5

SOCIÉTÉ DE CHIRURGIE DE LYON

1910

BUREAU

Président	MM.	Aubert.
Vice-Président		Aug. Pollosson.
Secrétaire général . . .		Vallas.
— — *adjoint.*		Durand.
Trésorier-Archiviste . .		Gayet.
Secrétaires annuels. .		Delore.
		Molin.

MEMBRES

Albertin.
Aubert.
Augagneur.
Bérard.
Chandelux.
Claudot.
Commandeur.
Condamin.
Cordier.
Delore.
Destot.
Durand.
Fabre.
Gangolphe.
Gayet.
Goullioud.
Horand.
Jaboulay.
Laroyenne.
Martel.
Martin.
Molin.
Nimier.
Nové-Josserand.
Patel.
Pollosson (Auguste).
Pollosson (Maurice).
Rochet.
Rollet.
Sabatier.
Siraud.
Tixier.
Vallas.
Vignard.
Villard.
Vincent.

MEMBRES CORRESPONDANTS

Batut.
Cantas (d'Athènes).
Curtillet (d'Alger).
Debrie.
Egot.
Gaudier (de Lille).
Géraud.
Jacob.
Jacques (de Montceau-les-Mines).
Kaeppelin (du Puy).
Lagoutte (du Creusot).
Leclerc (de Dijon).
Piollet (de Clermont-Ferrand)
Rey (d'Alger).
Rigal.
Rouvillois.
Ruotte.
Severeanu (de Buckarest).
Sorel (de Dijon).
Vialle.
Viannay (de St-Etienne).
Termier (de Grenoble).

BULLETIN

DE LA

SOCIÉTÉ DE CHIRURGIE

DE LYON

Séance du 13 janvier 1910.

Présidence de M. Aubert.

HYDRONÉPHROSE DANS UN REIN GAUCHE PROBABLEMENT UNIQUE ; ANURIE ; NÉPHROSTOMIE D'URGENCE ; GUÉRISON.

MM. Tixier et Charles Gauthier. — Voici une jeune malade qui présente toutes les apparences d'une belle santé. Cependant, elle porte un appareil récepteur de ses urines, qui s'écoulent en grande partie par une fistule lombaire que j'ai dû lui établir d'urgence. Elle est en effet arrivée à l'Hôtel-Dieu au mois de juillet dernier dans un état épouvantable : anurique et dans le coma.

Voici du reste son observation :

Observation. — B... (Léonie), 20 ans, entrée à l'Hôtel-Dieu, salle Saint-Paul, dans le service du Dr Tixier, le 16 juillet 1909.

On amène la malade à l'hôpital parce que, depuis quelques jours, elle n'urine pas et qu'elle a perdu connaissance.

En effet, elle est dans le coma, réagit peu aux excitations. L'état

général est extrêmement grave. La maigreur est extrême. L'impression est très nette qu'on se trouve en présence d'une moribonde.

L'examen de l'abdomen révèle la présence d'une très grosse tumeur liquide lombo-abdominale gauche du volume d'un gros melon, qui dépasse largement la ligne médiane. La vessie ne contient pas d'urine. T. 38° 5.

Depuis trois à quatre jours, la malade n'a émis quelques gouttes de sang.

Rien au toucher vaginal.

Le diagnostic ferme de M. Tixier est celui d'hydronéphrose fermée gauche, dans un rein probablement unique ou fonctionnant seul. L'indication opératoire pressante est la néphrostomie.

Cette opération est pratiquée le lendemain de l'entrée, le 17 juillet, la famille ayant été avertie de l'extrême gravité de la situation et de l'issue fatale très probable.

Opération (M. Tixier). — Longue incision lombaire gauche. Ouverture d'une poche kystique qui évacue plus de 2 litres d'un liquide franchement hématique à odeur urineuse L'exploration de la poche ne révèle ni tumeur ni calculs ; seuls des caillots plus ou moins organisés tapissent la face interne. Cette exploration et la disposition de la tension intra-kystique provoquent une hémorragie formidable. On est obligé de faire très vite un tamponnement très serré de la poche autour d'un gros drain. On fait immédiatement après l'intervention, et dans les deux jours qui suivent, des injections abondantes de sérum artificiel.

Pendant les quinze jours consécutifs, l'état général reste extrêmement grave, la langue est rôtie. L'alimentation est insignifiante, la maigreur s'accentue. La connaissance est toujours absente. Cependant, l'abaissement progressif de la température, et surtout l'abondant suintement urineux rendent le pronostic un peu moins sombre.

Le *30 juillet*, il y a une détente, la connaissance revient ; l'alimentation peut être plus importante avec des potages au beurre, des œufs, car la malade refuse le lait ; le facies est moins mauvais, prend un peu d'expression.

On a enlevé peu à peu toutes les mèches. Il n'y a plus d'hémorragie. L'urine coule abondamment dans le pansement. Mais la maigreur est toujours effrayante.

10 août. — Hautes températures : 39°-40°. Otite et parotidite droites. Il y a eu évidemment de l'infection secondaire de la poche. Une septico-pyohémie en a été la conséquence.

État toujours très grave.

20 août. — Mise en place d'une grosse sonde Malicot n° 30, qui draine l'urine dans une cantine et empêche la souillure rapide du pansement. La température est tombée à 38°.

15 septembre. — Oscillations thermiques entre 37°5 et 39° depuis vingt jours. Maigreur toujours extrême. Cependant, on commence à espérer un bon résultat final.

La malade s'alimente beaucoup.

30 septembre. — L'état général, moins mauvais, permet une cystoscopie (Dr Gauthier). Capacité vésicale 180. Cette diminution est expliquée par le défaut d'usage de la vessie ; *celle-ci n'a pas contenu une goutte d'urine depuis deux mois et demi.* La muqueuse viscérale, les orifices uretéraux ont un aspect normal. Une sonde n° 5 peut seule pénétrer à droite, à 25 centimètres de la vessie. A gauche, une sonde n° 6 peut être passée jusqu'à 40 centimètres. Rien ne s'écoule à droite. A gauche, on recueille quelques gouttes d'un liquide uro-purulent semblable à celui de la fistule lombaire.

L'uretère gauche communique donc sûrement avec l'hydronéphrose. Mais où va l'uretère droit? Dans un rein frappé d'inhibition reflexe? Mais ce réflexe réno-rénal eût été levé par la néphrotomie du côté opposé. Dans la poche kystique, qui serait le bassinet distendu d'un rein en fer à cheval? C'est peu probable, car la sonde aurait évacué de l'urine purulente à droite comme elle l'a fait à gauche. Dans un rein détruit ou dans la région rénale droite inhabitée congénitalement?

C'est l'hypothèse la plus vraisemblable.

Elle est d'ailleurs étayée par le résultat de deux radiographies faites pour M. Destot quelques jours après. On y voit très nettement l'ombre du rein, tandis qu'il est impossible d'apercevoir le rein droit.

Cependant, l'état général s'améliore progressivement. L'alimentation se fait de mieux en mieux. La maigreur effrayante fait place à un certain embonpoint.

Au début du mois de novembre, la plaie lombaire est suffisamment réduite pour qu'on puisse installer un appareil récepteur d'urine fabriqué par Gentile, de Paris. Grâce à lui, toute l'urine sécrétée par la néphrostomie est recueillie intégralement jour et nuit d'une façon parfaitement étanche. Pendant le premier mois, un drain Malécot fut laissé en place, puis on le supprima. L'étanchéité de l'appareil demeura cependant satisfaisante. Ce fait est remarquable.

Le *11 novembre* eut lieu une première miction vésicale de 200 centimètres cubes. Ce phénomène, d'abord intermittent, devint régulier à partir de décembre.

Le *15 décembre*, une tentative de radiographie avec sondes urétérales opaques aux rayons X fut faite de façon à préciser la situation de la poche et des uretères, et notamment pour trancher la question du rein en fer à cheval. Une seule sonde n° 7 put être placée à gauche. A droite, une sonde n° 5 ne put passer par l'orifice urétéral rétréci. La radiographie faite dans ces conditions montra la sonde gauche

ayant pénétré très haut jusqu'à la 11e côte et repliée dans le bassinet dilaté, mais n'apporta aucun renseignement notable.

11 janvier 1910. — Depuis le 17 novembre, soit cinquante-quatre jours, l'apyrexie est à peu près absolue, sauf de loin en loin, un 38°. L'état général s'est peu à peu remonté. Il est maintenant satisfaisant. Ceux qui l'ont vue au mois de septembre 1909 ont peine à reconnaître dans la jeune fille actuelle, alerte, gaie et de bonne mine, la moribonde d'autrefois.

L'urine s'écoule par fractions à peu près égales en moyenne par la fistule lombaire et par l'uretère.

Voici le relevé des quantités du 29 décembre 1909 au 11 janvier 1910 pendant quatorze jours.

	29 déc.	30 déc.	31 déc.	1er janv.	2 janv.	3 janv.
Urine vésicale...	1.500	1.300	1.800	1.600	1.700	1.500
— fistulaire ..	1.000	1.000	900	1.000	1.200	700

	4 janv.	5 janv.	6 janv.	6 janv.	8 janv.	10 janv.
Urine vésicale...	1.500	400	400	800	1.000	1.000
— fistulaire ..	1.100	2.500	2.000	2.000	1.500	1.000

	11 janv.
Urine vésicale...	1.200
— fistulaire ..	1.500

La moyenne s'établit ainsi pour les qnatorze jours :

Urine vésicale : 1.135 cc.

Urine fistulaire : 1.250 cc.

Urine totale : 2.385 cc.

Voici d'autre part l'analyse des urines totales du 31 décembre, faite par M. Vincent, pharmacien adjoint des hôpitaux à l'Hôtel-Dieu :

Volume : 2.700 cc.

Densité : 1010.

Chlorures : 4 gr. 10 par litre ; — 11 gr. 05 par vingt-quatre heures.

Phosphates : 0 gr. 30 par litre ; — 0 gr. 80 par vingt-quatre heures.

Urée : 5 gr. 40 par litre ; — 14 gr. 50 par vingt-quatre heures.

Albumine : 0 gr. 50 par litre.

Pus : quantité importante.

De tous ces documents on peut conclure que le rein gauche a seul fonctionné, fournit une quantité d'urine par vingt-quatre heures — moyenne : 2.385 cc. — supérieure à la normale de 1 litre environ, qu'il y a donc une polyurie d'une certaine importance, que l'urée : 14 grammes par vingt-quatre heures, est faible ; que les phosphates : 0 gr. 80, sont encore plus faibles.

La dépuration urinaire parait insuffisante. Le rein cherche à réagir par la polyurie sans obtenir un résultat satisfaisant.

La suppuration est notable. L'albumine doit être fournie en majeure partie par le pus.

Nous avons dit que l'état général était bon. Cette assertion est en contradiction avec l'analyse de l'urine. Aussi bien la santé n'est-elle pas parfaite.

La malade a d'assez fréquents maux de tête. Son appétit est capricieux.

Aussi regagne-t-elle le domicile de ses parents sous le coup de grosses menaces dans un avenir qui ne paraît pas très éloigné. L'insuffisance de la dépuration organique par le seul rein qu'elle possède, la suppuration de cet organe paraît augmenter. Le pronostic paraît donc assez sombre.

Cette observation est intéressante à différents points de vue : l'hydronéphose dans un rein unique, l'hémorragie intrakystique, l'anurie, enfin la guérison par une néphrostomie d'urgence.

L'hydronéphose dans un rein unique paraît être une rareté, si tant est qu'on l'ait rencontrée. Dans les classiques, dans le Dechambre, on ne signale pas cette éventualité. Nous avons parcouru avec soin les vingt-six années des « Annales de Guyon ». Aucun exemple ne s'y troupe rapporté.

Kümmel, au premier Congrès international d'urologie (Paris, 1908), parle de la *possibilité* de l'hydronéphrose dans un rein unique.

L'hématurie causée par une hémorragie dans un rein hydronéphrotique est aussi exceptionnelle. Dans son « Traité des tumeurs du rein », Albarran dit que l'hématurie est rare dans l'hydronéphrose. Il en a réuni 12 observations.

L'anurie chez notre malade a duré près de quatre jours : seules, quelques gouttes de sang étaient retirées à la sonde. Cette anurie s'était établie subitement et avait coïncidé avec l'augmentation subite de la tumeur rénale due à l'hémorragie intrakystique.

Le diagnostic d'anurie par hydronéphrose dans un rein probablement unique imposait l'indication opératoire : il fallait ouvrir le rein. Cette intervention a été faite d'urgence dans des conditions épouvantables. La malade a failli rester sur le lit d'opération du fait d'une hémorragie très abondante contre laquelle seul le tamponnement pouvait être exécuté. Pendant treize jours, du 17 au 30 juillet, la malade est restée dans le

coma et ce n'est que fin septembre qu'on a pu considérer la guérison comme probable. Depuis, l'état général est revenu satisfaisant. Vous avez pu en juger vous-même.

Mais peut-on faire plus ? Faut-il fermer cette fistule lombaire ? Pour ma part je ne l'oserais point et je me décide sans regret à laisser partir cette malade avec son appareil récepteur, jugeant qu'elle a déjà tiré de la chirurgie plus qu'on ne pouvait l'espérer.

M. Gangolphe. — Au sujet de l'anurie, j'avais fait jadis quelques recherches (1), ayant été le second, après Daniel Mollière, à faire une néphrotomie d'urgence à Lyon. Je ne me souviens pas de fait analogue à celui de M. Tixier, je ne peux par conséquent apporter aucun élément important dans ce débat ; je désirerais au contraire demander quelques éclaircissements.

Je demanderai d'abord à M. Tixier s'il pense que l'anurie est due à l'existence d'un caillot qui est venu oblitérer brusquement l'uretère ; je lui demanderai aussi comment il a pu arriver à maîtriser l'hémorragie opératoire qui est toujours un grand danger. En pareil cas, on se trouve dans la situation de quelqu'un qui met le doigt dans un engrenage ; quand on incise un rein, on peut s'attendre à être obligé de faire une néphrectomie. Pour ma part, si j'avais un petit calcul, je le garderais ; je ne voudrais pas subir une néphrotomie qui pourrait me conduire à une néphrectomie. La conservation d'un rein, en dehors d'indications bien nettes, me paraît trop précieuse pour que l'on s'expose à la légère à une opération pouvant conduire à son sacrifice. Je ne sais pas si la radiographie n'a pas un peu contribué à ces progrès un peu excessifs de la chirurgie des voies urinaires ; je demande à M. Destot ce qu'il en pense.

M. Destot. — M. Gangolphe vient de mettre en cause la radiographie à propos d'une question qui en était cependant éloignée. Il est bon de jeter des pierres, des calculs, si vous voulez, dans le jardin des radiographes, mais il est permis de se défendre. Pour vider cette question il est bon de poser quelques points acquis.

Il est évident que la radiographie a fait faire des progrès considérables dans le diagnostic des calculs du rein.

En revanche, ce n'est pas un criterium. Il y a des calculs invisibles pour des causes multiples, et la clinique dans ces cas reprend tous ses droits.

D'autre part, il y a des calculs qui ne donnent lieu à aucun symp-

(1) *Néphrotomie d'urgence*. Michel, th. de Lyon, 1893.

tôme et il n'est pas rare de trouver à l'autopsie des calculs que rien ne faisait soupçonner.

Enfin, le traitement médical d'un calcul bien constaté donne très souvent de bons résultats.

On ne saurait donc poser l'indication d'une néphrotomie, opération toujours aléatoire, et qui même en dehors des dangers de l'acte opératoire, laisse presque toujours une diminution de la valeur fonctionnelle d'un rein. Sur la seule constatation par la radiographie d'un calcul, même lorsque ce calcul cause quelques troubles, on n'est autorisé à opérer que lorsque le traitement médical prolongé n'a pas abouti. J'ai vu présenter des calculs que, pour ma part, j'aurais bien conservés. Quelques centigrammes de pierre dans le rein ne valent pas une néphrotomie, quoique un grain de sable dans la vessie de Cromwell, ou d'un empereur, puisse changer la face du monde. Je connais un boucher qui a un calcul de 30 grammes dans le rein, reconnu par des spécialistes qui lui proposaient une opération,et qui tint ce discours : « Je tue des bêtes tous les jours, et je trouve souvent des pierres ; cela n'empêche donc pas de vivre ; rengainez vos outils. » Et de fait, depuis plusieurs années, malgré quelques coliques, il se porte bien. Lorsque la radiographie est muette, et que cependant il existe des signes cliniques de calcul, est-on en droit d'opérer ? Oui, mais il faut être très poussé à une intervention par des signes cliniques iudiscutables et graves.

J'ai vu ces jours-ci un malade de M. le Dr Devic, qui avait été soigné pendant trois ans pour des coliques néphrétiques ; puis le traitement étant inefficace, on songea à une affection gastrique. La radioscopie montra un anévrysme de l'aorte descendante.

On avait proposé à ce malade une néphrotomie qu'il avait refusée.

M. Durand. — Nous avons eu avec M. Rochet un certain nombre d'hydronéphroses, et nous soutenons que les hydronéphroses sont des malformations non pas exclusivement urétérales, comme on a des tendances à le dire, mais surtout des malformations rénales. Or, quoi de plus intéressant pour nous que de voir coïncider avec une hydronéphrose l'absence infiniment probable du rein opposé ?

Il ne s'agit pas d'un rein unique par fusion de deux reins, il s'agit évidemment d'un rein unique vrai, c'est pourquoi nous sommes très satisfaits, cette observation venant à l'appui de la théorie que nous soutenons, théorie d'après laquelle l'hydronéphrose congénitale a pour origine une malformation du rein lui-même.

Ceci dit, je demanderai à M. Tixier quels sont ses projets ; il nous a parlé comme de quelque chose d'un peu vague. Que peut-on faire ? Voici une malade qui a un rein unique, dont l'urine s'écoule à la fois par une fistule rénale lombaire uropurulente et par la vessie. Peut-on essayer d'obturer cette fistule ? Est-ce bien facile, et serait-il sage de le

faire ? Je crois qu'on ne le peut, ni ne le doit. Parce que si on essaie de suturer cette fistule, il y a des chances pour que la suture ne tienne pas ; à supposer que la fistule puisse être fermée, on aurait probablement des accidents de rétention septique. Il me semble donc qu'on est amené à laisser cette femme libre avec son rein qui se décharge bien. M. Tixier doit s'estimer très heureux, après les ennuis qu'il a éprouvés, d'avoir obtenu un résultat semblable, que nous devons admirer.

Quant à ce qu'a dit M. Gangolphe, je ne puis que l'approuver, car mon opinion sur la néphrotomie se résume en une formule très simple : « La néphrotomie est une opération qui consiste surtout en une hémostase ».

M. Tixier. — Je remercie mes collègues, MM. Gangolphe et Durand de leurs intéressantes réflexions.

Je répondrai à M. Gangolphe que j'ai traité l'hémorragie par un tamponnement énergique presque brutal. Le sang coulait à flot, et il est certain que si je n'avais pas fait le diagnostic antérieur de rein unique, j'aurais dû, en présence d'une pareille hémorragie, faire immédiatement la néphrectomie. Pourquoi et comment l'hémostase a-t-elle été suffisante après le tassement des compresses de gaze dans cette énorme poche ? Je ne le saurais le dire.

Quant à l'anurie qu'a présentée ma malade pendant les trois ou quatre jours qui ont précédé l'intervention, il me semble qu'elle a dû être précédée par un caillot qui a oblitéré l'abouchement de l'uretère dans le bassinet. En effet, j'ai dit, que de gros caillots plus ou moins organisés étaient adhérents à la face interne de la poche.

Dans la communication de M. Durand il y a deux questions très différentes à étudier : question se rapportant à un cas unique, mon opérée, question s'étendant à la pathogénie de l'hydronéphrose. Je parlerai de l'une et de l'autre.

Il ne faut rien faire à ma malade me délare M. Durand : on doit respecter sa fistule lombaire. C'est absolument mon avis, car vouloir fermer cette fistule-drainage, alors que les urines qui s'écoulent par la vessie sont troubles, que la température s'élève très facilement, serait non seulement courir à un échec local certain, mais s'exposer à des accidents de rétention, de pyonéphrose fatale. Le moindre cathétérisme uretéral détermine des douleurs et de la fièvre, il est donc défendu de placer une sonde uretérale à demeure. La malade va donc conserver sa fistule qu'oblitère si hermétiquement l'appareil récepteur.

Mais M. Durand élève le débat en discutant la question de pathogénie des hydronéphroses ; c'est avec plaisir que je le suivrai sur ce terrain. Je sais qu'avec M. Rochet il admet que dans l'hydronéphrose il s'agit souvent d'une malformation du rein lui-même, et le cas que je viens de rapporter le remplit d'aise. Il ne faudrait pas cependant pas trop généraliser, et je pourrais lui montrer avec pièces à l'appui des

cas d'hydronéphrose où la lésion causale était soit une malformation de l'uretère, soit une disposition particulière de l'artère rénale. Il lui suffira pour s'en rendre compte de parcourir la thèse très intéressante que mon excellent interne, M. Maire, vient d'écrire sous mon inspiration.

M. Maire a figuré dans ce travail (1) des reins enlevés par moi et minutieusement disséqués par M. Gauthier. Il y a entre autres un cas de rétrécissement typique de l'abouchement de l'uretère dans le bassinet, alors que le parenchyme rénal est normal (observation III. Chez une autre malade on put nettement constater une implantation défectueuse de l'uretère à la partie supérieure du bassinet (observ. LIII).

Cette observation mérite de vous être résumée, car c'est un cas rare de réussite complète d'une opération plastique du bassinet. Une jeune fille de 22 ans de Saint-Chamond, présentait une hydronéphrose intermittente gauche. Le diagnostic avait été confirmé par le cathétérisme uretéral que pratiqua M. Violet. J'opérai cette malade dans le service du professeur Auguste Pollosson, que je suppléais à la Charité. Je découvris par une grande incision lombo-iliaque, le rein hydro-néphrotique, et pus disséquer très nettement la poche pyélique, dans laquelle l'uretère s'abouchait à 4 ou 5 centimètres plus haut que le point déclive. Je réséquais la plus grande partie de la poche dont les parois étaient fort épaisses. Après m'être assuré que l'orifice uretéral était normal, je suturais les lèvres de l'incision après avoir froncé les parois du bassinet, de façon à ce que l'uretère soit au point le plus déclive. Les suites furent excellentes et le rein ainsi opéré a continué à fonctionner normalement. Et ce résultat fonctionnel a été persistant, car, au moins un an après cette intervention, M. Violet fit un cathétérisme uretéral du rein opéré et s'assura d'une sécrétion absolument normale. Cette réussite parfaite d'une opération conservatrice est exceptionnelle ; on sait combien il est fréquent de voir, dans ces conditions, quand des accidents immédiats locaux ne sont pas survenus, le rein s'atrophier et ne plus sécréter.

Donc, il y a des cas où l'hydronéphrose est déterminée non pas par une malformation du rein, mais par une une malformation du canal excréteur. Il est certain qu'il faut être éclectique dans cette question de pathogénie si controversée.

M. Delore. — A propos des malformations congénitales du rein, je puis rappeler une observation publiée avec M. Carrel en 1901.

Il s'agissait d'un pompier de 32 ans, bien portant d'ordinaire, qui, pendant un incendie, sentit tout à coup une vive douleur dans le flanc

---

(1) *Les difficultés du diagnostic des grosses hydronéphroses.* Maire, thèse de Lyon, 1909.

droit. Je l'opérai 36 hevres après d'une infiltration d'urine périrénale à laquelle il succombait du reste rapidement

A l'autopsie nous trouvâmes une hydronéphrose double. A droite, l'une des dilatations du rein s'était rompue, donnant lieu à l'épanchement d'urine. De ce côté le rein était beaucoup plus hydronéphrotique que de l'autre ; l'uretère était dilaté. Cela s'expliquait par un obstacle situé au niveau de l'orifice uretéral droit ; on constatait en effet à ce niveau une invagination ascendante de l'abouchement uretéro-vésical dans l'uretère.

A côté des manifestations primitives du rein il en est d'autres qui siègent sur les conduits et qui provoquent l'hydronéphrose congénitale. C'est du reste l'opinion classique, dont notre observation serait une simple confirmation.

M. Tixier. — Le cas que vient de nous rapporter M. Delore est très intéressant, mais il s'agissait peut-être plus d'une malformation vésicale que d'une malformation hydronéphrotique rénale. Les deux reins étaient atteints d'hydronéphrose et ces lésions pouvaient être secondaires à des lésions vésicales au niveau de l'abouchement des uretères dans le réservoir urinaire.

M. Gangolphe. — Je citerai un fait que j'ai publié il y a plus de vingt ans dans le *Lyon Médical* (1). Il s'agissait d'un malade de 55 à 60 ans, qui était venu échouer dans le service d'Ollier ; il avait deux pieds bots ulcérés. Il mourut dans le service, et à l'autopsie nous avons trouvé un uretère double d'un côté ; chose curieuse, l'uretère était non seulement double, mais oblitéré, il ne fonctionnait pas, l'atrophie du rein correspondant était complète. Du côté droit existait une pyonéphrose avec calcul rénal enchatonné. D'autre part, il y avait un appendice cæcal de 25 à 30 cent. de longueur.

M. Durand. — Nous n'avons jamais entendu dire que l'hydronéphrose constitue une malformation portant uniquement sur le rein, ce serait nier l'évidence, tous les classiques le disent et de nombreuses observations d'hydronéphrose congénitale montrent que l'uretère, ou même les voies urinaires inférieures, vessie, urètre, sont atteints de malformations, rétrécissements, oblitération.

Par contre, dans de nombreux cas d'hydronéphrose congénitale, il est impossible de trouver sur l'uretère ou les voies inférieures l'obstacle

(1) Voici l'indication bibliographique : Calcul rénal enchatonné à droite. Pyonéphrose du même côté. Uretère double à gauche et atrophie complète du rein correspondant Malformation de l'appendice vermiforme. Pieds bots congénitaux. *Lyon Médical*, avril 1883.

capable de créer la dilatation, et ces faits montrent que la théorie classique ne suffit pas à expliquer l'hydronéphrose congénitale.

On est du reste assez embarrassé pour faire admettre qu'une occlusion congénitale de l'uretère, par exemple, produit l'hydronéphrose congénitale, alors que la ligature du même conduit n'amène pas de dilatation expérimentale du bassinet. Les classiques ont alors recours à un raisonnement qui m'a toujours paru inadmissible : la ligature urétérale au-dessous d'un rein tout formé n'amène pas la dilatation pyélique, mais si l'occlusion urétérale est congénitale, le rein se dilate parce qu'il est altéré au moment même où sa substance est en voie d'édification.

*
* *

DEUX CAS DE DÉCOLLEMENT JUXTA-ÉPIPHYSAIRE DE L'EXTRÉMITÉ INFÉRIEURE DU TIBIA CHEZ LES ADOLESCENTS.

M. Gayet.—Une récente discussion à la Société de chirurgie sur cette variété de fracture m'a remis en mémoire deux cas que j'ai observés depuis deux ans dans mon service et m'a engagé à vous en présenter les radiographies.

Le premier fait se rapporte à un jeune homme de 16 ans, B... Gustave, entré à l'hôpital de la Croix-Rousse le 13 avril 1908. En courant dans la rue, le malade a glissé et est tombé le pied gauche pris sous lui et tourné en dedans.

A son entrée on observe du gonflement des tissus para-articulaires ; la lésion a l'aspect d'une forte entorse, mais on ne trouve aucun des signes ordinaires de fracture. Cependant la radiographie nous montre un entrebâillement en avant de la ligne d'ossification juxta-épiphysaire du tibia, et si le gonflement n'avait pas été si considérable on aurait certainement perçu, à 2 centimètres au-dessus de l'interligne, une saillie surplombant l'épiphyse qui aurait fait faire le diagnostic. Il est encore à noter sur cette épreuve que la partie postéro-externe de la ligne épiphysaire a résisté au décollement et que celui-ci se continue par un trait de fracture vertical, en équerre. C'est la règle pour ces cas de décollement de l'extrémité inférieure du tibia.

Le traitement a consisté en l'application d'un bandage plâtré, le pied étant ramené en avant et en légère flexion sur la jambe. Le résultat a été parfait et vingt-huit jours après le malade

était délivré de tout bandage et commençait à marcher. Il est sorti guéri quelques jours après.

Fig 1 (Obs. I). — Fracture juxta-épiphysaire de l'extrémité inférieure du tibia.

Notre deuxième observation nous a montré des lésions plus accentuées et un mécanisme différent.

M... Lucien, âgé de 15 ans, tombe de bicyclette le 17 novembre 1908 ; dans la chute, le pied droit est resté pris dans le cale-pied de la pédale. Il y a donc eu un mouvement d'hyperextension et probablement d'abduction forcées.

Il entre deux jours après à l'hôpital de la Croix-Rousse avec un cou-de-pied très gonflé, des phlyctènes et des ecchymoses considérables, surtout sur la face externe. Le pied est en extension légère avec un peu de varus et de rotation interne. A la partie antérieure, immédiatement au-dessous d'un surplomb tibial, on sent une dépression anormale qui est au-dessus de l'interligne tibio-tarsien. Il y a, en outre, une déformation, en baïonnette, comme dans le Dupuytren.

La palpation n'est pas douloureuse surtout sur la face interne du tibia. Mais sur la face externe la pression éveille des douleurs depuis l'interligne jusqu'à quatre travers de doigt au-dessus. Le péroné est également douloureux sur la face antérieure et à 3 centimètres de la pointe.

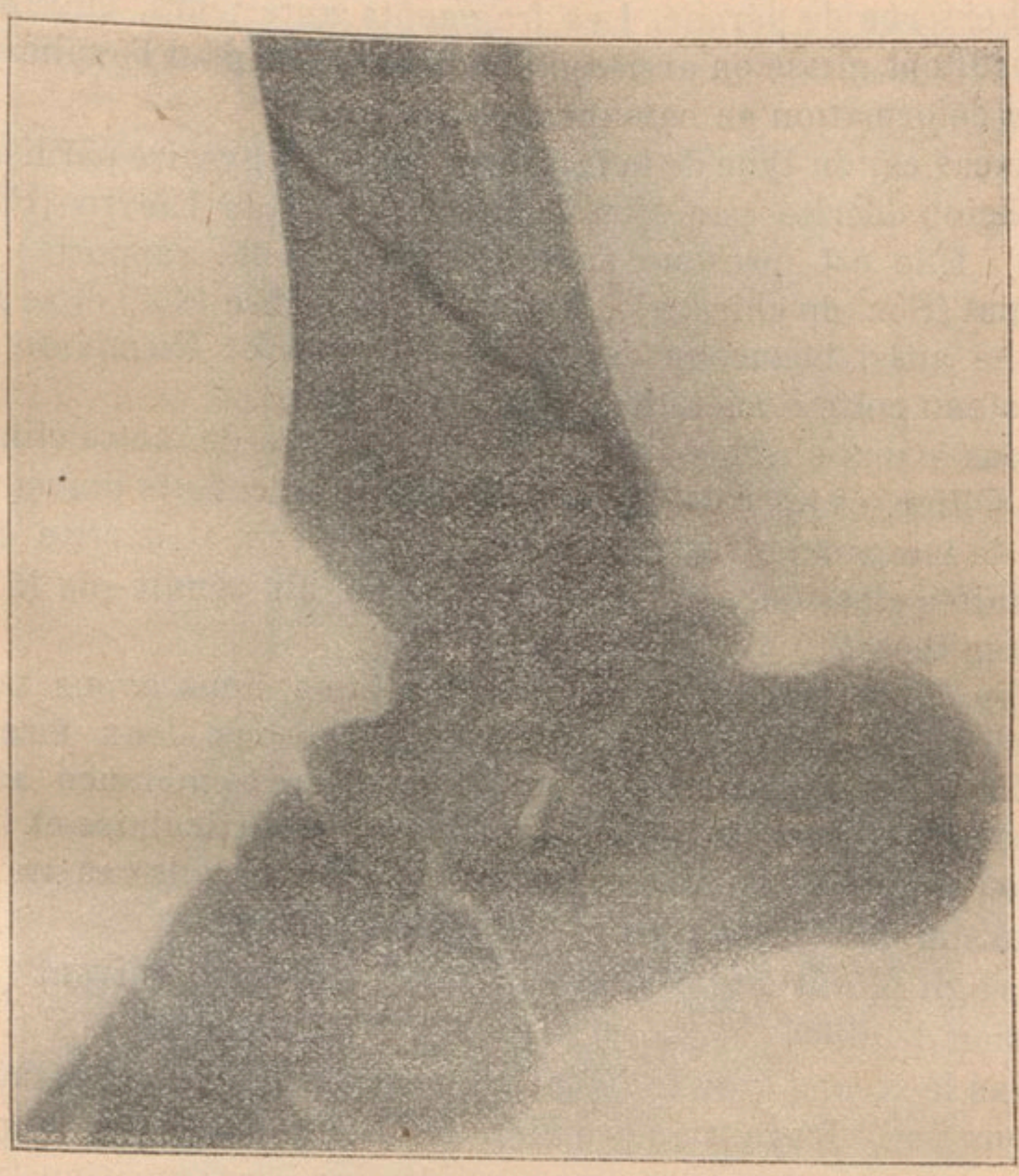

Fig. 2 (Obs. II). — Fracture juxta-épiphysaire de l'extrémité inférieure du tibia avec trait verticale et fracture très oblique du péroné.

Les mouvements sont très douloureux, on obtient cependant la flexion à l'angle droit et l'extension presque complète. Les mouvements de latéralité sont faciles, il y a une grosse laxité articulaire.

La radiographie nous montre des lésions analogues à celles du premier cas, mais avec un déplacement beaucoup plus accentué. L'épiphyse s'est décollée dans sa moitié antéro-interne ; à

partir de ce point la ligne d'ossification a résisté et un trait de fracture très oblique, presque en équerre, s'élève perpendiculairement à cette ligne. Le péroné est fracturé suivant une ligne très oblique commençant en bas et en dedans à la hauteur de l'épiphyse et atteignant quatre travers de doigt plus haut le bord externe du péroné. Les fragments antérieurs, entraînant le pied, ont glissé en arrière et en dehors, donnant l'explication de la déformation en baïonnette observée.

Ce cas est du type de la fracture juxta-épiphysaire par hyperextension décrite par Monod dans la thèse de Lièvre (Paris, 1905). Elle est presque superposable à celle rapportée par Chaput (Soc. de chirurgie, Paris, 22 décembre 1909) et se rapproche aussi beaucoup des cas dont Broca et Kirmisson ont entretenu cette Société le 8 décembre 1909.

Nous avons observé un cas analogue lors de notre clinicat chez Ollier, et je crois que les chirurgiens d'enfants doivent en voir de temps à autre, bien qu'elle soit assez mal décrite dans les traités classiques et que Lièvre n'en ait réunit que 15 cas dans sa thèse.

D'après nos lectures et d'après ce que nous avons vu, il semble que ces fractures se présentent sous deux formes. Tantôt le déplacement est faible et la ressemblance assez grande avec l'entorse, par le gonflement périarticulaire et l'absence des signes habituels de fracture. De pareils cas traités par le simple repos doivent guérir parfaitement.

Il s'agit plutôt d'une entorse juxta-épiphysaire suivant l'expression d'Ollier.

Dans le second type le déplacement est très accentué et même quelque peu effrayant au premier abord. Il semble que le pronostic doit-être grave et que peut-être une intervention sanglante avec vissage des fragments sera nécessaire. Or, il n'en est rien. Sous anesthésie, une réduction soigneuse suffit parfaitement à tout remettre en place et la guérison s'obtient. Notre second malade traité ainsi par un plâtre en forte adduction et rotation interne en ayant soin de repousser le tibia, tandis qu'on ramène le pied en avant et en dedans a guéri en cinq semaines et nous a quitté le 15 janvier 1909, marchant sans boiter.

J'ajouterai qu'il ne semble pas, d'après les observations publiées, qu'on ait jamais observé de troubles d'accroissement

ultérieur, même chez les enfants. Chez nos adolescents le rôle du cartilag conjugale lésé n'étant pas loin d'être terminé (la soudure est faite à 18 ans), il n'y a pas lieu de craindre pour eux semblable éventualité.

M. Patel. — Il y a pas six ans, j'ai eu l'occasion d'observer, dans le service de M. Jaboulay, un cas analogne à ceux que vient de nous

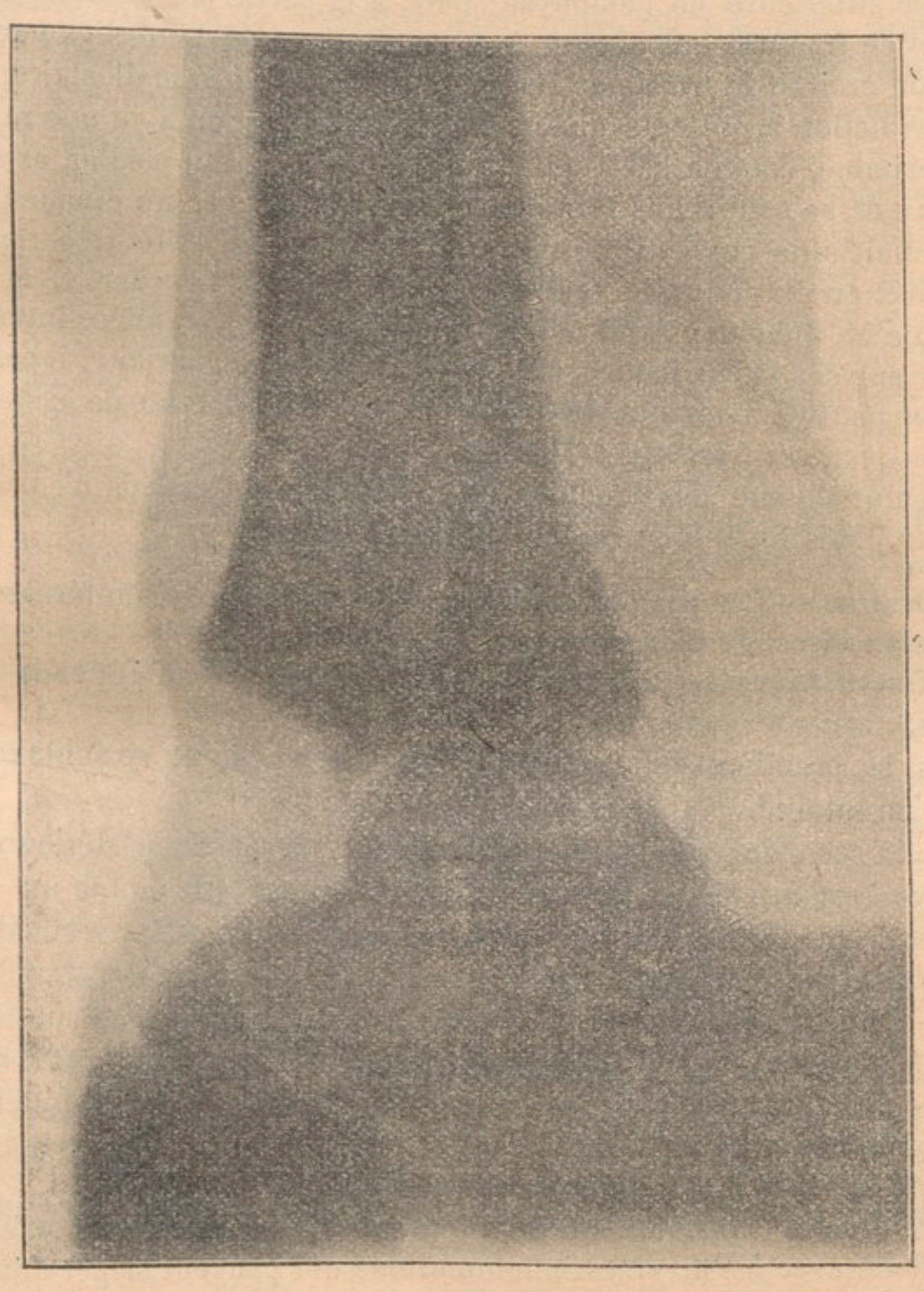

Fig. 1 — Décollement de l'épiphyse inférieure du tibia. Jaboulay (Blanc Th. de Lyon 1903-04).

soumettre M. Gayet. Du reste une thèse a été inspirée sur ce sujet par M. Jaboulay à son élève Blanc (thèse de Lyon, 1903-1904). La thèse

de Lièvre est contemporaine de celle de Blanc ; mais comme il arrive très souvent, les publications parisiennes ne mentionnent pas le travail lyonnais. Blanc avait rassemblé 40 ou 50 cas de décollement de l'épiphyse inférieure du tibia dont un grand nombre empruntés à l'ouvrage de Poland.

Chose curieuse, sur la radiographie que voici, le trait de fracture est analogue en tous points à celui de M. Gayet ; il y a un décollement de la partie antérieure de l'épiphyse ; puis, à la partie postérieure, monte un trait de fracture qui aboutit à 5 centimètres de l'interligne articulaire ; on croirait le troisième fragment d'une fracture malléolaire.

La réduction a présenté quelques particularités ; on a eu une reposition véritable, comme s'il s'agissait d'une luxation du pied en arrière ; les deux os se sont remis brusquement en place, avec un craquement ; on devinait une coaptation parfaite. La réparation a été très rapide ; après huit ou dix jours, le malade a pu se lever et marcher. C'est à ce sujet que M. Jaboulay avait admis une réunion par première intention des os ; sur des sujets jeunes, avec une juxta-position parfaite, il pensait que l'on pouvait avoir une réunion rapide, bien différente de celle que l'on voit pour les fractures ordinaires.

Au point de vue des troubles de croissance, ce malade n'en a pas présenté, mais Poland en signale plusieurs cas.

M. Destot. — Les cas présentés par M. Gayet sont très intéressants, mais assez rares. Je n'en ai vu que 5 cas.

Les fractures juxta-épiphysaires de la jambe se présentent sous deux aspects.

Dans la première enfance, l'épiphyse se décolle et se subluxe en arrière en totalité.

Dans la seconde enfance, de 16 à 25 ans, la partie postérieure de l'épiphyse est soudée, si bien que le décollement qui donne un trait horizontal en avant se termine en arrière par un éclat vertical. Le trait de fracture a la forme d'un L.

Chez l'enfant, souvent le décollement ne s'accompagne que d'un léger déplacement de l'épiphyse en arrière, jamais en avant, et il n'est pas rare de rencontrer par la suite de gros tibias dont l'extrémité inférieure présente une sorte d'escalier, et que l'on doit rapporter à une ancienne fracture juxta-épiphysaire de l'enfance.

Souvent cette déformation donne naissance à un diagnostic différentiel difficile avec les diverses inflammations qui peuvent siéger dans le bulbe de l'os, mais la présence de l'encoche signalée suffit à faire faire le diagnostic rétrospectif. Ces fractures ne sont pas très fréquentes et ne s'accompagnent ordinairement d'aucun trouble dans la station ou la marche.

La seconde forme est plus intéresante. Au point de vue clinique, elles ressemblent à une fracture de Dupuytren lorsqu'elles sont récen-

tes. La saillie du tibia en avant et en dehors ne crève pas seulement l'œil comme le dit M. Gayet, mais quelquefois la peau, et il faut être prévenu de l'existence de cette fracture pour différencier la saillie du plateau tibial de la saillie du fragment supérieur de cette fracture. Le signe capital est la mobilité de la malléole interne, dont on reconnaît dans un cas le trait de fracture latérale, tandis que dans la fracture juxta-épiphysaire, la malléole forme bloc avec le plateau.

Lorque la fracture est déjà vieille, la subluxation postérieure du pied peut faire croire à la présence d'un troisième fragment postérieur, mais là encore, il est facile de voir que le pied a toute sa mobilité dans la fracture juxtaépiphysaire, alors que les mouvements sont limités dans la fracture à troisième fragment postérieur.

Ces fractures juxtaépiphysaires en L sont bénignes ; ce sont des fractures sus-articulaires. La mortaise tibio-péronière n'est ordinairement pas entamée, il n'y a pas de diatasis tibio-péronier, et les deux malléoles et le plateau tibial conservent leurs rapports avec le pied. Elles sont, d'autre part, d'une réduction facile, car le trait même de la fracture fait une sorte d'entablement dans lequel vient se loger le fragment supérieur.

On peut tirer sur le pied d'arrière en avant sans risquer, comme dans les autres fractures sus-articulaires, de dépasser le but. La fracture du péroné se réduit d'elle-même. La déformation secondaire, en escalier avec subluxation postérieure du pied se reconnaît facilement, surtout en raison de la mobilité normale du pied. On doit autant que possible éviter cette déformation secondaire par une réduction énergique d'arrière en avant. Mais quand elle existe, elle ne donne ordinairement pas lieu à des troubles fonctionnels.

*
* *

TUMEURS ABERRANTES DANS LES FIBROMES UTÉRINS.

M. Gouillioud. — Dernièrement, je faisais présenter à la Société des sciences médicales, par mon interne, M. Benoît Gonin, un cas curieux de tumeur du mésentère de la région ombilicale, dont le point de départ était un fibrome utérin.

J'ai l'honneur de vous apporter aujourd'hui un cas analogue, mais beaucoup moins exceptionnel, de fibrome utérin qui a été le point de départ d'une série de petites tumeurs essaimées à distance sous le péritoine pelvien et qui explique comment se fait la propagation de ces tumeurs.

Dans le premier cas, il s'agissait d'une vieille fille de

55 ans, ayant atteint la ménopause depuis cinq ou six ans, qui fut reçue dans mon service pour des phénomènes de subocclusion intestinale. Au palper du ventre, on percevait sous des anses intestinales météorisées, deux tumeurs ; l'une dans la région sous-ombilicale, l'autre dans la fosse iliaque droite, ce qui faisait penser à des tumeurs intestinales. A la laparotomie, on trouva dans le mésentère, au niveau de l'ombilic, une tumeur nacrée à la superficie, mais qui, à la coupe, était une tumeur charnue. La tumeur de la fosse iliaque droite était due à des noyaux distincts mais rapprochés, développés sous le péritoine de la marge du bassin. Ces diverses productions pathologiques dont le volume variait entre la grosseur d'un œuf de pigeon et celle d'un œuf de dinde (tumeur mésentérique), faisaient saillie dans la cavité péritonéale et avaient déterminé des adhérences intestinales telles, que la circulation dans l'intestin était compromise par suite de coudure, avec rétrécissement de l'intestin, en trois points différents. De la décortication de ces tumeurs résulta une telle brèche dans le mésentère de l'extrémité inférieure de l'iléon, que l'on dut en réséquer 65 centimètres. L'intestin libéré, on trouva dans le petit bassin un utérus un peu augmenté de volume, portant à sa surface quatre ou cinq fibromes pédiculés, de volume un peu plus considérable que celui des tumeurs sous-péritonéales et mésentériques. Ces tumeurs avaient un aspect absolument bénin, mais différend de l'une à l'autre. Le principal fibrome pédiculé de l'utérus avait, à la coupe, l'aspect et la consistance d'une chair musculaire dure et condensée, l'aspect d'un myome en un mot. Or, la tumeur du mésentère présentait, à la coupe, un aspect identique.

Un autre fibrome pédiculé de l'utérus avait subi la transformation calcaire et renfermait une véritable concrétion pierreuse. Il en était de même d'une des tumeurs sous-péritonéales du bord de la fosse iliaque interne.

Un troisième aspect intermédiaire aux deux précédents, dû au commencement de la transformation calcaire d'un fibromyome, se présentait dans un des fibromes sous-péritonéaux d'une part, et dans plusieurs fibromes pédiculés de l'utérus.

Il résultait de tout ceci que la filiation était certaine entre les tumeurs de l'utérus et les tumeurs aberrantes du mésentère.

Il n'y avait aucune continuité entre ces deux groupes de tumeurs. On pouvait donc donner l'appellation de métastatique à la tumenr du mésentère; il était évident, d'autre part, qu'il ne s'agissait pas d'une tumeur vraiment maligne.

Dans notre seconde pièce, que nous avons l'honneur de vous présenter, se voit plus facilement le mode de propagation de ces tumeurs, puisque dans ces cas, les petites tumeurs aberrantes forment comme une petite chaîne discontinue sous le péritoine pelvien, dans la direction de l'artère utérine et de l'hypogastrique. La femme qui en était porteur était une femme de 36 ans, mariée à 26 ans, n'ayant eu qu'une fille au début de son mariage. Le Dr Sibilat, de Romans, découvrit accidentellement qu'elle portait à l'abdomen une tumeur assez importante. Il me l'adressa.

A mon examen, le 5 janvier 1910, je constatai une tumeur sous-ombilicale dure, mobile, du volume d'une petite tête d'enfant, qui faisait saillie dans la moitié droite de l'abdomen. Le bassin était rempli par une autre tumeur de même consistance plus développée à gauche, et qui refoulait l'utérus contre le pubis. L'idée d'une tumeur bilatérale solide des ovaires imposait l'intervention.

A la laparotomie, le 12 janvier, on constata que la tumeur abdominale était formée par un fibrome utérin relié au fond de l'utérus par un pédicule étranglé, ayant d'autre part contracté des adhérences avec l'épiploon.

Celui-ci présentait, dans sa portion adhérente, de très belles varices lymphatiques. La tumeur pelvienne était un kyste de l'ovaire d'aspect bénin. Mais alors que l'on se demandait si l'on ne devait pas conserver l'utérus en faisant une myomectomie par section du pédicule, on remarqua le long de l'artère utérine gauche une série de petites tumeurs indurées, isolées les des autres de quelques millimètres, et formant ainsi une chaîne qui croisait l'uretère sur un plan superficiel. Le volume de ces tumeurs allait en décroissant, de l'isthme utérin à la paroi pelvienne, la plus grosse atteignant à peine le volume d'une noix, la plus petite, celui d'un grain de riz.

Il est à remarquer que le fibrome pédiculé a un aspect verruqueux à sa surface, et que les petites tumeurs en chapelet ont le même aspect.

L'examen histologique est indispensable pour établir la bénignité ou la semi-malignité de ces tumeurs, et leur nature.

Il résulte des pièces de la première observation qu'un fibrome utérin d'aspect bénin à première vue, peut essaimer des tumeurs de même nature dans le tissu sous-péritonéal pelvien et jusque dans le mésentère. A ce niveau, ces productions méritent vraiment la dénomination de métastatiques. Nous pouvons ajouter que ces deux interventions ont eu des suites normales.

Séance du 20 janvier 1910

Présidence de M. Aubert

DEUX RÉSULTATS ÉLOIGNÉS DE PLOMBAGE DE LA HANCHE POUR COXALGIE GRAVE.

M. Vignard. — Lorsque je vous ai présenté mes premiers opérés, il y a plus de deux ans, j'avais insisté moi-même sur la nécessité d'attendre l'épreuve du temps pour pouvoir porter un jugement définitif sur les résultats orthopédiques, et surtout sur la valeur curative de l'opération. Ce délai, je le crois atteint par les deux malades que je vous présente ici, et chez lesquels j'ai pratiqué, pour coxalgie avec abcès fermé, un évidement complet de la tête et du col avec plombage au mélange de Moosetig.

Le premier a été opéré le 8 novembre 1907, et le deuxième, le plus jeune, le 27 février 1908.

Non seulement il n'y a pas trace de récidive ni chez l'un ni chez l'autre, mais encore vous pouvez vous rendre compte, malgré la mutilation énorme et forcée qu'a dû subir l'extrémité supérieure du fémur, chez tous les deux leur marche est loin d'être aussi disgracieuse que celle des réséqués ancienne manière. Je compte vous montrer dans quelques mois des malades chez lesquels une intervention plus limitée, parce que les désordres pathologiques étaient moins grands, a donné des résultats encore meilleurs.

Je ne puis m'empêcher de comparer ceux-ci avec l'état d'un autre petit malade dont je vous fais passer la radiographie et que j'ai maintenu sous grands plâtres forts en traction pendant deux ans. Comme vous le voyez, la tête et le col ont subi une énorme raréfaction et la partie supérieure du cotyle une usure

marquée. J'ai trouvé encore à l'aine et dans la fosse iliaque d'énormes ganglions; il n'y a pas d'abcès, mais depuis que l'enfant est sorti du plâtre il souffre, crie la nuit, et je vais certainement me trouver dans la pénible obligation de l'immobiliser à nouveau. Cependant, il a un état général excellent et a toujours été soigné dans sa famille avec zèle et intelligence.

Il faut en prendre son parti, il y a des coxalgies à lésions primitivement intraosseuse sur lesquelles ni l'immobilisation rigoureuse ni les injections intraarticulaires n'ont de prise. Elles s'aggravent sous plâtre et en dépit de tous les efforts du chirurgien. Quand elles finissent par guérir, et j'en sais une qui date de huit ans et est encore en évolution, c'est au prix de déformations, d'attitudes vicieuses, d'atrophies musculaires et d'ankyloses de mauvaise qualité, qui laissent ces malades à tout jamais infirmes. C'est pour celles-là, et elles sont nombreuses, que je propose un mode de traitement appelé à améliorer considérablement leur évolution habituelle.

M. Aubert. — M. Vignard pourrait-il nous indiquer la méthode opératoire qu'il a suivie?

M. Vignard. — Je crois que cette méthode est très connue, je l'ai exposée plusieurs fois dans des articles. Elle consiste à évider la tête et le col en leur gardant leur forme extérieure; je ne supprime les appuis fémoraux que lorsqu'ils viennent d'eux-mêmes sous la curette ou la fraise ; d'ailleurs, je n'opère dans les cas de coxalgie que lorsque vraiment le traitement conservateur parait inefficace. Lorsqu'on m'amène un coxalgique, je fais une radiographie, puis je l'immobilise pendant six mois. Au bout de six mois, je fais une nouvelle radiographie, et si elle me montre qu'il n'y a aucune amélioration, alors je me décide à opérer. Mais je n'opère jamais au début parce qu'on voit de trop beaux résultats obtenus par la simple immobilisation et sans aucune intervention.

Au point de vue de la laxité articulaire, je ne crois pas qu'elle soit préjudiciable à ces malades parce qu'ils ont des muscles assez conservés, j'espère que leur système musculaire arrivera à pouvoir lutter contre une attitude vicieuse que pourrait imposer chez eux la marche ou la fatigue, chose que ne peuvent pas faire ceux qui sont incomplètement ankylosés ; ces derniers ont une ankylose assez comparable à la cire molle qui se laisse déformer sans que les muscles puissent arriver à rétablir la rectitude des membres. J'espère donc que chez ces

malades cette laxité ne tournera pas à leur préjudice, mais sera au contraire une aide pour eux. Il se peut que la claudication soit plus apparente que pour une ankylose serrée, c'est peut-être bien un écueil dans les cas où, comme chez mes deux malades, on est obligé de tout enlever ; il ne reste plus pour ainsi dire qu'un manche à balai, et je suis moi-même étonné que depuis près d'un an de marche je ne note pas une augmentation du raccourcissement. Il était de 2 centim. 1/2 à 3 centimètres et n'a pas bougé depuis sept ou huit mois qu'ils marchent d'une façon presque perpétuelle ; d'où je conclus que l'opération laisse aux parties constitutives restantes de l'articulation une solidité suffisante pour leur permettre de résister à la charge du corps.

J'ai d'autres malades que j'ai opérés dans une période moins avancée, moins grave, je vous les montrerai et vous verrez que, chez eux, la restitution *ad integrum* est complète. J'en ai deux ou trois de ce type que je me propose de vous amener au mois de juin et qui répondront peut-être plus victorieusement que ceux-ci aux objections que la méthode pourrait soulever *a priori*.

M. Gangolphe. — Je trouve les résultats obtenus par M. Vignard très intéressants, et je lui demanderais s'il présente le traitement qu'il a suivi comme un traitement de choix des coxalgies, ou s'il le considère au contraire comme basé sur des indications spéciales, par exemple dans les formes graves ou qui ont des tendances à s'aggraver, malgré l'immobilisation. Il n'est pas nécessaire de rappeler ici, au voisinage de Bonnet, que ce moyen est et restera longtemps encore le meilleur de tous les traitements, mais il est bon de le répéter de temps à autre. Cela ne veut pas dire que l'on doive s'éterniser dans une expectative absolue et trop prolongée.

Ces deux malades, intéressants par la facilité qu'ils ont de s'asseoir ou de marcher, devront être surveillés, il sera utile, je crois, de suivre ces malades dans le but de savoir ce que leur articulation, qui est un peu mobile, deviendra ; cette laxité ne s'exagérera-t-elle pas au point de rendre la marche difficile, claudicante ? Les troubles apportés à la croissance du membre inférieur ne donneront-ils pas un raccourcissement trop considérable ?

Ce que je dis n'est pas pour diminuer le mérite du résultat obtenu par M. Vignard, mais j'ai vu des malades qui ont été guéris par l'ankylose complète, et chez lesquels cependant on avait pu obtenir un rétablissement fonctionnel parfait. J'ai même vu mieux que cela : un sujet ayant les deux hanches ankylosées dans l'extension et pouvant exécuter derrière son lit le mouvement que j'exécute devant vous, se relever et s'accroupir rapidement. Il s'agissait d'un jeune homme de 20 ans. En l'examinant de près on voyait que tout se passait absolument dans le rachis, qui avait acquis une souplesse telle, qu'il pouvait

s'asseoir comme tout le monde ; mêmes résultats aussi chez des sujets plus jeunes. Il est évident que l'on peut à plus forte raison escompter chez eux cette mobilité compensatrice. Je dirai encore que l'ankylose par fusion ou adhérences solides permet de travailler, d'exécuter des marches même assez importantes, sans risques d'aggravation ultérieure.

Telles sont les simples remarques que j'ai tenu à faire ; je crois que les faits présentés par M. Vignard acquerront encore plus de valeur avec le temps.

*
* *

LUXATION ANTÉRIEURE D'UN SEMI-LUNAIRE FRACTURÉ.

M. Durand. — J'ai l'honneur de vous présenter un semi-lunaire luxé et fracturé que j'ai enlevé hier matin, par la voie antérieure, sur un malade de mon service. Voici l'histoire de ce malade :

Agé de 41 ans, et terrassier, cet homme a fait une chute' 3 à 4 mètres environ, le 23 septembre 1907. Il tomba sur sa main gauche.

Il précise très nettement, et ce fait est assez extraordinaire dans les luxations du semi-lunaire, sur la main fléchie et frappant le sol par son bord cubital, en *flexion et adduction radiale de la main*, par conséquent. La lésion fut prise pour une fracture du radius et traitée comme telle. Il resta plus de trois mois sans travailler. Il conserva des troubles mécaniques, mais fut surtout gêné par des troubles résultant de l'altération des nerfs cubital et médian. Il n'eut jamais de grande névrite avec fortes douleurs, griffe, troubles trophiques, mais il éprouvait souvent la nuit des élancements douloureux qui le réveillaient.

De plus, il souffrait de toute la main pendant le travail, éprouvait une faiblesse hors de proportion avec les troubles mécaniques articulaires, faiblesse qui semblait en rapport, par conséquent, avec les troubles du cubital et du médian. Enfin, l'année dernière, il survint un phénomène très bizarre, et même difficilement explicable. Un jour, il éprouva une grande peine à se mettre au travail, puis survint à la base du petit doigt une sensation qu'il compare à celle que déterminerait une petite gobille roulant sous la peau de la première phalange, du bord cubital au bord radial de la face antérieure du doigt. A partir

de ce moment, ce petit doigt fut privé de tout mouvement actif, et ses deux dernières phalanges subirent une importante atrophie.

Il est amené dans le service pour les troubles moteurs et douloureux de sa main.

Actuellement, il accuse des lancées dans le petit doigt, de l'impotence complète de ce doigt, de la faiblesse des autres.

Le petit doigt est bizarre, sa première phalange est celle d'un manœuvrier, les deux autres plus petites, mais de coloration et d'aspect normal sont celles d'une femme inactive.

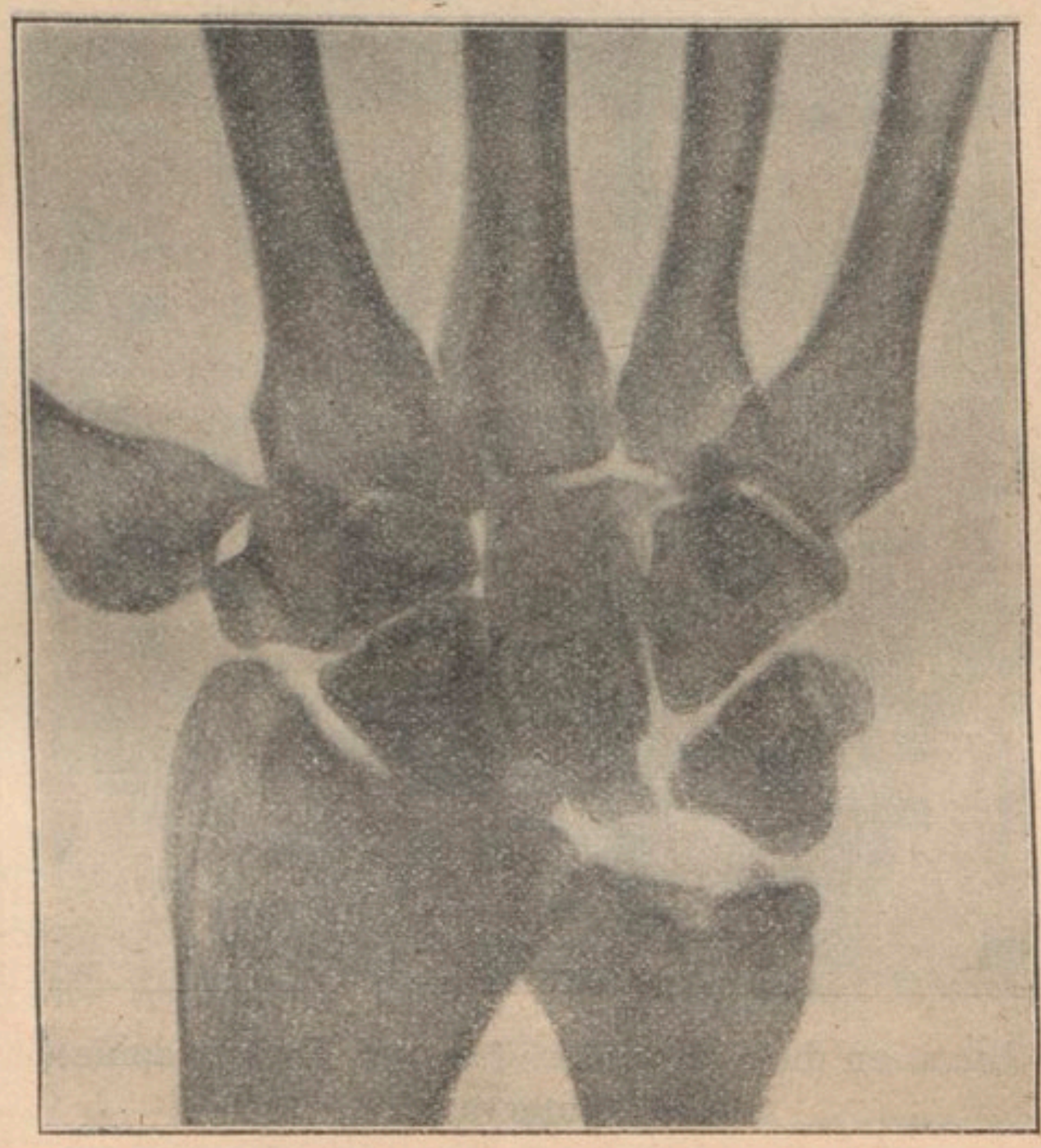

Fig. 1. — Luxation du semi-lunaire fracturé. Radiographie de face. Avant l'intervention.

Les mouvements du poignet sont :

Flexion dorsale et flexion palmaire un peu restreintes, pas beaucoup.

Latéralité radiale réduite, latéralité cubitale presque disparue.

Pronation, supination à peu près normales.

A l'inspection, face dorsale du carpe normale. Sur la face palmaire existe sur la ligne médiane du poignet, soulevant les tendons des deux palmaires, une saillie très marquée.

A la palpation : radius et cubitus sains. Scaphoïde, rien d'apparent. Sur la face dorsale on sent mal la dépression qui surmonte le grand os et, dans la flexion, on ne sent pas s'interposer, entre le grand os et la lèvre du radius, la face dorsale du semi-lunaire. Rien au pyramidal.

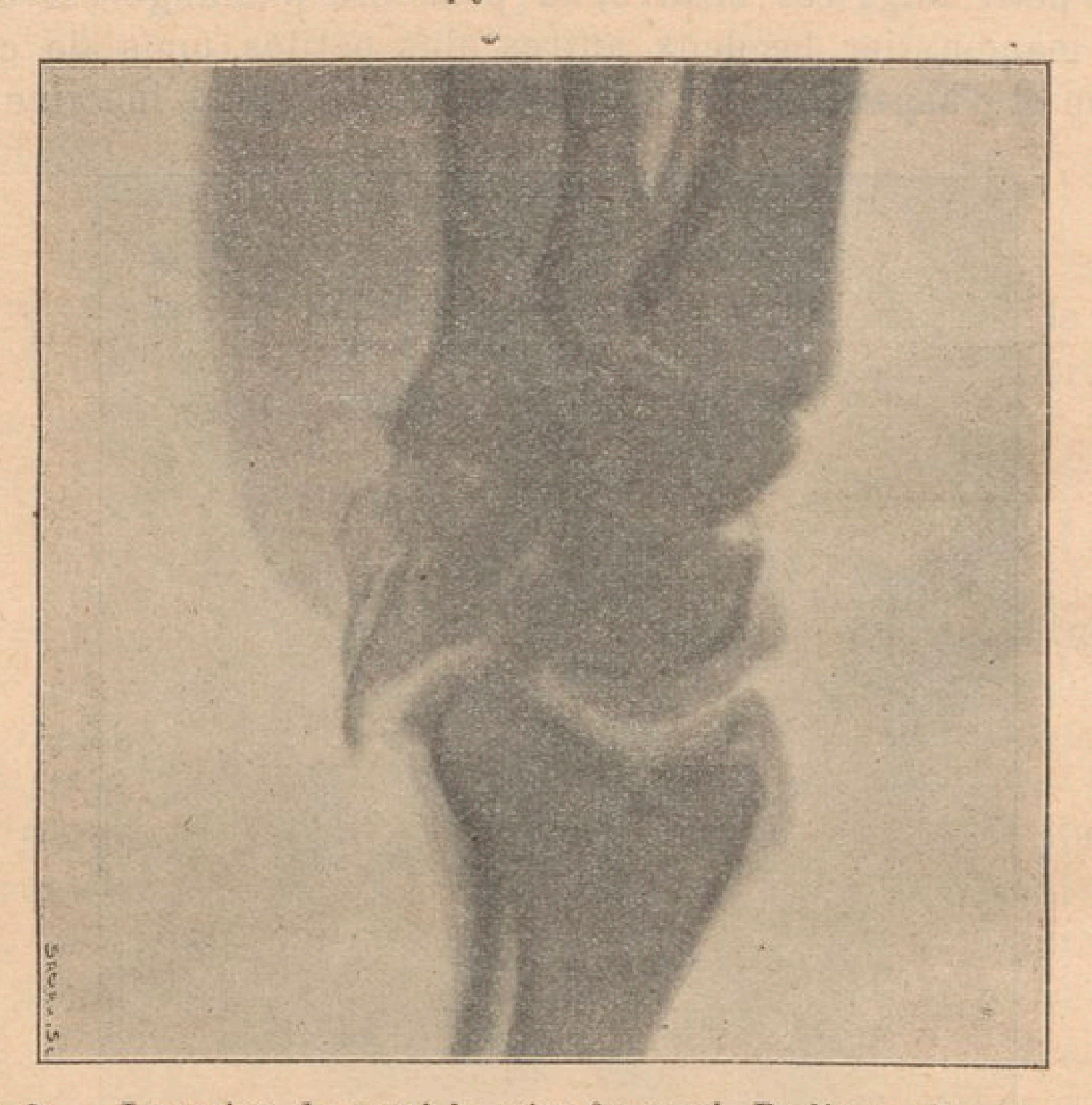

Fig. 2. — Luxation du semi-lunaire fracturé. Radiographie de profil. Avant l'intervention.

En avant, la palpation trouve que la saillie visible est constituée par une masse dure soulevant les tendons, peu mobile, et qui semble située plus haut dans l'avant-bras que ne l'est d'ordinaire le semi-lunaire luxé. Pourtant, on ne peut guère songer à autre chose. On fait donc le diagnostic de luxation du semi-lunaire.

Pas de modification bien nette de la sensibilité cutanée dans le médian et le cubital, peut-être y a-t-il un léger degré de diminution de cette sensibilité.

Un peu d'atrophie musculaire de l'avant-bras, peu de chose aux éminences thénar et hypothénar. Latéralité des doigts et adduction du pouce un peu gênées.

La radiographie de face et de profil confirma le diagnostic de luxation antérieure du semi-lunaire, mais montra que cet os était en même temps fracturé ; la plus grande partie de l'os s'est luxé, mais à une forme très spéciale due à sa fracture. On ne voit pas la corne si caractéristique d'ordinaire et, sur le profil, la partie supérieure de l'os montre un bec allongé très particulier.

Je suis intervenu hier matin, incision antérieure, les tendons sont réclinés vers le bord cubital. Je trouve l'os plus tôt et plus haut que dans les autres cas que j'ai opérés. L'ablation est facile, l'os tient surtout par un fort trousseau fibreux venant des profondeurs du carpe s'attacher à la partie antéro-inférieure du semi-lunaire.

Je n'ai pas vu de fragment scaphoïdien, et vous pouvez voir sur la radiographie que cet os paraît intact.

Je n'ai pas eu non plus à toucher le petit fragment resté en place du semi-lunaire. En effet, c'est moins pour les troubles articulaires que pour les phénomènes nerveux que j'ai opéré cet homme, de sorte que l'indication ne s'imposait pas d'aller dans l'articulation du poignet ; de plus, le ligament antérieur de cette articulation était si net sous l'os luxé que je n'ai pas eu la tentation d'aller plus profondément.

Cette observation présente un certain nombre de points assez particuliers.

D'abord, l'attitude de chute est très exceptionnelle ; cete flexion avec adduction radiale aurait pourtant été observée déjà, dit la thèse de M. Tavernier.

La luxation isolée du semi-lunaire sans fracture du scaphoïde n'est pas non plus la règle.

Enfin, les observations de fracture compliquant la luxation sont peu nombreuses.

Je veux insister en outre sur l'importance et la prédominance des troubles nerveux qui ont amené ce malade dans mon service. Je pense que cette bizarre atrophie du petit doigt peut être rangée sous ce chef, mais je ne sais vraiment pas comment l'expliquer. Elle porte seulement sur les deux dernières phalanges et constitue le seul trouble trophique relevé à l'examen.

Au point de vue opératoire, maintenant, j'ai remarqué la grande facilité de l'ablation de l'os, beaucoup plus superficiel, et plus antibrachial que les deux autres semi-lunaires luxés que j'ai enlevés déjà et que je vous ai du reste présentés.

J'espère que j'obtiendrai là les mêmes excellents résultats que j'ai eus sur mes deux autres malades, mais le pronostic est peut-être *a priori* moins bon. Chez mes deux sujets précédents, les troubles mécaniques prédominaient, de sorte que le jeu du poignet a pu se restaurer après disparition de la calle gênante. Je veux espérer que les deux nerfs gênés par ce fragment osseux vont aussi retrouver leurs fonctions.

M. Gayet. — Dans un cas personnel de luxation du semi-lunaire, j'ai été frappé de la persistance des troubles nerveux longtemps après la réduction. J'avais pu pratiquer celle-ci de suite après l'accident et la maintenir au moyen d'un appareil plâtré. Je comptais sur une disparition rapide des sensations pénibles de fourmillement ; il n'en fut rien. Il fallut plus de trois mois pour que ces symptômes disparussent complètement. Je crois donc qu'il s'agit non seulement d'une compression passagère par l'osselet luxé, mais d'une véritable névrite contusive, ou même de lésions plus complexes d'élongation analogues à ce que nous observons dans les luxations de l'épaule. Il est donc probable que le malade de M. Durand devra attendre quelque temps avant de bénéficier, au point de vue nerveux, de l'excellente opération qu'il lui a fait subir.

M. Durand. — J'ai insisté sur ce fait que mon malade ne présentait pas le tableau d'une névrite de l'un ou des deux nerfs antérieurs de la main, mais des troubles mal caractérisés, surtout subjectifs, avec une altération très spéciale du petit doigt consistant en une diminution de volume des deux dernières phalanges.

Les phénomènes qui se produisent à la suite des lésions traumatiques des nerfs de la main sont en effet très variables dans leur forme, leur ténacité et leur importance.

Parfois ce sont de véritables névrites avec douleurs lancinantes, troubles de la sensibilité cutanée (anesthésie douloureuse ou dysesthésie simple), troubles moteurs (impotence, amyotrophie, rétractions, véritables griffes parfois), troubles trophiques (cyanose cutanée, glossy-skinn, ongles striés, maux perforants). Cette forme se voit surtout après les plaies contuses infectées ayant entamé les nerfs, mais on peut les voir après des contusions simples ou des fractures. Je me rappelle entre autres un malheureux maçon qui, pour une simple contusion de la région du pisiforme eut une interminable névrite du nerf cubital que j'ai pu suivre pendant plus de quatre ans sans la voir s'améliorer.

Parfois, ce sont au contraire de simples douleurs avec troubles sen-

sitifs légers. Entre ces deux extrêmes tous les intermédiaires peuvent être observés.

Le pronostic est assez variable, c'est pourquoi, tout en augurant bien du résultat de mon intervention en ce qui concerne les nerfs, je dois faire des réserves. Je pense pourtant que, même à ce point de vue, cette opération devait être faite.

M. Bérard. — J'ai observé récemment un de ces cas de troubles nerveux à longue échéance, après fracture de l'avant-bras, sans lésion anatomique précise qui puisse en donner la clé. Il s'agissait d'un malade atteint il y a trois ans d'une fracture directe par écrasement des deux diaphyses radiale et cubitale, à la partie moyenne de l'avant-bras droit. Soigné dans le service de M. Tixier, il avait eu un résultat des plus satisfaisants, avec conservation de tous les mouvements de la main, du poignet et du coude ; seules la pronation et la supination extrêmes gardaient peut-être quelque limitation. Et pourtant, il se déclarait incapable, depuis son accident, de reprendre son ancienne profession d'ouvrier lithographe ; dès qu'il voulait porter une pierre à graver, ou tout autre fardeau un peu lourd, il ressentait de vives douleurs dans la région de sa fracture ; la nuit, parfois, ces douleurs revenaient spontanément. Il avait obtenu, dans la même maison qu'autrefois, un travail de bureau à traitement égal ; il ne semblait donc pas qu'il eût quelque intérêt à simuler une incapacité fonctionnelle inexistante.

Ce qui l'amena à mon examen, c'est que depuis trois mois environ, lorsqu'il avait écrit pendant quelques heures, des douleurs, des brûlures, se faisaient sentir dans l'ancien cal du radius, avec des irradiations le long du nerf radial vers la main et vers l'épaule, assez vives pour l'obliger au repos le reste de la journée. La pression sur le nerf au point indiqué par lui, ramenait ces élancements. Or, on ne trouvait aucun signe de névrite sur le membre blessé ; pas de troubles nets de la sensibilité cutanée, sauf sur le bord externe du dos de la main, pas d'atrophie musculaire appréciable à la mensuration, pas de troubles trophiques du côté des ongles ou des poils, pas de réaction électrique spéciale. La radiographie permettait de constater une consolidation correcte du cubitus et du radius, ce dernier cependant était un peu incurvé en dehors ; l'espace interosseux de l'avant-bras avait toute sa largeur ; on ne trouvait aucune pointe osseuse exubérante, aucun névrome perceptible au doigt. Peut-être l'intervention, que le blessé est tout disposé à accepter, fera-t-elle découvrir un peu d'épaississement de la gaine du nerf, consécutif au choc direct qui dût contusionner le radial, en même temps qu'il avait occasionné la fracture : c'est, jusqu'à plus ample informé, l'interprétation la plus vraisemblable des phénomènes subjectifs accusés par le malade.

*
* *

DE L'ABOUCHEMENT DES VEINES SAPHÈNES INTERNES AU PÉRITOINE ABDOMINAL DANS CERTAINS CAS D'ASCITE A REPRODUCTION.

M. Ruotte. — Dans la séance du 4 juillet 1907, nous avons communiqué à la Société de chirurgie de Lyon un premier essai que nous avions fait d'abouchement des deux veines saphènes internes au péritoine, dans le but d'obtenir la résorption de l'ascite dans certains cas de cirrhose du foie ; voulant aujourd'hui compléter notre communication, nous l'avons relue auparavant, et nous n'avons pas été peu surpris de n'y plus rien comprendre ; les dates, à première vue, semblaient absolument fantaisistes.

Après les avoir vérifiées sur le registre d'opérations et le registre des entrées à l'hôpital, après avoir relu nos manuscrits et les avoir comparés au texte de la communication, nous avons eu enfin l'explication de cette confusion, explication que voici :

Notre première communication a été adressée à la Société de chirurgie de Lyon dans les derniers jours de juin, et a été lue le 4 juillet 1907. Sur le Bulletin de la Société, cette communition commence à : « Le nommé V. V..., âgé de 62 ans... » et comprend toute la page 232 ; puis, interrompue, elle reprend à la page 233, aux mots : « En présence du bon résultat donné par la première intervention (nous voulions dire le côté droit... », et se continue jusqu'à la fin de l'article, dans lequel nous disons : le 6 de ce mois nous avons répété la même intervention... »

C'est cette première partie qui fut lue dans sa séance du 4 juillet 1907.

Dans le mois de septembre, M. le Prof. agrégé Durand, secrétaire de la Société, nous écrivait pour nous demander des nouvelles du deuxième opéré ; nous nous mettions à sa recherche, et le 13 septembre nous lui adressions notre seconde observation. Or, la page 233 du Bulletin porte précisément dans sa moitié supérieure, la fin de cette deuxième observation : « Nous faisons lever notre opéré le vingtième jour... » et les quelques réflexions dont nous la faisions suivre, la première partie de l'observation manquant en totalité.

Ce fait s'explique ainsi :

M. le professeur agrégé Durand a lu la deuxième observation dans une séance postérieure à septembre, et comme le Bulletin de juillet n'était pas encore imprimé, les deux observations sur le même sujet ont été réunies à l'imprimerie en une seule communication portée à la date du 4 juillet, mais avec un mélange de deux observations, la seconde étant de plus incomplète.

Si vous voulez bien me le permettre, la meilleure rectification sera de reprendre les deux observations primitives en totalité et de les réunir aux trois nouvelles dont je vous apporte les résultats :

Observation I (n° 523 de notre registre). — Le nommé V. V..., âgé de 62 ans, espagnol d'origine, mais habitant l'Algérie depuis sa jeunesse, entre à l'hôpital de Blida le 22 janvier 1907, pour une ascite considérable.

Comme antécédents particuliers, nous notons le paludisme et l'alcoolisme, ce dernier provoqué par l'absinthe et l'anisette ; il n'y pas de trace de syphilis.

Il se dit malade depuis six mois environ.

Le début aurait consisté, autant qu'il est possible de le comprendre, en troubles digestifs et un certain degré d'amaigrissement, puis le ventre aurait grossi ; c'est tout ce qu'on peut en tirer.

A l'examen, c'est un vieillard déjà usé à facies émacié ; le ventre est énorme, tendu, sillonné de veines très développées et mat à la percussion ; on y reconnaît de suite la présence de liquide en grande quantité, ce qui empêche tout examen ; les jambes sont œdématiées ; l'urine est à peu près normale en quantité, sans sucre ni albumine.

Il n'y a jamais eu d'ictère.

Le 23 janvier, la ponction donne 13 litres de sérosité et permet de reconnaître que le foie est profondément caché sous les fausses côtes ; la rate ne se reconnaît pas à la palpation.

Le 26 janvier, l'ascite a reparu et une nouvelle ponction nous donne 9 litres de liquide.

Devant la reproduction si rapide de l'ascite nous nous décidons d'essayer d'une intervention, à laquelle nous songions depuis longtemps, et que nous n'avions pas encore eu l'occasion d'exécuter ; nous ne croyons pas, d'autre part, qu'elle ait jamais été faite, nos recherches bibliographiques, forcément incomplètes, ne nous ont rien appris à ce sujet : il s'agit de l'abouchement des veines saphènes internes à une incision péritonéale dans l'espoir que ces vaisseaux pourront résorber l'ascite.

Cette opération est pratiquée le 29 janvier 1907, sur le côté droit : incision à l'aine sur le trajet de la saphène qui est sectionnée à 8 centimètres environ de son embouchure ; son bout inférieur est lié et le fragment inférieur disséqué jusqu'à la crosse et récliné en haut, après avoir été taillé en biseau dans l'étendue de 2 centimètres environ, sur sa face antérieure ; celle qui doit correspondre à la cavité péritonéale une fois la veine suturée à l'incision de la séreuse.

L'incision cutanée est prolongée en haut jusqu'au-dessus de l'arcade crurale, les couches pariétales sectionnées, ainsi que le péritoine, dans l'étendue de 2 centimètres ; il s'écoule environ 7 à 8 litres d'ascite ; les bords de la veine sectionnée en biseau sont alors suturés par des points au catgut O aux bords correspondants de l'incision péritonéale lorsque la suture est bien complète dans toute l'étendue, les couches musculo-aponévrotiques sont suturées par dessus, ainsi que la peau sans drainage.

Il n'y a aucune suite opératoire, et les fils sont enlevés le troisième jour, laissant une réunion parfaite ; l'ascite ne s'est pas reproduite, et les jambes sont désenflées.

En présence du bon résultat donné par la première intervention, nous pratiquons de la même façon l'abouchement de la veine saphène gauche au péritoine le 5 mars. L'opération facile est menée très rapidement ; malgré cela, l'opéré présente, dès le lendemain des troubles cardiaques et succombe brusquement le 8 mars 1907.

L'autopsie nous donna des résultats très intéressants au point de vue de notre intervention :

Tout d'abord, le cœur était gros, atteint de myocardite, et les poumons emphysémateux.

Le foie ne pesait que 700 grammes, était dur, scléreux, clouté, en somme à la dernière période de la cirrhose atrophique ; les reins à peu près normaux.

Du côté droit, opéré le premier, on voyait sur le péritoine correspondant à l'incision une petite dépression infundibuliforme dans laquelle un stylet de trousse pénétrait avec la plus grande facilité et arrivait jusqu'à la veine fémorale ; le vaisseau abouché était donc resté perméable ; du côté gauche il n'y avait rien d'anormal, aucune trace de désunion ; enfin dans le petit bassin quelques cuillerées de liquide citrin.

Nous faisions suivre cette observation des réflexions suivantes :

En somme, les lésions hépatiques étaient trop avancées pour pouvoir espérer une longue survie, mais le résultat cherché nous semble avoir été obtenu : la veine saphène anastomosée au péritoine est restée perméable et parait avoir résorbé l'as-

cite qui se reproduisait si rapidement. Avant de conclure il faut d'autres observations.

Nous avons répété la même intervention sur les deux côtés, en une séance cette fois, le 6 de ce mois, pour une lésion analogue, mais moins avancée; notre opéré se lève actuellement opératoirement guéri et débarrassé de son œdème des deux jambes. Son ascite ne s'est pas encore reproduite.

Nous suivrons ce malade aussi longtemps que nous pourrons, et nous enverrons l'observation complète ultérieurement.

C'est cette deuxième observation que nous avons adressée à la Société de chirurgie de Lyon, le 13 septembre, en répondant à M. le professeur agrégé Durand, observation dont une partie seulement a été imprimée dans le Bulletin, intercalée entre les deux parties de la première.

La voici entière :

Observation II (n° 637 du registre d'opérations). — M. Antonio, espagnol, 70 ans, assez bien conservé physiquement; ne présente comme antécédents personnels que quelques atteintes de paludisme et un peu d'alcoolisme.

Rien de particulier à noter dans sa famille.

Il entre à l'hôpital de Blida le 23 mai 1907, avec la mention ascite pour ponction.

D'après lui, il ne serait malade que depuis environ six mois, mais peu sérieusement; il se plaignait seulement de troubles digestifs, sans vomissements et de quelques douleurs dans le côté droit ; l'appétit a diminué surtout depuis les dernières semaines ; il n'a jamais eu de jaunisse et rien remarqué du côté des urines.

Son état ne s'est aggravé que depuis deux mois ; il a remarqué que son ventre grossissait et que ses jambes enflaient. Cette enflure l'a gêné au point de ne pouvoir plus travailler, et c'est ce qui l'a décidé à entrer à l'hôpital.

A l'examen, on reconnaît de suite la distension de l'abdomen sillonné de veines bleuâtres, très développées, et l'enflure des membres inférieurs sur lesquels le doigt détermine des godets.

La percussion révèle une matité occupant les flancs, l'hypogastre, dépassant l'ombilic par en haut. La palpation ne peut être pratiquée dans ces conditions.

De légers chocs donnent nettement la sensation caractéristique de l'épanchement ascitique.

La respiration est un peu gênée mécaniquement, mais il n'y a rien au cœur ni aux poumons.

La quantité d'urine varie de 1.000 à 1.200 grammes, sans albumine, avec une certaine dose d'urobiline.

Dès son entrée, il est mis au régime lacté absolu, et le lendemain 24 mai, une ponction donne 9 litres de sérosité ascitique typique de couleur citrine et coagulant à l'air libre ; on peut reconnaitre à la palpation le foie à deux travers de doigt au-dessous des fausses côtes.

Le 1er juin, nouvelle ponction de 7 litres, et on laisse une petite quantité d'ascite.

L'épanchement se reformant rapidement, le 6 juin nous pratiquons des deux côtés, en une même séance, l'abouchement des veines saphènes internes au péritoine, en suivant le procédé que nous avons décrit récemment. Il s'écoule une grosse cuvette de sérosité qu'on oublie de mesurer.

L'anesthésie a été faite en grande partie au chlorure d'éthyle pur, puis continuée au chloroforme, pour diminuer la dose de cet anesthésique.

Rien à dire des suites opératoires ; les fils sont enlevés le neuvième jour avec une réunion parfaite.

Le régime lacté est continué, et dès le lendemain de l'opération, l'œdème a disparu pour ne pas reparaître durant le séjour à l'hôpital.

Nous faisons lever notre opéré le vingtième jour après l'intervention, soit le 26 juin, et constatons que l'ascite n'a pas encore reparu, et qu'après la marche les jambes restent absolument sèches.

A dater de ce jour, l'opéré est remis petit à petit au régime ordinaire, avec le lait comme boisson et une petite quantité de viande.

Il sort en parfait état le 21 juillet et reprend ses occupations, qu'il n'a plus interrompues depuis.

Aujourd'hui 13 septembre, pour répondre à une lettre de M. le Dr Durand, secrétaire de la Société de chirurgie de Lyon, nous allons prendre de ses nouvelles, et sa fille nous répond qu'il est à Alger et qu'il va très bien depuis sa sortie de l'hôpital.

Nous faisions ensuite les réflexions suivantes :

« Nous espérons qu'il suivra nos recommandations au point de vue de la sobriété et que cette amélioration se continuera longtemps encore, car nous n'avons pas la prétention d'espérer une guérison complète de la cirrhose ; nous cherchons à combattre un symptôme gênant, à éviter des ponctions répétées, et peut-être à faciliter le traitement médical des cirrhoses si l'état du foie le permet. »

En novembre 1909, nous sommes allé passer un mois en Algérie ; nous avons cherché à le revoir ou avoir de ses nou-

velles ; nous ne l'avons pas trouvé, mais nous avons appris qu'au commencement de cette année 1909, il était encore bien portant et était parti pour la province d'Oran. Depuis, on n'a plus eu de nouvelles de lui, tout au moins ses amis, car sa famille est partie avec lui.

*
* *

Voici maintenant nos trois nouvelles observations avec deux décès et une amélioration à la sortie de l'hôpital, chez un malade perdu de vue depuis.

Observation III (n° 713 du registre d'opérations). — G..., 56 ans, originaire des Hautes-Pyrénées, venu en Algérie pour faire son service militaire et depuis a continué d'y résider.

Entré à l'hôpital de Blida le 12 août 1907 dans le service de médecine. Homme de forte corpulence, de haute taille, il exerçait le métier de cultivateur ; malgré quelques accès paludéens au début de son séjour, il a toujours joui d'une très bonne santé. Dans ses habitudes, il faut noter une consommation sérieuse de vin à chacun de ses repas, et chaque jour une absinthe à midi et le soir comme apéritif ; par-ci par-là, quelques *extra* augmentaient la dose d'alcool journalière.

Malgré sa force considérable, il a remarqué que depuis un an il se fatiguait beaucoup plus qu'autrefois ; sa résistance était notablement diminuée. Son appétit est devenu irrégulier, ses digestions difficiles ; quelquefois, le matin, il a eu des vomissements amers, composés de liquides verdâtres, bilieux, sans jamais aucune trace de sang ; il était aussi sujet à des alternatives de constipation et de diarrhée.

Depuis un temps qu'il ne saurait préciser, il a pris un teint pâle, subictérique, et a remarqué le développement considérable de son ventre.

A l'examen, le ventre est volumineux, sillonné d'un réseau de veines nombreuses et dilatées ; la matité dépasse l'ombilic et latéralement atteint les fausses côtes, ne permettant pas de délimiter le foie.

Les téguments présentent une teinte jaunâtre, mais les matières fécales ne sont pas décolorées. Les organes thoraciques n'offrent rien de spécial.

Le malade se plaint d'une mauvaise bouche et d'une inappétence absolue.

Les urines sont rares, 200 centimètres cubes le jour de son entrée à l'hôpital, assez colorées et déposent abondamment. L'analyse faite par M. le pharmacien major Gautier donne les résultats suivants :

Volume : 200 centimètres cubes. Réaction : alcaline. Dépôt : abondant.

Sucre : néant.
Albumine : 0 gr. 20 par litre.
Indican : forte proportion.
Urobiline : quantité notable.
Pigments biliaires : néant.

Le dépôt est formé de phosphates et carbonates alcalino-terreux, d'urate d'ammoniaque, de cristaux, d'oxalate de chaux ; on y trouve quelques globules sanguins.

Une ponction donne deux grandes cuvettes de liquide ascitique, dont la composition est la suivante :

Réaction : légèrement alcaline.
Couleur : jaune clair.
Aspect : visqueux.
Densité : 1025.
Substances albuminoïdes : 6 grammes p. 100.
NaCl : 4,60 p. 100.
Sucre : néant.

Après la ponction, le foie reste inaccessible à la palpation, mais on perçoit la rate, dont le bord antérieur se reconnait facilement. Sous l'influence du lait, que le malade ne consent à prendre qu'avec répugnance et en petite quantité, l'urine dépasse 300 centimètres cubes les jours suivants, mais l'ascite se reproduit de suite.

Pour éviter des ponctions trop fréquentes, attribuant le peu d'urine excrétée à la faible quantité de liquide ingéré et absorbé, malgré la présence d'un peu d'albumine dans l'urine, nous pratiquons le 20 septembre l'abouchement des veines saphènes au péritoine.

L'anesthésie est commencée au chlorure d'éthyle et continuée au chloroforme, dont 10 à 15 grammes au maximum sont employés ; l'opération est rapide et sans incidents et les suites des plus simples ; la courbe que nous avons conservée montre une apyrexie complète. L'urine tombée à 160 centimètres cubes environ le premier jour après l'opération, dépasse 400 centimètres cubes quelques jours après.

Les fils sont enlevés le huitième jour ; la réunion est parfaite, et l'on ne trouve plus les signes cliniques de l'ascite.

Malgré tout, l'état général ne s'améliore pas, et l'anorexie reste complète ; l'opéré s'affaiblit et succombe le 6 octobre suivant.

L'autopsie est pratiquée le 7 octobre avec l'aide de M. le médecin major Benoit, dans le service de qui il était entré tout d'abord. Une incision transversale de la paroi abdominale, au niveau de l'ombilic, permet de jeter un premier coup d'œil dans l'abdomen ; le péritoine est normal, et le petit bassin contient un résidu de liquide ascitique clair et limpide. En renversant la paroi abdominale en bas, on aperçoit très vite les orifices d'abouchement des veines au péritoine, surtout celui du côté droit. Un stylet y pénètre de suite et va jusqu'à la veine fémorale,

démontrant ainsi la perméabilité parfaite du vaisseau, qui est disséqué sur lui ; du côté gauche, l'orifice semble un peu rétréci, mais la perméabilité existe aussi.

Le foie, dont le poids atteint à peine 600 grammes, est dur, crie sous le scalpel et présente à un haut degré l'aspect de la cirrhose en fin d'évolution.

Les reins sont à peu près normaux, peut-être un peu plus petits que normalement. La capsule se décortique facilement, et les substances corticale et médullaire ne présentent à l'œil nu aucune modification importante.

La rate est grosse et dure.

Les organes thoraciques sont normaux.

Observation IV (nº 742 du registre). — F .., civil, Européen, 48 ans, entre à l'hôpital de Blida, le 25 septembre 1907, pour ascite volumineuse; il est placé en médecine.

Cordonnier de profession, il a toujours joui d'une bonne santé, mais il a des habitudes alcooliques invétérées, et avoue prendre chaque jour un nombre respectable d'absinthes et d'anisettes. Il ne se souvient pas du début de sa maladie, car il n'est enflé que depuis deux mois environ; mais auparavant, il se plaignait déjà depuis longtemps de troubles digestifs, de manque d'appétit, qu'il combattait par quelques apéritifs de plus. Voyant son ventre grossir et ses jambes s'enfler le soir, il consulta un médecin qui le mit au lait et lui donna un traitement à suivre, en l'engageant à ne plus boire ; mal suivi d'ailleurs, ce traitement n'eut aucun résultat, et le malade se décida à entrer à l'hôpital.

Remis au régime lacté dès son entrée, il subit deux ponctions, et en présence de la reproduction du liquide, il passa dans notre service le 28 octobre pour être opéré.

L'abouchement des saphènes internes au péritoine fut fait de suite, à droite. sans incident ni dans l'opération ni dans les suites ; à gauche, dès le second jour, il se produisit une fistule qui donna issue à du liquide ascitique pendant une dizaine de jours, obligeant à changer le pansement matin et soir. Elle se ferma naturellement.

A droite, les fils furent enlevés le huitième jour.

Résultat thérapeutique nul.

Quelques jours après, une analyse d'urine complète nous révéla l'existence de lésions graves du rein, il y avait plus de 4 grammes d'albumine par litre.

L'opéré resta à l'hôpital alternativement au régime lacté pur et au régime déchloruré, interrompus de temps en temps par la reprise du régime ordinaire jusqu'en février 1908, ne ressentant aucun trouble particulier du fait de son opération, se levant tous les jours et se promenant au soleil dans le jardin de l'hôpital plusieurs fois dans la

journée. Après quelques accès d'urémie, combattus par la saignée et les purgatifs, il succomba à une attaque de coma le 18 février 1908.

L'autopsie ne pouvant être faite à cause de la famille, nous avons pu néanmoins examiner la veine saphène droite, anastomosée, constater qu'elle était perméable et l'enlever pour un examen histologique qui n'a pu être fait ; non seulement elle était perméable, mais notablement élargie.

Observation V (n° 853 du registre). — D..., environ 45 ans, agriculteur, entre à l'hôpital de Blida, le 28 mars 1908, pour une ascite assez volumineuse.

Malade seulement depuis quelques mois, c'est l'enflure de son ventre qui le fait entrer à l'hôpital.

Né en Algérie, il a eu la fièvre typhoïde étant jeune, mais depuis, ne relève rien qui soit susceptible d'être noté.

Travaillant surtout dans les vignes et l'hiver dans les caves, il avoue qu'il buvait plus qu'il n'aurait fallu.

Il n'a jamais vomi, n'a jamais eu de crachements de sang ; naturellement constipé, il ne signale rien de particulier du côté intestinal.

L'urine parait normale en qualité et quantité ; on s'est borné, cliniquement, à constater l'absence d'albumine.

Il est ponctionné le jour de son entrée à l'hôpital et mis au régime lacté ; l'ascite se reproduit en quelques jours.

Le 6 avril 1908, nous pratiquement l'abouchement des veines saphènes au péritoine des deux côtés à la fois, sans incidents ni suites opératoires dignes d'être notés. Le malade est maintenu au régime lacté et au lit.

Les fils sont enlevés le huitième jour.

L'ascite ne semble pas se reproduire.

Il sort de l'hôpital le 3 mai 1908, grandement amélioré, dit notre registre ; nous avions pris des notes plus complètes à son sujet, mais nous ne les avons pas retrouvées.

Depuis, nous n'avons plus eu de ses nouvelles ; récemment, nous avons essayé d'en avoir, mais il avait quitté la ferme où il travaillait, quelque temps après sa sortie de l'hôpital, de telle sorte que nous ignorons le résultat éloigné de l'intervention.

En tout cinq opérés, avec trois décès, un résultat constaté deux ans après, un bon résultat à la sortie de l'hôpital, mais dont on ignore l'évolution définitive. Notre éloignement du service hospitalier ne nous a pas permis jusqu'aujourd'hui de pousser plus loin nos études.

Ce qui peut être déduit de ces cinq interventions, c'est l'inocuité absolue de l'opération ; nous n'avons eu aucun décès du

fait de l'acte opératoire ; tous nos malades ont parfaitement supporté l'anesthésie mixte au chlorure d'éthyle d'abord, au chloroforme ensuite. S'ils ont succombé, c'est à des lésions irrémédiables, contre lesquelles tout était inutile, aussi sommes-nous d'avis qu'avant d'opérer il faut un examen approfondi du malade, permettant d'apprécier d'une façon aussi précise que possible l'état du foie et des reins, et n'opérer que lorsque ceux-ci ont gardé leur perméabilité à peu près intacte. Si nous avions pris cette précaution, nous n'aurions certainement pas opéré le sujet de l'observation IV, qui avait plus de 4 grammes d'albumine par litre d'urine ; il ne s'en est pas porté plus mal d'ailleurs, après l'intervention, et n'a succombé, plusieurs mois après, qu'à l'évolution de sa néphrite.

Un deuxième point à mettre en relief, c'est la perméabilité des veines parfaitement conservée ; nos autopsies, faites avec le plus grand soin, avec l'aide de notre camarade et ami, le médecin-major Benoît, et en présence d'autres médecins qui avaient assisté aux interventions, ont été absolument concluantes, et chez notre brightique le calibre de la veine était même assez élargi pour qu'on en soit frappé dès la première inspection.

Un renseignement restait à recueillir au sujet de la possibilité de cette intervention ; n'avait-on pas à craidre de voir le bout central de la saphène sectionnée saigner dans le péritoine au lieu d'aspirer le liquide qu'il contenait ?

Tout d'abord, dans aucune de nos interventions nous n'avons vu le fait se produire ; et pourtant, après avoir lié le bout périphérique, nous avons toujours laissé le bout central libre, sans prendre aucune précaution pour l'empêcher de saigner et nous n'avons constaté aucun écoulement sanguin ; la possibilité de l'entrée de l'air dans les veines nous semble également bien minime.

Il est évident qu'il n'en serait pas de même si on avait affaire à un porteur de varices insuffisantes ; dans ce cas, l'opération est forcément impossible.

Sur le cadavre, nous avons fait un nombre assez considérable d'expériences consistant à lier la veine crurale au-dessous de l'embouchure de la saphène et à injecter de l'eau par la veine iliaque externe, après avoir coupé la saphène. Jamais nous n'avons vu l'eau s'écouler par ce vaisseau, dont les valvules suffisent à empêcher le cours rétrograde du sang.

Au cours de l'opération, si quelques veines viennent se jeter dans le segment de saphène destinée à l'anastomose, il faut les lier et les couper ; sur nos cinq opérés, nous n'avons pas eu à le faire, mais nous avons vu plusieurs sujets sur lesquels la disposition des veines aurait nécessité quelques ligatures.

Dans le numéro 25 de la *Semaine médicale* de 1909, 23 juin, nous trouvons la relation abrégée de trois cas opérés de cette façon par M. le Dr Sogetima, assistant de M. le Dr Ito, professeur de clinique chirurgicale à la Faculté de médecine de Kyoto (Japon).

Dans un cas qui avait résisté à des ponctions, à l'opération de Talma, à la double décapsulation, on recourut en désespoir de cause à la double anastomose des veines au péritoine ; dès lors, l'ascite disparut, la quantité d'urine redevint normale et un an après l'amélioration continuait.

Les deux autres cas furent moins heureux, et à l'autopsie on constata l'oblitération des saphènes, mais on avait eu affaire à des cas exceptionnels et en particulier, le calibre des saphènes était tellement petit, qu'on avait éprouvé les plus grandes difficultés à exécuter l'opération.

Nous résumons cet article trop long en disant qu'à notre avis, l'abouchement des saphènes au péritoine, facile à réaliser opératoirement dans la presque totalité des cas, peut être indiqué chez certains ascitiques, lorsque la lésion du foie n'est pas trop avancée et que la perméabilité rénale est suffisante ; un examen médical des plus sérieux est donc tout d'abord nécessaire, pour estimer le bénéfice probable de l'intervention, ou la faire abandonner si l'état du rein ne laisse espérer aucun résultat. En tous cas, l'opération semble moins grave que celle de Talma, laquelle ne nous a pas donné de résultats favorables quand nous l'avons employée ; et c'est précisément là, la raison qui nous a fait chercher un autre moyen et nous a conduit, après plusieurs essais infructueux, sur la veine épigastrique, à choisir la saphène interne.

Une étude complète de la fonction urinaire avant et après l'intervention fournirait des renseignements précieux à tous égards ; nous regrettons vivement de n'avoir pu jusqu'ici nous livrer à ces recherches.

Séance du 27 janvier 1910

Présidence de M. Aubert.

PIED PLAT VALGUS TRAUMATIQUE.

M. Destot. — Tous les chirurgiens qui se sont occupés des fractures malléolaire ont observé ce phénomène particulier, que quelque temps après la guérison, alors que le pied en sortant de l'appareil semblait en parfait état, il se produisait des déformations secondaires, plus ou moins considérables, pouvant entraîner des douleurs et des impotences, avec incapacité permanente partielle, sans toutefois que la déformation fut assez considérable pour entraîner un traitement sanglant. Il faut par conséquent éliminer du cadre que j'envisage les grandes déformations.

On a invoqué toutes sortes d'hypothèses pour expliquer comment un pied bien réduit, bien traité, arrivait cependant à se déformer, et naturellement on a parlé du diastasis tibio-péronier mal maintenu, du ramollissement du cal, d'ostéomalacie partielle et localisée sans toutefois apporter de preuves.

Au point de vue pratique, ou au point de vue de l'expertise médicale, le fait qu'il faut savoir, c'est qu'un malade qui, au bout d'un mois, marchait bien, marche difficilement après deux ou trois mois. Pour remédier à cet état, beaucoup de chirurgiens font porter des bottines orthopédiques avec tuteur pendant un mois ou deux après la sortie de l'appareil. Depuis longtemps j'ai cherché à me rendre compte de ce qui se passait et j'ai recherché de vieux cas de fractures malléolaires et j'ai constaté que la déformation commune et banale était la formation d'un pied plat valgus, non pas très accentué comme celui des adolescents, mais pourtant parfaitement net.

La pointe du pied déviée en dehors, l'impossibilité de ramener les deux pieds sur la même ligne, la saillie interne de l'astragale, la diminution de hauteur de l'arc interne en sont les caractères.

Si on examine des fractures malléolaires datant de deux ou trois ans, on est très étonné de trouver des déformations qui démontrent qu'il y a eu des troubles dans la statique du pied et que le blessé n'a pas ses aplombs normaux.

Il y a deux variétés d'exostoses astragaliennes : 1° l'une apparaît au niveau de l'union du col avec le corps de l'astragale, à la partie interne ; elle se présente sur le cliché de profil sous la forme d'un ergot qu'il ne faut pas confondre avec un fragment de la malléole interne.

Sur le cliché de face on voit qu'elle prend naissance à la partie interne, presque sous la joue interne de la poulie.

2° On voit aussi une autre exostose plus fréquente, qui, sur le profil, apparaît sous la forme d'une espèce de bec ou de crochet qui se met en rapport avec une déformation correspondante du scaphoïde. Sur une vue cavalière on voit que cette exostose naît à la partie antéro-externe du col, près de la tête... Elle ressemble beaucoup à la console d'appui, à l'ergot que l'on trouve plus accentué dans les pieds plats valgus de l'adolescence.

Ces deux types d'exostoses se rencontrent dans différents types de fractures malléolaires.

D'abord, dans la fracture la plus simple, celle qui revêt le masque de l'entorse, et qui tient à une fracture de la malléole externe. Dans ces cas, l'exostose est antéro-externe, et la présence de cette exostose au bout d'un certain temps explique les douleurs persistantes, les impotences que l'on attribuait autrefois au rhumatisme. Cette exostose marque la guérison du processus. On la rencontre aussi dans les fractures bimalléolaires basses. Lorsque les malléoles sont écartées l'une de l'autre, dans les fractures obliques du péroné et dans le Dupuytren lorsqu'il existe un léger degré de diastasis. Enfin on la rencontre aussi dans les fractures bimalléolaires, lorsque le traitement a été mal fait, et qu'au lieu de faire la réduction en tournant le pied en varus par le talon, on a opéré en tournant en même temps le pied par la pointe. On attire ainsi en avant la malléole externe détachée, et dans ce mouvement,

par conséquent, la pince bimalléolaire au lieu de saisir le diamètre oblique de l'astragale, se trouve en regard sur le diamètre transversal plus petit. L'astragale prend ainsi du jeu, et la déclinaison normale des malléoles se trouve annihilée.

La première exostose se rencontre dans les fractures bimalléolaires dans lesquelles la malléole interne s'est trouvée portée en *dehors* dans le même sens que la malléole externe. La pince malléolaire se trouve ainsi reportée en bloc en dehors

L'origine de ces exostoses est importante à connaître, car souvent en présence d'un cliché on peut affirmer, sur la seule présence de ces exostoses, l'existence d'une ancienne fracture remontant à trois ou quatre ans, et il m'est arrivé souvent, en cherchant tout autre chose, de retrouver après coup une ancienne fracture que le malade avouait ensuite.

Déformations secondaires du pied en valgus, exostoses astragaliennes tiennent à une seule cause qui marque le changement dans la statique et l'équilibre du pied. Les déformations secondaires ne se font pas dans le cal, mais dans le pied, qui s'éverse sous la pression du poids du corps.

Il est nécessaire, il est urgent, lorsqu'on réduit une fracture malléolaire, de replacer le pied sous son centre de pression normale, là où les lignes de force principales de la jambe ont l'habitude de tomber, c'est-à-dire en dehors et un peu en arrière sur le corps de l'astragale, en un point que j'ai nettement défini. L'équilibre de l'astragale sur le pied, soit dans le sens transversal, soit dans le sens antéro-postérieur, a pour condition essentielle l'appui en dehors et en arrière du poids du corps.

Sitôt que les tenons de la mortaise ont cédé, le centre de pression, au lieu de porter en dehors, tombe en dedans, et comme l'astragale est en corniche, en porte à faux, en balcon sur le calcanéum, sitôt que l'on presse en dedans de quelques millimètres, son équilibre transversal est détruit et l'astragale désarçonnée tend à quitter le calcanéum et à se porter en dedans.

Naturellement cette déformation en pied plat valgus ne va pas toute seule ; les ligaments tirent, le périoste est irrité, de là des exostoses qui marquent la défense de l'organisme, et en même temps son mode de guérison spontanée. Dans l'exostose antéro-externe, l'astragale s'accroche au scaphoïde. Celui-ci

réagit à son tour, et le Chopart perd une partie de sa mobilité. Aussi voit-on des lésions de compensation dans l'articulation scaphocunéenne. Le calcanéum lui-même tourne un peu sur son axe ; la pression sur le tubercule interne s'exagère, et on note souvent une exostose de ce côté. Mais tout finit par s'arranger et après une période d'adaptation au nouveau mode de sustentation créé par la fracture, on voit disparaître les douleurs et l'impotence, et le blessé s'accommode. Il ne faut donc pas traiter d'exagérateurs et de simulateurs des blessés qui accusent des douleurs après les fractures malléolaires. Les exostoses sont les stigmates indélébiles de leur souffrance.

Dans les fractures moyennes du péroné, soit obliques, soit dans le Dupuytren, où le diastasis tibio-péronier exagère encore l'élargissement de la mortaise, les troubles et les déformations sont plus manifestes et plus rapides. Mais ici le secours du chirurgien est obligatoire, tandis que dans les fractures basses la guérison spontanée s'observe.

Il n'en est pas moins intéressant de noter qu'un très faible écart de quelques millimètres suffit à modifier la statique du pied, à provoquer des pieds plats valgus qui ressemblent beaucoup à ceux de l'adolescence et n'ont rien de tuberculeux.

Lorsque la malléole interne a été refoulée en dehors, en même temps que le péroné, le point de pression se trouve bien reporté en dedans de son centre d'appui, mais l'astragale serrée ne peut pas s'éverser en dedans aussi facilement, puisque la malléole interne cassée fait obstacle à ce mouvement. On voit alors naître, à la partie postéro-interne du col, l'exostose que j'ai décrite et qui marque l'effort que fait l'astragale pour échapper à cette pression en sens inverse.

J'ai cru bon de signaler ces faits ; ils éclairent la pathogénie du pied plat valgus douloureux de l'adolescence, permettent de retrouver d'anciennes fractures. En expertise, ils marquent et justifient les plaintes et les douleurs des blessés, mais ils sont en même temps le meilleur signe d'une adaptation fonctionnelle arrivée à son terme.

Au point de vue radiographique il ne faut pas les confondre avec des fractures de l'astragale, ni leur attribuer une valeur au point de vue de la tuberculose.

*
* *

SUR LA LAXITÉ ARTICULAIRE CONGÉNITALE.

M. GANGOLPHE. — Il m'a semblé intéressant d'appeler l'attention de la Société sur certains faits qui me paraissent relever d'une *laxité articulaire congénitale.* Leur diagnostic peut prêter à des erreurs qui sont, en l'espèce, particulièrement regrettables, en raison même des sanctions thérapeutiques qu'elles comportent.

Interprétés à tort comme tuberculeuses, le plus souvent, les lésions sont traitées par l'immobilisation, la révlsion prolongée ; il s'ensuit des troubles trophiques : atrophie musculaire, impotence douloureuse..., qui contribuent à embrouiller le tableau clinique. Par contre, si, d'emblée, le diagnostic est posé, le massage, quelques moyens orthopédiques suffisent pour amener la guérison.

C'est surtout l'articulation du genou que je mets en cause ; mais, il est de règle de retrouver cette même laxité sur d'autres jointures du même sujet. C'est ainsi que les poignets, les coudes, sont susceptibles d'hyperextension : les pieds se détachent facilement en valgus, l'articulation métacarpo-phalangienne du pouce se subluxe à volonté ; à noter encore, d'une façon concomitante, le cubitus valgus à volonté ; à noter encore, d'une façon concomitante, le cubitus valgus, le genu valgum, etc.

Je me réserve de revenir plus tard, et plus longuement, sur cette question. A l'épaule on observera les luxations récidivantes.

Je crois aussi que l'articulation de la hanche n'échappe pas à cette laxité, bien que ce soit difficile à contrôler, et qu'il y ait, sans doute, à ce niveau, modification des surfaces articulaires.

Les faits que j'ai observés se rapportent tous à des adolescents ou à de jeunes hommes. A la suite d'une marche forcée, d'une fatigue, un épanchement articulaire survient, plus ou moins abondant, sans douleur ; quelques jours de repos suffisent pour le faire disparaître. Parfois, c'est après un mouvement brusque, un saut, accompagnés de douleur dans le genou, que l'hydarthrose se montre ; il semble alors que la laxité congénitale a facilité le déplacement d'un ménisque interarti-

culaire ; les mêmes causes reproduisant les mêmes effets, l'épanchement récidivera avec fréquence, tendra même à devenir chronique ; c'est alors que l'on fouille dans les antécédents personnels, héréditaires ou collatéraux les plus éloignés ; y découvre-t-on quelque tare bacillaire, la lésion est réputée tuberculeuse et traitée en conséquence. J'ajoute que la mobilité latérale exagérée contiribue à faire admettre une destruction ligamenteuse qui n'existe pas. Plus tard, le chirurgien auquel on soumettra ce membre atrophié par une immobilisation de plusieurs mois, ce genou couvert de pointes de feu, sera singulièrement suggestionné et devra faire un effort louable pour démêler la situation. En tenant compte du mode de début, hydarthrose succédant immédiatement à une fatigue, à un mouvement forcé, disparaissant, puis récidivant sous l'influence des mêmes causes, de l'absence de bourrelet fongueux, non seulement dans les culs-de-sac, mais surtout à l'interligne interne, à plus forte raison au point prépéronier, on arrivera facilement à éliminer l'idée de tuberculose. On sera aidé en outre par la constatation de l'absence de toute adénopathie inguinale comme aussi de points douloureux articulaires. Si l'on tient compte qu'il existe une mobilité latérale exagérée, non seulement du genou malade, mais même de son congénère, mobilité latérale accompagnée parfois d'hyperextension et de genu valgum, le diagnostic sera facile. Un examen plus complet montrera souvent la subluxation volontaire du pouce, l'hyperextension du poignet, du coude.

Tel était le cas d'un jeune homme d'une vingtaine d'années qui me fut présenté récemment par M. Frécon, de Vienne, et chez lequel notre distingué confrère avait nettement établi un diagnostic exact.

L'hypothèse de tuberculose étant éliminée, reste à envisager celle de *laxité traumatique due à un arrachement plus ou moins considérable du ligament latéral interne.* Ainsi que je l'ai dit (1) cette lésion est une cause fréquente d'hydarthrose à répétition. On la reconnaîtra aux accidents généra-

---

(1) Société de chirurgie, 1901.
Revue de chirurgie, juillet 1909.
THÉVENET. *De l'entorse du genou par abduction.* Thèse de Lyon, 1909.

lement très marqués qui ont accompagné sa production, mouvements violents, ecchymoses, hydarthrose abondante, point douloureux au niveau de l'insertion supérieure du ligament latéral interne...

D'autre part, elle est unilatérale.

Le traitement à employer découle de ces prémisses ; il faut immobiliser au début pour faire disparaître l'épanchement ; plus tard le massage, une genouillière, quelques précautions suffiront pour prévenir les récidives et en diminuer la fréquence.

Comme conclusions, je *rangerai la laxité articulaire congénitale* dans le même groupe que le radius curvus, le cubitus valgus, le genu valgum, bon nombre de scolioses et certains pieds plats. Il y a là un vice de conformation originel, et non une lésion pathologique.

Le rachitisme, pas plus que la tuberculose, ne me paraissent jouer aucun rôle dans leur pathogénie.

M. Destot. — La question soulevée par M. Gangolphe est très intéressante, et on rencontre des faits qui lui donnent raison. A la hanche, j'ai vu des malades qui, par simple contraction tonique, produisaient à volonté des claquements qu'on entendait à distance, et qui avaient fini par suggérer au malade l'idée d'une affection grave. La radiographie ne montrait que de la laxité articulaire, sans déformation, ni du cotyle ni de la tête, peut être seulement pouvait-on trouver une légère diminution de cette dernière.

Au pied, c'est tout autre chose, et il existe une variété de pied plat dans laquelle on note que tous les espaces articulaires sont augmentés. La voûte antérieure s'étale dans le sens transversal et dans le sens antéro-postérieur : ce sont des pieds plats souples, relâchés, dans lesquels on ne trouve pas la rigidité habituelle, le cuboïde bascule sous le doigt, et est très mobile. Les patients ne se plaignent pas d'ailleurs et la laxité est congénitale. Sur les radiographies on note des espaces clairs très larges, et sur le profil, notamment, on voit que l'arc interne, normalement bombé, forme une ligne brisée qui se relève au niveau du premier cunéiforme, si bien que, si on suit cette ligne, on voit : 1° que l'astragale à col court relève la tête en forme de bout de sabot. Le scaphoïde forme un premier escalier, au-dessous de ce bec, sa face supérieure est horizontale et plutôt descendante, puis le premier cunéiforme redresse son extrémité antérieure, et arrive au même niveau que le bec de l'astragale. La convexité normale de cette ligne est donc remplacée par une ligne légèrement concave. Il en existe en ce moment chez un malade eunuchoïde du service de M. Vallas un très bel exem-

ple. C'est un malade qui a 25 ans et n'a jamais souffert du pied ; il a fait son service militaire. Son pied est relâché, ses muscles sont peu importants, mais il n'a jamais eu de paralysie.

Cette variété de pied plat par affaissement direct de la voûte n'est pas comparable au pied plat valgus, qui est un pied plat par éversion. La tuberculose peut se localiser naturellement sur ces pieds plats de faiblesse. M. Poncet a fait présenter au mois de juillet dernier un pied plat de cette variété où la radiographie est très caractéristique et montre toute la différence qui existe entre les pieds plats valgus de l'adolescence et les pieds plats par laxité articulaire congénitale. J'ai eu l'occasion d'en rechercher un grand nombre de cas, et il est évident pour tout œil impartial que les radiographies sont absolument différentes et qu'on ne saurait assimiler ces deux classes.

Peut-on, dans ces cas, invoquer la théorie de Duchenne, de Bologne, sur la parésie du long péronier latéral ? Je ne le crois pas, et je crois plus simple d'admettre la laxité articulaire congénitale dont parle M. Gangolphe. Ces malades marchent en talonnant et leurs chaussures sont plus usées au bout du talon ; cela se comprend, le patient se sentant plus solide sur l'appui postérieur, ménage sa voûte antérieure qui fléchit sous le poids.

M. Gangolphe. — J'ai entendu avec beaucoup d'intérêts les observations de M. Destot, peut-être mieux placé que moi pour observer des faits venant à l'appui de ceux que j'ai commentés aujourd'hui devant la Société de chirurgie. M. Destot a dit qu'il avait observé chez un malade une localisation secondaire à l'occasion d'une laxité anormale ; en effet, je crois qu'il y a là une cause prédisposante, favorable à l'éclosion de la tuberculose. En procédant par observations précises, par analyse, on évitera d'accoler à tort et à travers l'étiquette de tuberculose ; en agissant autrement, c'est faire un œuvre antiscientifique, parce qu'alors on considère la question comme résolue. Il faut arriver autant que possible à établir un diagnostic précis.

Cette communication me paraissait utile en raison de l'intérêt pratique qu'elle présente, soit pour les malades, soit pour les chirurgiens.

Le Gérant, Dr Vallas.

Lyon. — Association Typographique, 12, rue de la Barre. — H. Gabrion, directeur.

Séance du 3 février 1910

Présidence de M. Aubert.

ÉNORME CANCER DE L'OVAIRE CHEZ UNE PETITE FILLE DE HUIT ANS ; EXTIRPATION ; GUÉRISON.

M. Vignard. — Il s'agit d'une enfant sans antécédents pathologiques remarquables et qui était soignée depuis huit mois pour une péritonite tuberculeuse. Le ventre ayant grossi d'une façon tout à fait anormale pendant les deux derniers mois, elle me fut envoyée de Montélimar dans mon service à la Charité, où elle entra le 7 janvier 1910.

A ce moment, le ventre était énorme, parcouru par de grosses veines et contenait très nettement une tumeur dure, bilobée dans sa partie supérieure, qui s'étalait sous les fausses côtes, alors que son pôle inférieur plongeait dans le bassin.

Matité partout. Aucune trace de fluctuation. L'enfant était dans un état de faiblesse et d'émaciation extrêmes. La numération leucocytaire indiquait 20.700

La tumeur fut extirpée le 17 janvier, assez laborieusement, par une incision qui allait de la base de l'appendice xiphoïde au pubis. Elle était développée aux dépens de l'ovaire gauche. La très grande faiblesse de la petite malade n'a pas permis d'enlever l'ovaire du coté opposé. C'est le troisième cas de ce genre que j'ai eu l'occasion d'opérer.

Dans le premier, la tumeur était également énorme, mais, en plus, elle avait rompu sa capsule et je dus même, en fin d'opération, enlever un fragment gros comme une orange et qui était resté adhérent à la face inférieure du foie. La repullulation de la tumeur se fit en six mois et la malade succomba à la géné-

ralisation. La deuxième malade me fut adressée par mon collègue et ami le Dr Voron, elle avait une dissémination intrapéritonéale telle, qu'il fallut renoncer à une extirpation. Chez elle, en outre, le diagnostic, au début, fut hésitant, car elle avait, dans la fosse iliaque droite, un plastron que l'on aurait pu croire de prime abord de nature inflammatoire.

Dans le dernier cas, que je viens de vous présenter, la tumeur, dont le poids atteignait 3 kilos, avait conservé intacte sa capsule, de telle sorte que j'espère une survie plus longue que chez les deux premières. C'est peut-être pour cette raison que, chez elle, la leucocytose ne dépassait pas 21.000 globules, alors qu'elle atteignait 30.000 chez la première malade.

C'est un point qu'il faut connaître, surtout quand on hésite entre le diagnostic de tumeur et celui de plastron inflammatoire. Déjà, Tuffier et Milian avaient signalé le fait dans leurs recherches hématologiques au cours des suppurations et des tumeurs, et ils avaient insisté sur la fréquence de l'hyperleucocytose dans les sarcomes. Ce que j'ai observé confirme leur manière de voir.

*
* *

ODONTOME INCLUS DANS LA BRANCHE MONTANTE DU MAXILLAIRE INFÉRIEUR ; ACCIDENTS TARDIFS DE LA DENT DE SAGESSE ; INTERVENTION PAR LA VOIE ANGULO-MAXILLAIRE.

M. Bérard. — Il n'est pas exceptionnel de voir évoluer tardivement les accidents de la dent de sagesse, Malassez, Magitot, Chevassu, Heydenreich, en ont signalé nombre de faits, dans lesquels le chirurgien eut à intervenir chez des malades âgés de 35 à 40 ans. Un premier détail, particulier au cas que je présente aujourd'hui, est que la malade fut opérée à l'âge de 45 ans, après une constriction progressive des mâchoires, dont le début remontait, prétend-elle, à quinze ans, et après des accidents infectieux qui dataient de trois ans. En outre, la dent qui causa ces troubles provenait sans doute d'un germe supplémentaire de la troisième grosse molaire (quatrième germe de Moty) ; elle vint en effet faire éruption par sa couronne au

niveau de la face interne de la branche montante gauche du maxillaire inférieur, tandis que la portion radiculaire, incluse dans une logette de la branche montante, immédiatement au-dessous de l'échancrure sigmoïde, se renflait en un odontome solide du volume d'une châtaigne. Cette disposition en champignon à tête renversée rendait illusoire toute tentative d'extraction par les voies naturelles ; on peut s'en rendre compte par la figure ci-jointe, calquée sur une radiographie qui fut prise après l'intervention.

Obs. — La malade est une femme de Saint-Claude (Jura), sans antécédents personnels en relation avec l'affection qui l'amène à l'hôpital. Elle est âgée de 45 ans. Depuis sa jeunesse, elle a souffert d'une mauvaise dentition ; mais jusqu'à l'âge de 30 ans, elle a conservé toute liberté des mouvements de la mâchoire inférieure, bien qu'on eut dû lui extraire déjà beaucoup de dents cariées. Peu à peu, elle s'aperçut qu'elle pouvait moins facilement ouvrir la bouche : plusieurs dentistes consultés par elle pour ce trismus et pour les crises de névralgie qui survenaient de plus en plus fréquemment dans la moitié gauche de la

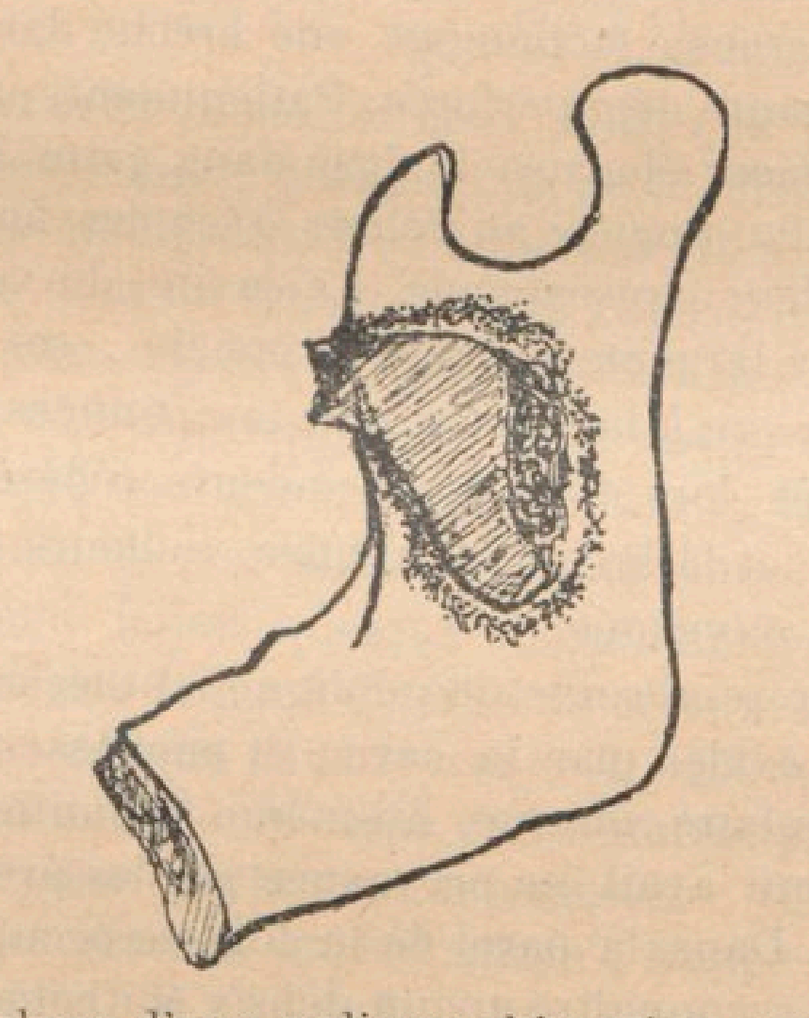

Fig. 1. — Décalque d'une radiographie prise après l'intervention.

face ne trouvèrent pas la raison de ces troubles. Il y a trois ans, cependant, l'un d'eux fut frappé de l'épaississement du maxillaire et de l'empâtement de la région massétérine gauche ; explorant la branche montante de ce côté, il constata sous la muqueuse de la face interne la présence d'une couronne dentaire qu'il dégagea, puis tenta d'extraire Tous ses efforts furent vains ; quelques mois après, cette dent anormale

s'infectait, donnait lieu à un écoulement de plus en plus fétide dans la bouche. L'année dernière, une collection purulente se développait sous le masséter et venait se fistuliser un peu au-dessus de l'angle de la mâchoire ; un drainage plus large et un curetage de l'os dénudé ne modifia rien à cette lésion.

C'est dans ces conditions que j'observai moi-même la malade ; elle ne pouvait écarter les mâchoires de plus d'un centimètre ; son haleine était extrêmement fétide. La région massétérine gauche était largement infiltrée par un œdème dur qui s'étendait jusqu'au-dessus de l'arcade zygomatique et en arrière du pavillon de l'oreille.

La température oscillait depuis des semaines entre 37,5 et 38,5 ; l'aspect général était celui d'une infection chronique : teint pâle et un peu jaunâtre.

La dilatation progressive des mâchoires permit seulement de constater le siège de la couronne dentaire immédiatement en avant du pilier antérieur du voile du palais, et par la palpation bimanuelle, de reconnaitre un épaississement considérable de l'os. L'exploration de celui-ci par la fistule ayant conduit sur un séquestre éburné, l'intervention fut décidée *par voie externe angulo-maxillaire.* Après incision sur le bord postéro-inférieur du masséter et après décollement large du muscle, la gouge creusa facilement une brèche dans la table externe de la branche montante déjà perforée. Patiemment, par des manœuvres assez longues, la masse éburnée incluse dans cette branche fut peu à peu ébranlée, et enfin amenée au dehors avec des fongosités noirâtres, putréfiées, d'une odeur nauséabonde. La cavité, du volume d'une noix, communiquait assez largement avec la bouche ; ses parois, raréfiées, furent agrandies encore à la curette, puis tamponnées à la gaze imbibée d'eau oxygénée. Dès lors, tous les accidents cédèrent ; peu à peu le trismus se relâcha, et la brèche se combla, toujours tamponnée, lavée chaque jour à l'eau oxygénée.

La pièce ci-jointe représente une dent constituée normalement dans sa couronne, mais évidée par la carie, et enchâssée dans un volumineux ostéome radiculaire, éburné, lui-même à moitié détruit par l'ostéite de voisinage, qui avait été provoquée par les premières tentatives de désenclavement. Dans la paroi de la logette occupée par cette dent curieuse, on ne put reconnaitre aucun débris épithélial ; s'il y en a eu à un moment donné, ils ont été peu à peu détruits et éliminés par l'infection. En haut, cette logette remontait jusqu'à 1/2 centimètre de l'échancrure sigmoïde ; en bas, elle s'étendait jusqu'à 1 centimètre de l'angle : c'est-à-dire que la solidité de la branche montante se trouvait fortement compromise.

Il est difficile d'affirmer sans réserves que cette dent monstrueuse ne correspondait pas à la dent de sagesse normale, car

toutes les dents de ce côté avaient été déjà extirpées ; mais sa situation à peu près au sommet de la branche montante de la mâchoire, et le gros odontome éburné développé sur sa racine font supposer plutôt qu'elle provenait d'un germe supplémentaire de la troisième grosse molaire, appelé par Moty quatrième germe, et rencontré par lui assez fréquemment.

Le mode d'inclusion de cette dent, et surtout les dimensions considérables de l'odontome radiculaire comparées à celles de la couronne, ajoutées au trismus serré qui gênait toute manœuvre par la cavité buccale, imposaient ici l'ablation par la voie externe angulo-maxillaire. Après décollement du masséter, il fut facile, en se guidant sur le trajet fistuleux, d'effondrer la table externe de l'os et d'arriver dans la logette infectée. Mais l'extirpation de la dent elle-même fut beaucoup plus laborieuse et nécessita de fortes pesées exercées avec une curette solidement emmanchée. Il n'en résulta aucun dommage, ni pour l'os, ni pour les parties molles, ni pour le nerf facial.

M. Durand. — Je veux rapporter deux faits que j'ai observés avec M. Martin : dans le premier, il s'agit d'un accident tardif, comme celui dont vient de parler M. Bérard. Une femme de 40 à 50 ans, depuis l'âge de l'évolution de sa dent de sagesse, avait conservé une dent qui avait ouvert la gencive, mais qui n'avait pu terminer son éruption. Tous les matins, elle faisait une injection dans cette cavité alvéolaire. Elle demanda enfin que cette dent fût enlevée. M Martin la vit et en l'examinant il considéra qu'il ne pouvait pas extraire cette dent par les procédés ordinaires et qu'il fallait quelque chose de chirurgical. J'eus donc à intervenir et fis sauter la lame externe de cette alvéole, laquelle était creusée, absolument comme dans le cas de M. Bérard, dans la branche montante. J'ai ainsi dénudé la dent et M. Martin put l'enlever. Il s'agissait bien d'un accident de la dent de sagesse.

Dernièrement, j'ai observé un fait qui m'a frappé à cause de la petitesse du corps du délit. Il s'agissait d'une femme de 25 ans, qui présentait depuis de longs mois un abcès qui s'ouvrait et se fermait dans sa bouche et fistulisait le sillon gengivo-labial. Cette suppuration provenait d'une dent de sagesse qu'un dentiste avait tenté d'extraire. M. Martin, consulté, trouva qu'il restait dans l'alvéole un morceau de dent qu'il ne pouvait saisir et extraire.

Je l'ai endormie, j'ai ruginé la face externe du maxillaire, enlevé au davier-gouge la face externe de l'alvéole. Je pus enlever alors un débris de la couronne, gros comme un grain de blé, pas davantage...

Je ne pus penser qu'un si petit fragment, mobile et facile à enlever, constituât le seul corps étranger, et me mis en devoir, non sans peine, de pousser plus loin mes recherches. A ma grande surprise, je ne trouvai rien et dus m'arrêter, peu satisfait de mon intervention. Elle était suffisante, pourtant, car la malade guérit facilement et rapidement : je dus ainsi admettre que la suppuration était entretenue simplement par le débris de couronne enlevé au début de mon opération.

M. Martin — J'ai vu, il y a de longues années, une malade qui a présenté un peu les caractères de celle de M. Bérard ; elle m'avait demandé de lui enlever sa dent, et après des tentatives inutiles, je ne pus y parvenir.

M. Desgranges dut intervenir chirurgicalement ; il fallut ouvrir largement l'alvéole à la gouge et au maillet pour dégager la dent profondément incluse dans la branche montante du maxillaire.

Le cas de M. Durand n'est pas très rare. Dans l'extraction laborieuse de certaines dents difficiles, et particulièrement de la dent de sagesse, la couronne se casse et un de ses débris reste dans l'alvéole. Comme celle-ci ne se referme qu'exceptionnellement par-dessus ce corps étranger. Il s'établit une suppuration qui persiste jusqu'à ce que ce fragment ait été enlevé.

M. Gangolphe. — J'ai eu l'occasion d'intervenir dans un cas dont les pièces, si elles n'ont pas été présentées, ont du moins été conservées. Il s'agissait d'une bonne âgée de 30 ans, qui souffrait beaucoup d'une tuméfaction dans le maxillaire supérieur droit ; on pouvait se demander s'il ne s'agissait pas d'une tumeur, cependant, étant donnée l'allure de cette tuméfaction osseuse, dure, qui s'accompagnait de douleurs excessives et d'un peu de suppuration par les alvéoles. Je pense qu'il s'agissait de quelque séquestre. C'est donc sans avoir fait de diagnostic précis que j'abordai la lésion. Je fis une incision intra buccale. J'attaquai l'os à la gouge et au maillet. A un moment donné, la gouge trouva un corps excessivement dur et j'amenai deux débris qui ressemblaient à de l'émail. Tout se termina bien, la malade guérit parfaitement, les douleurs ne reparurent plus. Je crois qu'à ce moment les pièces ont été présentées par M. Pont, qui les considérait comme des anomalies de la dentition, des germes dentaires inclus dans la mâchoire.

Je demanderais à M. Martin s'il a vu des faits analogues ?

M. Martin. — Non, je n'ai pas vu de cas tout à fait analogues. J'ai observé une fois, dans un kyste opéré par Ollier, des formations dentaires constituées par de la dentine revêtue d'émail ; de ces formations, les unes avaient la forme de racines, les autres l'aspect de blocs irréguliers.

M. Gangolphe. — Dans mon cas, il n'y avait pas de kyste.

*
* *

ÉVISCÉRATION OPÉRÉE AU DÉBUT DU XVIIIe SIÈCLE. (EXTRAIT DES MÉMOIRES DE LA SOCIÉTÉ D'ÉMULATION DE CAMBRAI, 1909, P. 302).

M. Aubert. — Parmi les membres de la communauté des chirurgiens-barbiers de Cambrai figure, au commencement du XVIIIe siècle, un sieur P. Ronsin, qui aurait pratiqué l'opération suivante :

« Le 10 janvier 1738 est décédé M. de la Potterie, chanoine de Saint-Fursy. Il a vu ce que peu de personnes virent : ce sont ses boyaux dans un plateau d'argent ; il y a quinze ans qu'il estoit devenu si gros qu'il faloit mourir ; un chirurgien de Cambrai, nommé Ronsin, fut appelé ; il proposa de l'ouvrir et de lui dégraisser les boyaux et s'offrit à lui faire l'opération et promit le succès. M. de la Potterie, après quelques réflections et s'être mis en bon estat et avoir mis ordre à ses affaires temporelles s'y est résolu. L'opération fut faite heureusement et on mit tous ses boyaux dans un plat d'argent un peu chaud et le chirurgien tira toute la graisse qui estoit à l'entour des boyaux et les remit dans le corps, recousut le cuir sur la peau et la playe fut heureusement raccomodée ; il a vécu depuis en fort bonne santé, mais son grand âge l'a tué comme les autres. »

Il m'a paru intéressant de vous la communiquer à titre documentaire.

*
* *

FRACTURE SPONTANÉE DU COL DU FÉMUR CHEZ UN GARÇON DE QUATORZE ANS.

M. Gangolphe. — J'ai eu l'honneur de présenter à la Société un garçon atteint de fracture spontanée du col du fémur gauche.

Aujourd'hui, je puis vous en montrer un nouveau cas, identique comme pathogénie, symptômes et résultats. Le jeune homme que vous avez sous les yeux est âgé de 14 ans, de taille très élevée (1 m. 71) ; il paraît en bonne santé, n'a jamais eu aucune maladie ayant nécessité la visite d'un médecin ; ses parents, que j'ai vus, sont très bien portants : le père, âgé de 61 ans, a une taille de 1 m. 80 ; la sœur de ce jeune homme a 20 ans et est très grande. On ne peut rien trouver dans les antécédents, si ce n'est la brusquerie de la croissance. J'ai analysé avec détails les circonstances qui ont présidé à la production de la lésion ; les voici, telles que je les ai notées :

Le 24 juillet 1909, ce malade m'est adressé par M. le Dr Duvernay, pour une affection de la hanche gauche, datant de quelques semaines. M. Duvernay l'avait vu, une huitaine de jours avant de me l'adresser, et c'était huit jours auparavant qu'un incident, plutôt qu'un accident avait paru être la cause déterminante de l'affection.

Ce jour-là, étant à la piscine d'Aix-les-Bains, ce garçon fit un écart en glissant ; mais ne tomba pas. Il n'éprouva qu'une douleur insignifiante, s'habilla et put rentrer chez lui, mais en boitant fortement.

Il soupa, se mit au lit, et remarqua qu'il lui était impossible de soulever la jambe gauche ; sa mère dut lui aider à se coucher ; il ne souffrit pas pendant la nuit. Le lendemain, il sortit faire une course, remarqua qu'il boitait et, en rentrant, se mit au lit à cause surtout de l'impotence relative du membre.

En cherchant à faire préciser davantage, on apprend qu'il allait à l'école, mais ne pouvait pas courir, qu'il ne pouvait pas jouer, car il boitait.

C'est dans le courant du mois de décembre 1908, et en 1909, que ses parents et lui avaient commencé à remarquer cette claudication très légère, très intermittente ; pendant quinze ou vingt jours il ne boitait pas, puis, s'il se fatiguait, la claudication apparaissait. Il n'a jamais, je le répète, eu aucune affection fébrile et n'a reçu aucun choc ; seul, l'incident de la piscine a laissé une trace dans son souvenir.

Aussitôt après, il ne lui fut plus possible de détacher le talon du lit, et il marcha très péniblement. Le 24 juillet, en l'examinant, étendu sur un plan résistant, je fus frappé surtout de l'absence d'ensellure. Le membre inférieur gauche, dans une

Fig. 1. — Radiographie de la hanche malade.

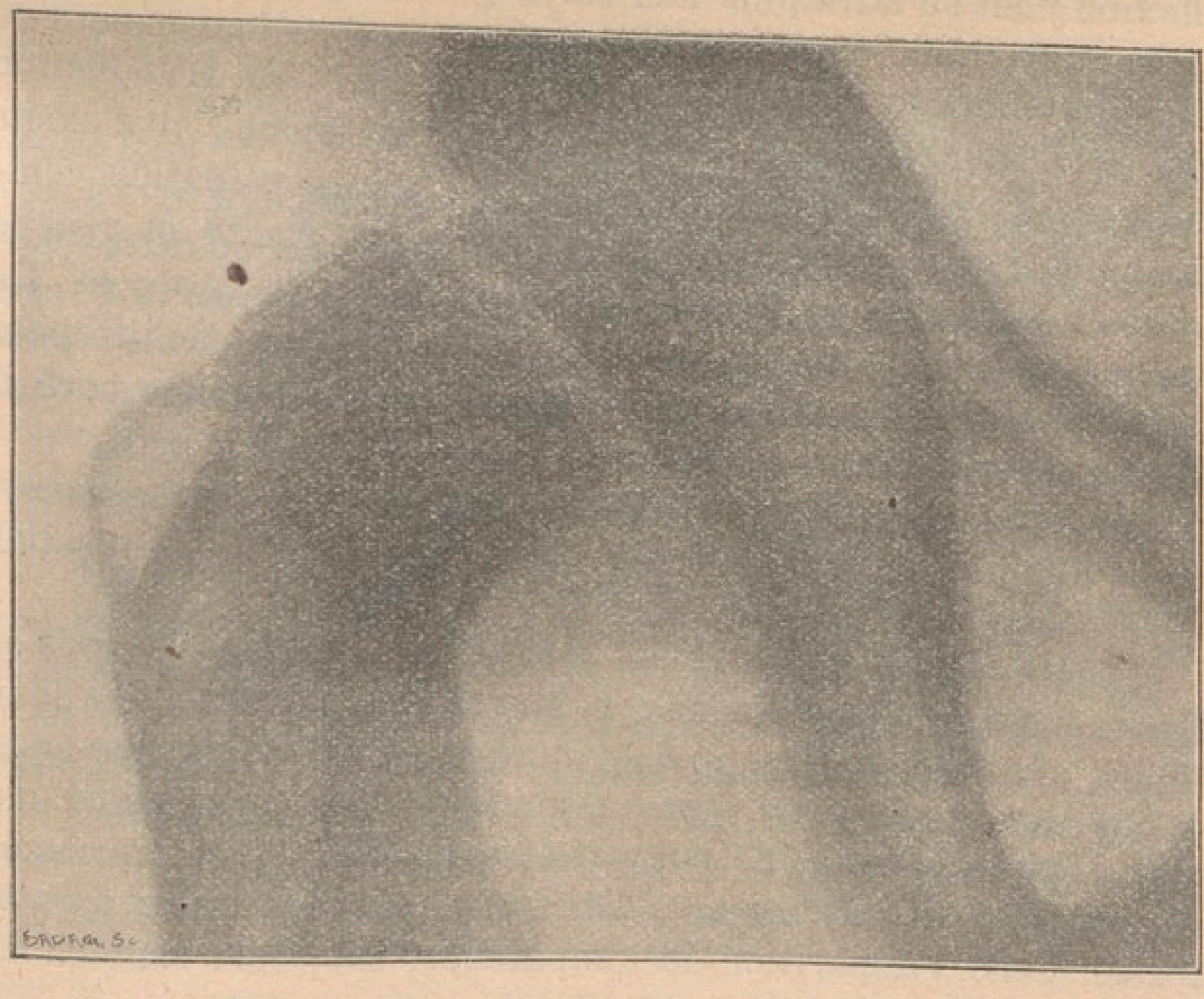

Fig. 2. — Radiographie de la hanche saine.

extension parfaite, paraissait légèrement éversé, très peu raccourci ; il existait une gêne très marquée dans la flexion de la hanche ; l'abduction était possible dans une certaine mesure, la rotation était relativement facile, quoique incomplète ; elle ne s'accompagnait d'aucune douleur. La gêne extrême de la flexion, autant que l'absence d'ensellure, m'avait paru singulière et fait rejeter d'emblée l'idée d'arthrite, de coxalgie. Je songeai à une modification trophique du col, peut-être fracture, analogue à ce que j'avais déjà observé : l'excellente radiographie ci-jointe faite par M. Arcelin, permet de se rendre compte qu'il s'agissait bien d'une fracture d'un col du fémur préalablement modifié dans sa structure et sa forme. J'insisterai sur l'impossibilité absolue pour le malade, de détacher le talon du lit, alors qu'il pouvait encore marcher avec une canne, plus ou moins péniblement, mais sans souffrir. Je le fis immobiliser dans un bandage silicaté pendant trois mois environ. Le 29 octobre 1909, je constatai l'état suivant : les deux membres inférieurs paraissent en position normale ; les deux épines iliaques sont sur le même plan ; aucune ensellure ; le raccourcissement paraît être de 1 centimètre et demi environ. La flexion peut se faire plus facilement, alors qu'elle était à peu près nulle, elle dépasse 45 degrés. La rotation imprimée à la tête du fémur se fait aussi bien que du côté sain. L'abduction est très étendue, sans qu'on entraîne le bassin ; il n'existe aucune adénopathie, aucune douleur, mais la palpation comparée des régions cervico-trochantériennes droite et gauche permet de sentir un épaississement notable du côté lésé. Le malade détache le talon du lit avec la plus grande facilité, peut s'appuyer très fortement sur le pied gauche ; d'autre part, il peut s'asseoir comme tout le monde.

J'ordonne la reprise progressive de la marche, des massages, et, actuellement, vous pouvez vous assurer que le résultat fonctionnel est excellent.

Ce fait mérite d'être classé à côté de celui dont je vous ai parlé, il y a quelques années. Il me semble préférable de leur donner le nom de *fracture spontanée*, en attendant que nous connaissions mieux la cause essentielle de ces lésions. Pour mes deux malades, il ne pouvait être question de tuberculose, de syphilis, de rachitisme, d'affections intercurrentes ; dans les deux cas, l'apparition de l'impotence, survenue sans choc,

sans chute, avait été précédée de quelques douleurs, quelques troubles légers, erratiques ; tous deux guérirent parfaitement par l'immobilisation. On a rangé des faits semblables dans la catégorie des *coxa-vara*, en leur accolant le qualificatif de traumatiques. Il vaut mieux, je crois, appeler les lésions par par leur nom : le terme de fracture spontanée me paraît plus clair.

M. Bérard. — J'ai eu l'occasion de revoir récemment le jeune malade que j'avais présenté à la Société de Chirurgie, il y a cinq ans, pour une fracture du col fémoral survenue après un traumatisme insignifiant, et qui s'était consolidée avec un cal soufflé, volumineux, simulant une tumeur osseuse avec fracture pathologique. Je rappelle ce cas, qui fit l'objet de la thèse de Trucy, parce qu'il avait lieu donné à une discussion ici même à propos du diagnostic et du traitement à instituer. Sur la radiographie, la région trochantérienne et le col du fémur apparaissaient comme un gros œuf à mince coquille, sillonné de cloisons de refend : d'après les recherches que nous avons faites avec M. Destot, quelques années auparavant, au sujet du diagnostic radiographique des tumeurs osseuses, il nous semblait que cet aspect devait être rapporté aux sarcomes à myéloplaxes. L'intervention sanglante montra seulement une cavité vide de moelle, dont la coque très peu vasculaire rappelait tout à fait la coquille de l'œuf ; cette cavité fut seulement drainée, après que ses parois eurent été rapprochées les unes des autres par simple écrasement. La réparation de cette lésion se fit rapidement, comme si le périoste stérilisé à la suite du premier traumatisme avait recouvré ses propriétés ostéogéniques par les manœuvres sanglantes ; la consolidation fut obtenue sans raccourcissement notable, et seulement avec une limitation de la flexion et de l'abduction extrêmes. Depuis cette époque, le malade est resté guéri ; c'est aujourd'hui un vigoureux garçon de 12 ans, qui marche plusieurs heures par jour sans fatigue, avec une boiterie insignifiante. Je n'ai pas pu malheureusement reprendre de lui un nouveau cliché radiographique.

M. Destot. — La première fois que j'ai eu à examiner radiographiquement un de ces cals soufflés du col fémoral, je l'ai pris pour un sarcome ; je me suis trompé, mais lorsque ce cas s'est représenté, j'étais prévenu et n'ai pas commis la même erreur. J'avais fait une remarque au point de vue des sarcomes à myéloplaxes, on s'aperçoit très bien que le sarcome est limité par la bande cartilagineuse juxta-épiphysaire, mais ne la touche pas ; par conséquent, lorsque la bande cartilagineuse est touchée, on ne doit pas penser à un sarcome.

Dans un mémoire que M. Bérard a présenté au Congrès de chirurgie, avec M. Pollosson, il avait rapporté des conclusions dans le même

sens, montrant que la tumeur refoule devant elle le cartilage, et on voit quelquefois l'épiphyse du tibia se présenter sous la forme d'un noyau osseux, alors que le boursouflement de l'os a fait une cavité remplie de tissu sarcomateux, mais il y a toujours cette barrière que le sarcome ne franchit pas facilement chez l'enfant. C'est là un point de radiographie assez intéressant.

M. Gangolphe. — Je suis très heureux des communications qui viennent d'être faites par MM. Bérard et Destot, parce qu'elles me permettent de distinguer entre les cas dont ils ont parlé et celui que je viens de présenter. Daus les cas auxquels on a fait allusion, je m'étais trouvé en présence d'une altération trophique de l'os entier et non pas seulement du col, avec allure plus ou moins boursouflée. Il y avait fracture, mais fracture réitérée, si bien qu'un malade s'était brisé huit fois la cuisse. Chez ce malade, j'avais essayé de faire une implantation de chevilles d'ivoire ; finalement, j'avais fait un décollement du périoste, à peu près de tout son fémur. J'ai eu un bon résultat ; malgré cela, son fémur est resté relativement sujet à caution, il est certain que le sujet souffrait encore un peu ; la dernière fois que je l'ai revu, il marchait avec une canne et devait prendre certaines précautions.

Dans ce cas, comme dans celui de M. Bérard, la forme de l'os, au point de vue macroscopique, était bien différente de celle qu'on peut supposer exister chez le malade que j'ai présenté. Chez celui-là, comme chez le précédent que j'ai montré, une fracture spontanée du col du fémur, on n'observait pas cet aspect boursouflé du col. On vous raconterait que ces malades se sont blessés en tombant, que vous n'y trouveriez rien d'extraordinaire ; tandis que le fémur d'un des malades dont on a parlé révèle qu'il y a un os malade en entier. Je crois donc que nous sommes loin d'être fixés sur la nature, certainement diverse, de ces troubles trophiques des os et qu'il faut procéder par analyse, faire des distinctions, quitte à mettre de côté certains faits en attendant d'en avoir d'autres semblables à en rapprocher.

*
* *

CANCER DU PLANCHER BUCCAL.

M. Vallas présente un malade auquel il a enlevé l'arc maxillaire inférieur et le plancher de la bouche pour un cancer de cette région. Le malade, opéré depuis plus de trois ans, ne présente aucune trace de récidive. On peut voir, en outre, que

les incisions dissimulées dans le cou, laissent intacte la forme de la face et que la mise en place d'un appareil prothétique du Dr Martin a fourni un très bon résultat fonctionnel.

*
* *

PRÉSENTATION DE RADIOGRAPHIES.

M. Destot présente les radiographies d'une fracture isolée de l'apophyse postérieure du tibia, fracture de Messner.

Séance du 17 février 1910

Présidence de M. Aubert

DIVISION CONGÉNITALE DE LA VOUTE PALATINE ET DU VOILE ; OPÉRATION EN DEUX TEMPS.

M. Vignard. — J'aurais voulu vous présenter le petit malade qui fait l'objet de cette communication, mais les mêmes raisons qui m'ont empêché de vous l'amener m'ont conduit à l'opérer par la méthode en deux temps déjà préconisée par Wolff, de Berlin, et défendue encore actuellement par Ehrmann, de Mulhouse.

En effet, il s'agit d'un enfant de 3 ans, d'une indocilité telle que je n'ai vraiment pu voir la difformité dont il était atteint que trois fois : lors des deux opérations, et quand je lui ai enlevé les fils. Il va sans dire que chaque fois ce fut sous anesthésie. Il ne fallait songer chez lui, ni à l'habituer aux lavages ni à en faire après l'opération ; les promesses, pas plus que les menaces, n'étaient capables de lui faire desserrer les dents.

Il portait une division totale du voile et de la voûte jusque derrière l'arcade dentaire, et je me demandais si son jeune âge et son mauvais caractère ne devait pas me décider d'autant plus à suivre la règle habituelle qui veut qu'on n'opère qu'après 5 ans lorsque l'idée me vint de recourir au procédé de Wolff.

Dans un premier temps, je pratiquai le décollement des lambeaux et je laissai tout en place pendant dix jours. A ce propos, je ferai remarquer combien est précieux l'emploi de la trompe à eau, qui permet d'évacuer le sang avec une extrême rapidité, soit qu'on la place dans un coin de la bouche, soit qu'on l'intro-

duise au fond du pharynx, par une des narines. J'avais fait préparer, comme de coutume, une pleine cuvette d'éponges, et je n'en ai pas utilisé plus de six ou huit. Cette première intervention dura vingt minutes.

Le malade fut reporté dans son lit, où l'on ne s'en occupa plus pendant dix jours. A ce moment, nouvelle anesthésie pour aviver les lambeaux, un petit coup de rugine à droite et à gauche les souleva et ils furent suturés par cinq points, allant jusqu'à la luette. Pas d'hémorragie. Durée : vingt-cinq minutes.

Pendant les six jours qui suivirent, le malade fut de nouveau abandonné jusqu'au moment où l'on enleva les fils sous anesthésie, qui dura cinq minutes. Tout était réussi, sauf le dernier point sur la luette qui avait cédé, mais celle-ci est si petite que, à première vue, elle paraît unique ; ce n'est qu'avec un instrument métallique que l'on peut arriver à séparer les deux petits bourgeons qui la constituent ; le résultat esthétique était d'ailleurs si bon que je n'ai même pas songé à mettre un point.

J'avoue que la simplicité de l'opération, dans un cas qui était difficile en raison du jeune âge du sujet et de son caractère indocile, m'a fait revenir de la défiance que m'inspirait, sur la foi des traités, l'opération en deux temps.

L'oblitération des divisions congénitales de la voûte palatine est non seulement une opération délicate, mais c'est aussi une opération un peu grave par le shock qu'entraîne une longue anesthésie et par les complications respiratoires qui peuvent en être la conséquence. C'est pour cela qu'on attend presque toujours la cinquième année, afin de les éviter et aussi pour obtenir des sujets plus d'obéissance et de patience. Mais il ne suffit pas là que l'opération marche à souhait, l'important est que la suture résiste, et de cela personne ne peut répondre. Chez tous mes opérés, quelles que soient les précautions prises, j'ai toujours observé, au cinquième jour, une élévation thermique vers 38° 5, et à ce moment j'ai toujours vu un fil ou deux couper les tissus et lâcher. Chez mon jeune malade, le même phénomène s'est produit après la première opération, mais comme il n'y avait pas de suture, je ne m'en suis pas préoccupé. Quand il s'est agi de réunir les lambeaux, je les ai trouvés roses, charnus, très épais ; la cicatrisation des parties

mises à nu par les débridements latéraux le long des gencives était presque achevée, et toute trace de suppuration avait disparu.

Il me semble donc que sans aller aussi loin que Wolff, qui opérait les enfants au-dessous d'un ans, l'opération en deux temps permet d'abaisser notablement l'âge de la palatoplastie et de l'entreprendre dès 3 ans, ce qui est quelque chose au point de vue de l'éducation phonétique ultérieure.

Elle réduit le shok opératoire au minimum : avec un peu d'habitude, on doit pouvoir exécuter chacune des interventions en un quart d'heure. Elle permet de simplifier beaucoup les soins post-opératoires, ce qui est à considérer quand on a affaire à des enfants très indociles (ce qui arrive à tout âge) et avec lesquels il faut engager de véritables luttes, désastreuses au point de vue de la sécurité des sutures.

Enfin, celles-ci sont faites sur des lambeaux vigoureux, épais, et alors que toute la partie de la plaie qui suppure toujours est déjà cicatrisée.

Je terminerai en signalant la commodité que donne la trompe à eau pour aspirer le sang et, au point de vue du traitement de la plaie intra-buccale, les badigeonnages discrets à la teinture d'iode, très supérieurs aux grands lavages de la bouche, que l'on peut supprimer sans inconvénients.

***

KYSTE DU PANCRÉAS.

M. Lagoutte. — J'ai eu l'occasion d'observer récemment et d'opérer un cas de kyste du pancréas. En voici l'observation :

Observation. — Femme de 33 ans, n'ayant jamais eu d'affection antérieure. Mariée, elle est mère de trois enfants, dont le dernier a 18 mois.

Les premiers symptômes de l'affection actuelle se sont fait sentir vers le septième mois de la dernière grossesse.

C'étaient des crises douloureuses, survenant par accès, avec maximum dans la région épigastrique et s'accompagnant de vomissements bilieux.

Ces crises se renouvelaient presque tous les mois au moment des règles.

La malade entre pour la première fois à l'Hôtel-Dieu le 9 octobre

1909 avec une crise extrêmement violente : vomissements bilieux, ictère léger, urines extrêmement rares avec traces d'albumine. Tout le ventre était douloureux, tendu, avec màximum dans l'hypochondre gauche.

La crise cède peu à peu avec le repos, la glace et la morphine.

Dans les jours suivants, on put palper le ventre, qui était un peu augmenté de volume et dans lequel on croyait sentir profondément, dans l'hypochondre gauche, une masse rénitente. Au bout de huit jours, la malade quitte l'hôpital. Elle y revient le 27 octobre, pensant avoir une nouvelle crise au moment de ses époques. La crise n'a pas pas lieu, et la malade retourne de nouveau chez elle.

Elle revient le 12 janvier dernier, ayant eu dans l'intervalle une nouvelle crise dans le mois de décembre.

A ce moment, le ventre est globuleux, un peu plus saillant dans la région épigastrique. On perçoit une tumeur occupant la région sus-ombilicale, tumeur nettement fluctuante, plus volumineuse dans l'hypochondre gauche et se prolongeant à droite, sous le foie. A la percussion, on trouvait une zone nette de matité, occupant la région épigastrique et se continuant à droite avec la matité hépatique. Tout autour de cette zone, sonorité en avant de la tumeur.

Aucune mobilité de la tumeur dans le sens transversal.

Pas de sensation de ballottement rénal.

Aucun trouble général.

Pas de troubles digestifs, pas de diarrhée, pas d'amaigrissement, pas d'altération, de coloration de la peau.

Urines normales. La réaction de Cammidge donne un résultat positif.

J'ai pu poser nettement le diagnostic de kyste du pancréas, venant faire saillie en avant, au-dessus de l'estomac, au niveau de l'épiploon gastro-hépatique.

On pouvait en effet repousser le diagnostic d'hydronéphrose gauche (pas de ballottement, aucun signe du coté des urines).

La tumeur était trop développée à gauche et trop immobile pour qu'on pût penser à un kyste du mésentère.

Il aurait été étonnant qu'un kyste de la rate se prolongeât jusque du côté droit, sous le foie.

Les seules collections liquides, auxquelles on put encore penser étaient un kyste hydatique du lobe gauche du foie, ou une collection de l'arrière-cavité (péritonite chronique, hématome, etc.).

Les signes physiques ne permettaient guère de distinguer le

kyste hydatique du kyste pancréatique, puisque notre zone de matité n'était pas séparée du foie par une zone sonore.

Seulement, les signes fonctionnels étaient plus caractéristiques d'une tumeur du pancréas que d'un kyste hydatique. Ces crises paroxystiques épigastriques, avec vomissements bilieux et léger ictère étaient plus en rapport avec l'affection pancréatique.

Il en était de même pour le diagnostic, avec une collection de l'arrière-cavité, que rien, dans l'histoire de la malade, ne pouvait expliquer.

Il y avait, en outre, le résultat positif de la réaction de Cammidge, et l'on sait la valeur qu'y attachent certains chirurgiens, comme Kehr (elle a donné 82 fois sur 100 une réponse positive dans des affections pancréatiques. La contre-épreuve ne lui a donné que 1 réaction positive sur 20 dans des affections d'autre nature).

La malade a été opérée le 15 janvier dernier. La laparotomie médiane fait voir l'estomac en avant de la tumeur, et celle-ci faisant saillie au-dessus à travers l'épiploon gastro-hépatique. L'épiploon fendu, le kyste est ponctionné. Il s'écoule environ 2 litres et demi d'un liquide d'aspect brunâtre. On essaye d'isoler la poche pour en faire l'extirpation, mais rapidement on s'aperçoit que les difficultés seront grandes, et l'on se contente de marsupialiser. En faisant la toilette de la poche, on ramène non des calculs, mais quelques fragments de boue épaisse, noirâtre.

Le liquide du kyste examiné présentait les réactions des ferments pancréatiques.

Actuellement, la plaie est presque cicatrisée et semble devoir guérir sans fistule.

M. Gangolphe. — Je suis tout à fait partisan de la technique que M. Lagoutte a suivie. Dans les deux cas que j'ai communiqués, il y a près de douze ans, à la Société de chirurgie, la marsupialisation de la poche m'a donné deux succès. On discutait beaucoup alors sur les mérites comparés de l'extirpation totale ou de la marsupialisation ; il me semble toujours que cette dernière donne toute garantie pour l'avenir, tout en étant moins grave immédiatement. C'est l'opinion que

je soutenais, corroborée par de nombreux faits, dans la thèse de M. Bertrand (1).

J'ai opéré un fait un peu douteux, ce n'est que par exclusion que je songeais à un kyste de la queue du pancréas fistulisé. Il s'agissait d'un malade incisé par Léon Tripier, probablement avec le diagnostic hydronéphrose gauche (?), opéré ensuite par M. Auguste Pollosson, qui chercha à enlever la poche suppurante, réopéré une troisième fois par M. Jaboulay. Il fut impossible à mes trois collègues d'extirper le trajet suppurant. Je voulus, à mon tour, tenter la fortune. Je constatai la présence d'une sorte de long boyau dur, résistant, s'enfonçant du côté de la queue du pancréas. Je le réséquai en partie. La suppuration fut très réduite, mais il resta une petite fistulette. En tout cas, le malade quitta l'Hôtel-Dieu très amélioré.

*
* *

UN CAS DE VOLVULUS DU CÆCUM, DU CÔLON ASCENDANT ET DE LA FIN DE L'ILÉON.

M. Lagoutte. — M... (Philibert), âgé de 51 ans, est amené à l'Hôtel-Dieu du Creusot le jeudi 13 janvier 1910, avec des symptômes d'occlusion intestinale. Son histoire pathologique est très brève. Cet homme a toujours joui d'une excellente santé. Il n'a commencé à remarquer quelque chose d'anormal dans son état que depuis six mois environ. Il signale en effet que depuis cette époque son ventre avait augmenté de volume dans la région épigastrique et qu'il avait une sensation de ballonnement dans cette région. Du reste, rien autre comme symptôme anormal, pas de douleurs, selles à peu près régulières, appétit conservé. Brusquement, le samedi 8 janvier dernier, il est pris de coliques d'abord légères, puis de plus en plus violentes. Il a encore une selle peu abondante ce premier jour, puis plus rien depuis ce moment. Les douleurs abdominales vont croissant d'intensité pendant les jours suivants. On administre lavements et huile de ricin le mardi et le mercredi sans résultat autre que le vomissement des purgatifs. Enfin, le jeudi, le malade entre à l'hôpital dans l'état suivant :

Douleurs extrêmement violentes. Le malade se tient à genoux sur son lit, tenant son ventre à deux mains et poussant des plaintes continues.

---

(1) Considérations sur les grands kystes du pancréas; leur traitement. Thèse de Lyon, 1901.

A l'examen, le ventre est contracté, douloureux au toucher. Le ballonnement est peu considérable, sauf dans la région ombilicale, où l'on perçoit une saillie arrondie.

L'état général est bon, la température 37° 5, le pouls bien frappé, un peu rapide.

Il n'y a eu aucune évacuation par l'anus depuis le début des c'est-à-dire depuis plus de cinq jours.

Le diagnostic d'occlusion intestinale s'impose, et en raison des douleurs excessives et de la période déjà longue écoulée depuis le début des accidents, l'intervention est proposée et pratiquée d'urgence.

Laparotomie médiane, moitié au-dessus, moitié au-dessous de l'ombilic. Immédiatement, une anse de gros intestin, énormément distendue, fait issue hors du ventre : le malade, très mal endormi, pousse. La tension est considérable. Elle est telle que la séreuse éclate avec bruit. Rapidement un trocart est planté à l'intérieur, qui évacue les gaz et amène l'affaissement de cette anse. Deux points de suture ferment la piqûre du trocart.

On se rend compte que l'anse appartient au côlon ascendant. Elle semble fixée du côté de la colonne par un méso épais et semblant tordu. En dehors de cette anse se trouve une grande quantité d'anses grêles, remplies, mais peu distendues. Une bride épiploïque adhérente à la partie supérieure et externe de l'anse plonge profondément pour aller contourner en dedans ce qui semble être le pédicule de l'anse. Section de cet épiploon entre deux ligatures au niveau de son adhérence, à l'anse colique.

Nous portant alors du côté inférieur de l'anse pour rechercher le cæcum, nous faisons sortir brusquement une nouvelle anse : c'est le cæcum, du volume d'une tête d'enfant. Cet intestin était en dehors du précédent, son fond vers la face inférieure du foie. Même tension extraordinaire, la séreuse éclate en plusieurs points, en un endroit même se forme une fissure par où commence à suinter les matières. Un trocart est à nouveau plongé dans l'intestin, qui, cette fois, ne s'affaisse pas et est rempli par les matières.

La situation devenant critique, avec toute la masse intestinale éviscérée et un intestin menaçant d'éclater, on fend l'anse cæcale d'un coup de bistouri, après l'avoir portée en dehors du champ opératoire.

L'anse évacuée, l'incision est suturée. On peut alors se rendre compte de la lésion. Il s'agit d'un volvulus du cæcum et du côlon ascendant. L'intestin grêle, dans sa portion terminale, avec son mésentère et l'épiploon, ont été entraînés par le mouvement de torsion du cæcum et sont venus se loger à la face droite du côlon ascendant, entre celui-ci et le cæcum qui, lui, s'est porté en haut et en dehors, sous le foie.

Rapidement le grêle est ramené en place et l'on a, hors du ventre, la masse intestinale, cette fois en position normale. A droite, en dehors, le cæcum et le côlon ascendant, avec un long méso. Toute cette masse intestinale dilatée est rouge, saignante, couverte de suffusions, mais depuis que cette énorme masse s'est affaissée et est détordue, l'hémorragie, à un moment abondante, s'est arrêtée.

Le grêle, à peine distendu, est maintenant tout entier en dedans de l'anse colique, à sa place normale.

La réintégration se fait avec la plus grande peine, tant à cause de l'éviscération presque complète de l'intestin qu'à cause de son volume et surtout de l'anesthésie qui, d'un bout à l'autre de l'opération, fut défectueuse.

Suture à un seul plan, avec des fils métalliques.

Contre toute attente, les suites de cette intervention laborieuse furent des plus simples.

Dès le lendemain, le pouls commençait à se relever, la température ne dépassait pas 38° 5, pour rapidement tomber au-dessous de 38°.

Les violentes coliques antéopératoires avaient disparu, ce qui faisait espérer le rétablissement de la circulation intestinale, et en effet, le surlendemain, une débâcle était facilement provoquée par un lavement.

Depuis lors, la guérison a été obtenue sans autre incident qu'un peu de suppuration de la paroi.

M. Gangolphe. — Je désirerais savoir si M. Lagoutte a trouvé du liquide séro-hématique. Ce signe, qne j'ai indiqué depuis longtemps, me parait avoir une grande valeur (1) : il traduit une obstruction par

(1) Sur un nouveau signe de l'occlusion intestinale par étranglement. Congrès français de Chirurgie, 1894.

Contribution à la séméiologie de l'occlusion intestinale par étranglement. Camichel. Th. de Lyon, 1893. Recherches cliniques et expérimentales.

étranglement ou par torsion. C'est une indication pressante de continuer avec persévérance les investigations, souvent si laborieuses, de la laparotomie exploratrice.

M. Lagoutte. — Oui, j'ai constaté la présence du liquide séro-hématique.

*
* *

SUR LES PIEDS PLATS ET LEURS VARIÉTÉS.

M. Destot. — J'ai montré déjà comment se produisaient les pieds plats valgus traumatiques, et par l'étude des exostoses astragaliennes secondaires, trouvé le point de contact avec les pieds plats valgus de l'adolescence. Dans une autre note, répondant à M. Gangolphe, j'ai montré une autre variété de pieds plats congénitaux par laxité articulaire congénitale. Voici toute une série de pieds plats, dont l'étude radiographique présente un grand intérêt, car souvent, en expertise, on est appelé à trancher le débat.

Voici d'ailleurs, à l'appui de mon dire, une observation.

Un homme de 50 ans prétend avoir eu les deux pieds retournés par la mise en marche soudaine d'un moteur, alors qu'il avait les deux pieds sur les bras des poulies. Il présente en effet deux pieds plats valgus, mais il se plaint du pied droit surtout, qui a un peu d'œdème. Le premier expert conclut à une fracture bimalléolaire du côté droit et accorda 15 p. 100 d'incapacité. Le second expert conclut à une fracture bimalléolaire des deux côtés et accorda 35 p. 100 d'incapacité. Le tiers expert, fort embarrassé, m'adressa le blessé et je trouvai un ancien pied plat valgus de l'adolescence guéri et double. Du côté droit, il avait seulement un peu d'entorse.

On doit distinguer deux sortes de pieds plats :

1° Pieds plats par éversion de la voûte ;

2° Pieds plats directs par écrasement de la voûte ou modification des piliers.

A la première classe appartiennent :

a) Les pieds plats valgus congénitaux rares ;

b) Les pieds plats valgus de l'adolescence.

Les épreuves que je présente montrent comment ils se produisent et comment ils guérissent par la formation d'exostoses qui s'accommodent à une nouvelle statique du pied.

c) Les pieds plats valgus traumatiques. Les figures et les exostoses astragaliennes marquent bien leur processus de guérison.

A la seconde classe appartiennent un grand nombre de variétés :

1° Pieds plats congénitaux par laxité articulaire, effondrement de la clef de voûte, astragale en forme de pointe de pointe de sabot, dont voici des exemples. Ce sont des pieds plats de faiblesse.

2° Pieds plats tuberculeux de Poncet, qui ne se distinguent des précédents que par l'envahissement des pieds plats de faiblesse par le processus tuberculeux.

3° Pieds plats dus à un défaut du pilier postérieur. Atrophie congénitale du calcanéum dont voici un exemple, ou traumatique, que l'on observe dans les fractures du calcanéum.

4° Pieds plats tenant à un trouble trophique congénital de l'astragale, dont voici un exemple. L'angle d'inclinaison de l'os s'est étalé au point de presque disparaître.

5° Pieds plats par écrasement ou laxité du pilier antérieur.

6° Pieds plats nerveux tabétiques ou syringomyélitiques par fonte du tarse.

Les exemples radiographiques présentés montrent mieux les différences que toute description, et il est important de se mettre dans l'œil ces figures si l'on veut pouvoir donner un avis motivé en expertise. La cause des erreurs radiographiques consiste moins dans des erreurs de technique que dans l'ignorance de ceux qui ne peuvent réunir dans une vue d'ensemble les faits cliniques et les images qui leur correspondent.

*
* *

TRAUMATISME DU POIGNET REMONTANT A L'ENFANCE ; FRACTURE DU RADIUS ; PÉNÉTRATION DU SCAPHOÏDE DANS L'ÉPIPHYSE ; ARRÊT D'ACCROISSEMENT DES OS DE L'AVANT-BRAS ; ANKYLOSE PARTIELLE.

M. Gayet. — Les hasards de la clinique m'ont mis sous les yeux, cette année, toute une série de cas de lésions traumatiques juxta-épiphysaires. En voici un nouveau qui m'a paru

digne de vous intéresser. Il s'agit d'un traumatisme du poignet survenu chez une fillette à l'âge de 7 ans et dont nous voyons les suites éloignées aujourd'hui qu'elle a 16 ans, et que les troubles fonctionnels l'empêchant de gagner sa vie l'ont amenée à se confier à nos soins.

Observation. — T... Lydie, est actuellement âgée de 15 ans 1/2. Elle entre à l'hôpital de la Croix-Rousse pour se faire soigner son poignet droit, dont elle souffre.

Il y a une huitaine d'années, elle a fait une chute dans les circonstances suivantes : elle descendait en courant l'escalier de sa maison lorsqu'elle manqua la dernière marche et vint s'abattre sur le pavé. Dans la chute, elle porta sur les paumes des mains et sur la face ; elle se cassa deux dents.

Pour le poignet, elle se rappelle qu'elle en souffrit, mais ses souvenirs sont assez confus. Elle fut montrée à une rhabilleuse, qui lui fit des frictions; on ne lui mit aucun appareil et elle ne porta pas même la main en écharpe ; elle se servit de sa main dès les premiers jours, mais depuis ce moment elle a toujours été gênée et maladroite dans ses mouvements. Tant qu'elle fut écolière, on ne s'en préoccupa guère; mais depuis qu'elle essaye de gagner sa vie, les troubles fonctionnels lui occasionnent des difficultés telles qu'il a bien fallu se soigner. Elle ne peut faire de cette main aucun travail demandant soit de la souplesse, soit de la force ; elle ne peut ni balayer ni porter rien de lourd; bref, elle est inapte à tout métier manuel.

Quand on examine ce poignet, on est d'abord frappé par la saillie de l'extrémité inférieure du cubitus et par une sorte d'épaississement de l'axe antéro-postérieur; cependant, à la palpation, les os ne sont que gros; le carpe paraît tassé et subluxé en avant.

Les mouvements spontanés sont de faible étendue dans toutes les directions. Les mouvements forcés ne sont guère plus amples et provoquent de la douleur. L'extension est presque nulle : l'adduction et l'abduction un peu limitées, pronation normale, supination arrêtée à la moitié de sa course. Pas de douleur spontanée ni à la pression.

Les deux apophyses radiale et cubitale sont au même niveau horizontal. Au-dessous de l'extrémité inférieure des os de l'avant-bras sur la face dorsale, on a au palper une dépression, tandis que, en avant, la gouttière palmaire paraît comblée ; le talon de l'éminence thénar fait une saillie normale.

A la mensuration, on trouve un arrêt d'accroissement notable :

Du côté malade, radius : 20 centimètres ; cubitus : 22 centimètres.

Du côté sain, radius : 23 centimètres ; cubitus : 24 centim. 1/2.

Pas d'autres déformations du squelette, pas de rachitisme ; du côté du membre malade, il n'y a pas de déjettement en dehors de l'avant-

bras sur le bras. Cependant, quand les membres supérieurs sont pendants le long du corps, on note que l'épitrochlée fait une saillie en avant ; cela est dû à une rotation compensatrice de l'humérus pour suppléer à l'insuffisance de supination.

Pas de troubles sensitifs de la main ; pas de troubles trophiques.

La malade est un peu anémique, système musculaire peu développé.

Ses antécédents héréditaires sont assez chargés au point de vue tuberculose, mais on ne note rien au poumon.

En somme, cette déformation présentait beaucoup des caractères assignés au radius curvus ou maladie de Madelung : apparence de subluxation du carpe en avant, redressement de la deuxième rangée pour compenser cette position vicieuse de la première ; saillie anormale du cubitus ; limitation des mouvements, âge et sexe, tout cela nous amena à penser à ce diagnostic, d'autant que le traumatisme invoqué paraissait peu important.

Les radiographies que nous demandâmes à M. Destot nous ont amené à modifier cette première impression. En effet, s'il est vrai que la surface articulaire radiale inférieure a subi un mouvement qui l'a orientée en avant d'une façon exagérée, comme dans le radius curvus, le traumatisme subi autrefois en est responsable et a laissé des traces parfaitement nettes et faciles à constater sur nos clichés.

Vous pouvez voir, sur la radiographie de face que je vous présente, que le radius, tout d'abord, n'est pas incurvé dans sa diaphyse comme dans la maladie de Madelung. D'autre part, si vous examinez la région épiphysaire, vous la trouvez profondément altérée. L'épiphyse paraît avoir été défoncée, fendue en deux éclats par l'enclume scaphoïdienne qui s'y est enfoncée et s'y est creusée une véritable loge, se créant dans le radius une sorte d'enarthrose. Un trait clair courant parallèlement à la surface articulaire révèle le cartilage conjugal ; mais cette ligne est dentelée, irrégulière. On cherche vainemet le semi-lunaire à sa place habituelle ; il n'y est plus et le grand os s'articule directement avec le radius. Une ombre se décèle cependant à ce niveau et semble indiquer que le semi-lunaire se superpose au grand os et au pyramidal, ayant passé en avant et au-dessus d'eux.

Sur le cliché de profil, on retrouve l'épiphyse bouleversée, creusée d'une loge où se niche le scaphoïde, ou du moins sa

tête. Une ombre anormale remplit la gouttière carpienne ; on ne peut affirmer que ce soit le semi-lunaire énucléé. Enfin, des travées irrégulières relient le scaphoïde aux os de la première rangée et paraissent indiquer des ossifications ankylosantes.

Je ferai volontiers le diagnostic rétrospectif de fracture ancienne de l'épiphyse radiale avec soudure du semi-lunaire au radius en avant, pénétration du scaphoïde dans le radius, ankylose consécutive du poignet.

Comme traitement, il me semble qu'on peut être plus entreprenant que s'il s'agissait d'un radius curvus ordinaire. Cette malade est dans l'impossibilité de gagner sa vie, elle souffre.

Sans doute, un repos de quelques semaines atténuerait les souffrances, mais celles-ci reparaîtraient à la première fatigue. Je crois donc qu'il faut pratiquer la résection de ce poignet. Faut-il faire une résection du carpe ou une résection de l'extrémité inférieure des deux os, puisque ce sont ceux-ci qui sont surtout malades ? Je serais heureux d'entendre l'avis de mes collègues à ce sujet. Pour ma part, je crois qu'il faut suivre le conseil d'Ollier et s'adresser uniquement au carpe, quitte à régulariser simplement la surface articulaire radiale. La gêne de la supination ne me paraît pas assez accentuée pour qu'on risque de perdre de la force pour gagner la souplesse de rotation que donnerait la résection antibrachiale.

Maintenant doit-on enlever tout le carpe ou se borner à l'ablation des os de la première rangée ? Les radiographies que je vous ai présentées, surtout celle de profil, paraissent bien indiquer des ossifications anormales, des jetées entre les deux rangées qui me donneraient de l'inquiétude si je me contentais d'une résection partielle, d'autant que ma malade a 16 ans et que son périoste doit être particulièrement fertile. Je conclurais donc volontiers à une résection carpienne totale, me souvenant des beaux résultats obtenus par notre collègue, M. Vallas, par cette méthode. Et si cette intervention est acceptée, j'espère pouvoir vous représenter dans quelque mois la malade, avec un bon résultat fonctionnel.

M. Destot. — La malade présentée par M. Gayet présente des troubles trophiques osseux, d'origine traumatique, bien différents de ce qu'on voit dans la maladie de Medelung. Dans la thèse de Roget, j'ai fourni une série d'épreuves qui démontrent bien les différences.

L'affection ici n'est ni familiale ni héréditaire. L'avant-bras est rac-

courci et tordu sur lui-même, ce qui amène la perte des mouvements de pronation et de supination ; le plan du coude est dans un plan perpendiculaire au plan du poignet. L'angle huméro-radial n'est pas augmenté. La tête du radius présente une déformation. Enfin, au poignet, on voit que le scaphoïde a pénétré comme un ergot dans l'épiphyse cassée et remontée. Les deux styles sont sur le même plan. Le semi-lunaire disparaît entre les deux lèvres du radius éclaté. Enfin, il existe une exostose du cubitus répondant à une nouvelle articulation radio-cubitale inférieure, tandis que l'ancienne est disloquée.

Tous ces signes radiographiques montrent l'origine traumatique de la déformation du poignet et de l'avant-bras, qu'à un examen superficiel on eût pris pour une maladie de Madelung.

M. Gangolphe. — J'hésiterais fort à conseiller une opération. Ce cas, bien différent du radius curvus, puisqu'il s'agit d'une fracture survenue chez un enfant de 8 ans, avec troubles secondaires de croissance, etc., et non d'une malformation congénitale, ne retirerait pas grand avantage d'une résection ou d'une ostéotomie. En raison des troubles trophiques, des altérations dans la forme générale, la structure du radius, on peut dire que l'articulation radio-cubitale supérieure, la diaphyse et les parties molles pourront opposer les plus grandes difficultés à la supination. Aussi, conseillerais-je de préférence les massages et la mobilisation.

*
* *

PRÉSENTATION DE PHOTOGRAPHIES.

M. Lagoutte présente les photographies d'un cas d'ectocardie congénitale.

*
* *

GROSSESSE EXTRA-UTÉRINE ; MOULE UTÉRIN DE LA CADUQUE.

M. Albertin. — J'ai opéré un grand nombre de grossesses tubaires, 100 environ, et je n'avais jamais rencontré une caduque aussi complète, aussi intacte, que celle que vous pouvez voir sur cette pièce.

Il s'agissait d'un œuf de trois mois : placenta et fœtus. La pièce est en outre remarquable par la forme et les dimensions qu'affectent les prolongements correspondant aux cornes de l'utérus ; on dirait les jambières d'un caleçon, hautes de plus de trois centimètres. Le plus souvent la caduque est expulsée par fragments ou plus ou moins déchirée. Ayant fait la castra-

tion par hystérectomie subtotale, j'ai pu la recueillir intacte. J'ai continué ma série de laparotomies retardées pour grossesses tubaires, sans avoir à déplorer une seule mort sur les 60 cas opérés.

M. Delore. — J'ai constaté, comme M. Albertin, l'expulsion complète de la muqueuse utérine, à la suite d'une rupture de grossesse tubaire. Cette muqueuse avait l'apparence d'un véritable sac, percé d'un orifice unique, correspondant au col utérin Elle fut trouvée dans le vagin de la malade, quelques jours après l'opération, qui avait consisté en une simple ablation de la trompe.

M. Gayet. – J'ai, en ce moment, dans mon service, une malade qui présentait des accidents graves d'inondation péritonéale lorsqu'elle y fut amenée. Le chirurgien de garde, M. Laroyenne, appelé, se conforma à la conduite que vient de préconiser M. Albertin et qui, du reste, était enseignée autrefois par M. Laroyenne père. Il mit cette malade au repos absolu, l'isola le mieux possible, fit appliquer de la glace, etc. Cette malade va très bien, elle enkyste sa collection et dans quelques jours je l'opérerai. Sans avoir le chiffre imposant des opérations de M. Albertin, j'ai bien laparotomisé une quinzaine de ces hématocèles, qui ont toujours guéri parfaitement.

M. Goullioud. — Je demanderai à M. Albertin pourquoi il a fait une hystérectomie dans le cas particulier ou s'il l'a fait toujours?

M. Albertin. — Ici, j'avais une indication spéciale, car je ne fais pas d'habitude l'hystérectomie, mais j'avais des adhérences serrées, il m'a été impossible de libérer le sac sans dilacérer les annexes du côté opposé; c'était un énorme sac déjà ancien. Je me guide dans la conservation ou l'ablation, sur l'état des organes pelviens ; toutes les fois qu'il y a un peu de mobilité, contrairement à Terrier, je considère la castration comme inutile. Si, au contraire, il y a des adhérences telles qu'on est obligé de malmener les annexes du côté opposé, de les réduire à très peu de chose, alors la castration s'impose. Je tiens compte également de l'âge des malades ; à partir de 34 ou 35 ans on n'est pas tenté de faire de la conservation à outrance comme lorsqu'il s'agit de malade ayant moins de 30 ans.

M. Goullioud. — Je vois que nous sommes du même avis, M. Albertin et moi, au sujet de la conservation de l'utérus dans les interventions pour grossesse ectopique, puisqu'il n'enlève l'utérus que s'il y est poussé par une nécessité opératoire fortuite.

Je demanderai d'autre part à M. Albertin s'il a remarqué que le développement de l'embryon fût en rapport avec l'âge présumé de la grossesse basé sur la cessation des règles. Pour moi, j'ai souvent cons-

taté que l'embryon était plus développé que ne le comporterait la disparition des règles, ce qui ferait admettre la persistance de celles-ci pendant le premier ou les premiers mois de la grossesse tubaire Ceci aurait de l'importance, car on peut supposer qu'à une rupture plus tardive de l'œuf doive correspondre, le plus souvent du moins, une hémorragie intra-péritonéale plus abondante, et peut-être une indication opératoire différente.

M. Albertin. — La malade dont il s'agit avait eu ses règles le 15 novembre, mais souvent les malades n'accusent pas la cessation de leurs règles ; d'autre part, il est difficile pour elles de distinguer ce qui est l'écoulement menstruel d'avec un écoulement accidentel. En cas de grossesse tubaire c'est le plus souvent du sang couleur chocolat qui indique qu'on n'a plus afffaire à des règles normales.

Je ne sais pas si on peut établir une relation entre la persistance des règles et le début de la grossesse tubaire ; le cas actuel donnerait un embryon de trois mois ; la malade aurait eu ses règles le 15 novembre, la grossesse est peut-être antérieure. Il y a là un point difficile à élucider, car il n'est pas commode de faire préciser par les malades la date du dernier écoulement menstruel et celle de l'écoulement pathologique.

M. Gangolphe. — Je serais heureux d'avoir l'opinion de collègues possédant une pratique étendue sur le point suivant : la grossesse extra-utérine, observée deux fois sur une même femme doit-elle pousser à déconseiller la maternité. J'ai vu, chez une malade, après une hématocèle de petit volume, guérie sans intervention, survenir, deux ans plus tard, une grossesse extra-utérine que j'opérais au cinquième mois, l'enfant vivant. Les suites furent favorables. On peut se demander si une nouvelle grossesse ne ferait pas courir de grands dangers.

M. Delore. — Pour répondre à la question de M. Gangolphe, je dirai que j'ai eu l'occasion d'observer quinze ou vingt grossesses tubaires rompues, et sur ces quelques cas, il y a deux cas de grossesse tubaire récidivante. La première malade était une femme de 35 ans, atteinte de rupture de grossesse tubaire typique. Au moment de l'intervention, je remarquai l'absence des annexes du côté opposé ; ils avaient été enlevés, dix ans avant, à Paris, par Ricard, dans le service de Verneuil. Cette malade prétendait qu'elle avait eu alors une hématocèle. Une deuxième malade opérée au quinzième jour d'une grossesse tubaire rompue, avait parfaitement guéri. Deux ans après, je fus appelé brusquement chez elle ; elle se mourait. Le décès survint, deux ou trois heures après mon examen, avec les signes tout à fait caractéristiques d'une rupture de grossesse tubaire. Depuis deux mois elle avait eu des troubles qui ressemblaient tout à fait à ceux d'une grossesse au début. Au moment de son accident, elle a dit elle-même :

c'est comme pour la première fois. L'autopsie n'a pas été faite, mais les signes étaient suffisamment nets. Et cependant, elle n'avait pas été transportée, elle n'avait pas fait un mouvement. Ce sont donc deux faits, sur les quinze ou vingt que j'ai eus à examiner. Cette proportion est déconcertante et, pour mon compte personnel, elle m'a beaucoup impressionné.

M. Goullioud. — J'ai vu plusieurs fois une grossesse normale après une grossesse ectopique, et cette grossesse normale évolua très bien. Aussi, je ne crois pas que la possibilité du retour de la grossesse tubaire puisse engager à stériliser la femme.

M. Gangolphe se demande si deux grossesses tubaires successives ne créent pas cette indication par crainte d'une troisième récidive. Je lui répondrai que celle-ci me paraît peu probable : c'est en effet très vraisemblablement successivement dans deux trompes différentes que se sont développées les deux grossesses ectopiques. Si l'anatomie pathologique confirme cette donnée, une femme qui a eu deux grossesses extra-utérines n'aurait à peu près plus rien à craindre.

M. Durand. — La question du traitement de la grossesse extra-utérine rompue partage, avec le traitement de l'appendicite, le privilège de provoquer chaque fois qu'elle est soulevée dans une société, une copieuse discussion, d'où chacun sort en gardant l'opinion qu'il avait auparavant. Ceci résulte de ce que les cas sont nombreux, très différents, et que nulle méthode n'est capable de donner toujours des résultats parfaits.

Sans m'illusionner, donc, je veux dire aussi quelques mots sur ce sujet passionnant.

A M. Albertin, je dirai que l'expulsion d'une caduque complète ne me paraît pas exceptionnelle, j'en ai trouvé un bel exemple et il y a quelques mois.

M. Goullioud a insisté sur ce que les règles sont conservées, mais avec retard d'apparition et diminution de volume, au début des grossesses tubaires ; ce signe est aujourd'hui bien connu, admis par tous, et mérite d'être considéré comme classique, tant il est fréquent, je dirais presque constant. Il permet même de préciser l'âge de la grossesse de la façon suivante : la conception date, en général, du mois qui précède l'époque menstruelle qui a été marquée d'un retard et d'une diminution de l'écoulement sanguin.

Contrairement à M. Goullioud, je ne crois pas que l'importance de l'inondation péritonéale soit d'autant plus grande que la grossesse est plus avancée. J'ai vu des inondations terribles, dont une mortelle, avec un fœtus long de 2 centimètres ; j'ai vu, par contre, de petites hémorragies avec une grossesse très avancée. Je veux vous citer, de ces dernières, une observation qui m'avait beaucoup intéressé :

Obs. — Une femme de 36 ans, ayant eu une grossesse antérieure, entre dans mon service le 23 juin 1909 pour une lésion que je reconnus vite être une grossesse extra-utérine. Au début de février, règles normales ; en mars, léger retard, écoulement sanguin très peu abondant, mais prolongé ; en avril, nouveau retard, écoulement presque insignifiant. Depuis cette époque, augmentation de volume du ventre, sans autre signe de grossesse.

Au palper bimanuel, utérus augmenté de volume en tous sens, rejeté en avant et à droite par une volumineuse tumeur remplissant le Douglas et remontant, sans limite bien nette, jusqu'au voisinage de l'ombilic, derrière l'utérus. Dans les heures qui suivirent l'entrée dans le service, la malade éprouva des douleurs sans température ni signe de péritonite, et le volume de la tumeur, au dire de l'interne, augmenta notablement.

Je fis le diagnostic de grossesse extra-utérine de 4 à 5 mois, en voie de rupture. Laparotomie immédiate. Dès l'ouverture du péritoine, je trouvai un peu de sang, deux verres à peine, répandu dans l'abdomen. Je clivai et et enlevai facilement le kyste fœtal ; l'ablation fut surtout facilitée par la traction de l'utérus au dehors du ventre au moyen de la pince souple de Dartigues. La grossesse était développée dans la trompe gauche, qui présentait une rupture encore incomplète d'une zone amincie. Le fœtus, de par ses dimensions et son développement, paraissait âgé de près de 5 mois : il ne survécut naturellement pas. Guérison sans incident de la mère.

Ainsi, une grossesse très avancée, mais n'ayant pas atteint le terme fatidique des cinq mois avait donné, sous nos yeux, une légère hémorragie ; je suis certain qu'une grossesse de six semaines, dans les mêmes conditions de temps, aurait donné lieu, le péritoine n'ayant aucune adhérence au point de la rupture, à une véritable inondation péritonéale.

J'ai, par contre, observé, en janvier 1909, un cas d'inondation mortelle réalisé par une grossesse de quatre semaines environ. La malade entra dans le service au milieu de la nuit, complètement exsangue, et mourut en arrivant. A l'autopsie, nous trouvâmes, dans le ventre, une quantité énorme de sang, résultant de rupture d'une trompe gauche gravide, grossesse ampullaire, fœtus de 2 centimètres à peine.

Autant que j'ai pu le savoir, cette femme avait été soignée par le repos complet, et avait fait, en huit heures, si j'ai bonne mémoire, une hémorragie mortelle. Je ne pourrais cependant pas affirmer qu'elle a gardé dans son lit une immobilité absolue et je ne puis donner sur ce qui a été fait à domicile aucun renseignement précis. Je puis seulement dire qu'elle n'a pas subi un long transport, qu'elle est venue du milieu de Saint-Just dans le service, en voiture, et à un moment où l'hémorragie avait déjà accompli la plus grande partie de son œuvre fatale.

Je puis ajouter un détail : il restait dans la trompe la plus grande partie, peut-être même la totalité, du produit de conception, et ceci n'est peut-être pas sans importance sur l'abondance de l'hémorragie. Il est possible, en effet, que la trompe fasse son hémostase, comme l'utérus, quand elle est délivrée, qu'elle continue à saigner, au contraire, quand elle garde encore son contenu.

M. Lagoutte. — J'ai observé, il y a deux ans, un cas semblable : les accidents avaient débuté à 5 heures du soir, j'ai vu la malade à 3 heures du matin et à 4 heures elle était morte, sans qu'elle ait été bougée de son lit.

M. Laroyenne. — Il ne suffit pas de savoir qu'une malade atteinte de rupture tulaire n'a pas subi de transport, pour être convaincu qu'elle a été mise à un repos suffisant. Le défaut de surveillance et de soins pour pour certaines malades, ou inversement pour d'autres, des examens trop multipliés, le manque de chambres d'isolement peuvent empêcher une immobilisation satisfaisante. Nous ne voulons pas, en faisant ces réserves, nier la possibilité de cas mortels survenant en dépit d'une immobilisation bien conduite, mais on les jugerait probablement plus rares, si l'on tenait compte des détails du traitement médical suivi en pareille circonstance.

M. Gayet. — Je ne puis m'empêcher de protester contre une méthode d'immobilisation tellement impérieuse qu'on voudrait abandonner la malade sur le lit même, je dirais presque sur le fauteuil où elle vient de prendre une hémorragie. Si le transport dans un hôpital ou une maison de santé est lui-même interdit, ne s'expose-t-on pas à une catastrophe pour le cas cas où, malgré tout, l'hémorragie continuerait ? Sans doute, le plus souvent on doit savoir attendre et c'est ma ligne de conduite. Mais je m'en suis départi deux fois et sans avoir à m'en repentir. Dans un cas, il s'agissait d'un diagnostic difficile, je pensais à un kyste de l'ovaire tordu, je tombais sur une inondation péritonéale. Eliminons ce cas. Mais dans l'autre, j'opérais une femme sans connaissance, couverte de sueurs agoniques, les sphincters relâchés, le pouls imperceptible. Pendant que j'ouvrais rapidement le ventre, on faisait un injection de sérum. Je trouvais une grossesse tubaire rompue, d'un mois environ, avec une artère comme une radiale, qui saignait dans le ventre. La malade a très bien guéri. Ma conviction profonde, c'est que si j'avais attendu quelques minutes de plus, j'aurais eu à déplorer un décès comme ceux qu'on vient de rapporter ici.

Je conclus en disant que, comme toujours en clinique, il faut se garder des règles absolues et rester éclectique. Il y a là une question de tact clinique. Sachons attendre en surveillant nos malades et neuf fois

sur dix nous nous en féliciterons. Mais cette dixième fois, n'hésitons pas à prendre le bistouri, plutôt que de laisser la malade mourir sous nos yeux d'hémorragie.

M. Lagoutte. — Dans le cas particulier que j'ai cité, il ne s'agissait pas d'une malade pauvre, mais d'une femme dans une situation aisée qui n'avait pas bougé de son lit ; d'autre part, personne ne l'avait touchée avant mon arrivée parce que les parents, le mari surtout, s'était opposé à cè que le médecin qui la soignait l'examinât complètement.

Le Gérant, Dr Vallas.

Lyon. — Association Typographique, 12, rue de la Barre. — H. Gabrion, directeur.

Séance du 7 avril 1910.

Présidence de M. Aubert.

OSTÉOSYNTHÈSE PAR PLAQUE MÉTALLIQUE PERDUE POUR FRACTURE RÉCENTE DES OS DE L'AVANT-BRAS ; RÉSULTAT FONCTIONNEL ET ANATOMIQUE PARFAIT.

M. Tixier. — Dernièrement, à l'occasion de l'intéressante communication de M. Lagoutte, sur le traitement sanglant des fractures, je vous signalais les résultats excellents que j'avais obtenus par l'emploi de cette méthode dans les cas de fracture des deux os de l'avant-bras. Voici un des derniers cas auxquels je faisais allusion et suis heureux de vous montrer un résultat déjà éloigné, car l'opération remonte au mois de janvier.

Obs. — Cette jeune femme, G. N..., âgée de 30 ans, est entrée dans mon service à l'Hôtel-Dieu, le 15 décembre 1909. Elle venait de faire une chute de cheval très grave. Ecuyère dans un cirque, de passage à Lyon, elle avait été projetée dans les rangs des spectateurs et s'était mal reçue sur le bras droit. On constatait facilement une fracture du radius à 7 centimètres environ au-dessus de l'apophyse styloïde, et un arrachement de l'apophyse styloïde cubitale. La déformation était extrême. Elle a été fixée sur cette première radiographie immédiatement exécutée.

Le 17 décembre, sous anesthésie générale, je m'efforce de réduire la fracture. L'avant-bras est fixé en extension. La main est fortement tournée en supination et avec du coton énergiquement tassé, on s'efforce de rétablir l'espace interosseux. Cette deuxième radiographie, exécutée sous plâtre, vous donne l'impression d'une bonne réduction.

Le 11 janvier, j'enlève l'appareil. Le résultat est très mauvais. Pas de tendance à la consolidation. L'avant-bras présente une incurvation à concavité externe très prononcée, la main est rejetée sur le côté radial. Les fragments sont mobilisables sans douleur. Une troisième radiographie faite, l'avant-bras étant sorti du plâtre, vous donne au contraire, une illusion absolue de bonne réduction. C'est un bel exemple

des erreurs qui peuvent naître de la seule radiographie : on dirait qu'au point de vue anatomique, la juxtaposition des fragments est parfaite, alors qu'en réalité la déformation est considérable et que le résultat fonctionnel est déplorable.

Je me décide immédiatement à agir chirurgicalement, à pratiquer une ostésynthèse. M. Lépine veut bien, suivant mes instructions, mouler sur un squelette une gouttière métallique épousant exactement les contours du radius au point fracturé. J'ai déjà attiré l'attention de de la Société sur cette question de manuel opératoire qui me semble avoir une réelle importance,

Le 19 janvier, intervention. Par une incision externe, j'arrive rapidement sur le foyer de fracture. Le fragment radial inférieur est nettement dans l'espace interosseux, remontant sur la face interne du fragment radial supérieur. Le périoste est épaissi : entre les deux fragments, interposition d'un tissu fibreux nodulaire du volume d'un gros pois. Il est enlevé : les surfaces osseuses sont ruginées et amenées à un contact interne par de forts daviers, l'avant-bras est tiré fortement en supination forcée. J'obtiens une réduction parfaite, la petite gouttière métallique est fixée à l'aide de deux vis. Fermeture de la plaie, en ayant grand soin de recouvrir l'attelle métallique à l'aide du périoste et du tissu pério-celluleux voisin. Petit drain sous la peau. Plâtre.

Une radiographie confirme que même le pansement exécuté, l'attelle métallique a maintenu une adaptation parfaite.

Les suites opératoires ont été absolument simples : aucune élévation thermique ; je passerai sous silence les détails des soins consécutifs, massage, etc., pour insister sur le résultat anatomique et fonctionnel actuel.

Voici bientôt trois mois que l'opération a été exécutée, localement, sous la cicatrice cutanée on perçoit un cal un peu volumineux correspondant à la plaque d'aluminium enfouie, mais celle-ci est parfaitement tolérée : aucune douleur à la pression, ni dans les mouvements. L'avant-bras a repris sa forme normale.

Au point de vue fonctionnel on ne peut réellement pas faire de différences entre le bras traumatisé et le bras sain. La pronation et la supination sont aussi étendues à droite qu'à gauche : elles s'exécutent avec aisance sans aucune douleur. Si on recouvre de vêtements ces deux avants-bras, il est impossible de reconnaître, lors des mouvements commandés, celui des membres fracturés.

Une dernière radiographie, dont voici le cliché, exécutée ce matin même, montre que les vis n'ont pas bougé, que la plaque

métallique est solidement fixée. Il existe à la face interne du cal, des jetées périostiques assez volumineuses.

Cette jeune femme va quitter demain mon service pour reprendre sa vie nomade. Et à ce sujet une question très particulière à son cas me semble devoir être posée. Faut-il lui enlever son attelle métallique ? Il est bien certain que si cette petite malade restait à Lyon ou dans les environs d'un milieu chirurgical, je n'hésiterais pas. Je lui laisserais son attelle interne comme je l'ai fait sans regret dans des cas analogues. Mais elle vit en camp volant, et si jamais une inflammation, même légère, survenait au niveau de son ancienne fracture, pourrait-elle se faire bien soigner ? Ce serait dommage de voir des accidents infectieux locaux déterminer une suppuration dangereuse. Je n'ose trancher la question, car elle relève de ces quelques considérations très particulières au genre de vie qu'est obligée de mener mon opérée.

M. Durand. — L'intéressante intervention de M. Tixier est on ne peut plus convaincante, d'abord à cause du résultat qu'il a obtenu, puis parce que l'indication d'intervenir par opération sanglante me paraît assez précise dans les fratures de la partie moyenne du radius. Soit dans les fractures indirectes, par chute sur la main, soit surtout dans les fractures directes, assez fréquentes ici par chute sur un obstacle ou par choc, coup de bâton sur l'avant-bras, la réduction est extrêmement difficile, même sous anesthésie : je n'ai jamais vu, je crois, de fracture de la partie moyenne du radius complètement réduite sous anesthésie, quand le déplacement était important. Comme ces fractures entrainent volontiers des troubles graves de pronation, supination, elles me paraissent constituer une indication d'intervenir. Il s'agit là d'une intervention très simple, très facile, étant donné qu'à l'heure actuelle nous sommes suffisamment outillés pour maintenir ces petits os. Je crois, par conséquent, qu'il y a là une indication assez nette qui peut éviter tous les ennuis d'une réduction incomplète et les troubles ultérieurs de pronation et de supination.

Au point de vue de la tolérance de la plaque, la profession de cette femme la met dans une situation un peu particulière ; mais on ne saurait trop répéter que lorsque de petites plaques minces, ou d'autres moyens d'union de petits volumes, sont appliqués bien aseptiquement ils sont admirablement tolérés. Pour ma part, j'ai des agrafes de Dujarier qui n'ont pas bougé depuis plus de deux ans : tout le monde sait cela. Dans le cas particulier, cependant, je crois bien que j'enlèverais cette plaque, à cause de la profession qu'elle exerce, et alors,

pourquoi ne pas intervenir puisqu'il s'agit en somme d'une intervention de dix minutes?

M. Gayet. — Je ne puis laisser passer sans protestation l'affirmative de M. Durand, qu'il est impossible d'obtenir sous l'anesthésie la réduction convenable des fractures qui nous occupent en ce moment. Un cas récemment m'a démontré le contraire. Je prévoyais qu'il faudrait une intervention sanglante, mais auparavant je tentais de réduire sous anesthésie. La radiographie du membre dans son attelle plâtrée m'a montré une situation tellement parfaite des fragments, que je n'aurais pu avoir mieux par l'opération la plus réussie.

M. Tixier. — Je ferai deux réflexions pour finir : d'abord, je m'adresserai à M. Durand, qui a dit : il est très facile de faire cette opération. Eh bien, je crois que ce n'est pas tout à fait vrai : ce n'est pas très facile de remettre les fragments exactement en présence, de perforer les petits trous dans lesquels on doit mettre les vis, de maintenir l'attelle au moment où on la fixe. Ces mots « très facile » ne sont pas tout à fait exacts, et relèvent d'un certain degré d'exagération. Evidemment, pour des chirurgiens de carrière, ce n'est pas une opération difficile si on la compare à ce que nous faisons tous les jours, mais déclarer que le traitement des fractures de l'avant-bras par l'intervention sanglante est très facile, cela pourrait peut-être conduire à propose tout de suite l'intervention, ce qui donnerait souvent de mauvais résultats.

A M. Gayet, je ferai observer qu'il ne donne qu'un argument : la radiographie en faveur de la possibilité de réduire par simple traction ces fractures de l'avant-bras, je n'ai qu'à lui montrer ce cliché, dans lequel il semble qu'on ait un résultat parfait, alors que le résultat fonctionnel était déplorable. Je suis persuadé que M. Gayet a pu obtenir de bons résultats, mais l'argument radiographie ne vaut pas grand'chose.

M. Gayet. — Sur cette radiographie, la réduction est loin d'être parfaite, le radius présente normalement une convexité en dehors, or, ici, les fragments forment une courbe concave ouverte en dehors

On ne peut pas dire que la réduction soit obtenue.

M. Durand. — Si j'ai dit que la suture osseuse du radius est une opération « très facile », je retire le mot « très ».

*
* *

APPENDICITE SUPPURÉE PROPAGÉE DANS UN SAC HERNIAIRE; ÉNORME APPENDICE.

M. Delore. — Le sujet de cette observation est assez banal; il s'agit, en effet, d'une appendicite suppurée, qui se distingue

toutefois des cas ordinaires par la propagation dans un sac herniaire de la sppuration péritonéale, par le volume et la situation de l'appendice par rapport au cæcum.

Obs. — Un homme de 59 ans entrait d'urgence, il y a trois jours, dans le service de M. Gayet, où je fus appelé, avec le diagnostic de hernie inguinale droite étranglée. Malade depuis dix à douze jours, il avait été pris brusquement, quatre jours avant son entrée, d'une violente douleur abdominale, puis il avait eu des vomissements et un arrêt à peu près complet des gaz et des matières. En même temps était apparue une tumeur inguinale droite, simulant un étranglement herniaire.

Lorsque je l'examinai, le pouls était à 100, la température de 38°4. Il existait un sac herniaire inguinal droit tendu, légèrement douloureux, mat à la percussion. Au-dessus de l'arcade fémorale, on constatait enfin très nettement, une résistance spéciale et l'on provoquait de la douleur. Le diagnostic de péritonite herniaire paraissait bien certain, mais on pouvait hésiter sur son origine, épiplocèle gangréneuse ou appendicite herniaire ; cette dernière étant plus fréquente réunissait les plus grandes chances de probabilité.

Je fis une incision sur le sac, entouré d'œdème et dans son intérieur ne trouvai que du pus séreux. L'orifice profond du sac fut alors ouvert, et aussitôt sortit de l'abdomen un flot de pus contenu dans la fosse iliaque.

Cet orifice sacculaire était très large, admettait bien trois doigts : il nous parut suffisant pour toutes les manœuvres ultérieures, résection de l'appendice, drainage.

L'appendice contenu en bas et en dedans, était énorme ; au premier abord, j'eus même quelque appréhension à l'attirer au dehors, craignant que ce ne fût une anse intestinale. Il mesurait 13 centimètres de longeur, ce qui n'est pas exceptionnel, mais il était surtout très épaissi et était acompagné d'un méso surchargé de graisse, qui lui donnait l'apparence d'un pénis en érection. Sur lui se voyait une plaque sphacélée. Enfin cet appendice, au lieu de s'insérer sur le côté du cæcum, en occupait le fond, à la façon d'un appendice fœtal ou de l'appendice du porc.

Ce volume de l'appendice et de son méso résultait très probablement, et pour la plus grande part, de son siège habituel dans le sac herniaire. On sait, en effet, combien s'épaississent parfois des portions intestinales contenues dans des trajets herniaires et combien le méso peut alors se surcharger de graisse. La situation de l'appendice par rapport au cæcum devait avoir la même origine. Il ne s'agit donc pas d'une disposition congénitale ou malformation de l'appendice, mais bien d'une disposition acquise, provoquée par la hernie habituelle de l'appendice.

A ces différents titres, cette observation nous a paru mériter votre attention.

M. Gangolphe. — J'ai eu l'occasion d'observer un fait un peu analogue à celui que vient de nous exposer M. Delore. Il s'agit d'une malade que j'ai opérée l'année dernière avec l'assistance de M. Molin. Elle était venu me consulter au sujet d'une hernie du côté droit. La malade était très affirmative sur le point suivant : sa hernie étant irréductible depuis longtemps, elle était allée consulter un médecin, qui lui avait conseillé une cure radicale. Elle venait donc me trouver pour une hernie simple en apparence, ordinaire, seulement parce qu'elle n'était pas réductible depuis plusieurs mois. Je la vis dans mon cabinet, elle était venue à pied de la gare, peut-être avait-elle pris le tramway, mais en somme sa hernie ne présentait rien de particulièrement inquiétant, toutefois, je trouvai cette hernie un peu douloureuse, la malade était un peu écœurée, mais cependant elle n'avait pas eu de vomissements. Il était 5 ou 6 heures du soir, et je décidai de l'opérer dès le lendemain matin, craignant qu'il y ait quelque chose de spécial du côté de sa hernie ; j'avais l'idée d'autre chose que d'une simple cure radicale. J'ajoute que la malade avait 38°2 ou 38°3 le soir même. Je l'opérai donc le lendemain avec le concours de M. Molin, et je trouvai un sac dans lequel existait une sérosité un peu abondante répandant une odeur particulière de boucherie mal tenue, qu'on a l'habitude de constater dans les cas de hernie avec sphacèle. En soulevant l'épiploon, je trouvai un appendice complètement vert, gangrené, c'était une appendicite gangréneuse dans un sac herniaire ; il n'y avait pas d'adhérence au niveau du sac, sauf vers le collet, la cavité ne communiquait pas avec le péritoine. Je me bornai à faire l'excision de cette appendice, qui me paraissait assez résistant, en évitant toute manœuvre pouvant déterminer la communication avec le péritoine.

La guérison fut extrêmement simple et au bout de douze jours, la malade allait tout à fait bien ; je l'ai revue depuis lors et la guérison s'est maintenue. Ce qu'il y a de plus singulier c'est que je n'ai fait aucune manœuvre dans le but de prévenir la récidive et il n'y en a pas eu ; j'ai eu la précaution de faire porter un bandage à cette malade après l'opération.

M. Bérard. — Il n'est pas exceptionnel de rencontrer des appendices enflammés aussi volumineux que celui présenté par M. Delore.

Assez souvent, c'est dans les sacs herniaires qu'on les a signalés, ainsi que dans son cas : qu'il s'agisse d'une appendicite avec plegmon herniaire, ou d'un étranglement vrai de l'appendice. D'ordinaire cependant l'enchainement des accidents est le suivant ; dans une hernie primitivement réductible du cæcum, l'appendice prend peu à peu des adhérences avec une des parois du sac ; ses tuniques s'infiltrent progressivement, ainsi que son méso, par suite de l'inflammation chronique de l'appendice coudé, puis du sac et de son contenu ; à un moment donné cette hernie s'engoue définitivement, ou s'étrangle avec des signes

d'occlusion incomplète de l'intestin ; et à l'intervention on est surpris de rencontrer, ainsi qu'il nous est arrivé avec M. Molin un appendice monstrueux qui atteignait dans notre cas les dimensions d'une anse grêle et dont les parois avaient une épaisseur de plus d'un centimètre. on aurait pu croire à un diverccule de Meckel incarcéré et gangréné dans la hernie.

Mais d'aussi volumineux appendices peuvent se rencontrer également dans une cavité abdominale libérée ; ils ont été alors au préalable enflammés chroniquement pendant une phase de latence assez prolongée, ne se traduisant que par de vagues troubles digestifs. Aujourd'hui que toute poussée aiguë d'appendicite est considérée comme préparée à l'échéance plus ou moins longue par une infection chronique des tuniques, partie de la muqueuse, souvent au contact d'un calcul, nous ne sommes plus surpris de constater, chez les individus opérés quelques heures après le début d'une crise aiguë, qui semble cliniquement la première des altérations très anciennes des parois. Dans une observation que nous avons publiée avec M. Alamartine, la douleur pongitive dans le flanc droit avait éclaté le matin même à 7 heures, au moment où l'ouvrier faisait un effort pour démarrer une voiture à bras ; les jours précédents il ne s'était plaint que de constipation avec de vagues coliques. A 11 heures nous opérions d'urgence à cause des symptômes péritonéaux inquiétants et de la douleur qui progressait, malgré l'application de glace et l'administration d'une injection de morphine. L'appendice, libre au-devant du cæcum, avait le volume du petit doigt ; ses parois violacées sur toute la longeur, étaient ulcérées vers la partie moyenne par un calcul du volume d'une olive qui, sans doute, avait commencé leur perforation depuis quelques jours et l'avait définitivement réalisée au moment de l'effort, quatre heures avant l'intervention. Le telles constatations fournissent les meilleurs arguments que l'on puisse faire valoir en faveur de l'opération précoce dans l'appendicite aiguë confirmée, même lorsqu'il s'emble que l'on se trouve en face d'une première crise.

M. Tixier. — Puisque la question des rapports entre l'appendicite et la hernie est née naturellement de cette discussion, je me permettrai d'attirer votre attention sur la fréquence de la coexistence de ces deux maladies et sur les erreurs qu'elle peut déterminer en clinique. Depuis plusieurs années j'avais été frappé de la réelle fréquence de cette coexistence, puisque déjà en 1904, j'inspirais sur ce sujet la thèse de M. de Sauvejante (1).

---

(1) De Sauvejante. *Contribution à l'étude de l'appendicite et de la hernie inguinale droite concomitante.* Thèse de Lyon, 1904.

Cette année j'ai eu l'occasion d'observer plusieurs de ces cas, et dernièrement encore, mon interne, M. Alamartine, en rapportait des observations typiques à la Société des Sciences Médicales.

Voici comment, en clinique, les phénomènes se présentent souvent. Voulant être bref, je suis volontairement schématique.

Dans un premier cas un homme porteur d'une hernie droite, dont il connait depuis longtemps l'existence, se plaint de douleurs abdominales à droite. Naturellement, il rapporte à sa hernie ces douleurs, ces coliques plus ou moins vives, et on peut soi-même se laisser abuser. Cependant, la hernie rentre bien, ne présente pas d'adhérences épiploïques, est bien maintenue, n'a jamais été étranglée, etc., une palpation minutieuse révèle un point douloureux plus haut, dans la fosse iliaque. On apprend qu'il y a eu des indigestions, des vomissements, un état plus ou moins fébrile. C'est un hernieux qui a fait des poussées appendiculaires. La constatation est de première importance, car il ne faut pas se contenter de pratiquer une cure radicale de hernie, comme vous le demande le malade, mais par une hernio-laparotomie lui enlever en même temps son appendice.

Dans d'autre circonstances, constituant un deuxième cas clinique, le malade a eu des crises appendiculaires nettement reconnues, bien diagnostiquées et vient vous demander une appendicectomie. Or, parfois, par l'examen de l'anneau inguinal correspondant vous percevez une hernie dont vous révélez la presence au malade. Combien il faut alors serrer de près le diagnostic et s'assurer que cette hernie inguinale inconnue n'a pas été en réalité la cause de ces douleurs abdominales étiquetées coliques appendiculaires, et si manifestement l'appendice est malade il faut certainement l'enlever, mais ne pas négliger pour cela la hernie. Donc, là encore, hernio-laparotomie pour débarrasser simultanément le malade de ces deux maladies.

De la nécessité absolue pour le chirurgien de toujours explorer avec soin le canal inguinal d'un malade auquel il va pratiquer l'appendicectomie. Le plus souvent, en adoptant l'incision de la hernio-laparotomie légèrement modifiée, c'est-à-dire en prolongeant en bas l'incision classique de Jalaguier, il pourra aisément, dans la même séance, pratiquer l'ablation de l'appendice et la cure radicale de la hernie.

Il est bien évident que je ne parle que des cas où l'appendice est refroidi, car lorsqu'il y a abcès appendiculaire, si on est conduit à intervenir de suite, il ne faut pas songer traiter utilement dans la même séance la hernie dont l'importance passe au deuxième plan.

Dans mon service est actuellement un homme qui réalise un de ces tableaux cliniques que je viens de vous esquisser. Il m'a été envoyé par le Dr Groz, de la Tour-du-Pin, avec le diagnostic très exact d'appendicite. Or, cet homme, qui avait un léger plastron avec un peu de température, présentait du même côté une hernie dont il réclamait la cure

radicale. Pendant les vacances de Pâques, M. Delore, qui me remplaçait a jugé bon de lui pratiquer d'abord cette cure radicale. C'était un moyen de lui faire prendre patience, de laisser refroidir son appendice, et c'était une façon de voir propre à M. Delore. Dans un deuxième temps, je lui enlèverai son appendice.

Pour ma part, je préfère une seule et unique opération, dans laquelle il est aisé de traiter les deux maladies par une cure radicale simultanée.

Séance du 14 avril 1910.

Présidence de M. Aubert.

HYDRONÉPHROSE INTERMITTENTE ; RÉSECTION ORTHOPÉDIQUE DU BASSINET ; NÉPHROPEXIE ; GUÉRISON.

MM. Gayet et Ch. Gauthier. — Nous apportons une observation qui nous a paru, soit par la pureté du syndrome clinique relativement rare de l'hydronéphrose intermittente, soit par les bons résultats qu'a donnés une intervention dont les exemples se comptent encore, digne d'intéresser la Société.

L'hydronéphrose intermittente qui a eu son heure de vogue, à tel point que le diagnostic était souvent porté, il y a quelques années, n'est plus accepté qu'avec méfiance en tant qu'entité nosologique. Nous avons même entendu, dans une autre enceinte, émettre des doutes sur sa véritable existence et alléguer que le plus souvent il s'agissait bien plutôt d'hydropisie intermittente de la vésicule. Le cas de notre malade est assez typique et a pu être assez minutieusement observé, avec toutes les ressources de l'urologie moderne, pour répondre victorieusement à de semblables affirmations.

Observation. — N... (Henriette), âgée de 26 ans, entre le 11 janvier 1910 dans notre service de la Croix-Rousse pour des douleurs abdominales.

Cette jeune fille, d'un extérieur assez délicat, est sourde-muette de naissance.

Mère morte d'une gastrite, père inconnu ; trois sœurs ou frères bien portants.

La malade a eu deux fluxions de poitrine dans l'enfance et une méningite (?) à l'âge de 10 ans 1/2. Elle fut sujette aux migraines et aux bronchites. Réglée à 13 ans, ses règles furent toujours normales depuis, peu abondantes et peu douloureuses. Elle a des pertes blanches depuis huit mois. Elle dit s'être beaucoup serrée étant jeune. Depuis

huit ans, la malade souffre d'une façon vague et intermittente dans le flanc droit, mais c'est seulement depuis quatre ans qu'elle a vu apparaître une tumeur abdominale à droite, tumeur *qui augmente de volume deux ou trois fois par mois*, donnant lieu à des crises douloureuses, puis qui s'effacent brusquement, en même temps que les douleurs cessent. Pendant les crises, l'urine est rare, foncée ; la crise se termine par une émission abondante d'urine. Les crises durent de deux à trois jours précédant ou suivant généralement les règles.

La malade accuse en plus des troubles digestifs : digestions difficiles, lentes, appétit capricieux, constipation habituelle avec périodes de diarrhée.

Tels étaient les renseignements fournis par la malade et recueillis avec une certaine difficulté en raison de son infirmité auditive. En outre, les internes du service affirmaient avoir perçu la tumeur abdominale et le diagnostic d'hydronéphrose intermittente avait été posé par eux. Connaissant la rareté d'un syndrome aussi net et les difficultés d'interprétation de ces crises, je restai un peu septique, car au moment où j'examinai pour la première fois tout avait disparu, et le palper ne faisait sentir qu'un rein un peu abaissé et mobile, mais sans aucune distension. Je mis donc la malade en observation et demandai à être averti dès que surviendraient les phénomènes douloureux. Ce ne fut que plusieurs jours plus tard que je fus avisé qu'une crise avait éclaté ; j'allai immédiatement examiner la malade.

A ce moment, l'asymétrie de l'abdomen était visible à l'œil ; la paroi était soulevée à droite par une tumeur saillante et molle. Elle remontait jusqu'aux fausses côtes et descendait jusqu'à un travers de doigt au-dessous de l'ombilic. On délimitait bien la tumeur, que la main placée dans la région lombaire fait ballotter d'une façon si évidente qu'il n'y a aucun doute sur l'origine rénale. On perçoit un peu de fluctuation. La palpation est extrêmement douloureuse. La tumeur accompagne un peu les grands mouvements respiratoires.



De l'autre côté, le rein est en place et paraît normal. Le toucher vaginal est négatif ; le point d'abouchement des uretères n'est pas douloureux.

Rien aux autres viscères abdominaux. Le cœur présente un léger souffle présystolique. Au sommet droit, un peu de submatité avec exagération des vibrations vocales. Les urines sont floconneuses, ne contiennent pas d'albumine. Pas de stigmates de névrose.

En présence de ces symptômes nets d'hydronéphrose intermittente, je fis appel à mon ami, le Dr Ch. Gauthier, qui vint pratiquer un examen cystoscopique et un cathétérisme urétéral.

Voici quelles furent les données fournies par ces explorations :

Cystoscopie.

Muqueuse normale.

Cathétérisme de l'uretère droit.

Une sonde 7 faible est enfoncée à 35 centimètres de la vessie ; par conséquent, elle a pénétre sûrement dans le bassinet. Écoulement goutte à goutte de 80 centimètres cubes d'urine claire, ambrée en un quart d'heure. Pendant l'écoulement, palpation attentive du rein. La palpation forte augmente le débit. Après l'évacuation des 80 centimètres cubes, le rein, qui avait diminué peu à peu durant celle-ci, n'est plus senti qu'avec peine.

Le diagnostic d'*hydronéphrose intermittente* est absolument confirmé.

29 janvier 1910. Cathétérisme urétéral bilatéral. Après deux heures, on recueille :

	A droite	A gauche
Volume.....	280	7 1/2
Densité.....	10,3	?
Urée °°/₀₀.....	16,52	35,81
Chlorures °°/₀₀.....	4,93	?
Phosphates °°/₀₀.....	0,42	?
Albuminurie °°/₀₀ (sang).	0,60	1,80

Pas d'albumine dans l'urine vésicale recueillie auparavant par cathétérisme. L'albuminurie trouvée après le cathétérisme urétéral vient donc bien de l'hématurie amenée par celui-ci.

Cette épreuve montre que le rein droit, malgré l'hydronéphrose, a une bonne sécrétion. L'urée notamment est suffisante. La quantité de l'urine émise est très supérieure à celle sécrétée par le rein gauche. Il faut tenir compte il est vrai de l'évacuation de la rétention pyélique. Il est probable que le rein gauche subit une certaine inhibition du fait de l'hydronéphrose droite.

La polyurie expérimentale n'a pas été faite. Cette épreuve eût été évidemment utile pour fixer la valeur du rein gauche. Mais comme on était bien décidé à une opération conservatrice sur le rein droit et non à une néphrectomie. il y a moins lieu de le regretter.

D'ailleurs, l'analyse de l'urine des vingt-quatre heures était satisfaisante.

Le 26 janvier, on avait recueilli 1.500 centimètres cubes contenant :

	Par litre	Par 24 heures
Azote total.	8,82	13,23
Urée.....	15,88	23,82
Phosphates.....	0,66	0,29
Chlorures	5,45	8,17

Du 29 janvier au 14 février, la moyenne de l'élimination urinaire est de 1.200 centimètres cubes, à noter que du 26 janvier, date du cathétérisme urétéral D, au 14 février, date de l'opération, le rein D resta petit et ne fut pas douloureux. La mise en place pendant deux heures de la sonde urétérale avait plus soulagé la malade que tous les

autres moyens palliatifs employés précédemment pour calmer ses douleurs : révulsions de toute espèce, analgésiques divers, etc.

Ces points étant acquis, il ne nous restait plus qu'à intervenir pour tâcher de supprimer la cause d'obstruction passagère de l'uretètre ou remédier aux vices de forme et position du bassinet. Je comptais faire soit une urétéronéostomie s'il y avait déplacement de l'abouchement urétéral dans le bassinet, soit une résection orthopédique de ce dernier et, en tout cas, une néphropexie.

14 février 1910. Intervention (M. Gayet). Anesthésie au Billroth. Une sonde a été au préalable poussée dans l'uretère du côté malade. Incision partant de l'angle costo-lombaire, dirigée obliquement en bas et en dehors vers la crête iliaque antéro-supérieure, près de laquelle elle s'arrête. On a ainsi un très large jour, et après avoir sectionné les plans musculaires, le rein est abordé avec la plus grande facilité en incisant sa capsule graisseuse. On l'attire également avec aisance au dehors, et l'on continue la dissection de la capsule graisseuse sur le bassinet. Celui ci est trouvé très volumineux et flasque. On le dénude avec soin, comme un gros sac herniaire, jusqu'à l'uretère. Quand il est bien à nu, en présence de cette grosse poche flasque du volume d'une petite orange, on se rend compte que l'uretère ne présente aucune coudure, aucune bride extérieure, aucune artère anormale qui puisse en expliquer l'obstruction ; l'abouchement est bien au fond de l'entonnoir, au point déclive, lorsqu'on tire sur le rein. Celui-ci joue un faible rôle dans la distension, et vraiment on ne peut guère songer à la néphrotomie préliminaire qu'Albarran recommande pour explorer la poche. Il est beaucoup plus indiqué d'ouvrir le bassinet lui-même pour voir les dispositions intérieures. On l'incise donc, d'abord vers le pôle inférieur, et l'on voit dans l'intérieur l'extrémité de la sonde urétérale, placée à l'avance. L'orifice de l'uretère apparait sans aucun rétrécissement, sans éperon ni valvule et situé en bonne position. Toutes ces explorations se font avec la plus grande facilité, le rein étant très mobile.

Il nous semble qu'il s'agisse surtout d'un bassinet trop grand et que c'est sur lui que doit porter l'intervention. Nous nous décidons par conséquent pour la résection orthopédique. Pour cela, nous faisons un gros pli sur la face antérieure et sur le bord inférieur, et d'un coup de ciseau nous réséquons ce pli. Pour régulariser la forme à donner au bassinet, une recoupe est nécessaire à la partie supérieure, et nous vérifions alors que pour que la disposition en entonnoir soit parfaite, après rapprochement, la suture devra présenter la disposition en Y. Cette suture est faite avec un fin catgut, par un surjet arrêté tous les trois points. Lorsqu'elle est terminée, nous rabattons soigneusement les débris de capsule et pratiquons un second surjet identique comme disposition. Il ne reste plus qu'à fixer le rein. C'est ce que nous faisons

par le procédé d'Albarran en nous servant de la capsule propre fendue en quatre, chacun des quatre lambeaux noués par un fort catgut et suturés en U, les deux supérieurs à la 12e côte, les inférieurs à la paroi musculaire à droite et à gauche de l'incision. Les muscles sont à leur tour suturés, puis la peau est rapprochée par quelques points de crin de Florence en laissant un petit drain à la partie inférieure de la plaie. La sonde urétérale est laissée pour assurer l'évacuation.

Les suites opératoires ont été des plus simples. Le drain a été retiré le quatrième jour. Il en a été de même de la sonde urétérale, qui semblait provoquer des douleurs. L'hématurie a été assez abondante les premiers jours ; en outre, il y a eu des symptômes de petite urémie : violentes douleurs de tête, agitation, tandis que les urines diminuaient de quantité.

Voici du reste le tableau de la quantité des urines pendant les premiers jours :

15 février	500
16 —	1.000
17 —	800
18 —	700
19 —	250
20 —	400
21 —	600
22 —	500
23 —	1.500
24 —	800
25 —	2.200
26 —	1.400

Depuis les urines sont restées à la moyenne de 1.000 à 1.200 grammes. Du côté de la température, nous n'avons jamais eu d'inquiétude. Elle a atteint 38° deux fois et l'a dépassé une fois seulement d'un dixième. Le onzième jour, tous les fils étaient enlevés et la réunion était parfaite.

Au point de vue des douleurs, la malade a accusé pendant quelques semaines des phénomènes douloureux du côté opéré. La palpation, qui montre le rein fixé et très superficiel, est encore douloureuse. Mais ces phénomènes vont en diminuant, et aujourd'hui la malade se déclare très satisfaite de son état.

Un cathétérisme urétéral de vérification a été pratiqué le 19 mars 1910 (M. Gauthier). On a plus trouvé aucune rétention à droite. L'urine s'écoule de façon égale des deux côtés (pendant les premières minutes de cathétérisme du moins). Au bout de deux heures, on a retiré la sonde. L'analyse a donné :

A droite		A gauche
53	Volume	105
1.003	Densité	1.005
5.54	Urée (par litre)	5.29
3.94	Chlorures (par litre) . . .	5.04

Il semble donc que le rein opéré sécrète un peu moins que l'autre et que sa perméabilité soit moins parfaite (quoique satisfaisante : chlorures).

Il ne faut pas oublier, du reste, que seul le rein droit était cathétérisé et que la présence de la sonde peut modifier le fonctionnement du rein.

Messieurs, les opérations plastiques en cas d'hydronéphrose sont encore aujourd'hui à l'étude. Nous n'avons pas l'intention de développer ce sujet devant vous à propos de cette unique opération. Rappelons seulement que le procédé que nous avons employé a été pratiqué pour la première fois par Albarran en 1898. Cet auteur conseille de réséquer le plus souvent une portion du rein en même temps que le bassinet. Mais, dans notre cas, la distension rénale n'existait pas assez pour justifier ce complément de résection. Dans son *Traité de médecine opératoire des voies urinaires*, qui date de l'année passée, Albarran déclare avoir fait quatre fois la résection avec quatre succès, dont l'un remonte à dix ans.

Dans notre cas, nous n'avions le choix qu'entre la pyéloplication et la résection orthopédique. Le premier de ces procédés est peut-être plus facile à exécuter, mais il échoue sòuvent (30 pour 100 d'échecs, Albarran). C'est en connaissant ces chiffres que nous avons pris le parti de chercher un succès plus certain.

Il s'agit maintenant de suivre cette malade, car, trop souvent, les opérations ont donné des déboires, des récidives se sont produites et il a fallu opérer à nouveau pour des accidents itératifs. Nous ne pouvons donc garantir l'avenir. Mais le présent nous paraît satisfaisant et nous voulons espérer que la guérison restera définitive.

*
* *

HERNIES COMPLIQUÉES D'ÉTRANGLEMENT RÉTROGRADE DE L'INTESTIN.

M. Laroyene. — On peut dire qu'une anse instinale est en étranglement rétrograde lorqu'elle se trouve placée dans

l'abdomen, au-dessus du collet ou de l'anneau herniaire qui l'étreint. Pour que cet accident puisse se réaliser, il faut que le sac herniaire contienne deux anses intestinales distinctes, reliées l'une à l'autre par une anse intra-abdominale.

L'ensemble de cette disposition figure la hernie en W de Maydl, les deux angles à ouverture supérieure de cette lettre schéma-

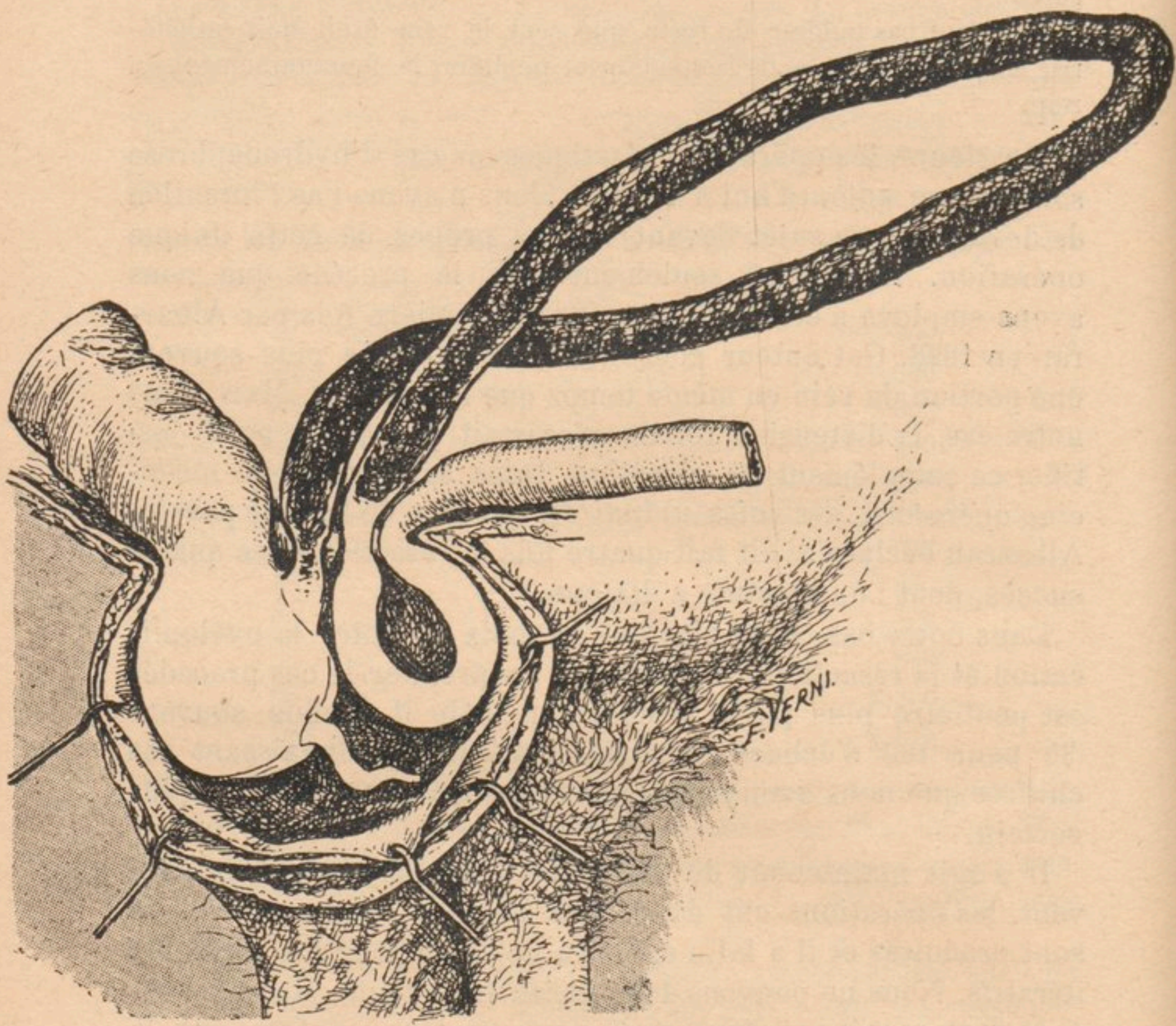

Fig. 1. — Etranglement rétrograde de l'intestin avec sphacele de l'anse intermédiaire.

tisent les deux anses intrasacculaires, l'angle à ouverture inférieure est la représentation de l'anse intraabdominale.

Si une constriction herniaire s'établit autour de cet intestin, les deux anses intrasacculaires seront en étranglement antérograde, l'anse intraabdominale en étranglement rétrograde. La figure ci-jointe rend compte de cette disposition complète.

Nous avons eu l'occasion, il y a cinq ans, d'observer un exemple de cette variété de hernie ; il a été déjà publié (1) et nous n'en reproduirons que le résumé. En 1908, les hasards du service de garde nous en faisaient observer un second cas. Quelques recherches dans la littérature allemande nous montrèrent alors que cette complication abdominale des hernies, fort peu étudiée en France, l'avait été beaucoup à l'étranger et qu'il ne fallait peut-être pas la considérer comme très exceptionnelle.

Obs. I (résumée). — Homme de 70 ans, cachectique, opéré d'urgence dans le service de M. Tixier, pour une hernie étranglée inguinale droite.

A l'incision du sac, il s'écoule un liquide citrin assez abondant. Le sac contient : 1° le cæcum avec la partie tout à fait terminale de l'iléon ; 2° une anse grêle (voir le schéma). Ces segments intestinaux sont manifestement sains, ils ne présentent aucun point ecchymotique. L'étranglement ne paraît pas très serré et l'on attire sans difficulté dans la plaie la partie de l'anse grêle herniée répondant au collet pour la vérifier ; mais l'intestin intraabdominal que cette traction amène devant les yeux est d'aspect bien différent, et en imminence de sphacèle ; l'abdomen renferme un abondant épanchement de liquide hématique d'odeur infecte. L'anse malade n'est autre que l'anse intermédiaire seule sphacélée et longue de 2 mètres. L'état de l'opéré obligea à terminer sur le champ l'intervention, après avoir seulement levé l'étranglement et drainé l'abdomen. La mort survint dans la nuit.

Obs. II. — Antoine P..., 52 ans, entre dans le service du Dr Bérard, le 26 septembre 1908, pour une hernie étranglée. Cette hernie inguinale gauche existait depuis une douzaine d'années et, au dire du malade, grossissait peu à peu, malgré le port d'un bandage. Le jour même de l'entrée du malade à l'hôpital, la hernie était sortie sous le bandage et n'avait pu rentrer. Vomissements. La tumeur herniaire est du volume du poing. L'attention n'est attirée sur aucun phénomène abdominal particulier. Opération d'urgence avec l'assistance de M. Perrin, interne des hôpitaux. A l'ouverture du sac, nous trouvons deux anses d'intestin grêle d'inégale dimension ; l'une est longue d'environ 25 centimètres, l'autre de 15 centimètres. Nous diagnostiquons, en voyant ces deux anses, l'existence d'une hernie en W et nous attirons en effet à l'extérieur, par une incision de hernio-laparotomie, une anse intermédiaire intraabdominale, longue d'environ

(1) Gazette des hôpitaux, 26 février 1909.

35 centimètres, rouge et de péritoine dépoli, mais de viabilité certaine. Toutes ces anses sont réintégrées. Fermeture de la paroi. Après quelques accidents pulmonaires, guérison.

L'étranglement rétrograde de l'intestin, dont ces deux observations personnelles sont des exemples, paraît avoir été décrit pour la première fois par Benno Schmidt, en 1880; puis Hans Loren, Lauenstein en publient des cas isolés : Maydl étudie les conditions dans lesquelles il peut se produire à propos de l'étranglement rétrograde des organes à extrémité libre, tels que l'appendice, la trompe et l'épiploon; mais il croit que, pour l'intestin, une pareille forme d'étranglement doit être bien exceptionnelle. Cependant, à partir de l'année 1902, les publications abondent en Allemagne sur ce sujet. De nouveaux mémoires de Lauenstein et de Hans Loren, de Pupovac, von Wistinghausen, Langer, Klauber, Polya, Haim, Manninger, Jæckh, Jenkel, Siebert, Sultan, Neumann, Heller, Takayasu, Enderlen, Bulva multiplient le nombre des observations et des expériences; en Angleterre, on peut signaler les publications de Pringle et de Chiene; en Belgique, celles de De Beule et de Lauwers. Les classiques français mentionnent l'étranglement rétrograde sans s'y arrêter et nous ne connaissons pas de monographie française sur ce sujet, qui paraît avoir intéressé vivement de nombreux chirurgiens étrangers (1).

Les cas actuellement connus d'étranglement rétrograde de l'intestin sont d'environ 50 (Klauber), et l'on peut, dès maintenant, fixer les traits principaux de cette affection.

Anatomie pathologique et pathogénie. — Nous rappelons la disposition générale de la hernie en W que nous avons décrite en commençant : deux anses intrasacculaires reliées par une anse intermédiaire intraabdominale. Des variétés ont été décrites :

1° Au lieu de deux anses intrasacculaires, il peut en exister

---

(1) On trouvera notamment une bibliographie détaillée, en même temps qu'une excellente étude de la question, dans le dernier mémoire de Lauenstein (*Deutsch. Zeitschrift f. Chirurgie*, 1909) et dans celui de Klauber (*Sammelung Klin. Vortræge*, 1910). Celui-ci est, croyons-nous, le dernier travail paru sur la question; nous en devons la connaissance à l'amicale obligeance de M. Leriche.

trois et alors il y aura deux anses intermédiaires abdominales au lieu d'une ;

2° Une des anses sacculaires peut être simplement en état de pincement latéral.

Pour ce qui est du siège habituel de ces hernies, une statistique de Lauenstein, portant sur 32 cas, signale 21 inguinales droites, 4 inguinales gauches, 1 inguino-propéritonéale droite, 5 crurales, 1 ombilicale. Outre l'intestin grêle, le cæcum peut faire partie du contenu du sac herniaire, il en était ainsi dans notre première observation.

Différentes hypothèses sont possibles pour expliquer le mode de formation de la hernie en W. Les uns font jouer un rôle au remaniement possible du contenu d'une hernie par des manœuvres de taxis ; ainsi, une anse intestinale herniée unique pourrait, de ce fait, avoir son sommet refoulé dans l'abdomen ou bien, au moment où se réduirait complètement l'anse primitivement herniée, deux anses adjacentes viendraient tomber à sa place dans le sac herniaire. Mais le taxis ne se retrouve pas toujours dans les antécédents et l'on doit admettre alors que deux anses sont simultanément ou successivement venues habiter la hernie en laissant dans le ventre la portion d'intestin qui les unissait. Certaines observations font comprendre pourquoi cette dernière est restée intraabdominale, montrant qu'elle avait été maintenue par un mésentère calleux (Lauenstein, Hochenegg), ou par des adhérences (Sultan).

L'étranglement rétrograde de l'intestin est surtout intéressant par les lésions qu'il peut provoquer au niveau des anses étranglées. Le point capital de cette étude anatomo-pathologique est la constatation que l'anse intermédiaire abdominale peut être *seule* atteinte d'altérations plus ou moins graves, pouvant aller jusqu'à la nécrose complète, alors que les deux anses intrasacculaires restent saines.

Il en était ainsi dans notre première observation, dont nous avons donné le schéma et où le sac herniaire contenait de l'intestin sain et du liquide clair, tandis que l'abdomen renfermait deux mètres d'intestin gangrené baigné dans un liquide hématique d'odeur infecte. Une statistique de Lauenstein note 11 fois sur 32 cas cette limitation des lésions graves à l'anse intermédiaire. Il est à priori assez difficile de comprendre comment trois anses soumises à une même striction, au niveau

d'un même collet ou d'un même anneau, vont être, l'une nécrosée, les deux autres épargnées. Pour expliquer cette anomalie apparente, Klauber a invoqué la disposition anatomique suivante : le mésentère qui accompagne chacune des anses intrasacculaires franchit une fois seulement l'anneau constricteur, celui qui accompagne l'anse intermédiaire, passe et repasse cet anneau, le franchit deux fois par conséquent. Il en résulte que les vaisseaux nourriciers de l'anse intermédiaire sont exposés, dans ce trajet, à être coudés, et par suite oblitérés, d'où la nécrose de l'intestin qu'ils doivent irriguer.

Lauenstein a contesté cette explication, car, pour lui, le mésentère de l'anse intermédiaire ne descend pas ordinairement dans le sac herniaire (1), il tend à admettre, avec Neumann et Sultan, que l'anse intermédiaire est attachée par un mésentère plus court que les deux anses sacculaires (et c'est même pour cela que l'anse intermédiaire resterait dans l'abdomen) et qu'un étirement se produit dans ce pédicule mésentérique entre son insertion vertébrale et sa fixation à l'anneau herniaire qu'il franchit. Cet étirement (Retrotraktion, Zugwirkung) amène l'effacement des lumières vasculaires et par suite la nécrose de l'anse.

Les partisans des deux théories discutent encore et l'on comprend qu'il est difficile de trancher entre elles, avec des constations opératoires de chirurgie d'urgence et des expériences de laboratoire sans valeur, en raison des variétés morphologiques du mésentère suivant les espèces animales.

Au cours de nos deux opérations, nous ne nous sommes pas rendus exactement compte de la disposition du mésentère, mais dans les deux cas, nous avons eu, au moment où, sous notre traction, sortait du ventre l'anse intermédiaire, l'impression qu'elle se détordait.

Sultan a aussi observé un entrecroisement des racines de cette anse et la torsion de l'anse intermédiaire, si de nouvelles observations viennent confirmer son existence, fera connaître

---

(1) On remarquera qu'il n'est possible de comprendre le trajet du mésentère de l'anse intermédiaire que de deux façons : ou bien il ne descend pas dans le sac herniaire, ou bien il en descend et en ressort ; en aucun cas il ne peut, comme le mésentère des anses intra-saccu-.aires, ne faire que descendre dans le sac.

une nouvelle cause de la plus grande vulnérabilité de cette anse.

Cette discussion pathogénique comporte des conclusions pratiques : on voit, en effet, le rôle important que la plupart des théories pathogéniques attribuent à un vice de position du mésentère — coudure, étirement, torsion — dans la genèse des lésions intestinales. L'étranglement proprement dit par le collet ou par l'anneau finit par passer au second plan. De fait on note dans plusieurs observations, dans notre première notamment, que l'anneau herniaire était large. Ce qu'on appelle étranglement rétrograde de l'intestin, est-ce bien toujours un étranglement intestinal véritable ? Ne s'agit-il pas plutôt d'une position vicieuse de l'intestin et de ses vaisseaux nourriciers causés par une hernie ? En pareil cas, il serait alors illusoire de limiter une intervention à un débridement herniaire, la striction de l'anneau peut être modérée et agir moins en étranglant vraiment les anses qu'en les fixant dans une mauvaise position, la guérison ne sera assurée qu'en les remettant en place.

Diagnostic. — Les symptômes de l'étranglement rétrograde de l'intestin se confondent le plus souvent avec ceux d'une banale hernie étranglée, pourtant des observateurs exercés ont réussi à poser à l'occasion le diagnostic de cette rare affection ; ainsi Lauenstein, qui en est à son septième cas personnel, a, les deux dernières fois, prévu la hernie en W et il donne les signes qui permettront de l'imiter quelquefois.

Cette variété de hernie est le plus souvent inguinale droite, volumineuse et vieille ; on peut présumer qu'elle renferme deux anses si elle présente une forme bilobée, deux régions de consistance et de sonorité différentes ; mais les innombrables modalités anatomiques des sacs herniaires, les aspects si variés que leur contenu, notamment leur contenu épiploïque, peut leur imprimer, ne permettent d'accorder aux signes précédents qu'une valeur très relative.

Les signes abdominaux qui témoignent de la présence d'une anse intermédiaire étranglée ont plus d'importance. L'ascite qui s'observe parfois dans les hernies étranglées les plus simples, ne fournit pas une présomption bien sérieuse, mais le gonflement, le météorisme localisé à la région de l'abdomen qui confine à la hernie, la contracture des mus-

cles de la paroi, sa sensibilité vive à la pression, indiquent plus nettement la souffrance de l'anse intermédiaire. Si la hernie est tendue et peu douloureuse, alors qu'il existe des symptômes graves d'occlusion, ou même de péritonite, ce désaccord entre la bénignité des symptômes herniaires et la gravité des symptômes abdominaux peut faire soupçonner qu'une hernie est compliquée d'étranglement rétrograde. Il est vrai d'ailleurs qu'un tableau symptomatique analogue se rencontrerait dans le cas où une hernie irréductible coexisterait avec une occlusion interne ou avec une infection péritonéale, telle qu'une appendicite.

Traitement et pronostic. — Le soupçon d'un étranglement rétrograde de l'intestin compliquant une hernie est évidemment une incitation de plus à l'opération immédiate sans s'attarder aux manœuvres de réduction non sanglante. L'opération seule peut arrêter l'évolution de cette occlusion intestinale à la fois externe et interne. L'incision choisie sera le plus souvent celle des kélotomies ordinaires, plus ou moins prolongée suivant les besoins sur la paroi abdominale en herniolaparotomie. L'incision de laparotomie médiane ou latérale, qui a été parfois employée, pourrait présenter quelques avantages au cas où l'anse intermédiaire est très longue, mais elle ne peut guère, semble-t-il, être pratiquée d'emblée ou seule, en raison des incertitudes du diagnostic et de la nécessité d'avoir d'abord une vue directe sur le contenu du sac hernaire.

Si l'on commence par les temps habituels de la kélotomie, il sera très utile pour la mener à bien rapidement, d'être instruit de l'anatomie pathologique de la hernie en W. Ainsi, dès qu'on se trouvera en présence de deux anses incluses dans un sac herniaire, on devra penser à l'anse intermédiaire intra-abdominale qui les relie et qu'il faut aussi traiter.

Nous croyons qu'il nous fut donné d'assister, à une époque où l'existence de l'étranglement rétrograde nous était parfaitement inconnue, à une opération dirigée contre lui. Elle fut des plus laborieuses, on ne reconnut pas clairement la disposition anatomo-pathologique et on s'étonna de voir, au cours des manœuvres opératoires, sans qu'il y ait eu de poussée d'éviscération, que les dimensions de l'intestin issu hors de l'abdomen avaient considérablement augmenté. Il est vrai-

semblable que l'on avait peu à peu amené dans le champ opératoire l'anse intermédiaire intra-abdominale solidaire des anses intrasacculaires.

A ce propos, nous demanderons aux chirurgiens qui pensent n'avoir jamais rencontré l'étranglement intestinal rétrograde, de se rappeler les cas dans lesquels ils ont vu, au cours d'une d'une opération pour hernie étranglée, en dehors de toute poussée d'éviscération, l'augmentation inexpliquée du contenu herniaire. Certains de ces cas devaient être des hernies en W.

Il est indispensable de vérifier l'état de l'anse intermédiaire tout entière ; elle peut, en effet, comme nous l'avons dit, porter des altérations graves que l'intégrité des anses sacculaires ne faisait pas soupçonner.

Si la viabilité des différents segments intestinaux est reconnue, ils seront simplement réintégrés ; s'ils présentent des menaces de gangrène, ils seront traités par une résection intestinale suivie d'anastomose, dont Klauber a fixé les limites d'après les règles suivantes :

1° Des segments gangrénés sont séparés par des segments sains ; faire autant que possible en un bloc l'ablation des parties malades et des parties saines qui les séparent afin de réduire la durée et la complexité de l'opération ; 2° si l'anse intermédiaire est seule lésée il sera bon de réséquer aussi avec elle l'anse herniaire attenante au bout duodénal ou proximal de l'intestin, car, même en cas de vitalité apparente, on doit la tenir pour suspecte ; 3° si l'on est conduit à réséquer les deux anses herniées, il faudra aussi faire l'ablation de l'anse intermédiaire, car il peut arriver qu'au cours de la résection de l'intestin hernié, on supprime involontairement les vaisseaux qui desservent l'anse intermédiaire (Langer).

Il semble résulter de ces enseignements que les résections larges de l'intestin doivent être particulièrement en faveur en cas d'étranglement intestinal rétrograde. C'est ce que les chiffres suivants suggèrent aussi : sur 18 résections intestinales, l'anse intermédiaire fut réséquée seule 5 fois et recousue une fois, ces 6 cas donnent 5 morts. L'anse proximale fut réséquée seule 2 fois avec 1 mort ; les trois anses furent toutes réséquées 9 fois avec 4 morts.

Nous terminons en empruntons encore à Klauber une sta-

tistique qui fournit les éléments du pronostic et plaide, comme de juste, pour l'intervention hâtive.

19 étranglements rétrogrades de l'intestin sans gangrène intestinale = 18 guérisons et 1 mort (vieillard de 74 ans).

26 cas avec gangrène = 7 guérisons et 19 morts. De ces 19 morts, 11 survinrent après résection intestinale ; 4 sans qu'on ait pu tenter la résection, tant l'état général était précaire ; 2 sans qu'on ait pu opérer ; 1 par anesthésie lombaire ; 1 par réintégration dans l'abdomen de l'intestin mortifié, à tort considéré comme viable.

M. Goullioud. — M. Laroyenne a-t-il connaissance que ces phénomènes se produisent pour les hernies ombilicales ?

M. Laroyenne. — L'étranglement rétrograde de l'intestin parait être particulièrement rare au niveau des hernies ombilicales. Pourtant, le premier cas publié, celui de Benno Schmidt, concernait une hernie ombilicale, mais dans une statistique de 32 cas, Lauenstein ne trouve qu'une seule hernie ombilicale.

Séance du 20 avril 1910.

Présidence de M. Aubert.

SUR L'HYDRONÉPHROSE INTERMITTENTE.

M. Rochet. — Je commence par féliciter notre collègue, M. Gayet, de sa belle observation. C'est un cas très bien fouillé, très bien opéré aussi, et puis une opération dont les résultats seront des plus intéressants à suivre.

Je voudrais simplement faire quelques remarques au sujet de l'étiquette donnée par lui à la lésion. « Hydronéphrose intermittente », dit-il ; je préférerais le mot d'« hydronéphrose à réplétion et à évacuation intermittentes ». Ce qu'il y a d'intermittent, ce n'est pas l'hydronéphrose, qui est représentée par des lésions anatomiques fixes de dilatation et de distension du bassinet, c'est l'évacuation ou la réplétion de la poche ainsi définitivement constituée.

Même dans les cas de reins mobiles, compliqués des accidents cliniques qu'on a décrits sous le nom d'hydronéphrose intermittente, je ne crois pas que l'étiquette soit exacte non plus. Certains reins mobiles présentent bien des crises douloureuses spéciales (douleurs, augmentation de volume, oligurie temporaire, etc.); mais ce ne sont pas là ces hydronéphroses intermittentes qu'on a fait relever d'un mécanisme très spécial et très ingénieux de coudure ou de torsion de l'uretère. Quand on opère ces malades en pleine crise on constate, en effet, une des deux choses suivantes :

1° Ou bien on trouve des reins gros, lourds, très congestionnés, couleur lie de vin, et qui paraissent comme étranglés ; mais, non seulement on ne voit sur eux aucune dilatation appréciable du bassinet, mais même pas de rétention rénale. C'est de la *congestion intermittente*, et non de l'hydronéphrose intermittente.

2° Ou bien on trouve de la rétention réelle dans le rein, de la dilatation du bassinet, mais celle-ci sous forme de poche pyélique définitivement constituée, avec altérations histologiques, minceur de ses parois, etc., avec des dilatations du même ordre dans les calices parfois, et même de la sclérose rénale commençante. Ce n'est pas un rein déformé passagèrement et resté normal comme forme et comme volume ; c'est un rein malade depuis un temps plus ou moins long ; c'est un rein avec de l'*hydronéphrose vraie*, fixe comme distension et comme poches ; et alors, ce qu'il y a d'intermittent, sur ces reins, ce n'est pas ici, plus que tout à l'heure, l'hydronéphrose qui est parfaitement et définitivement constituée comme lésion, c'est sa réplétion ou son évacuation, et c'est la crise clinique qui découle de cette réplétion ou de cette évacuation. C'est une hydronéphrose vraie, simplement concomitante du rein mobile, sans rapport obligé de cause avec lui, et qui donne les mêmes crises de réplétion et d'évacuation intermittentes qu'une hydronéphrose qui ne porterait pas sur un rein mobile.

Le cas très intéressant d'ailleurs de M. Gayet me semble avoir été une hydronéphrose vraie, fixe, à évacuation intermittente, coïncidant avec un rein légèrement abaissé, mais sans qu'on puisse en rien tirer comme argument en faveur de ce qui a été décrit sous le nom d'« hydronéphrose intermittente liée au rein mobile ».

***

RÉSULTAT ÉLOIGNÉ D'UNE RÉSECTION DU TIBIA POUR SARCOME.

M. Albertin. — J'ai l'honneur de vous présenter une malade à laquelle j'ai pratiqué il y a huit ans une résection étendue des os de la jambe pour une tumeur à myéloplaxes de la partie supérieure du tibia. La tumeur avait le volume des deux poings.

J'ai réséqué chez cette malade 12 centimètres du squelette, et j'ai implanté l'extrémité supérieure du péroné qui dépassait le tibia dans le condyle interne du fémur ; cette malade est sortie trois mois après l'intervention, marchant déjà et prenant un point d'appui solide sur sa jambe ; depuis cette époque, son état n'a fait que s'améliorer, et le résultat obtenu est excellent.

La mensuration donne toujours 12 centimètres de raccourcissement qui porte exclusivement sur le squelette de la jambe ; le fémur s'est développé parallèlement à celui du côté opposé. Sur la radiographie, on peut voir la façon dont s'est fait la consolidation. Comme vous le voyez, cette personne marche parfaitement en portant un soulier un peu primitif, dans lequel la semelle a été surélevée pour compenser la diminution de la longueur du squelette. Ce résultat est encourageant, car autrefois on aurait, dans un cas semblable, posé l'indication d'amputation ; il est certain qu'aujourd'hui la radiographie permet de faire un diagnostic plus précis et qu'on peut faire une résection assez étendue tout en conservant le membre.

Les conclusions que formulait mon élève, Pinet, dans sa thèse (Lyon, 1903-1904), inspirées de ce cas, étaient les suivantes :

I. Les tumeurs osseuses à myéloplaxes constituent une variété dont le caractère clinique est la bénignité.

II. Il n'y a pas lieu de continuer à opposer à ces tumeurs l'amputation ou la désarticulation.

III. On devra recourir aux méthodes conservatrices ; évidement, à la rigueur, et résection comme procédé de choix.

Le temps a donc pleinement confirmé ces règles de thérapeutique, au moins en ce qui concerne ma malade. Je crois ajouter que, dès cette époque, toutes mes préférences allaient à la résection et que seules les observations recueillies par Pinet auprès de mes collègues lyonnais, qui avaient pratiqué l'évidement, m'empêchèrent de rejeter complètement cette méthode.

Il serait à désirer maintenant que l'école lyonnaise fît le bilan général des résultats des méthodes conservatrices dans le traitement des tumeurs osseuses. Je crois, en effet, que nous possédons un nombre important d'observations qui permettraient de poser des conclusions plus certaines encore en faveur de l'intervention localisée et de la résection appliquées aux ostéosarcomes.

M. Gangolphe. — Je tiens à féliciter M. Albertin du résultat excellent qu'il a obtenu au point de vue orthopédique ; la radiographie montre bien que le péroné et le tibia servent l'un et l'autre à soutenir le poids du corps.

*
* *

MALADE AYANT SUBI UNE RÉSECTION DU MAXILLAIRE SUPÉRIEUR POUR FIBROME NASO-PHARYNGIEN ; RÉSULTATS ÉLOIGNÉS.

M. Tixier. — Il y a cinq mois environ, j'ai eu l'occasion de vous montrer un gros fibrome naso-pharyngien que j'avais enlevé, grâce à l'ablation large du maxillaire supérieur.

Voici le malade à qui j'ai dû faire subir cette grosse mutilation. Il va parfaitement bien ; aucune repullulation locale ne s'est produite ; il paraît définitivement guéri. Grâce à cet ingénieux appareil prothétique, comme toujours, habilement exécuté par M. Cl. Martin, l'énorme brèche maxillaire est parfaitement comblée.

Je désirerais attirer l'attention de mes collègues sur un léger inconvénient de l'incision de Liston par laquelle j'ai pratiqué l'ablation de ce maxillaire supérieur. Au niveau de l'angle interne de l'œil, là où le lambeau est taillé en pointe, il s'est présenté un léger sphacèle qui a nécessité une autoplastie secondaire. Or, cette déhiscence de l'angle interne, je l'ai déjà observée quelquefois. Elle se produit soit lorsque la peau, à ce niveau, est amincie, sinon envahie par la tumeur sous-jacente, ce qui était le cas chez mon opéré, soit lorsqu'il se fait un peu d'infection de la ligne de suture. Or, cette infection, qui vient de la profondeur, est très favorisée durant les premiers jours par la mise en place du gros tampon hémostatique qui ferme la brèche osseuse. Lorsqu'on a enlevé ce tampon, la ligne de suture supéro-interne peut lâcher. J'ai vu cet incident survenir chez des malades opérés par divers chirurgiens.

Pour ces diverses raisons, je vous demande si dans quelques occurrences nous ne devons pas substituer à l'incision de Liston, classique à Lyon, une des nombreuses incisions : Velpeau, Ollier, Langenbeck, etc., qui coupent franchement en travers la joue. Elles sont moins esthétiques, mais éviteraient peut-être plus sûrement ces petites imperfections dans la suture cutanée.

M. Gangolphe. — J'ai toujours employé cette incision et je n'ai pas eu les inconvénients que vient de signaler M. Tixier ; toutefois, il me semble bon d'éviter la forme en languette aiguë au niveau de l'angle interne de l'œil. Pour cela, on brise l'angle formé par la rencontre de l'incision sous-palpébrale avec l'incision verticale, en les unissant par

une petite incision rectiligne. Le lambeau a dès lors son extrémité supéro-interne taillée en bec de canard, et non en pointe.

M. Bérard. — Pour éviter le sphacèle de la pointe du lambeau dans la résection du maxillaire supérieur, et aussi pour prévenir dans la mesure du possible la chute de l'œil que l'on observe trop souvent à la suite de cette intervention, j'ai pris le parti, déjà depuis plusieurs années, de tracer horizontalement l'incision sous-orbitaire, en l'abaissant un peu sur la joue. Et toutes les fois qu'il m'a semblé permis de le faire, à cause de la nature relativement peu maligne de la tumeur à enlever, toujours dans le même but esthétique, je me suis appliqué à ménager la voûte palatine en conservant tout le plancher du maxillaire inférieur ; j'ai opéré ainsi, il y a sept ans, chez une religieuse, un chondrome développé dans le sinus maxillaire, avec envahissement de l'orbite : la guérison s'est maintenue. Et il y a trois mois environ, avec l'assistance de M. Sargnon, j'ai de même opéré, par morcellement de l'os, un sarcome à myéloplaxes né dans l'angle supéro-interne du sinus, qui avait également forcé le plancher orbitaire ; les suites immédiates ont été excellentes et j'aurai sans doute l'occasion de présenter ici ce malade sous peu.

D'ailleurs, mis à part les épithéliomas térébrants du maxillaire supérieur, à point de départ alvéolaire, il semble que pour les autres tumeurs, ostéosarcomes et épithéliomas de la muqueuse du sinus, assez souvent le plancher palatin peut être ménagé, l'os étant forcé surtout en haut et en dedans, avec infiltration de l'orbite et des cellules mastoïdiennes que l'on n'ouvre pas plus largement dans la résection classique du maxillaire.

Le drainage de la cavité opératoire peut être assuré assez largement soit par la fosse nasale correspondante, soit par le point déclive de l'incision cutanée ; autant de risque de moins des infections d'origine buccale ou des infections broncho-pulmonaires.

*
* *

CANCER DU COL UTÉRIN AVEC EXTENSION A LA VESSIE ET A L'URETÈRE DROIT DIAGNOSTIQUÉ AU CYSTOSCOPE ; OPÉRATION DE WERTHEIM AVEC RÉSECTION DE L'URETÈRE ET D'UNE PARTIE DE LA VESSIE ; URETÉRO-CYSTO-NÉOSTOMIE ; FISTULE VÉSICO-VAGINALE A TRAITER PLUS TARD PAR UNE COLPOCLÉISIS.

M. Violet. — J'ai l'honneur de vous présenter, au nom de mom maître, M. le professeur Pollosson, une pièce opératoire de cancer de l'utérus. Sur cette pièce on peut voir un gros

cancer du col de l'utérus, une surface de la paroi vésicale large comme une pièce de 5 francs, envahie par le néoplasme et ulcérée en son milieu sur une étendue d'une pièce de 1 franc. Sur cette paroi vésicale, on voit le méat urétéral droit arrondi, ouvert, distendu, rempli par des végétations néoplasiques. Avec l'utérus et cette portion de vessie, la pièce comprend, dans le même bloc, la portion intraligamentaire de l'uretère droit. Cet uretère a été sectionné à son entrée dans le paramètre et de ce côté de la section on voit également la lumière urétérale remplie de bourgeons néoplasiques.

Cette pièce présente un intérêt considérable à plusieurs points de vue que je voudrais développer devant vous.

1° Uu intérêt anatomo-pathologique dans le fait de l'envahissement de la lumière urétérale par le néoplasme. Cet envahissement de l'uretère est considéré comme très rare par tous les auteurs.

En général, l'uretère est enserré, étranglé par le néoplasme ou les processus inflammatoires péri-néoplasiques, mais non envahi. Nous possédons une autre pièce opératoire d'uretère envahi par le néoplasme et dont j'ai fait un examen histologique.

2° Un intérêt clinique. Cliniquement, cette extension du néoplasme à la vessie avait été diagnostiqué au cystoscope et la compression urétérale avait été suffisamment établie par la distension du rein droit, très facilement constatable chez cette malade, de par ce fait que le rein était en ptose et la paroi abdominale très dépressible. La cystoscopie avait montré l'existence d'un œdème bulleux, formant des saillies en grappes de groseilles semi-transparentes au-dessous du méat urétéral. Cet orifice urétéral distendu, rempli de végétations néoplasiques, avait été parfaitement vu, mais interprété comme ulcération cratériforme avec un fond néoplasique.

Cette grosse ulcération vésicale située au-dessus du méat urétéral, dans un des sinus de la vessie, avait été moins bien vue et moins bien diagnostiquée de par ce fait qu'elle était recouverte en partie d'exsudats et située dans une portion de la vessie moins facile à éclairer. La malade n'avait jamais uriné de sang, les urines ne contenaient pas d'albumine. Malgré qu'il donnât, dans ce cas, des résultats un peu incomplets, ce moyen d'exploration a permis, combiné à l'exploration clinique,

d'affirmer qu'on serait obligé de sacrifier une partie de la vessie et l'uretère correspondant.

3° Un intérêt opératoire. Au point de vue opératoire, nous tenons à mettre en relief ce fait que dans le cas présent cette large exérèse ne s'est pas présentée comme une de ces hardiesses chirurgicales qui craignent de laisser le malade sur la table d'opération. L'intervention a été très régulière et a duré moins longtemps qu'une intervention classique pour un cas de difficulté moyenne.

Elle a duré en tout quarante minutes. Nous faisons bien remarquer, d'ailleurs, que dans le cas où la clinique nous a conduit à un plan bien arrêté de résection vésicale partielle avec résection de l'uretère correspondant, l'intervention y gagne en netteté et en rapidité. On ne cherche plus, dès lors, à dégager l'uretère comprimé et à ménager la vessie. On commence par l'uretère sacrifié, à son entrée dans le paramètre ; la vessie est ouverte en un point de sa paroi postérieure sain, tout en se tenant peu éloigné de l'induration néoplasique ; dès lors, dans l'étendue de la résection vésicale on se laisse guider par les lésions que l'on a sous les yeux et on termine par une implantation urétérale méthodique en un point sain de la vessie, un peu distant de la brèche vésicale. On pourrait, dans certains cas, réparer la brèche vésicale. Dans ce cas, les sutures à la partie du trigone laissée en place étaient trop difficiles ; cette réparation n'a pas été tentée, la vessie a été laissée largement ouverte dans le fond du vagin. La péritonisation a été faite peu dessus et plus tard il sera facile de remédier à l'infirmité laissée par la fistule vésicale à l'aide d'une colpoclésis élevée.

L'implantation de l'uretère dans la paroi vésicale, en dehors de la ligne de résection vésicale, met à l'abri d'une sténose urétérale secondaire ou d'une rétraction de cet uretère, et met la malade dans l'état de celles qui ont une simple fistule vésicule. Nous avons une malade se présentant, après une opération de Wertheim, dans de semblables conditions vésicales et à qui M. Pollosson a fait, il y a cinq ans, une colpocléisis, qui va à merveille et que nous tâcherons de vous présenter un de ces jours.

Il faut bien faire remarquer que dans le cas que nous vous présentons il s'agissait d'un cancer du col qui, de par ces autres extensions, se présentait dans des conditions plutôt favorables.

L'extension du côté du vagin, du côté du rectum, du côté du paramètre gauche en faisait plutôt un bon cas. L'utéru avait conservé une certaine mobilité malgré l'envahissement du ligament large droit. La paroi abdominale était amaigrie, souple et faisait espérer un facile accès sur le pelvis, l'âge de la malade (47 ans) faisait pencher plutôt vers une intervention radicale; dans ces conditions, fallait-il sur la constatation d'un envahissement de la vessie, fallait-il devant une exérèse d'un uretère et d'une partie de la vessie renoncer à une intervention ? M. Pollosson a pensé que cet envahissement n'était pas une contre-indication, et je traduirai assez bien sa pensée en disant que, en fait d'indication dans les opérations pour néoplasme du col, l'extension à la vessie, même dans une des zones urétérales, dans les cas où de par ailleurs l'opération se présente dans des conditions favorables, ne constitue pas une contre-indication.

*
* *

APPAREIL DE MÉCANOTHÉRAPIE A UTILISATION GÉNÉRALE.

M. Vennin. — Avant d'entreprendre la démonstration pratique de l'appareil de mécanothérapie que j'ai l'honneur de vous présenter, permettez-moi de plaider brièvement la cause de la mécanothérapie ; car, pourquoi s'encombrer d'un appareil si son utilité n'est pas démontrée ?

La mécanothérapie se propose : 1° de traiter par la *mobilisation passive* les parties mécaniques des organes locomoteurs : polir les surfaces articulaires, rendre aux ligaments leur élasticité, libérer les muscles et les tendons soudés à leurs gaines ; 2° par la *mobilisation active*, de rétablir l'intégrité du système musculaire.

Elle doit se substituer : 1° à la mobilisation manuelle ; 2° aux exercices de gymnastique orthopédique qu'elle remplace avantageusement.

En effet, la *mobilisation à la main est insuffisante :* 1° comme quantité ; 2° comme qualité du mouvement fourni. La quantité se limite rapidement par la fatigue de l'opérateur : c'est 10, 15 mouvements, mettons 40, qu'il peut faire exécuter au maximum en une séance, dans tous les cas un nombre très insuffisant. Quant à la qualité de ce mouvement, elle est absolument défectueuse : 1° parce qu'il s'effectue, malgré les efforts

de l'opérateur pour le limiter à l'articulation lésée, non seulement dans cette articulation, mais aussi dans les articulations voisines ; 2° parce qu'il n'a rien de régulier, mais procède par à-coups pénibles pour le malade; 3° parce qu'il est également variable à chaque instant comme champ et comme amplitude, tantôt trop étendu et tantôt trop restreint.

Les exercices de gymnastique donnent lieu à des critiques analogues, à ceci près que la notion de travail, puisqu'il s'agit de manœuvres actives, vient s'ajouter à celle du mouvement. Le travail ainsi exécuté est défectueux et comme quantité et comme qualité.

Comme quantité, le malade abandonné à lui-même en fera trop ou très peu. Comme qualité, ce qu'il a fait, il le fera mal; car, là encore, le travail n'étant pas limité à une articulation s'exécutera souvent à l'insu du malade et même du médecin par un mécanisme tout différent de celui qui doit être cherché. Le malade crée une suppléance : cette suppléance masque son infirmité, elle ne la guérit pas.

La *mécanothérapie*, au contraire, tant active que passive, *localise* son action sur la seule articulation blessée, et, de plus, elle *dose* exactement cette action suivant les prescriptions du médecin et les besoins du malade.

L'installation peut être réalisée très simplement, comme vous le voyez ici. Des sièges à hauteur variable, A et B, emboîtent exactement le siège et le tronc du sujet ; des gouttières fixes, C, D, sont annexées qui permettent l'immobilisation du segment situé au-dessus de l'articulation à mobiliser.

Des gouttières pour la jambe, E, et l'avant-bras, F, des poignées pour la main. des semelles pour le pied... sont, d'autre part, fixées suivant le besoin sur l'appareil et animés par lui du mouvement qu'on désire obtenir dans le segment à mobiliser, s'il s'agit d'une action passive.

L'énergie est fournie par un moteur électrique I d'un quart de cheval qui, après réduction de la vitesse, imprime à l'appareil un mouvement, soit de rotation, soit de circumduction dont la viteste est de 15 tours ou de 15 oscillations par minute. Le mouvement ainsi produit s'effectue avec une régularité parfaite et sa quantité se mesure le plus facilement du monde, se trouvant réglée par la longueur de la séance.

La qualité se modifie et se dose aussi facilement. L'oscilla-

tion doit se faire dans un *champ fixe*, c'est-à-dire autour d'une position moyenne invariable, avec une *amplitude constante*.

Un collier, K, fixé sur l'arbre, MN, qui porte les accessoires, les solidarise avec les bielles qui transmettent le mouvement. Desserrons-le ; l'arbre tourne à volonté et nous pouvons l'amener dans la position cherchée ; le résultat obtenu, il suffit de



A B. Sièges à hauteur variable.
C D. Gouttières d'immobilisation.
E. Gouttière pour la mobilisation de la jambe.
F. Gouttière pour la mobilisation de l'avant-bras.
G. Gouttière pour la mobilisation de l'épaule.
H. Poignée pour la circumduction de l'épaule.
I. Moteur électrique.
K. Collier transmetteur du mouvement.
L. Graduateur d'amplitude.
M N. Arbre oscillant portant les accessoires.
P Q. Aiguille et cadran gradué.
R. Collier fixant à l'arbre le pendule régulateur.
S T U. Masses du pendule.
V. Pignons d'angle déterminant le mouvement du pivot vertical V. G.
X Y. Arbre tournant.
Z. Pivot horizontal pour la mobilisation de l'épaule dans le plan vertical.

resserrer le collier et de mettre l'appareil en mouvement. L'amplitude du mouvement est insuffisante : il suffit de tourner, comme pour le visser, le bouton du graduateur d'amplitude, elle augmentera. Elle est trop grande : tournez en sens

inverse le même bouton, elle diminuera, et vous la ferez varier à volonté sans arrêter le mouvement de l'appareil, insensiblement et sans que le malade ressente un à-coup s'il est à ce moment installé à l'appareil.

J'ajouterai que deux aiguilles, P, Q, mesurent sur un cadran gradué le champ et l'amplitude du mouvement et permettent de le reproduire identique à lui-même d'une séance à l'autre.

Passons maintenant à l'exercice actif. Plus de moteur, puisque le malade exécute le mouvement par ses propres forces. Nous supprimerons donc son action en desserrant, comme tout à l'heure, le collier K de mise en prise. Par contre, nous serrerons, au contraire, le collier R qui met en rapport l'arbre oscillant MN avec le pendule régulateur du mouvement. Arbre et pendule sont alors solidaires ; que le malade imprime au système ainsi constitué un mouvement d'oscillation, le rhytme en sera réglé par le pendule dont la longueur est variable, tandis que la quantité de travail est proportionnelle à sa masse T U, qu'on fait varier à volonté.

Le travail exécuté est toujours assez minime d'ailleurs, aussi n'est-ce qu'un travail de début. Lorsque, par la suite, nous voulons augmenter jusqu'au maximum l'effort imposé au malade, il faut modifier le dispositif en disposant le pendule de telle sorte que, verticalement pendant, il réponde non plus à la position moyenne, mais à une position extrême, flexion ou extension du membre. Si le malade fléchit (ou étend, suivant le cas) le membre doucement et s'il le laisse revenir ensuite de même à sa position primitive, il a imprimé au groupe des muscles fléchisseurs l'effort nécessaire pour l'empêcher de retomber brusquement dans le second. Changez ces rapports de l'arbre et du pendule en sens inverse et vous faites travailler le groupe antagoniste. Faites glisser le long de la tige la masse mobile, vous augmentez ou diminuez à volonté l'effort imposé.

En résumé, par des moyens très simples, cet appareil, d'une utilisation absolument générale, permet la mécanothérapie active et passive avec un dosage parfait du mouvement. Il distribue ce médicament, précieux entre entre tous, qu'est l'énergie mécanique, d'une façon méthodique, rationnelle et toujours parfaitement adéquate aux besoins du malade.

Séance du 28 avril 1910

Présidence de M. Aubert

PROSTATECTOMIE.

M. Rochet. — Messieurs, je désire vous présenter rapidement une pièce qui n'a d'autre intérêt que celui de son volume : c'est une prostate que j'ai enlevée il y a deux mois et qui est bien la plus grosse de toutes celles que j'ai enlevées; elle est partagée en deux portions, l'une représentée par le lobe latéral gauche, l'autre qui est isolée, par le lobe latéral droit. Cette prostate pesait 235 grammes; vous la voyez ici plus petite qu'elle n'était immédiatement après l'extraction.

Je tiens également à vous indiquer, indépendamment du volume de cette glande, quelle voie j'ai suivie. Je ne pouvais pas songer à la voie périnéale parce que dans le cas d'énorme glande, on eût été gêné, et alors, par cette voie, si on parvient à enlever la prostate, on ne le fait que par morcellement. Je l'ai enlevée par la voie sus-pubienne et l'opération a été relativement facile. Je l'ai faite avec l'aide de M. Muller et la décortication de la glande a été assez aisée. Point de suites opératoires à noter. Je tiens seulement à faire observer que le malade étant âgé de 74 ans, a très bien supporté l'opération, mais, environ un mois après, alors que tout marchait bien, il a pris quelques accidents de rétention dans la vaste cavité créée par l'ablation de la prostate. Si la voie sus-pubienne offre des avantages incontestables, elle présente bien aussi quelques défectuosités. Dans cette cavité qui résulte de l'ablation d'une très grosse prostate, quand on a affaire surtout à un sujet âgé, la granulation n'est pas très active et il reste pendant très longtemps une espèce de poche qui se vide soit par la fistule sus-pubienne, soit par l'urètre, mais qui demande parfois à être drainée ultérieurement; j'avais pensé, si la

rétention persistait malgré les lavages fréquents, à lui faire un drainage par la voie périnéale, à inciser le périnée et passer un drain dans cette cavité. Les choses se sont modifiées heureusement, et en passant un drain à demeure par l'urètre et la plaie sus-pubienne, j'ai fini par avoir raison de ces phénomènes de rétention. Mais cela montre que la voie sus-pubienne, qui est bonne à plusieurs points de vue, a sûrement cet inconvénient que j'ai souvent observé, de l'insuffisance du drainage post-opératoire. Au contraire, par la voie inférieure, on a un drainage parfait.

M. Bérard. — Chez les prostatiques en rétention incomplète, auxquels vient de faire allusion M. Aubert, je conçois que le médecin ait quelque hésitation à entreprendre des cathétérismes prolongés lorqu'il n'est pas armé pour intervenir plus radicalement le cas échéant, et j'admets qu'il préfère envoyer d'emblée le malade à un chirurgien des voies urinaires.

Il ne faudrait pourtant pas décourager l'initiative des praticiens par une note trop pessimiste, et leur donner l'impression qu'ils sont impuissants vis-à-vis d'une rétention complète ou incomplète d'origine prostatique. Non seulement le médecin, mais le malade lui-même, quand il est suffisamment adroit et méticuleux, peut apprendre à se sonder et obtenir, grâce au cathétérisme, un répit de plusieurs années dans la marche fatale des accidents. Le tout est de pratiquer le premier cathétérisme avec une stricte asepsie, une légèreté de main et une patience suffisantes, en observant simplement les règles tracées il y a vingt ans par Guyon : évacuation lente de la vessie, en évitant les poussées de congestion *a vacuo*.

Il est, d'ailleurs, des malades auxquels on n'ose pas proposer la prostatectomie, même quand ils ont des reins suffisants et non encore infectés. En l'espace de cinq ans, j'en ai observé deux, respectivement âgés de 76 et de 80 ans ; le premier habitait loin de tout centre chirurgical, et se trouvait, quand j'ai été appelé auprès de lui, en rétention aiguë complète ; j'ai dû me servir d'une sonde sur conducteur Maisonneuve, après échec de la sonde en caoutchouc et de la sonde à béquille, pour évacuer sa vessie. Il avait une prostate du volume d'une orange, autant qu'on en jugeait par le toucher et le palper combinés.

Le lendemain, une sonde en caoutchouc put être placée à demeure pendant vingt-quatre heures. Au bout de ce temps le malade se sonda lui-même en faisant des lavages réguliers de la vessie ; il survécut ainsi quatre ans, assez satisfait de son sort pour refuser toutes les opérations qu'on lui proposait sans enthousiasme, il faut le reconnaître. Et pourtant, durant ces quatre ans, il n'émit pas une seule goutte

d'urine sans la sonde : il n'eut des accès fébriles que pendant les derniers mois de sa vie.

Le deuxième de ces vieillards est encore vivant ; porteur d'une prostate grosse et dure, il a eu sa première crise de rétention aiguë il y a deux ans et demi, à l'âge de 80 ans. D'une excellente santé jusque-là, encore très ingambe et capable de mouvements précis, après mon premier cathétérisme, il apprit en quelques jours à se sonder lui-même avec un n° 18 Nélaton. Très méticuléux, il n'a pas cessé de le faire depuis ; il pratiquait quatre à cinq cathétérismes quotidiens, dont un avec lavage vésical. Il n'a manifesté quelque désir d'être opéré qu'il y a deux mois, après avoir éprouvé une plus grande difficulté à introduire la sonde et une constipation croissante ; à ce moment, le toucher me révéla une prostate énorme, dure, de contours mal limités, écrasant le rectum, qui semblait adhérente aux parois du bassin, avec quelques ganglions iliaques, — tous les signes de la carcinose prostatique. Et pourtant, aujourd'hui encore, les urines, déjà plus rares, sont à peine louches et odorantes.

Je ne crois pas que beaucoup de chirurgiens auraient tenté de gaité de cœur, dans ces deux cas, une prostatectomie haute ou basse. Et je ne vois pas ce qu'on eût pu offrir de mieux.

M. Albertin. — Le malade, dont M. Rochet vient de vous présenter la prostate, est un de mes voisins de campagne, auprès duquel j'avais été appelé il y a une douzaine d'années pour une rétention d'urine avec vessie à l'ombilic. N'ayant aucune sonde à ma disposition, je me souvins que j'avais dans mon portefeuille un trocart filiforme que je lui plantai au-dessus du pubis et par lequel le malade évacua quatre ou cinq litres d'urine, en y mettant le temps d'ailleurs.

Ce malade est, avec quelques autres que j'ai observés, un cas remarquable de tolérance prolongée en face d'accès de rétention partielle.

Certains prostatiques, en effet, qui n'ont ni antécédents blennorrhagiques, ni rétrécisssement, qui n'ont pas été l'objet de cathétérisme ont pu pendant des périodes de dix ou douze ans résister à ces troubles de la miction, caractérisés surtout par de la rétention partielle, sans que leur état général en fût altéré. Ce n'est qu'il y a quelque temps que le malade s'étant sondé et infecté, je l'envoyai dans le service de mon ami Rochet.

M. Aubert. — J'ai vu cette semaine une grosse prostate, le malade avait une urine qui n'était pas infectée, il urinait cinq ou six fois par jour, sept fois la nuit, il supporte très bien cet état et je lui ai donné le conseil de ne pas se laisser sonder du tout, car si quelquefois on peut le faire d'une façon aseptique, le plus souvent on ne peut qu'infecter. Je lui ai donc conseillé de ne se laisser sonder par aucun médecin. Je lui ai dit de monter dans le service spécial du Dr Rochet,

on verra si l'on peut l'opérer, mais je n'ai pas voulu le sonder à mon cabinet, pas plus que je ne lui ai conseillé de se faire sonder par un autre qui n'aurait fait que l'infecter. Il a des urines absolument limpides, il y a plusieurs années qu'il est comme cela, mais depuis sept ou huit mois seulement il urine plus souvent.

M. Rochet. — Il n'y a pas de point plus intéressant et plus contesté que celui qui vient d'être soulevé par mes collègues. Si on a pu dire, à une certaine époque, qu'il fallait sonder tous les rétentionnistes, on doit discuter aujourd'hui quelques indications du sondage. Nous savons tous par exemple que du jour où l'on met une sonde à certains malades à grande vessie distendue, c'est pour eux le commencement de la fin ; ces urinaires, qui présentaient jusqu'alors de simples troubles dyspeptiques, commencent à uriner trouble dès le lendemain du sondage, deviennent fébriles et restent jusqu'à la fin avec des urines purulentes, sans qu'on puisse invoquer aucune faute d'asepsie.

C'est une question très mal connue que la transformation de ces vessies qui ne suppurent pas en vessies qui suppurent une fois qu'on les a sondées. Tels malades rétentionnistes peuvent vivre ainsi de longues années, alors que si on les sonde, même avec les plus grandes précautions, on peut voir la transformation que je viens de signaler. Cela ne veut pas dire qu'il faille abandonner à leur sort ces distendus, car tôt ou tard ils finissent par succomber, mais sondés ils sont dans de bien moins bonnes conditions au point de vue opératoire, que les prostatiques non sondés. Aussi, quand il m'arrive des malades avec une grave distension, je ne m'empresse pas de les sonder ; quand je peux poser l'indication opératoire, je préfère de beaucoup attendre qu'ils continuent à pisser dans leur pantalon ou dans leurs draps, quitte à intervenir par une opération radicale le jour où ils me le permettent. J'estime, en effet, que le sondage dans ces conditions trouble l'équilibre de l'appareil urinaire et marque souvent le début d'une étape mauvaise dans la marche de l'affection.

*
* *

CANCER DU COL UTÉRIN AVEC EXTENSION A LA VESSIE ET A L'URETÈRE DROIT DIAGNOSTIQUÉ AU CYSTOSCOPE ; OPÉRATION DE WERTHEIM AVEC RÉSECTION DE L'URETÈRE ET D'UNE PARTIE DE LA VESSIE ; URETÉRO-CYSTO-NÉOSTOMIE ; FISTULE VÉSICO-VAGINALE A TRAITER PLUS TARD PAR UNE COLPOCLÉSISIS.

M. Violet. — J'ai l'honneur de vous présenter, au nom de mon maître, M. le Prof. Pollosson, une pièce opératoire de cancer de l'utérus. Sur cette pièce on peut voir un gros cancer du col

de l'utérus, une surface de la paroi vésicale large comme une pièce de cinq francs, envahie par le néoplasme et ulcérée en son milieu sur une étendue d'une pièce de un franc. Sur cette paroi vésicale, on voit le méat urétéral droit arrondi, ouvert, distendu, rempli par des végétations néoplasiques. Avec l'utérus et cette portion de vessie, la pièce comprend, dans le même bloc, la portion intraligamentaire de l'uretère droit. Cet uretère a été sectionné à son entrée dans le paramètre et de ce côté de la section on voit également la lumière urétérale remplie de bourgeons néoplasiques.

Cette pièce présente un intérêt considérable à plusieurs points de vue que je voudrais développer devant vous.

1° *Un intérêt anatomo-pathologique* dans le fait de l'enhissement de la lumière urétérale par le néoplasme. Cet envahissement de l'uretère est considéré comme très rare par tous les auteurs. En général, l'uretère est enserré, étranglé par le néoplasme ou les processus inflammatoires péri-néoplasiques, mais non envahi. Nous possédons une autre pièce opératoire d'uretère envahi par le néoplasme et dont j'ai fait un examen histologique.

2° *Un intérêt clinique.* Cliniquement cette extension du néoplasme à la vessie avait été diagnostiqué au cystoscope et la compression urétérale avait été suffisamment établie par la distension du rein droit, très facilement constatable chez cette malade, de par ce fait que le rein était en ptose et la paroi abdominale très dépressible. La cystoscopie avait montré l'existence d'un œdème bulleux, formant des saillies en grappes de groseille semi-transparentes au-dessous du méat urétéral. Cet orifice urétéral distendu, rempli de végétations néoplasiques, avait été parfaitement vu, mais interprété comme une ulcération cratériforme avec un fond néoplasique.

Cette grosse ulcération vésicale située au-dessus du méat urétéral, dans un des sinus de la vessie, avait été moins bien vue et moins bien diagnostiquée de par ce fait qu'elle était recouverte en partie d'exsudats et située dans une portion de la vessie moins facile à éclairer. La malade n'avait jamais uriné de sang, les urines ne contenaient pas d'albumine. Malgré qu'il donnât, dans ce cas, des résultats un peu incomplets, ce moyen d'exploration a permis, combiné à l'exploration clinique, d'affirmer qu'on serait obligé de sacrifier une partie de la vessie et l'uretère correspondant.

3° *Un intérêt opératoire.* Au point de vue opératoire, nous tenons à mettre en relief ce fait que dans le cas présent cette exérèse ne s'est pas présentée comme une de ces hardiesses chirurgicales qui craignent de laisser le malade sur la table d'opération. L'intervention a été très régulière et a duré moins longtemps qu'une intervention classique pour un cas de difficulté moyenne. Elle a duré en tout quarante minutes. En effet, quand la clinique conduit à décider à l'avance une résection vésicale partielle avec résection de l'uretère correspondant, l'intervention gagne en netteté et en rapidité. On ne cherche plus à dégager l'uretère comprimé et à ménager la vessie. On commence par l'uretère sacrifié, à son entrée dans le paramètre; la vessie est ouverte en un point de sa paroi antérieur sain, tout en se tenant peu éloigné de l'induration néoplasique; dès lors, dans l'étendue de la résection vésicale on se laisse guider par les lésions que l'on a sous les yeux et on termine par une implantation urétérale méthodique en un point sain de la vessie, un peu distant de la brèche vésicale. On pourrait, dans certains cas, réparer la brèche vésicale. Dans ce cas, les sutures à la partie du trigone laissée en place étaient trop difficiles; cette opération n'a pas été tentée, la vessie a été laissée largement ouverte dans le fond du vagin. La péritonisation a été faite peu dessus et plus tard il sera facile de remédier à l'infirmité laissée par la fistule vésicale à l'aide d'une colpocléisis élevée.

L'implantation de l'uretère dans la paroi vésicale, en dehors de la ligne de résection vésicale, met a l'abri d'une sténoseuré térale secondaire ou d'une rétraction de cet uretère, et met la malade dans l'état de celles qui ont une simple fistule vésicale. Nous avons une malade se présentant, après une opération de Wertheim, dans de semblables conditions vésicales et à qui M. Pollosson a fait, il y a cinq ans, une colpocléisis. Elle va à merveille et nous tâcherons de vous la présenter un de ces jours.

Il faut au reste remarquer que dans ce cas que nous vous présentons, il s'agissait d'un cancer du col qui, de par ses autres extensions, se présentait dans des conditions plutôt favorables.

L'extension du côté du vagin, du côté du rectum, du côté du paramètre gauche en faisait plutôt un bon cas, l'utérus avait conservé une certaine mobilité malgré l'envahissement du

ligament large droit. La paroi abdominale était amaigrie, souple et faisait espérer un facile accès sur le pelvis, l'âge de la malade (47 ans) faisait pencher plutôt vers une intervention radicale ; dans ces conditions, fallait-il sur la constatation d'un envahissement de la vessie, fallait-il devant une exérèse d'un uretère et d'une partie de la vessie renoncer à une intervention ? M. Pollosson a pensé que cet envahissement n'était pas une contre-indication et je traduirai assez bien sa pensée en disant que, en fait d'indications dans les opérations pour néoplasme du col, l'extension à la vessie, même dans une des zones urétérales, dans les cas où de par ailleurs l'opération se présente dans des conditions favorables, ne constitue pas une contre-indication.

*
* *

RÉSECTION SANS DRAINAGE POUR UNE ARTHRITE TUBERCULEUSE DU GENOU.

M. Olivier, interne, présente, au nom de M. Villard, l'observation suivante :

Observation. — C .. (Jean), 19 ans, entre le 10 janvier 1910 dans le service du Dr Villard pour une ostéo-arthrite du genou droit. Aucun antécédent héréditaire. L'affection qui l'amène à l'Hôtel-Dieu mise à part, le malade a joui toujours d'une bonne santé. Cette affection a évolué en deux périodes. La première se passa à l'âge de 10 ans, où commence une ostéo-arthrite du genou droit, à forme surtout douloureuse. L'enfant reçut les soins de M. Nové-Josserand. Le traitement consista en deux séries de pointes de feu avec injection modificatrice et deux plâtres de trois mois chacun. La guérison fut complète, à part une légère limitation dans la flexion de la jambe sur la cuisse.

La deuxième atteinte débuta à 16 ans, âge auquel le malade subit un traumatisme du genou droit. Bientôt apparurent de la douleur et de la difficulté dans la marche, qui allèrent en croissant lentement Plus tard apparurent des attitudes vicieuses, flexion et genu valgum.

Le malade entre le 10 janvier dans le service du Dr Villard. Le genou est globuleux. On y décèle des fongosités, des points douloureux multiples. Il n'y a pas d'abcès. L'affection a mis trois ans à évoluer. L'examen général est négatif; quelques ganglions inguinaux. Pas de température.

M. Villard, qui depuis quelque temps était orienté vers la suppression de tout drainage dans les résections pour ostéo-arthrite tuberculeuse, décide de tenter cette méthode chez ce malade, qui offre un cas favorable.

Le 19 janvier, il pratique une résection typique du genou droit, nettoie attentivement la cavité créée, fixe les deux os avec deux agrafes de Dujarier et suture la peau sans laisser absolument aucun drainage. Immobilisation en plâtre.

La température monte les premiers jours à 38°, 38° 2, puis redescend et se maintient normale pendant toute la durée du traitement. La courbe porte deux ascensions dues à deux angines.

Le malade opéré le 19 janvier est sorti de son plâtre le 8 avril. Le membre inférieur est solide, sec, en bonne position et indolore. Le pansement ne contient aucune trace de suppurations.

M. Villard. — L'intérêt de l'observation dont M. Olivier vient de vous donner les détails réside dans le procédé opératoire employé. Il s'agissait en effet d'une tumeur blanche du genou, pour laquelle j'ai pratiqué une résection sans drainage, c'est-à-dire une résection avec réunion par première intention. Cette technique diffère notablement de celle suivie par M. Ollier, continuée par M. Gangolphe, et dans la pratique de laquelle nous avons tous été élevés. La sécurité chaque jour plus absolue de notre asepsie devait certainement modifier la technique des résections, et malgré l'ouverture des foyers tuberculeux il était rationnel de tenter, après l'ablation des surfaces osseuses malades, leur réunion par première intention, car telle manière de faire ne pouvait que hâter la guérison. Comme vous pouvez le voir, cette tentative a donné chez ce jeune homme un excellent résultat. Ce malade n'a eu qu'un seul pansement, enlevé le soixante-quinzième jour; à ce moment-là la guérison était complète, la consolidation absolue. J'aurais certainement pu enlever le pansement plus tôt, et j'estime qu'au soixantième jour la solidité était déjà complète; j'ai préféré cependant dépasser cette date par prudence pour un premier cas; à l'avenir je tâcherai de m'en rapprocher.

Au point de vue opératoire, j'ai suivi les temps classiques de la résection du genou : ouverture de l'articulation, résection des extrémités osseuses, toilette méthodique de la synoviale, rapprochement et suture des fragments par deux grosses agrafes de Dujarier; le point nouveau a été la fermeture complète et sans aucun drainage de la plaie. Ce procédé est très différent de celui utilisé par les Allemands qui font, eux aussi, des résections du genou sans drainage, mais utilisent des

résections extra-articulaires enlevant en bloc comme une tumeur maligne toute l'articulation malade.

L'idée de la résection sans drainage devait en somme découler tout naturellement de la pratique du plombage des cavités osseuses et articulaires avec le curettage de Moosetig-Morhef, mélange qui, suivant son auteur, permet, par sa présence, de fermer des plaies jusqu'alors drainées. Malheureusement, nous avons tous eu quelques déboires de temps à autre avec le plombage, et des éliminations tardives, malgré les précautions prises. Dans les cas où, après plusieurs semaines de tolérance absolue, le plombage commençait à s'évacuer, celui-ci apparaissait comme un corps étranger ennuyeux, et il était rationnel d'espérer d'une asepsie opératoire parfaite les mêmes résultats au point de vue de la fermeture sans drainage qu'avec le plombage.

Je dois à la vérité de dire que l'idée de cette réunion sans drainage dans les résections articulaires pour tuberculeux revient à un de mes excellents élèves, M. Tavernier, qui la mit pour la première fois en pratique en août dernier, chez une jeune fille atteinte de tuberculose du poignet. Le résultat opératoire et fonctionnel fut excellent; malheureusement, cette malade présentait déjà, au moment de l'intervention des lésions pulmonaires avancées, circonstances qui avaient poussé encore davantage M. Tavernier à lui éviter une cicatrisation opératoire prolongée. L'état général grave de cette jeune fille a empêché qu'elle vous fût présentée, et elle a succombé récemment aux progrès de sa tuberculose pulmonaire.

Les indications de la résection sans drainage dans les tuberculoses articulaires ne doivent pas être limitées à l'articulation du genou, elles doivent s'étendre à toutes les articulations, à condition que les lésions en soient encore fermées. Dans les cas de tuberculoses fistulisées, les infections secondaires qui peuvent survenir au niveau des trajets rendent impossible l'asepsie nécessaire à la réussite de l'intervention.

En dehors du cas qui vient de vous être présenté, je suis intervenu de la même façon, il y a quelques mois, chez une jeune fille pour une tuberculose du tarse antérieur. J'ai pratiqué chez cette malade une tarsectomie antérieure totale, et j'ai tout fermé sans aucun drainage. J'avais eu cependant quelques hésitations à le faire en présence de la grosse cavité laissée

par l'ablation osseuse. Tout s'est pourtant très bien passé localement. Pendant quelque temps, un épanchement séro-hématique s'est formé dans l'espace laissé libre entre l'astragale, le calcanéum et la rangée des métatarsiens, mais il s'est peu à peu résorbé, et au bout de deux mois, lorsque cette malade a quitté le service, la consolidation du pied était à peu près complète. Malheureusement, il s'agissait là encore d'un mauvais terrain, les lésions pulmonaires qui existaient chez cette malade avant son opération ont évolué d'une façon rapide, et j'ai appris, il y a quelques jours, qu'elle avait succombé.

Je crois qu'il ne faut nullement incriminer ici la technique opératoire suivie et attribuer à l'absence de drainage l'évolution aiguë des lésions pulmonaires présentées dans ce dernier cas et dans celui de M. Tavernier. Chez ces deux malades il s'agissait de sujets affaiblis avec des manifestations tuberculeuses pulmonaires et évolution ; et la nécessité d'une guérison opératoire rapide, destinée à éviter un séjour prolongé à l'hôpital, nous avait encouragés au contraire à chercher la guérison par première intention de leurs résections.

Le jeune homme que je vous ai présenté aujourd'hui vous montre qu'une telle guérison est possible, et chez lui l'état général précaire avant l'intervention est devenu excellent depuis celle-ci. Je crois donc qu'il y a lieu de chercher désormais dans les tuberculoses osseuses et articulaires fermées à obtenir la guérison sans drainage des résections articulaires. Déjà ce résultat avait été obtenu en utilisant le plombage de Moosetig-Morhof, il nous semble qu'il est possible de l'obtenir sans celui-ci et sans courir les risques d'élimination tardive auxquels il expose.

M. Bérard. — La communication de M. Villard présente pour moi un intérêt particulier. Depuis deux ans en effet je m'efforce, dans le traitement des tumeurs blanches du genou, d'obtenir une solide coaptation immédiate des surfaces osseuses par l'agrafage, et de réduire au maximum la période du drainage post-opératoire. Il y a trois mois, j'ai pu présenter ici même un jeune homme réséqué avec agrafe pour une tumeur blanche du genou, suppurée, non fistuleuse, chez lequel j'avais supprimé des drains au quinzième jour, et qui, au trente-troisième jour, lors du second pansement, détachait de lui-même le talon du plan du lit. Massé et électrisé à partir de ce moment, il pouvait sortir de l'hôpital le soixantième jour, marchant avec une canne, sans autre appareil orthopédique qu'une tuile plâtrée posté-

rieure, sa commune ayant refusé de payer les frais d'une chaussure à tuteur. Quatre autres malades opérés à des âges qui varient de 18 à 40 ans, tous pour des ostéo-arthrites fongueuses du genou suppurées, l'une fistuleuse depuis trois semaines, à la suite de l'incision d'un abcès ossifluent, ont été réséqués et guéris par moi depuis un an dans des conditions semblables. Chez ceux-ci cependant, j'avais retardé le premier pansement et l'ablation des drains jusqu'à vingt-cinq et trente jours, deux d'entre eux sont encore en ce moment dans mon service, l'un a pu soulever de lui-même la jambe au premier pansement, qui fut fait le trentième jour. On m'objectera que, d'après les données classiques depuis Ollier, il est dangereux de faire des pansements avant le quarante-cinquième jour, à cause de la mobilisation que l'on risque de produire du fémur sur le tibia et du retard de consolidation qui pourrait en résulter. Je ne crois pas que ce danger soit à redouter quand on a soin, comme je le fais toujours depuis deux ans, de terminer la résection sous-périostée par un enclouage des deux surfaces osseuses au moyen de deux et même d'une seule solide agrafe métallique. Ces agrafes sont remarquablement tolérées par la suite, enfouies sous le périoste et les parties molles ; dans un seul cas, elles se sont éliminées ; c'est chez un homme de 50 ans, tuberculeux pulmonaire, réséqué sur ses instances pour une tumeur blanche, avec lésions osseuses extrêmement graves et fusées purulentes lointaines ; l'amputation s'imposait d'emblée ; je la pratiquai secondairement deux mois plus tard.

Quant à la résection sans drainage, avec sutures totales d'emblée, telle que l'a faite M. Villard, et telle qu'il l'a préconisée avec M. Tavernier, je la pratiquerais sans arrière-pensée au genou, comme lui dans le cas spécial qu'il a rencontré, c'est-à-dire à titre de résection surtout orthopédique dans une tuberculose à forme sèche, fibreuse, pauvre en fongosités, où prédominaient surtout les troubles dus aux déformations des surfaces articulaires. Pour les formes fongueuses suppurées, je ne sais pas si je ne préférerais pas m'assurer toutes les chances de succès, en gardant le procédé de drainage réduit au strict minimum que je viens d'indiquer ci-dessus ; la durée du traitement consécutif n'en est nullement allongée ; il faut simplement faire un pansement ou deux au maximum en plus ; en tout cas, au quarantième jour, la consolidation est obtenue.

Quant aux articulations dont la résection laisse après elle une cavité plus ou moins vaste ouverte aux épanchements, c'est là sans doute que les partisans du drainage, réduit ou prolongé, se montreront les plus irréductibles. La résection du poignet avec suture totale faite par M. Tavernier, celle du tarse faite par M. Villard se sont accompagnées, surtout la dernière, nous a dit M. Villard, d'un abondant épanchement séro-sanguinolent, constaté lors des premiers pansements. En outre,

quelques semaines après l'intervention, l'un et l'autre de ces malades ont présenté des signes de généralisation tuberculeuse pulmonaire, auxquels ils ont succombé. Je ne voudrais pas conclure ici, après Verneuil, qu'il s'est agi d'une bacillémie post-opératoire d'autant que je ne le crois pas. Mais n'y a-t-il pas un avantage, pour ces résections, avec cavité résiduelle, à pratiquer le plombage articulaire après un tamponnement oxygéné de quarante-huit heures, permettant l'assèchement de la cavité, tel que nous l'avons fait actuellement avec Vignard dans de si nombreux cas, sans en avoir noté d'inconvénients ? Avec cette méthode du plombage les plaies opératoires peuvent être suturées d'emblée, sauf au niveau de l'orifice qui sert à l'extraction des mèches et à l'introduction du mélange ; les pansements sont extrêmement rares et simples ; les malades peuvent être surveillés à distance : l'an dernier une femme, opérée par moi d'astragalectomie, a quitté l'Hôtel-Dieu cicatrisée au cinquante-cinquième jour ; et tout récemment un enfant de 13 ans, auquel j'avais fait un plombage après évidement astragalo-calcanéen, est rentré dans sa famille au bout de huit jours pour venir seulement se faire panser ici de quinze en quinze jours.

M. Delore. — La réunion par première intention dans les résections du genou, sur laquelle M. Villard vient d'appeler l'attention, est, comme on le sait, une méthode très employée par les Suisses et les Allemands, qui pratiquent la résection en masse, sans ouverture de l'articulation. J'ai eu l'occasion de voir à Berne le Dr Tavel appliquer ce procédé, qui séduit au premier abord ; toute l'opération se passe au delà du foyer septique, l'asepsie est aussi absolue que possible, et l'on obtient très aisément la réunion par première intention. Théoriquement, on favoriserait moins par cette méthode la généralisation tuberculeuse, puisqu'on ne touche pas aux produits septiques intra-articulaires. Reste à savoir quels sont les inconvénients de cette résection, que je me permets de signaler sans en avoir aucune expérience personnelle.

Au sujet de l'immobilisation après résection du genou, il me semble intéressant de signaler l'appareil employé par Tavel. Une tige de fer est placée à la face postérieure du genou ; en avant, on met une autre tige solide, en forme d'arc concave en bas, dont les deux montants s'appliquent réciproquement sur la cuisse et la jambe et sont maintenus en haut et en bas par des attelles plâtrées qui les relient à la tige postérieure. Le genou peut être pansé sans imprimer aucun mouvement. Ainsi sont supprimées les douleurs éprouvées à chaque pansement par les opérés, qui en arrivent à réclamer l'anesthésie.

M. Durand. — Je veux simplement rappeler que M. Bœckel a publié une série de cas de résections du genou pratiquées sans suture

osseuse et sans drainage. (Congrès français de chirurgie, 1891 [*Archives provinciales de Chirurgie*, 1893].)

M. Villard. — Je crois qu'il ne faut pas trop s'effrayer avec M. Bérard de l'ouverture des foyers tuberculeux, à condition que l'on intervienne sur une tuberculose fermée. L'ouverture de ces foyers au cours de la résection ne doit pas contre-indiquer la fermeture sans drainage, lorsque l'on a pu faire une bonne toilette de la synoviale et de ses culs-de-sac; ces foyers ne sont pas septiques au sens suppuratif du mot et n'entraînent aucune complication inflammatoire de la plaie. C'est là aussi une des raisons qui me font rejeter jusqu'à nouvel ordre la résection suivant la technique allemande, sur laquelle vient d'insister M. Delore. Je considère que cette méthode ne présente pas grands avantages au point de vue de la récidive et que par contre elle a de gros inconvénients. Pour le genou notamment elle crée des dégâts énormes. A la fin de l'intervention, elle laisse une très large cavité dont les parois, sauf en arrière, sont constituées à peu près exclusivement par de la peau; d'autre part, elle oblige à couper le fémur très haut, en un point où il est déjà redevenu cylindrique, et il en résulte une différence considérable entre les surfaces à relier avec la ligne suivante du tibia et du fémur, condition défavorable à la consolidation des deux os.

Il y a bien des années que je connais le procédé allemand. Après l'avoir essayé à l'amphithéâtre, j'ai toujours hésité à le pratiquer chez les malades, d'autant plus qu'avec un nettoyage minutieux de la synoviale et de ses culs-de-sac il est possible, à mon sens, d'obtenir à moins de frais de meilleurs résultats.

M. Molin. — Je regrette que mon maître, M. Gangolphe, ne soit pas là pour constater le très beau résultat obtenu par M. Villard, mais je dois ajouter que ce résultat ne le surprendrait pas beaucoup. En effet, pendant que j'avais l'honneur d'être son assistant, j'ai vu M. Gangolphe réduire de plus en plus le drainage après les résections du genou, au fur et à mesure qu'il faisait bénéficier sa technique des derniers perfectionnements de la méthode aseptique (gants, masques. ébullition des instruments pendant l'intervention, etc., etc.). Il était ainsi arrivé, lors de ses dernières résections pratiquées à l'Hôtel-Dieu, à ne plus laisser dans la plaie que trois drains de petit calibre et presque sous-cutanés. Entre autres exemples, M. Villard me permettra de lui rappeler le cas tout à fait typique d'un jeune homme qu'il a opéré il y a deux ans avec M. Gangolphe. Quinze jours ou trois semaines après la résection du genou, ce malade commençait une granulie avec de grandes oscillations fébriles; avant de s'arrêter définitivement à ce diagnostic, on voulut vérifier l'état de la plaie et voir s'il ne s'agissait pas d'une simple rétention de pus; or, on trouva la région opérée

absolument sèche, et il n'y a aucun doute qu'une absence complète de drainage eût pu être pratiquée sans dommage dans ce cas.

Entre la technique de M. Gangolphe et celle de M. Villard, il y a donc moins une différence qu'un perfectionnement auquel, pour ma part, je me rallierais volontiers dans des cas favorables.

En ce qui concerne les appareils d'approximation dont vient de parler M. Bérard, je déclare avoir été très satisfait des fils de laiton arrêtés avec les tubes de Galli; rasés convenablement, ils suffisent parfaitement à maintenir en contact les surfaces osseuses réséquées dont l'ablation se fait aisément, sans incision et sans douleurs.

*
* *

VOLUMINEUX ANGIOME DU PSOAS AYANT ÉRODÉ L'OS ILIAQUE; ABLATION PAR VOIE SOUS-PÉRITONÉALE ANTÉROLATÉRALE; GUÉRISON.

MM. Bérard et Patel. — Nous apportons aujourd'hui, comme corollaire à la discussion récente sur les avantages de la voie antérieure dans l'ablation des gros reins et des tumeurs rétro-péritonéales en général (1), un fait assez rare de volumineux angiome du psoas, qui fut extirpé par la voie antéro-latéralisée, après décollement très étendu du péritoine pariétal.

Obs. M. G...., âgé de 52 ans, entre à l'Hôtel-Dieu, salle Saint-Louis, service de M. Bérard, le 2 décembre 1909, pour une tumeur du flanc gauche, qui se serait développée depuis peu de temps. Le malade fait remonter à cinq ou six mois le début de son affection; il se plaignit à ce moment de sensations anormales de lassitude et de douleurs vagues siégeant dans l'abdomen; il fut soigné alors pour une affection gastrique; il y a trois semaines, le médecin traitant avait découvert, dans son flanc gauche une tuméfaction, qui aurait un peu augmentée de volume depuis.

Cet homme se présente avec un état général satisfaisant: il a cependant maigri. Son appétit est bon; ses digestions se font bien; pas de troubles dans la circulation des matières; selles régulières.

Pas de toux, pas de phénomènes cardiaques; mictions normales. Seules existent des douleurs, partant de la région lombaire et s'irradiant dans l'abdomen; la marche, les mouvements du tronc ne sont nullement gênés.

Personnellement, ce malade n'a pas d'antécédents pathologiques; il raconte seulement que, *dans son jeune âge, il reçut un coup assez violent*

(1) Voir Société de Chirurgie de Lyon, séances du

au niveau du siège de sa tumeur actuelle ; il se produisit a ce moment, dit-il, une sorte de hernie qu'il réduisit lui-même (???) ; il ne fut vu par aucun médecin ; ses souvenirs sont précis au sujet de l'accident, mais non au point de vue de ses conséquences.

A l'examen, on constate, dans la partie supérieure de la fosse iliaque interne gauche, une tuméfaction arrondie, lisse, du volume d'un gros poing ; elle est assez régulière, peu douloureuse ; la consistance est ferme ; elle est immobile sur les plans profonds, elle ne dépasse pas ou peu le bord supérieur de la crête iliaque. Au-devant, sonorité abdominale normale. L'examen de l'intestin, du rein, de la colonne vertébrale et du squelette voisin ne démontre rien d'anormal.

Sur la radiographie, on voit simplement une ombre très opaque, de contours arrondis, dont le bord supérieur s'élève de trois travers de doigts au-dessus de la crête iliaque et qui se confond avec le squelette.

Le diagnostic de tumeur rétro-péritonéale est posé, sans que l'on puisse affirmer quelle en est la nature.

Opération le 4 décembre 1909 (MM. Bérard et Patel). — Sous anesthésie, l'exploration, facilitée par le relâchement de la paroi abdominale, confirme le siège probable rétro-péritonéal de la tumeur ; on décide de l'aborder en passant au-dessous du péritoine décollé.

Un coussin placé sous la région lombaire fait saillir la tumeur. Une longue incision de 18 centimètres est menée à deux travers de doigt en avant de l'épine iliaque antéro-supérieure gauche, qui en occupe le milieu ; elle s'étend un peu obliquement en haut et en dehors, depuis l'arcade crurale jusqu'à deux travers de doigt du bord inférieur de la 11e côte. On traverse ainsi tous les plans musculaires de l'abdomen ; arrivé sur le péritoine pariétal, celui-ci est décollé avec la plus grande facilité, récliné en dedans et maintenu avec la main d'un aide ; toute la fosse iliaque interne est sous les yeux. La tumeur est masquée par les fibres du psosas : en les écartant, on met à nu une sorte de coque grisâtre, dure, qui se clive facilement ; seule, la partie postérieure tient à l'os, qu'elle a érodé ; le doigt pénètre dans une petite cavité, irrégulière, creusée dans le bord épais de la crête iliaque.

Après l'ablation, l'hémorragie est insignifiante ; on laisse revenir le péritoine, qui se moule exactement sur cette grande cavité. Une incision de décharge est faite à la partie postérieure ; un drain y est placé. Fermeture complète de l'incision antérieure.

Les suites opératoires furent simples ; le drain postérieur put être retiré au bout de trois semaines. La convalescence, toutefois, fut accidentée par une poussée d'ictère très intense, avec une augmentation passagère du volume de la vésicule, que l'on percevait très abaissée, jusqu'au niveau de l'ombilic.

Examen de la pièce. A la coupe de la tumeur, on constatait une coque fibreuse faisant corps çà et là avec des fibres musculaires infiltrées dans

son épaisseur. Des cloisons de refend circonscrivaient des cavités occupées les unes par du sang récemment coagulé, les autres par des caillots anciens en bouillie grisâtre ; et à côté de ces cavités se trouvaient des géoles plus petites remplies de sang ou vides.

Au microscope, M. Savy reconnut, dans la paroi, de multiples productions angiomateuses, avec des logettes tapissées d'endothélium et remplies de sang, comme l'angiome caverneux. L'infiltration diffuse du muscle, par ces productions angiomateuses lui fit faire des réserves sur la possibilité d'une récidive locale.

Par places même, on eut dit que le muscle strié, infiltré avait proliféré pour son propre compte : l'aspect était celui de certains rhabdomiomes malins.

Cette observation constitue un exemple tout à fait typique d'angiome du psoas : c'est là une localisation exceptionnelle de la tumeur vasculaire. Nos recherches bibliographiques ne nous ont pas permis de trouver dans la littérature chirurgicale d'exemples analogues.

La plupart des angiomes musculaires siègent au niveau des muscles du membre supérieur et du membre inférieur. Charpenay (1) en rapporte 17 cas, dont 6 pour le membre supérieur et 11 pour le membre inférieur. Certains muscles semblent constituer des lieux d'élection : c'est ainsi qu'à la cuisse, le muscle vaste interne est le plus souvent envahi (Viannay) (2), (Tixier) (3), (Tédenat et Fuster) (4).

Des observations isolées ont trait au masséter (Pantaléoni) (5) et aux muscles droits (Viannay) (6), Romano (7) ; aucune ne mentionne le psoas.

Ce siège, cependant, n'a rien qui doive surprendre, c'est un muscle à structure délicate, dont la rupture s'observe assez fréquemment : c'est un muscle à fonction active, à fibres musculaires de grandes dimensions, comme celles du deltoïde, du biceps, des muscles droits ou des muscles de la cuisse.

---

(1) Charpenay.Th. de Lyon, 1898. Angiomes musculaires primitifs.
(2) Viannay, *Province Médicale*, 1902, et thèse Charpenay.
(3) Tixier. In Corneloup, *Lyon Médical*, 1904.
(4) Tédenat et Fuster, *Province Médicale*, 1907.
(5) Pantaléoni. Soc. des Sc. Méd. de Boulogne 1904.
(6) Viannay. Th. de Charpenay.
(7) Rosuano, *Clinique chirurgicale*. Milan 1904.

Sans insister sur la pathogénie, maintes fois discutée et toujours insoluble, de la tumeur vasculaire à siège intra-musculaire, disons cependant que le traumatisme semble avoir joué ici un rôle primordial, quoique lointain ; le malade est très affirmatif sur cet incident, qui datait de plus de trente ans. Il est possible que le début de la tumeur remonte à cette époque. Cornil et Ranvier(1) y attachent une importance considérable et ces auteurs insistent beaucoup sur le fait qu'un très long intervalle peut exister entre le traumatisme et l'apparition de la tumeur.

La *structure* de cet angiome rappelle en tous points celle de l'angiome caverneux circonscrit, limité par une poche à parois dures, formée de couches disposées concentriquement, il présente à son intérieur des caillots sanguins, des phlébolites. Autour de la coque il existait une atmosphère graisseuse et fibreuse, refoulant la substance musculaire. Cornil et Ranvier ont rencontré autour de la tumeur des fibres striées qui subissent la dégénérescence hyaline. Les nerfs sont emprisonnés dans cette gangue réactionnelle ; c'est ce qui cause les violentes douleurs, ressenties en général par les malades.

Signalons aussi les caractères histologiques de malignité, rencontrés dans notre cas ; ils existent souvent et sont d'une interprétation difficile ; beaucoup les considèrent comme le début d'une tendance à la diffusion de la tumeur angiomateuse : le pronostic doit être alors réservé.

*
* *

La technique utilisée pour l'ablation de ce néoplasme est calquée sur celle que nous avions utilisée pour l'extirpation de gros reins tuberculeux caséifiés (voir *Province Médicale*, janvier 1910). Le principe est le même ; décoller le feuillet péritonéal postérieur, récliner en bloc le cul-de-sac péritonéal et son contenu, de façon à mettre la tumeur complètement à découvert.

La position à donner au malade est capitale ; le coussin rond, volumineux, placé sous la colonne lombaire, fait saillir la région opératoire et facilite toutes les manœuvres ultérieures.

---

(1) Cornil et Ranvier. *Anat. pathol.*, 3e édition.

L'incision, faite à mi-chemin de l'ombilic et de l'épine iliaque antéro-supérieure, permet d'entrer dans la cavité péritonéale, si le diagniostic de tumeur rétro-péritonéale, n'est pas confirmé; elle ne contrarie pas le décollement, toujours très facile ; elle permet même de le prolonger en dedans, jusque près de la ligne médiane. Nous avons pu en effet, aller jusqu'au devant de l'articulation sacro-iliaque, explorer la face latérale de la dernière vertèbre lombaire et du sacrum ; l'énucléation de la tumeur, qui siégeait dans le sinus sacro-iliaque gauche, fut des plus simples, et on aurait pu, lier aisément des vaisseaux, s'il s'en fût présenté. Au cours de ces manœuvres, l'uretère ne fut pas aperçu ; il est probable qu'il était entraîné, comme c'est la règle, par le feuillet péritonéal postérieur.

La cavité ainsi découverte était immense, plus grande peut-être que celle qui résultait de l'ablation des reins volumineux ; mais, grâce à l'extensibilité de la cavité péritonéale et de son contenu, dès que l'on ne maintient plus, récliné en dedans, le cul-de-sac péritonéal, il vient la combler entièrement. Le draînage, au point déclive, par un simple drain lombaire, permit de fermer complètement l'incision opératoire et de reconstituer une paroi abdominale solide.

M. Albertin. — J'ai observé un cas d'hématome, et non pas d'angiome du psoas. Ces deux affections doivent être en effet bien distinguées. Dans mon cas, il s'agissait d'un jeune homme qui, dans le cours d'une affection aiguë (grippe qui se termina par de la granulie), sauta brusquement de son lit et sentit une douleur dans la région lombaire droite ; quelque temps après, on vit apparaître une tumeur lombo-iliaque qui fut diagnostiquée, par le médecin traitant, phlegmon périnéphrétique. En l'examinant, je constatai que cette tumeur rénitente descendait assez bas à la partie postérieure de la fosse iliaque interne, et je l'abordai par une incision lombo-abdominale ; je trouvai un énorme hématome du psoas qui dessinait le muscle jusque dans la fosse iliaque. J'en fis l'évacuation et le drainage. Cette affection locale guérit sans accident, mais le malade, après avoir conservé de la fièvre pendant quelque temps, fut emporté par une poussée aiguë de granulie. Il se peut qu'il y ait entre la localisation de cette psoïte, compliquée de rupture musculaire et la tuberculose, une relation de cause à effet.

M. Gayet. - - Je demanderai à notre collègue Bérard quelques précisions sur l'aspect macroscopique et histologique de cette tumeur sanguine du psoas. Fréquents sont en effet les hématomes de ce muscle pouvant simuler les tumeurs. Nous étions précisément internes

ensemble, Bérard et moi, dans le service de M. Jaboulay, lorsque notre maître eut à opérer un brave paysan de Mornant qui avait été victime, plusieurs mois ou plusieurs années auparavant, d'un accident; il était tombé du haut de sa grange. Peu à peu s'était développée dans la fosse iliaque une tumeur dure, gênant les mouvements de la jambe. Le teint était jaune, le malade amaigri, et l'on pensait plutôt à une tumeur maligne. A l'opération on trouva un foyer sanguin, caillots noirâtres et détritus musculaires qui furent évacués. Le malade guérit parfaitement.

Du reste, ces hématomes se résorbent parfaitement. Dernièrement, j'ai eu à soigner dans mon service un jeune homme qui présentait les mêmes symptômes. Je me contentai de faire quelques tractions sur la cuisse et d'immobiliser; la guérison fut obtenue au bout de deux ou trois mois.

Je demanderai donc à M. Bérard s'il n'y avait aucun traumatisme dans les commémoratifs de son malade et si l'hémostase fut particulièrement difficile, comme c'est le cas pour les angiomes vrais.

M. Bérard. — Les hématomes du psoas ne sont pas en effet exceptionnels à la suite des traumatismes de la région; mais ils apparaissent peu après le choc, et même quand ils ne se résorbent pas rapidement ils ne subsistent à l'état d'hématome que pendant quelques mois au plus.

Dans le cas que nous présentons avec M. Patel, le seul traumatisme accusé par le malade à ce niveau remontait à plus de trente ans; à cette époque était apparue, dit-il, une grosseur qui se résorba au bout de quelques semaines. C'est vraisemblablement sur cette ancienne lésion que se développa beaucoup plus tard l'angiome, sur la nature duquel l'examen macroscopique et histologique ne peut laisser aucun doute. Le rôle des traumatismes dans l'étiologie des angiomes est d'ailleurs actuellement une notion devenue banale.

M. Patel. — J'ai vu une jeune fille chez laquelle on avait porté le diagnostic d'ostéo-sarcome de l'os iliaque; la tumeur a diminué rapidement dans des proportions considérables; on a conclu à ce moment à un hématome du psoas : c'était bien un hématome du psoas, car une ponction exploratrice a permis d'évacuer 1 demi-litre de sang. J'insisterai sur la différence qui existe entre l'hématome du psoas et l'angiome caverneux; les hématomes sont diffus, tandis que les angiomes sont circonscrits par une poche et forment une véritable tumeur. Quoi qu'il en soit, l'évolution est bénigne dans l'un et l'autre cas.

Le Gérant, Dr Vallas.

Lyon. — Association Typographique, 12, rue de la Barre. — H. Gabrion, directeur.

Séance du 19 mai 1910

Présidence de M. Aubert.

NÉCROLOGIE.

Le Président. — Messieurs, je tiens à exprimer, au nom de la Société de chirurgie les regrets que nous a causés la mort de M. Cordier. M. Cordier était membre de la Société depuis sa fondation ; vous savez la grande part qu'il a prise dans la chirurgie spéciale des affections de la peau, des maladies des voies urinaires et vénériennes. Je lui ai déjà consacré un article dans le *Lyon Médical* et dans le prochain numéro sera inséré le discours prononcé par M. Pic, qui fait si bien ressortir la grande portée médicale des travaux de M. Cordier, travaux si célèbres sur l'épidémicité de la paralysie de l'enfance qu'il a observée à Sainte-Foy-l'Argentière et qui était inconnue avant ses travaux.

*
* *

INFARCTUS HÉMORRAGIQUE DE L'INTESTIN GRÊLE (85 CENTIMÈTRES) : ENTÉRECTOMIE.

M. Patel. — J'ai l'honneur de vous présenter un malade que j'ai opéré le 15 mars 1910, pour un infarctus hémorragique de l'intestin grêle et auquel j'ai pratiqué une large entérectomie ; je me permets de vous rapporter cette observation en détail, car tous les points ont leur importance.

Observation. — Le malade, A. P... est un homme de 31 ans, cultivateur dans le département de l'Ain, ayant toujours joui d'une santé parfaite (1).

---

(1) L'observation a été recueillie par M. Gaté, interne de la clinique du Dr Poncet.

Le 12 mars 1910, ayant fait sa journée comme d'habitude, il ressent le soir une sorte de malaise mal défini ; il se couche et eut comme une sensation d'angoisse assez forte, suivie de douleurs abdominales, qu'il compare à de violentes coliques sans localisation bien précise. Le lendemain, 13 mars, la journée se passe sans grande douleur ; mais le soir, le malaise abdominal reparaît, aussi violent que la veille ; l'alimentation avait été presque nulle. Le lundi 14 mars, au début de l'après-midi, les douleurs abdominales reviennent très brusquement et beaucoup plus fortes que les jours précédents ; une selle spontanée se produisit, qui parut le soulager ; ce ne fut que momentané : on dut ramener le malade chez lui ; les douleurs devinrent horribles et des vomissements bilieux et alimentaires se produisirent. C'est au cours d'un de ses vomissements que le malade s'aperçoit d'une volumineuse hernie inguinale droite, qu'il n'avait jamais remarquée auparavant (il est très affirmatif sur ce point). Le Dr Voiturier, appelé à ce moment, essaie de réduire la hernie ; ne pouvant y réussir, il ordonne le transfert immédiat à Lyon.

Le malade arrive à l'Hôtel-Dieu le lundi dans la soirée ; à l'infirmerie de porte, l'interne de garde peut, sans aucune peine et sans pratiquer de taxis, réduire la hernie, qui rentre dans l'abdomen avec gargouillement très net. Notre ami Muller, chirurgien de garde, voit le malade à ce moment ; il ne constate rien d'anormal et juge, avec raison, que tous les accidents vont disparaître à la suite de la réduction de la hernie.

Le mardi 15 mars, le malade est transporté salle Saint-Philippe, dans le service du professeur Poncet, que j'ai l'honneur de suppléer ; la nuit a été très mauvaise ; il n'a pas dormi ; il a eu de violentes coliques abdominales, plus fortes que celles des jours précédents ; vers minuit, un malæna très abondant est survenu ; les matières sont franchement noires et peuvent être évaluées à un litre et demi ou deux litres. Son état paraît très précaire ; le teint est plombé ; le facies, péritonéal au plus haut chef, le pouls est petit, rapide, à 130-140 ; pas de température ; hoquets et efforts constants de vomissements. L'abdomen est ballonné ; il n'y a pas de contractions intestinales visibles ; la paroi est contracturée au maximum, sur toute son étendue et toute exploration profonde est illusoire. Sonorité dans toute la partie supérieure de l'abdomen, et même dans la région hépatique ; matité très étendue dans les flancs, remontant à 4 travers de doigt au-dessus de l'arcade de Fallope ; on a même la sensation de flot. Du côté du trajet inguinal, siège de la hernie, on ne note rien d'anormal ; l'anneau est large, le scrotum vide, modérément distendu ; la hernie a été complètement réduite.

Devant ces signes péritonéaux très graves, on pense à une réduction en masse de la hernie, ou bien à un étranglement rétrograde, ou bien à une perforation de l'anse, antérieurement herniée. Une abondante injection de sérum caféiné est pratiquée.

L'intervention est décidée aussitôt et pratiquée avec l'aide de M. Cotte, chef de clinique. Anesthésie légère à l'éther. Laparotomie sous-ombilicale médiane. Après l'ouverture du péritoine, il s'écoule du liquide ascitique clair, un peu rosé, dont on peut évaluer la quantité à plus d'un litre. L'intestin refoulé par des compresses, l'anneau inguinal péritonéal est exploré ; le trajet est étroit, sans diaphragme fibreux ; il n'y a plus rien à son intérieur. En rabattant les compresses, pour vérifier l'intestin, on découvre aussitôt une anse grêle, couverte d'ecchymoses, très foncées, noirâtres, s'étendant sur les deux versants de la surface intestinale et sur la portion mésentérique correspondante. La zone thrombosée forme un triangle à sommet dirigé contre la colonne vertébrale, tranchant nettement avec les portions voisines saines. La longueur d'intestin, ainsi thrombosée, mesure près d'un mètre, et siège au milieu du jéjuno-iléon ; la paroi est de consistance pâteuse et très épaissie. La transition avec la portion saine est brusque, comme tracée au compas ; il n'y a aucune adhérence, aucune coudure, aucune trace d'un sillon d'étranglement antérieurement existant. Cette anse mise de côté, on vérifie rapidement le reste de l'intestin grêle ; on découvre quelques petits piquetés hémorragiques sur le mésentère voisin ; la lésion paraît entièrement localisée.

La résection de la portion intestinale thrombosée est décidée : l'anesthésie est suspendue à ce moment. Les limites mêmes de la résection sont indiquées par l'aspect noirâtre de l'intestin et le vaste triangle mésentérique œdémateux. Des clamps sont placés à 2 centimètres de la zone thrombosée ; résection rapide. L'hémostase de la tranche mésentérique est des plus simples ; *elle ne saigne pas*, et *cinq catguts seulement*, placés au voisinage des portions saines, sont nécessaires. Anastomose termino-terminale au bouton de Villard. Fermeture de la paroi.

Suites opératoires. — Je n'insisterai pas sur les suites opératoires ; les symptômes péritonéaux s'amendèrent seulement après trois jours. Un melæna abondant se produisit au huitième jour, à la suite d'un lavement ; le treizième jour, le bouton est expulsé. Le 3 avril, c'est-à-dire dix-neuf jours après l'opération, douleur dans le mollet droit, avec légère élévation de température ; le lendemain, œdème de la jambe, indiquant une thrombose fémorale nette ; le malade est immobilisé quinze jours en gouttière. La convalescence a été rapide et aujourd'hui le malade est entièrement guéri ; il ne garde plus que son scrotum droit flasque, très peu distendu, un canal vagino-péritonéal persistant, dont il viendra se faire débarrasser dans quelques mois. Les fonctions digestives s'effectuent normalement.

Examen de la pièce. — Sur les photographies en couleur, dues à l'extrême obligeance de MM. Lumière et Gélibert, vous pouvez voir l'aspect que présentait l'intestin, après la résection ; la teinte noirâtre est moins prononcée qu'au moment de l'intervention, car du sang vei-

neux coagulé s'est écoulé en abondance au niveau de la tranche de section.

La longueur d'intestin réséqué est de 85 centimètres ; la paroi est épaisse de plus d'un centimètre ; la surface péritonéale est régulière, mais ne présente pas son poli habituel ; sur la muqueuse, on note de nombreuses ulcérations superficielles.

L'examen histologique, dû à M. Alamartine, montre des lésions existant surtout dans la sous-muqueuse ; cette dernière est œdématiée, infiltrée de sérosité et de leucocytes ; on y voit des lumières vasculaires de nombre et de dimensions très au-dessus de la normale ; certains de ces vaisseaux, des artères, présentent des lésions pariétales nettes, caractérisés par un épaississement considérable de la tunique moyenne.

Telle est l'observation que j'ai cru intéressant de vous présenter. Ces lésions anatomiques sont celles d'une thrombose de la veine mésentérique, thrombose localisée, que l'on a désignée encore sous le nom d'infarctus hémorragique de l'intestin.

Il ne s'agit point d'une oblitération embolique, plus fréquente relativement, qui envahit le tronc même de la mésentérique et dont l'origine est une cardiopathie grave (Voir Gallavardin, *Gaz. des hôpit.*, août 1901) ; la lésion est alors étendue à la totalité de l'intestin grêle.

Il faut admettre un processus infectieux, parti de l'intestin, qui a déterminé des lésions de phlébite et d'artérite, lesquels ont abouti à l'oblitération d'un territoire artériel de la mésentérique supérieure ; on sait, depuis les expériences de Litten, que l'artère mésentérique supérieure, qui est anatomiquement une artère anastomotique, est, au point de vue fonctionnel, une artère terminale ; lorsque l'oblitération porte sur le tronc ou l'une des branches, la circulation est arrêtée dans le territoire correspondant ; la gangrène est fatale et rapide.

Quelle est la nature de la lésion causale ? Il est difficile de l'affirmer ; la muqueuse intestinale présente des ulcérations ; l'étranglement temporaire de l'anse doit avoir été le point de départ de la phlébite et artérite localisées ; le fait a été signalé quelquefois (Mauclaire et Jacoulet, *Archives gén. de chir.*, 1908).

Au point de vue symptomatique, rien ne permettait de poser un diagnostic ; mais une fois l'abdomen ouvert, la présence de l'ascite, la coloration violet foncé de l'anse, l'infiltration ecchy-

motique du mésentère formant un triangle à sommet vertébral, la séparation nette de la zone malade avec l'anse saine sans trace de sillon ne laissaient plus de doute. Si l'intervention chirurgicale a été suivie de succès, c'est qu'elle a été pratiquée avant le sphacèle total, ce qui n'est pas toujours réalisé, car la proportion des morts post-opératoires est de 3 pour 4.

M. Gayet.— Notre collègue Patel ayant fait allusion aux thromboses de l'artère mésentérique, je rappellerai que j'ai opéré un de ces cas assez rares. Il s'agissait d'un homme déjà âgé entré avec des symptômes de péritonite suraiguë, ayant eu du mélœna. Je l'opérai sans diagnostic précis et me trouvai en face de la totalité de l'intestin grêle absolument noir, exhalant une odeur gangréneuse. Il n'y avait absolument rien à faire, le malade mourut quelques heures après et j'ai présenté ici-même, avec le docteur Tavernier, la pièce dans laquelle la dissection montrait une thrombose du tronc même de la mésentérique supérieure.

Ici, il s'agit de thrombose de la veine mésentérique, ou plutôt de quelques veines mésentériques périphériques. L'aspect de cette anse qui nous est présentée m'étonne un peu car elle n'est pas noire, elle est seulement un peu œdémateuse, et ressemble à ces anses simplement ecchymotiques et congestionnées que nous réduisons souvent dans le ventre après opération pour hernie étranglée. Ceci n'est pas une critique pour l'opération de résection qu'a faite notre ami Patel, car il est possible que, au moment de l'opération, l'aspect de cette anse ait été tout autre, et le succès obtenu justifie la conduite tenue. Je veux dire simplement que cette anse n'était peut-être pas vouée absolument à la perforation.

D'habitude, quand on pratique ces résections, l'état de l'intestin est autre. Ainsi, j'ai dernièrement réséqué un mètre d'intestin chez une ancienne opérée de M. Durand (hystérectomie abdominale) qui avait fait de l'étranglement par bride. Son petit bassin était rempli par une anse complètement thrombosée, d'un noir d'encre ; j'ai conservé la pièce et cette coloration a persisté, la nécrose était complète. Cette malade succomba rapidement au shock et à la péritonite ; ces cas sont, en effet, extrêmement graves.

M. Patel a peut-être saisi le moment favorable s'il a opéré une thrombose qui n'avait pas eu le temps d'envahir les gros troncs et de détruire les tuniques. S'il en est ainsi, il a rendu un très grand service à son malade, car il est certain que la proportion d'un quart de guérisons est supérieure à la vérité, beaucoup d'insuccès n'étant pas publiés.

M. Patel. — Je suis tout à fait de l'avis de M. Gayet, quand il dit qu'il s'agit de thrombose veineuse localisée à quelques veines mésen-

tériques ; on peut appeler cette variété thromboses chirurgicales ; les autres, celles qui s'accompagnent de la nécrose de tout l'intestin sont vouées à une mort fatale ; elles sont au-dessus des ressources de la chirurgie.

En ce qui concerne l'intervention elle-même, je dois dire que j'ai discuté pour savoir si je devais faire la résection, d'autant plus que la malade était dans un état précaire ; je me suis demandé s'il ne s'agissait pas d'une anse étranglée réduite dans l'abdomen qui avait conservé cet aspect noirâtre ; mais la réduction avait été pratiquée à neuf heures du soir, il était onze heures du matin ; quatorze heures s'étaient écoulées ; aussi je ne pus penser qu'il s'agissait d'une hernie qui avait été simplement étranglée, puis réduite dans l'abdomen ; on sait avec quelle rapidité les hernies qui ont été été étranglées, sans qu'il y ait eu sphacèle, reviennent sous l'eau chaude ; à plus forte raison lorsqu'elles ont repris leur place dans l'abdomen, au milieu des autres anses grêles. Il y avait, ici, quelque chose de plus, c'est pourquoi j'ai réséqué. D'autre part, tous les auteurs s'accordent à dire que c'est le moment de choix pour faire une opération radicale, car, lorsque le sphacèle intestinal existe, les malades sont voués à une mort rapide ; c'est alors qu'il n'y a plus lieu de résequer. Les quelques succès rapportés tiennent à des cas où la thrombose n'avait pas abouti à la gangrène totale. En somme, je crois que cette intervention était pleinement justifiée d'après l'etat général du malade et l'aspect local de la lésion.

M. Aubert. — A quelle cause M. Patel attribue-t-il cette thrombose ? Ecarte-t-il l'idée de l'étranglement ?

M. Patel. — Non, je n'écarte pas cette idée. Je crois même que l'étranglement passager a été le point de départ de l'infarctus mésentérique.

Il me semble, en effet, que l'étranglement partiel est bien la cause de la thrombose, car, pour que celle-ci existe, il faut que le sang continu à circuler.

La thrombose a paru suivre une marche ascendante puisque le malade a fait, trois semaines après, une thrombose fémorale ; on ne peut pas, il est vrai, établir une relation de cause à effet entre ces deux phénomènes, car la thrombose fémorale s'observe après toute intervention abdominale, mais je crois que le cas à déjà été signalé dans les thromboses mésentériques.

*
* *

SUR QUELQUES MODIFICATIONS DE TECHNIQUE DANS LES RÉSECTIONS ARTICULAIRES POUR TUBERCULOSE.

M. Bérard. — A l'appui des idées que j'exposais dans la dernière séance, j'ai l'honneur de vous présenter ces malades qui

ont été opérés récemment dans mon service pour des tumeurs blanches suppurées du genou et du cou-de-pied.

Observation. — Le premier est un jeune homme de 18 ans, atteint depuis dix mois d'une tumeur blanche du genou, qui avait été traitée jusque-là par la simple révulsion sans immobilisation. Il m'était arrivé avec une articulation suppurée et fistulisée, à la suite d'une incision faite quinze jours auparavant dans le plus volumineux de ses abcès. Comme il était néanmoins presque apyrétique, je fis chez lui, sans attendre plus longtemps une résection intéressant 3 centimètres des condyles fémoraux et 1 centimètre du tibia, en ménageant naturellement les cartilages de conjugaison. Les lésions osseuses purent être ainsi dépassées ; les abcès articulaires, dont l'un avait fusé dans les muscles de la cuisse, furent soigneusement disséqués, curetés, puis désinfectés à l'eau oxygénée et à la teinture d'iode. J'enclouai les deux os avec une agrafe Dujarier et plaçai dans les trajets des abcès deux drains *superficiels*, qui furent enlevés au premier pansement, au trentième jour. Dès ce moment, l'opéré détachait lui-même, la jambe du plan du lit. Au quarante-cinquième jour, je lui fis poser le pied à terre, sans qu'il éprouvât la moindre douleur ; aujourd'hui, au soixantième jour, il est complètement cicatrisé et vous voyez qu'il peut faire porter le poids du corps sur le membre réséqué.

Même résultat chez cet autre malade, âgé de 20 ans, dont vous voyez la feuille de température et que j'ai opéré, il y a trente-cinq jours, pour une tumeur blanche suppurée non fistulisée du genou droit ; après l'agrafage, la coaptation osseuse était assez exacte le vingt-neuvième jour, pour que je le panse en lui faisant tenir lui-même sa jambe élevée et pour que j'enlève tous les drains ; ainsi que vous pouvez vous en rendre compte sur ce tracé, il n'a présenté, depuis, aucune élévation thermique, et il ne souffre pas.

Le principal avantage de cette technique, applicable, je crois, à toutes les tuberculoses du genou, même suppurées, où la résection est indiquée, et de permettre le massage et l'électrisation des muscles dès le quarantième jour, de faire marcher le malade avec des béquilles dès le soixantième, et de lui faire quitter le milieu hospitalier si peu favorable pour lui au bout de deux mois. Chez deux de ces opérés, j'ai supprimé tout appareil orthopédique ultérieur autre qu'une tuile plâtrée, qui embrasse la demi-circonférence du membre jusqu'à mi-cuisse et mi-jambe, et qui s'oppose à la flexion secondaire de l'ankylose pendant les premières semaines de reprise de la marche. Sur la radiographie

ci-jointe, prise chez un malade opéré actuellement depuis plus d'un an, et prise deux mois après l'intervention, on voit la position de l'agrafe métallique, qui est restée enfouie sous les parties molles et qui est encore aujourd'hui admirablement tolérée.

Pour les tumeurs blanches du genou à tendances fibreuses, avec cloisonnement de la synoviale et début d'ankylose en mauvaise position, je crois, ainsi que l'a proposé M. Villard, à la possibilité de supprimer tout drainage. Et même, malgré la répugnance que j'avais à le faire dans un cas, *où un abcès froid s'était formé* dans une des cavités cloisonnées du cul-de-sac sous-tricipital, j'ai pratiqué, il y a dix jours, une résection étendue du genou sous-périostée bien entendue, comme toujours, avec agrafage *sans aucun drainage*, chez le sujet, dont voici la feuille de température. Il n'éprouve aucune douleur ; il est resté entre 37 et 38°, et a repris, dès les premiers jours, un excellent appétit. Dans ces cas, j'avais supprimé l'usage de la bande d'Esmarch, de façon à assurer d'emblée l'hémostase, en pinçant tous les vaisseaux au fur et à mesure de leur rencontre.

Je crois, d'ailleurs, que nous faisons un usage beaucoup trop général de la bande d'Esmarch dans les opérations osseuses et articulaires, et en particulier dans les résections. Sans incriminer la bande d'Esmarch des accidents que lui avait imputés Verneuil, tels que les hémorragies secondaires et les dangers de généralisation tuberculeuse, je la crois inutile, autant que j'ai pu en juger récemment dans deux résections, l'une du genou, l'autre du coude, où je m'en suis passé, où je n'ai été à aucun moment gêné par l'émorragie, et où j'ai même été surpris du petit nombre et du peu d'importance des vaisseaux rencontrés.

Si, maintenant, nous envisageons les résections qui laissent après elles une cavité résiduelle, sans qu'une coaptation osseuse exacte soit possible, comme les résections de l'épaule, du coude, du poignet, de la hanche et du cou-de-pied, ainsi que je le disais à M. Villard, il y a un mois, à propos de deux cas qu'il a rapportés, je ne suis pas partisan de la suture totale d'emblée sans drainage. Il nous en a d'ailleurs signalé lui-même les inconvénients, dont le principal est l'épanchement sérohématique qu'on ne peut pas éviter, même en faisant une hémostase soigneuse. Le plombage après tamponnement de

cette cavité pendant quarante-huit heures à la gaze imbibée d'eau oxygénée nous assure ici des résultats aussi rapides, avec une sécurité presque absolue. Voici un malade âgé de 26 ans, qui était atteint d'une tumeur blanche suppurée du cou-de-pied, avec fusées purulentes dans ses gaines synoviales, rétro-malléolaires internes. J'ai pratiqué chez lui, le 8 avril, une astragalectomie avec curetage des surfaces articulaires sous-astragaliennes du calcanéum, avec évidement d'un foyer tibio-péronier inférieur, et avec dissection des gaines synoviales envahies. Deux jours plus tard, je plombais au Mosetig la cavité de résection et la suturais ensuite complètement, en ne laissant ouvertes partiellement que les gaines synoviales extra-articulaires. Vous voyez sur la feuille de température que l'opéré n'a jamais dépassé 38°, qu'on lui a fait trois pansements en totalité ; il posait le pied à terre au trente-sixième jour ; aujourd'hui, ainsi que vous pouvez vous en rendre compte, la cicatrisation est complète, *il marche sans douleur* sur le pied opéré, dont les mouvements ont déjà repris une amplitude notable.

Ce n'est pas le seul de mes cas dont les résultats aient été aussi rapides et satisfaisants ; jusqu'à nouvel ordre, je crois que je m'en tiendrai à cette manière de faire.

M. Gangolphe. — J'ai beaucoup repretté de n'être pas présent à la séance au cours de laquelle on a discuté divers points du manuel opératoire de la résection du genou.

Mon collègue et ami, M. Molin, a indiqué certains détails de ma pratique ; mais il me semble utile de les préciser, et de dire quelques mots des résections à l'allemande. Le drainage, la suture ont été particulièrement envisagés. On peut dire que ni l'un ni l'autre ne sont absolument nécessaires, puisque notre estimé confrère Bœckel, de Strasbourg, avait adopté la formule : résection sans drainage, sans suture, sans ligatures.

Je ne suis cependant pas partisan de cette formule simpliste, et je continuerai toujours à drainer, à suturer, à lier les vaisseaux qui donnent.

En ce qui concerne le drainage, une distinction s'impose immédiatement, basée sur la nature des lésions. Est-on en présence d'une tuberculose fermée, simplement fongueuse ? le drainage ne peut avoir qu'un but, celui que je poursuis, du reste, d'éviter la formation d'hématomes, la rétention de l'écoulement sanguin, en général abondant, après une résection. Le temps n'est plus, en effet, où, même dans ces cas, Ollier pensait devoir établir un drainage copieux et prolongé, pour créer une

irritation scléreuse, permettre d'injecter des substances modificatrices, etc. Dans les tuberculoses fermées, aseptiques, je draine, au minimum, à titre préventif, pour éviter la rétention sanguine, et j'obtiens, le quarante-cinquième ou cinquantième jour, date du premier pansement, une réunion immédiate. A ce moment, le drainage est supprimé ; il n'a plus aucune raison d'être.

S'il s'agit d'une tuberculose fermée, mais avec petits foyers purulents ou caséeux, le même résultat peut être obtenu, M. Villard a pu en observer un exemple très net sur un de nos malades.

Quand on est en présence d'une tumeur blanche fistuleuse, suppurée, je ne crois pas que l'on puisse adopter ici une conduite différente de celle qu'on tiendrait partout ailleurs. Le drainage s'impose. En somme, on ne peut retirer qu'une sécurité plus grande de l'emploi du drainage dans la résection du genou, quelle que soit la variété d'ostéo-arthrites à laquelle on ait affaire. Dans les cas aseptiques, il ne s'oppose en rien à la réunion immédiate et ne retarde pas la consolidation.

La suture osseuse que je fais toujours temporaire, au moyen de fils de laiton avec tubes de Galli, me parait devoir être conservée.

On peut, sans doute, employer des agrafes, mais je ne puis en parler, n'y ayant pas eu recours. Toutefois, je tiens à dire que, seule, la suture serait tout à fait insuffisante pour assurer le maintien en contact des surfaces réséquées. L'élément véritablement efficace à ce point de vue, c'est le bandage plâtré. Je crois que M. Vallas ne fait pas de suture, et compte uniquement sur l'attelle plâtrée.

Il me semble qu'en plaçant mes fils, j'assure davantage la direction, la coaptation des surfaces en présence ; mais, je le répète, on doit apporter le plus grand soin à la confection du plâtre, qui joue le rôle principal.

M. Bérard, en parlant de la suppression de la bande d'Esmarch, lui a attribué, avec raison, la diminution constatée de l'hémorragie post-opératoire. Je crois que c'est là peut-être un moyen de réduire encore la nécessité du drainage. Cependant, on peut retirer certains avantages de l'hémostase préventive, tels que la facilité plus grande d'examen des tissus malades. et aussi une économie dans l'hémorragie. Je reste en général fidèle la bande d'Esmarch.

Y a-t-il grand avantage à faire le premier pansement le trentième jour au lieu du cinquantième ? Je ne le crois pas. Le sujet peut détacher le talon du plan du lit plus ou moins tôt, mais un chirurgien prudent n'essayera pas de le faire marcher trop vite.

Ordinairement, c'est à l'occasion du premier pansement (cinquantième ou cinquante-cinquième jour) que je constate la possibilité d'exécuter ce mouvement, indice certain d'une bonne consolidation. Cela ne m'empêche pas de recommander l'emploi des béquilles pendant un mois encore, et, bien souvent, ensuite, le port d'un tuteur rigide. Ollier

a insisté longuement sur le ramollissement possible de la synostose, analogue au ramollissement tardif du cal, étudié par Victorin Ollier. C'est surtout après certaines arthrectomies, faites par quelques confrères, que j'ai observé la flexion plus ou moins angulaire, survenant à date assez éloignée. De telle sorte qu'en pratique, un sujet ne marchera pas plus tôt solidement, que l'on ait ou non ouvert son bandage, regardé le genou au trentième ou au cinquantième jour.

M. Bérard nous a parlé du traitement des cavités osseuses ; je suis d'avis de les supprimer en général. Au moyen du couteau-gouge, de la pince-gouge, je les ouvre largement, de façon à ce qu'elles n'offrent pas de recoins propices à la repullulation. Le plombage pourrait peut-être être utilisé comme tamponnement, bien que, chez l'adulte, je n'oserais pas en conseiller l'emploi, sauf la forme usitée maintenant du plombage en deux temps ; la résection faite, il vaut mieux n'y plus toucher jusqu'à consolidation complète.

J'arrive maintenant à la résection à « l'allemande » ; bien que cette extirpation de l'articulation tout entière puisse se faire au genou sans être taxée trop sévèrement, je ne vois pas pourquoi, même à ce niveau, nous abandonnerions les principes de la méthode d'Ollier. Enlever l'articulation, comme une tumeur maligne, redouter d'ouvrir une jointure, comme s'il s'agissait d'une véritable boîte de Pandore, quelle exagération ! et quelle méconnaissance de toutes les données de la clinique et d'une bonne thérapeutique !

Pendant que l'on y était, pourquoi ne pas enlever aussi une partie de la peau en excès ? N'est-il pas évident que si l'on tient absolument à ne pas faire la moindre ouverture à la synoviale, on est conduit à réséquer plus d'os qu'il n'est nécessaire. D'ailleurs, il ne s'agit pas là d'une tuberculose primitive *locale*, mais bien d'une manifestation d'un état infectieux général, d'une manifestation *localisée*.

Depuis près de trente ans, les idées ont singulièrement varié, chez nos voisins d'Allemagne et même de Suisse. Lors de la découverte des éléments anatomo-pathologiques caractéristiques de la tuberculose (follicules tuberculeux, cellules géantes), à plus forte raison après celle du bacille, on vit tout à coup s'aggraver le pronostic de la tuberculose chirurgicale. Après avoir réséqué à outrance, certains chirurgiens comme Albert, de Vienne, déclarèrent que l'amputation était seule de mise, les opérations conservatrices n'offrant pas assez de garanties. C'est alors que j'apportais à Ollier le résultat de mes recherches sur les adénopathies consécutives aux lésions tuberculeuses osseuses et articulaires. Du moment où, sur un sujet atteint de spina-ventosa du gros orteil, on pouvait trouver des ganglions inguinaux ou pelviens envahis, l'amputation même de la cuisse était insuffisante, pas plus radicale que l'évidement d'une phalange du gros orteil. Vous trouverez trace de ces faits dans une communication d'Ollier à la Société nationale de médecine de Lyon, 1883.

Après avoir résisté au prurigo-resecandi en honneur à la clinique de Halle, Ollier luttait contre ces idées trop radicales, soutenues ici même par Léon Tripier et Daniel Mollière. Ce dernier, avec son esprit outrancier, n'allait-il pas jusqu'à soutenir que la tuberculose était aussi virulente que la pustule maligne ou la gangrène gazeuse !

Nous n'en sommes plus là aujourd'hui ; c'est peut-être même à une opinion tout à fait opposée à mon avis exagérée, que certains arrivent. Ne prétend-on pas qu'avec une seringue et quelques liquides modificateurs on guérit toujours, à coup sûr, sans opération ! Dès lors, je ne vois pas qu'il y ait grand danger à ouvrir le genou pour extirper, bistouri et ciseau en main, tout ce qu'il y a de suspect. La crainte de la généralisation post-opétatoire ne me paraît pas fondée. Si on a la précaution de prendre la température des malades avant d'opérer et si l'on constate, en dehors de toute cause rationnelle, un état fébrile, on devra se méfier, on est en présence d'une forme infectieuse pouvant aboutir à la granulie, à la méningite. L'acte opératoire fait dans ces conditions n'aura pas été la cause des complications susdites.

Le plus souvent ce sont de malheureuses coïncidences qui ont été interprétées comme des faits de généralisation. J'en ai vu d'indiscutables exemples, notamment sous la forme de méningites à la suite d'un simple bandage plâtré ou de pointe de feu.

Un premier point est donc établi : l'extirpation à « l'allemande » d'une jointure, basée sur une prétendue sécurité contre toute généralisation n'a pas sa raison d'être.

Veut-on me permettre maintenant un court parallèle entre le manuel d'outre-Rhin et la résection lyonnaise ? Ollier, nous l'avons vu, s'est attaché à préciser les indications, suivant les cas. et aussi suivant l'âge, Ce n'est pas chez nous que l'on trouverait trace de résection faite chez de tout jeunes sujets. Les raccourcissements de 15 à 20 centimètres analogues à ceux observés sur des opérés de nos voisins, n'ont jamais été la conséquence d'intervention lyonnaise. Personne ici n'a préconisé l'attaque directe de la tibio-tarsienne, en coupant tendon d'Achille et péroniers, ou la résection du poignet suivie de la résection d'une certaine étendue des tendons, etc., etc.

Le respect des organes, muscles, tendons, vaisseaux et nerfs, la conservation de leurs rapports, grâce à l'observation de la méthode sous-scapulopériostée, a permis bien avant la période antiseptique, d'obtenir des résultats infiniment supérieurs à ceux de Langenbeck et de ses élèves. Ollier ne citait-il pas avec une pointe de malice les observations d'un officier réséqué de l'épaule, qui était photographié tenant son épée à la main, le bras au corps, car il eut été bien empêché de le tenir autrement : de cette autre personne réséquée de la tibio-tarsienne, disait-on, avait fait l'ascension du Mont-Rose... mais à dos de mulet, apprenait-on, etc.

Basée sur ces indications cliniques soigneusement établies, ayant

comme souci permanent la conservation de tous les éléments utiles, et comme objectif la reconstitution du type fonctionnel de la jointure, la méthode d'Ollier apparaît comme infiniment supérieure pour ses résultats. Vous les connaissez trop pour que j'insiste davantage. Voilà pourquoi, à la résection à l'allemande je préfère la résection à la lyonnaise.

M. Bérard. — M. Gangolphe vient de nous rappeler les règles fondamentales des résections sous-périostées que nous avons apprises à l'école d'Ollier, et quelques-uns même d'entre nous à la sienne. Il ne s'agit pas de les transgresser actuellement pour adopter les résections extraarticulaires des chirurgiens allemands, que personne de nous, je crois, n'a le désir d'imiter. Mais nous pouvons du moins, en utilisant les progrès de l'asepsie et les agents modificateurs nouveaux, essayer d'obtenir les mêmes résultats qu'autrefois en moins de temps et au prix de moins de peines ; il y a dix ans encore, un premier pansement de résection du genou comptait dans un service comme une intervention compliquée et délicate, tant on redoutait la moindre mobilisation des surfaces osseuses.

Avec l'agrafage, le drainage restreint et l'hémostase exacte, tout a été notablement simplifié, comme pansement immédiat et ultérieur ; on réalise une économie notable de travail pour le chirurgien et pour ses aides, de temps et de souffrance pour l'opéré.

M. Gangolphe manifestait quelques craintes sur la solidité de ces genoux que l'on cesse d'immobiliser en grande gouttière avant la fin du deuxième mois. Il est bien entendu que lorsqu'ils commencent à se lever, ces malades gardent un plâtre roulé qui vu de mi-jambe à mi-cuisse, et qu'ils n'appuient pas efficacement le pied à terre jusqu'au milieu du troisième mois Je ne crois pas que l'on doit éprouver les mêmes appréhensions ici qu'après la synovectomie en ce qui concerne les déformations secondaires : après la résection et l'enclouage, les opérés sont dans la situation d'une fracture diaphysaire agrafée ; au bout de deux mois, la continuité osseuse se rétablit entre les deux tranches de sections maintenues au contact ; les muscles postérieurs n'ont pas de tendance à remettre la jambe en flexion sur la cuisse comme après la synovectomie, où les surfaces articulaires ont été à peine modifiées et permettent presque indéfiniment des glissements entre elles Jusqu'à présent, en tout cas, je n'ai constaté ces inconvénients chez aucun de mes opérés.

Quand à la modification de l'aspect des lésions, suivant qu'on les voit sur un membre ischémié par la bande d'Esmarch, ou sur un membre dont la circulation a été libre au cours de la résection, je n'ai pas remarqué qu'elle fût assez appréciable pour qu'on n'interprétât pas également, dans les deux cas, ces lésions à leur juste valeur. Il n'y a pas là une raison qui milite en faveur de l'opération avec ischémie ; par contre, l'absence de la bande d'Esmarch permet de faire d'emblée une hémostase asez exacte pour que la perte de sang soit insignifiante, et en tout cas pour qu'elle soit inférieure à l'hémorragie inévitable qui imbibe le pan-

sement des réséqués après l'ablation de la bande et qui est due principalement à la brusque poussée congestive succédante à l'hémostase prolongée.

*
* *

RUPTURE UTÉRINE APRÈS VERSION. HYSTÉRECTOMIE ABDOMINALE TOTALE

M. Lagoutte (du Creusot). — J'ai eu l'occasion récemment, d'observer un cas de rupture utérine après version. L'heureuse issue d'une intervention pratiquée dans des conditions défavorables et aggravée de complications post-opératoires graves, m'engage à communiquer cette observation à la Société de chirurgie.

Obs. — R... Berthe, âgée de 29 ans, a déjà eu trois accouchements antérieurs, tous terminés spontanément dans de bonnes conditions.

La quatrième grossesse s'est passée normalement jusqu'au 20 décembre dernier, date où la malade perdit les eaux prématurément.

Les premiers symptômes de l'accouchement ne se manifestèrent que le 20 janvier suivant. Les douleurs se prolongent jusqu'au 25 au matin, et alors seulement la malade fait appel à une sage-femme, qui constata une présentation transversale avec procidence d'un bras.

Un médecin appelé aussitôt vit la malade à 9 heures du matin et pratiqua immédiatement et sans difficulté une version. Peu après l'extraction de l'enfant, la femme se mit à pâlir brusquement. Une main rapidement introduite dans l'utérus, pour faire la délivrance artificielle, fit constater au médecin une large déchirure du côté gauche de l'utérus. Le placenta extrait, notre confrère fit rapidement un large tamponnement de fortune avec ce qu'il avait sous la main, une large bande de gaz longue de 4 à 5 mètres et quatre grands mouchoirs de poche, puis il envoya la malade à l'Hôtel-Dieu du Creusot.

Par suite des difficultés de transport, celle-ci n'arriva que vers 5 heures du soir.

Elle était dans un état critique : pâleur extrême, lèvres décolorées, pouls petit et rapide, ventre ballonné et douloureux à la pression, vomissements bilieux et abondants.

De suite, je cherchai à me rendre compte des dégâts et enlevai le tamponnement utéro-vaginal. A sa suite sortait une frange épiploïque, en même temps que le sang recommençait à couler.

Laparotomie immédiate. Le péritoine pariétal et les anses intestinales sont déjà vascularisés. Des caillots et une assez grande quantité de sang liquide emplissent le petit bassin. Sur le côté gauche de l'utérus on aperçoit une vaste déchirure irrégulière, qui part du vagin, comprend tout le ligament large gauche, pour aboutir au fond de l'utérus.

Hystérectomie totale.

Au cours de l'opération on se rend compte que les dégâts sont considérables. Le ligament large est complètement disséqué. L'uretère isolé, mais non rompu et flottant, les vaisseaux iliaques mis à nu.

Péritonisation du plancher pelvien au-dessus d'une grande compresse vagino-sous-péritonéale.

Fermeture complète de la paroi abdominale, sauf un gros drain à la partie inférieure de l'incision.

La malade est reportée dans son lit et placée en position assise.

Les jours suivants, aucun signe de réaction péritonéale. Le drain est enlevé au bout de seize heures. Mais la température reste élevée entre 38 et 39°.

Cet état se maintient à peu près stationnaire jusqu'au 19 février.

Ce jour-là, la malade a un frisson, et le lendemain matin elle se plaint de souffrir dans une jambe. Et, en effet, on constate d'abord un très léger œdème et surtout une teinte cyanique très accentuée de tout le membre inférieur gauche.

Le repos le plus absolu est imposé à la malade.

Malgré cela, le soir, brusquement, elle est reprise de syncope, avec pâleur de la face, pupilles dilatées, etc. On croit qu'elle va succomber; mais à grand'peine, après injection d'éther, de caféine, elle revient peu à peu à elle, et sort de cet état de mort apparente.

La température qui, avant l'accident, était de 37°8, était montée à 38°7.

Mais le fait intéressant et que je pus constater avec soin, c'est que la teinte violet foncé du membre inférieur gauche avait brusquement disparu, comme si un caillot oblitérant la veine iliaque s'était détaché, déterminant d'une part les accidents syncopaux, et rendant d'autre part sa perméabilité au vaisseau oblitéré.

Dans les jours suivants, la température reste élevée entre 38° et 39°, et l'on assiste à l'évolution d'une phlébite avec œdème considérable du membre.

Depuis lors, la guérison s'est produite lentement, sans incident notable. La malade a quitté l'Hôtel-Dieu le 1er avril.

En somme, dans cette observation, il me semble intéressant de faire remarquer l'heureux succès de l'hystérectomie pour rupture chez une malade très anémiée par l'hémorragie et déjà en évolution de péritonite, comme aussi le dénouement inespéré des complications de phlébite et d'embolie avec syncope.

*
* *

DRAINAGE UTÉRIN A DEMEURE.

M. Lagoutte (du Creusot). — Je désire présenter à la Société de chirurgie un tube pour le drainage utérin à demeure,

dont je me sers depuis plusieurs années pour le traitement des septicémies puerpérales.

J'ai pour habitude, en effet, de traiter les infections puerpérales que je vois, hélas ! encore nombreuses, par la méthode de Thiriar, le courant permanent d'oxygène gazeux.

Je profite de l'occasion pour dire ici combien je suis satisfait de ce mode de traitement, d'une application extrêmement simple aussi bien à l'hôpital que dans la clientèle et même à la campagne.

On trouve, en effet, aujourd'hui, avec la plus grande facilité, des obus d'oxygène de capacité plus ou moins grande, qu'il suffit de relier au tube que je présente ici, en ayant soin d'intercepter entre eux un flacon laveur.

Le tube se compose d'un gros drain long de 25 centimètres environ, percé de trous à son extrémité interne sur une hauteur de 5 centimètres environ. Au-dessous de ces trous se trouvent deux ailettes en caoutchouc. Il suffit de pousser le tube dans l'utérus, les ailettes franchissent l'isthme, puis se redressent au-dessus, maintenant l'instrument à demeure.

L'oxygène passe du tube dans la cavité utérine et ressort entre le tube et les parois du col.

J'ajoute que le tube peut servir également à donner des injections utérines fréquentes.

Il évite les blessures du col, excoriations multiples dues aux manœuvres répétées nécessaires pour donner des injections intra-utérines, lésions qui sont autant de portes d'entrée nouvelles à l'infection, et qui, à mon sens, rendent souvent ce mode de traitement aussi nuisible qu'utile.

Avec le tube à demeure, toute personne de l'entourage peut, en adaptant à l'extrémité une canule de verre terminant le tube de la douche, donner des injections antiseptiques aussi fréquemment qu'il est nécessaire, sans remuer la malade et sans craindre de lui nuire.

Aussi les praticiens de la région, à qui j'ai montré ce tube et la manière de s'en servir, s'en sont montrés enchantés et m'en ont tous demandé des exemplaires.

Séance du 26 mai 1910.

Présidence de M. Aubert.

FRACTURE DU COL DE L'HUMÉRUS ; INTERVENTION SANGLANTE.

M. Lagoutte. — Messieurs, j'ai l'honneur de vous présenter un jeune malade chez lequel j'ai réduit, par la méthode sanglante, une fracture de l'extrémité supérieure de l'humérus. Cet enfant de 15 ans 1/2 m'a été amené le 10 avril dernier ; le jour même, il s'était fracturé l'extrémité supérieure de l'humérus. Dès le lendemain ou le surlendemain, j'appliquai un appareil d'Hennequin avec extension par des poids au pli du coude et contre-extension sous l'aisselle. Au bout de quinze jours, j'enlevai l'appareil pour me rendre compte du résultat obtenu, et je radiographiai l'enfant. Je constatai alors que le résultat relevé par la radiographie était aussi mauvais sinon plus qu'avant le traitement : l'extrémité supérieure de la diaphyse faisait saillie, et la déformation était extrêmement accusée, beaucoup plus qu'au début de l'accident.

Le 2 mai, je pratiquai la réduction sanglante ; je fis l'incision habituelle de la résection de l'épaule, je mis à nu et réduisis la fracture et fixai les deux fragments avec une vis en acier doré. A partir de ce jour l'enfant est resté pendant une huitaine légèrement immobilisé avec un simple pansement, et au bout de huit jours je l'ai laissé se servir de son bras comme si rien n'était.

Vous pouvez voir, par l'examen des radiographies avant et après, que la réduction anatomique est presque idéale, et par l'examen de l'enfant, que le résultat esthétique et fonctionnel est excellent.

M. Molin. — J'aurai le plaisir de vous présenter, dans une prochaine séance, un cas semblable à celui de M. Lagoutte, que j'ai opéré au mois d'août dernier dans le service de mon maître, M. Nové-Josserand.

Comme mon intervention a porté très près du cartilage juxta-épiphysaire, je voudrais savoir si elle n'influera pas sur l'accroissement du membre, et c'est pourquoi j'ai préféré attendre quelque temps un résultat éloigné.

Il s'agissait d'un décollement datant déjà de quelques jours, absolument irréductible par la traction et donnant une déformation considérable et très disgracieuse sous la partie antérieure du deltoïde.

Je ne me suis servi d'aucun appareil d'approximation, je me suis contenté de maintenir ma réduction par un bandage plâtré, que j'ai dû, il est vrai, laisser une vingtaine de jours en place, alors que M. Lagoutte, confiant dans sa vis laissée à demeure, a pu rendre beaucoup plus tôt la liberté au bras de son patient.

Je sais que ni M. Gangolphe ni M. Nové-Josserand ne sont très partisans d'intervention sanglante en matière de décollement épiphysaire de l'extrémité supérieure de l'humérus. Ils m'ont toujours déclaré être satisfaits, comme résultats éloignés et au point de vue esthétique des cas les plus mauvais en apparence au début.

Il y a là une question intéressante de thérapeutique chirurgicale que je me propose de solutionner définitivement par l'examen comparatif d'un certain nombre de faits anciens recueillis dans la pratique des chirurgiens lyonnais.

M. Destot. — Le traitement des fractures du col de l'humérus par la suture ne saurait être généralisé. Malgré le beau résultat esthétique et opératoire présenté par M Lagoutte, je persiste à croire que le traitement sanglant doit être l'exception.

Il importe avant tout de sérier les faits, et les indications opératoires doivent être à la fois très précises et très rares.

Dans le cas présenté, il s'agissait d'une fracture juxta-épiphysaire chez un enfant.

Dans ces cas, la plupart du temps, les enfants guérissent seuls, malgré saillie antéro-externe du fragment inférieur. Les cas étudiés dans la thèse de Curtillet le démontrent. La plupart du temps les fragments sont engrenés, et tous les appareils de traction ou d'immobilisation sont inutiles.

La tête humérale se modèle avec l'âge, et l'on ne trouve plus chez l'adulte la déformation primitive.

Dans les cas où il n'y a pas d'engrènement, la mobilisation immédiate avec le port d'un poids fixé au coude permet d'obtenir des résultats parfaits.

D'ailleurs, même chez l'adulte, toutes les fractures de l'humérus, y compris celles du col chirurgical (exceptées celles du coude), sont justiciables de ce traitement par la mobilisation hâtive et l'extension continue.

L'appareil le plus simple et qui m'a donné les meilleurs résultats

consiste en un bracelet de plomb de 1.500 à 2.000 grammes, fixé au coude, tandis que le poignet repose sur une petite écharpe.

Le blessé peut s'habiller, vaquer à ses affaires, la réduction s'opère seule, et l'on n'observe qu'un minimum de déformation, alors que tous les appareils d'immobilisation font un véritable supplice. La contre-extension dans l'aisselle est insupportable.

Malgré tous les progrès de la chirurgie, la suture n'est pas sans danger, et elle doit être justifiée par une nécessité et une indication très précise, surtout si l'on considère la suite ordinairement bonne des fractures juxta-épiphysaires.

C'est pourquoi j'aurais désiré que M. Lagoutte nous fournit des détails sur la forme exacte du cas qu'il avait sous les yeux et qui a motivé son intervention.

M. Bérard. — Dans la discussion des indications opératoires relatives aux fractures de l'extrémité supérieure de l'humérus, il y a lieu de distinguer entre la déformation osseuse et la gêne fonctionnelle qni peut résulter d'un cal vicieux. Ces deux termes ne sont pas forcément liés l'un à l'autre.

Depuis plusieurs années déjà, j'utilise pour le traitement de ces fractures juxta-épiphysaires de l'épaule la méthode ambulatoire avec l'extension continue : celle-ci est réalisée au moyen d'un poids de 2 kilogrammes fixé à l'extrémité inférieure de l'humérus au moyen d'une bande de diachylon. Cette extension ne peut être d'ailleurs qu'intermittente ; lorsque le malade est couché, on ne peut bien l'exercer qu'au moyen d'une traction élastique et en plaçant le bras en abduction ; pendant le sommeil, il est illusoire de chercher à la maintenir, à moins de mettre un appareil inamovible qui tient souvent mal en place et qui, alors, gêne plus qu'il ne sert. Or, même en combinant avec cette extension le massage, l'électrisation, sans mobilisation méthodique trop précoce, dans nombre de cas, chez les adolescents comme chez les adultes, la tête humérale reste basculée en haut et en dehors et forme, avec la diaphyse, un cal en crosse à saillie antéro-externe. Lorsque les malades voient cette déformation sur leur radiographie, ils sont peu satisfaits, et le chirurgien, de son côté, peut regretter alors de n'être pas intervenu plus énergiquement par des moyens plus directs. Mais, à moins d'une déformation intense, chez un sujet âgé ou très rhumatisant d'ordinaire les résultats fonctionnels sont bien supérieurs à ceux que semblaient promettre les apparences. Pendant quelques semaines, l'atrophie rapide et constante du deltoïde s'ajoute à la saillie du cal pour limiter beaucoup les mouvements d'abduction et de circumduction ; puis, le massage et la mobilisation améliorent toujours plus ou moins rapidement cet état, et l'on est surpris, au bout de quelques mois, de constater que le membre a retrouvé à peu près toutes ses fonctions. Je l'ai constaté encore

récemment chez un sujet de 45 ans, qui, à la suite d'une chute de cheval, s'était fait une fracture à grand déplacement du col chirurgical de l'humérus droit malgré la traction continue, il eut un cal en crosse et une gêne fonctionnelle immédiate considérable ; huit mois après, cependant, le massage électrique et la mobilisation lui avaient rendu un membre utilisable pour tous les mouvements ; grand chasseur, il pouvait à nouveau épauler rapidement son fusil, le bras en extension ; il avait également l'élévation et la circumduction complètes, sans déplacement en sonnette de l'omoplate.

Pour remédier à cette déformatton en crosse, on a préconisé l'immobilisation sous plâtre, la réduction étant faite sous anesthésie, le bras porté en forte abduction, puis maintenu par l'appareil en extension le long du corps. A. Broca dit en avoir obtenu, chez l'enfant du moins, d'excellents résultats.

Mais cet appareil, comme celui d'Hennequin, demeure rarement appliqué très exactement aux contours de l'épaule, du bras et du coude. C'est pourquoi Judet a proposé, après avoir réduit la fracture en abduction, d'immobiliser le bras dans cette position, le coude fléchi, le poing du blessé fixé sur le côté du thorax par quelques tours de bande ; dans un cas, j'ai commencé le traitement par l'application de cet appareil auquel j'ai substitué, au bout de dix jours, la simple extension continue avec les poids ; le résultat a été excellent et la déformation a peu près nulle.

M. Gangolphe. — J'ai entendu avec beaucoup d'intérêt la communication de M. Lagoutte.

Pour ma part, je n'ai jamais eu recours à l'intervention, et voici pourquoi : au point de vue esthétique, les malades que j'ai soignés par une simple écharpe avec massages n'ont pas eu des résultats différents de celui de M. Lagoutte ; dans tous les cas, au point de vue fonctionnel, ils n'ont eu aucune gêne.

Lorsque j'ai eu affaire à des décollements épiphysaires survenus tard, à certaines fractures, chez des jeunes gens de 17 à 18 ans, reproduisant un type anatomique à peu près comparable au décollement épiphysaire, je me suis encore borné au même traitement, et j'ai obtenu de bons résultats.

Je ne suis pas opposé à l'idée de l'intervention, mais dans les cas que j'ai vus, je n'ai pas eu l'occasion de la pratiquer, et mes malades s'en sont très bien trouvés.

Relativement à l'extension, je ne l'ai pas employée ; je crois qu'elle peut donner des résultats, mais, je le répète, une simple écharpe m'a suffi. En y réfléchissant bien, on finit par croire que tous les traitement non sanglants préconisés ont un peu, comme efficacité, l'action des divers bandages usités pour les fractures de la clavicule.

Donc, dans le cas de décollement épiphysaire chez les enfants, et

même plus tard, je n'ai pas eu l'occasion d'intervenir, et mes malades ont néanmoins récupéré tous leurs mouvements.

M. Lagoutte. — M. Destot m'a demandé des détails sur la nature de la fracture que j'ai présentée : il s'agissait d'un décollement épiphysaire incomplet ne portant que sur la partie antérieure, le quart à peu près de l'épaisseur de la tête humérale. Le reste de la fracture dans la partie postéro-interne était constitué par un fragment taillé en biseau de haut en bas et de dehors en dedans. Le fragment inférieur faisait saillie sous le deltoïde et remontait très haut, de sorte que le résultat esthétique était très différent de ce qu'il est aujourd'hui ; il y avait une saillie beaucoup plus considérable qu'actuellement.

M. Destot. — C'était engrené ?

M. Lagoutte. — Non, ce n'était pas engrené ; il y avait déjà de la consolidation, il a fallu décoller légèrement. Je crois qu'au point de vue fonctionnel la réduction sanglante doit donner de bons résultats parce qu'on peut mobiliser son malade rapidement ; au bout de huit jours, ce petit garçon se servait de son bras, et aujourd'hui il a presque tous ses mouvements.

Un autre malade, dont je vous présente la radiographie et que j'ai opéré il y a deux ans, était arrivé un mois après la fracture, il n'avait presque pas de mouvements ; si on l'avait laissé dans le même état, il aurait eu un très mauvais résultat fonctionnel, tandis qu'il en a un excellent.

M. Tixier. — Je me permettrai une simple réflexion d'ordre purement clinique. M. Lagoutte a été très frappé chez son petit malade de l'exagération tardive de la déformation de l'épaule, et il va jusqu'à incriminer le traitement institué.

Pour ma part, d'après ce que j'ai observé, j'expliquerais ainsi cette déformation de plus en plus considérable : elle n'est qu'apparente. Durant les premiers jours, alors que la tuméfaction des parties molles est volumineuse de par le sang épanché sous le deltoïde, on perçoit mal les saillies osseuses. Au bout de quelques jours, alors que la résorption des exsudats s'est produite, alors que le deltoïde, muscle si délicat, s'est atrophié, la palpation est beaucoup plus aisée. Par suite, la déformation osseuse semble plus grossière, mais en réalité elle ne s'est pas modifiée.

M. Durand. — Le traitement sanglant des fractures semble n'avoir qu'une presse assez médiocre. Il n'a que des indications rares, c'est vrai, mais il réunit peu de suffrages parce qu'on rassemble trop les choses. La discussion qui vient d'avoir lieu en est la preuve ; on discute le traitement sanglant dans les fractures de l'extrémité supérieure de

l'humérus, en considérant d'un seul coup toutes les variétés. Il me semble que de cette façon on ne peut guère obtenir de précision.

Je ne crois pas qu'il faille opérer toutes les fractures de l'humérus ou toutes celles de telle ou telle variété ; il ue faut, en principe, en opérer aucune ; le traitement ordinaire : réduction, maintien de la réduction, restauration des fonctions doivent avoir toutes nos préférences.

M. Destot faisait allusion à une de mes malades chez laquelle le corps de l'os avait pénétré dans son extrémité supérieure ; il y avait là une fracture par engrènement, la déformation était minime, on pouvait faire un pronostic excellent, et l'idée ne serait jamais venue à personne d'opérer. Il en est d'autres qui ont un éclatement de la tête. Je ne vois pas ce qu'on gagnerait à les opérer, car la restauration de la forme serait impossible. Mais par contre, si vous avez un déplacement un peu considérable qui se réduit mal et ne se maintient pas réduit, pourquoi ne pas intervenir? Est-ce donc bien grave que d'inciser le foyer osseux et de coapter les fragments avec un davier ? Je crois qu'avec des indications précises il vaut mieux encore le faire que de laisser une réduction incomplète et une consolidation vicieuse, fût-ce au prix d'une incision cutanée que quelques-uns paraissent craindre un peu trop.

L'indication ne doit résulter ni d'une théorie générale ou de l'application d'un principe arrêté à une variété spéciale de fractures ; ici comme ailleurs, la méthode sanglante ne doit être appliquée qu'après échec de la thérapeutique ordinaire. Elle ne doit hériter que des cas pour lesquels la méthode classique n'a pu suffire, mais j'affirme qu'elle doit en hériter.

***

TROIS CAS DE CHOLÉCYSTECTOMIE POUR CALCULS DU CYSTIQUE AVEC RÉTENTION VÉSICULAIRE INTERMITTENTE ; CHOLÉCYSTECTOMIE IDÉALE SOUS-SÉREUSE.

M. Bérard. — Depuis le mois de juillet dernier, j'ai observé, chez trois femmes âgées respectivement de 50, 43 et 38 ans, des accidents à peu près identiques liés à la présence d'un calcul enclavé dans le cystique. Voici les trois calculs qui furent retirés de ce canal au cours de la cholécystectomie pratiquée chez ces trois malades.

Chez toutes trois, les accidents avaient évolué au début suivant le même syndrome de *distension douloureuse intermittente de la vésicule*, les crises survenant à peu près deux ou trois heures après les repas et coïncidant avec une augmenta-

tion de volume du cholécyste qui devenait, à ce moment, beaucoup plus perceptible pour les malades elles-mêmes à travers la paroi abdominale.

Chez la première malade, la première crise remontait à cinq ans; elle avait eu les caractères d'une vulgaire colique hépatique. Puis les accidents s'étaient rapprochés depuis trois ans, revenant périodiquement pendant les digestions avec une intensité variable, et avec une distension nette de la vésicule à ce moment.

En janvier 1909, la douleur s'était atténuée, mais en devenant persistante, avec une impression de pesanteur dans l'hypochondre droit et une constipation qui nécessitait chaque jour l'administration de lavements. La malade se plaignait en outre de supporter difficilement la pression de ses vêtements. A l'examen, on constatait une vésicule prolabée jusqu'à l'ombilic, rénitente, reconnaissable à ses contours, se déplaçant avec le foie, mais assez peu mobile au reste, et douloureuse à la palpation.

L'intervention la montra un peu épaissie, nacrée, allongée en banane, fixée le long du côlon ascendant par quelques adhérences.

Elle contenait du liquide muco-purulent peu teinté de bile. Son bassinet, plus enflammé que le fond et plus épais, était rempli par ce calcul mûriforme du volume d'une amande, au contact duquel la muqueuse commençait à s'ulcérer. La cholécystectomie sous-séreuse ne présenta quelques difficultés que pour l'isolement de cette portion haute, noyée dans les adhérences. Il fallut, ici, terminer par un drainage du cystique qui fut supprimé au bout d'un mois, avec fermeture spontanée de la fistule vingt jours après.

La deuxième malade fut présentée à la Société des sciences médicales, le 12 janvier 1910, par mon interne, M. Charvet. Je serai donc bref sur les détails de son observation. Depuis quatre ans, elle avait constaté dans l'hypochondre droit une tumeur allongée, indolore, « en manche d'outil », disait-elle, qui, depuis le mois d'avril 1909, était devenu le siège de vives douleurs, coïncidant avec des variations de volume, et surtout marquées après les repas copieux. Comme cette femme avait en même temps un gros rein droit abaissé, son médecin avait d'abord songé, chez elle, à une hydronéphrose intermittente.

Pendant six mois les crises se reproduisirent presque chaque jour, sans fièvre, ni ictère ; puis elles s'espacèrent, cessèrent pendant deux mois, pour revenir en novembre, décidant la malade à une intervention.

L'examen, chez cette femme maigre, permettait de prendre littéralement entre les doigts une vésicule très allongée que l'on pouvait déplacer dans le sens transversal jusqu'au-dessous des fausses côtes gauches. A l'opération, cette vésicule allongée, de 17 centimètres, avec un pédicule grêle, transparente, remplie de liquide muqueux, clair, put être enlevée en bloc par une décortication sous-séreuse ; l'incision du cystique permit d'en retirer ce calcul de cholestérine, jaune ambré, du volume d'une petite bille. Comme il n'y avait pas trace d'infection, le cystique fut lié et enfoui sous une collerette séreuse ; un drain et une mèche laissés au-dessous de lui furent, malgré cette suture, souillés d'un peu de bile pendant quelques jours, sans que pour cela la cicatrisation fût notablement retardée.

A signaler pendant la convalescence une poussée de congestion pulmonaire qui ne compromit pas la solidité des sutures, malgré des quintes de toux violentes et pénibles. Comme chez la première malade, la guérison s'est maintenue sans nouvel accident hépatique.

Le troisième cas a été opéré par moi la semaine dernière. Il s'agissait encore d'une femme de 38 ans, qui souffrait depuis dix-huit mois dans la région de l'hypochondre droit de crises douloureuses survenant principalement au moment des digestions, avec une tuméfaction variable de volume, très mobile à droite de l'ombilic et au-dessous d'un foie ptosé.

Bien qu'elle eût présenté nettement, à diverses reprises, le syndrome de la colique vésiculaire avec retentssement douloureux dans l'épaule droite, et que l'on sentît en arrière de la tumeur le rein droit abaissé par le foie hors de sa loge, c'est encore avec le diagnostic de rein flottant douloureux, hydronéphrose intermittente, que cette malade fut adressée par son médecin à l'hôpital. A son entrée, elle n'avait aucun signe de rétention biliaire, ni ictère, ni pigments dans les urines. La vésicule, devenue peu douloureuse et d'un volume à peu près fixe depuis quelques semaines, pouvait être refoulée jusque dans la fosse iliaque droite, et jusqu'à gauche de l'ombilic.

L'intervention, ici, fut des plus simples ; très longuement

pédiculée et libérée de toute adhérence, la vésicule put être dégagée facilement, par clivage péritonéal jusqu'au niveau du calcul enclavé dans la cystique, et réséquée sans être ouverte. Le calcul enlevé, le cystique apparut à ce niveau épaissi, tomenteux, et bien que la sonde exploratrice à boule eût été engagée facilement par les voies biliaires jusqu'au duodénum, je réséquai encore toute la portion du cystique malade pour ne pas risquer de fistule biliaire secondaire; puis ce canal fut suturé au catgut et enfoui profondément sous la gaine péritonéale qui entourait la vésicule.

Ici, la réunion immédiate fut complète; un petit drain de sûreté glissé sous le foie fut enlevé au bout de quarante-huit heures, la température ne dépassa pas 38°; ce fut la cholécystectomie idéale.

A propos de ces trois faits, j'insisterai seulement sur la facilité avec laquelle, par une coïncidence heureuse, la vésicule, longuement pédiculée et libre de toute adhérence, put être clivée de son péritoine dans une ablation sous-séreuse. Sauf au niveau du fond où le péritoine toujours plus solidaire des autres tuniques fut enlevé avec elles, sur toute la hauteur du réservoir biliaire et du canal cystique, cette décortication sous-séreuse fut rapidement menée et avec une hémorragie insignifiante des branches de l'artère cystique.

*
* *

HYDROPISIE DE LA VÉSICULE BILIAIRE.

M. Patel. — Je vous présente une vésicule biliaire que j'ai enlevée hier chez une femme de 47 ans, entrée dans le service du Prof. Poncet, que j'ai l'honneur de remplacer.

Cette malade venait à l'hôpital pour des crises douloureuses, survenues depuis le mois de janvier de cette année et siégeant dans l'hypochondre droit; les douleurs survenaient par accès et duraient de quelques heures à quelques jours; il n'y avait aucun antécédent hépatique, aucun amaigrissement.

A son entrée à l'hôpital, le 13 mai 1910, on ne percevait rien d'anormal; mais les jours suivants, la malade eut une crise et l'on vit apparaître sur le bord externe du grand droit, à droite, une tuméfaction, assez confuse, mais nettement perceptible, au-dessous du bord inférieur du foie; elle était matte; sa forme ne rappelait en rien celle de la vésicule distendue (on en

verra plus loin la raison); mais la tumeur ballottait; refoulée brusquement à l'intérieur de l'abdomen, elle revenait frapper la main, laissée sur la paroi.

On fit le diagnostic d'hydropisie intermittente de la vésicule biliaire, faits sur lesquels MM. Villard et Cotte ont bien attiré l'attention.

Hier, par une laparotomie sur le bord externe du droit, je pus enlever la vésicule que je vous présente; l'extirpation fut facile, car la tumeur était absolument pédiculée; l'artère cystique fut liée séparément, ainsi que le canal cystique, après avoir taillé une petite collerette péritonéale.

Comme vous pouvez le constater, un calcul arrondi bouche entièrement le cystique; la vésicule est pleine d'un liquide clair; ce qu'il y a de mieux, c'est l'aspect même de cette vésicule; elle a la forme d'une cornemuse, ou d'un petit estomac; cette torsion du corps de la vésicule sur le col est rare; le bord droit devient antérieur et le fond se dévie en dedans. Cette particularité explique que, même distendue, la vésicule ne faisait qu'une saillie peu marquée au-dessous du bord inférieur du foie; elle ne devenait perceptible qu'en plaçant un coussin au-dessous de la région lombaire; le phénomène du ballottement, ici très net, permettait d'affirmer que l'on était en présence d'une vésicule.

M. Villard. — Je demanderai à M. Bérard et à M. Patel si la vésicule ouverte contenait de la bile.

M. Patel. — Une ponction a été faite dans cette vésicule; il n'y a pas du tout de bile, la malade n'avait aucun antécédent hépatique.

M. Bérard. — Dans le premier cas, où une poussée d'infection récente autour du calcul enclavé dans la cystique avait décidé la malade à l'intervention, la vésicule contenait un liquide muco-purulent; dans le deuxième cas, c'était un liquide muqueux, clair, teinté de bile; dans le troisième enfin, je n'avais pas encore ouvert la vésicule, et voici le contenu qui s'écoule devant vous; une sorte de mélasse brun verdâtre avec une dizaine de particules biliaires concrétées, variant d'une tête d'épingle à un petit pois.

M. Villard. — J'ai demandé ce détail, car, à mon sens, il a une assez grosse importance au point de vue clinique et au point de vue thérapeutique.

Au point de vue clinique, les cas qui viennent d'être présentés et dans lesquels la vésicule ne contenait pas de bile, diffèrent beaucoup

de ceux que j'ai décrits avec M. Cotte sous le nom d'hydronéphrose intermittente de la vésicule biliaire ; ils ne sauraient leur être assimilés.

Dans le sydrome clinique que nous avons décrit, le cystique est perméable, la vésicule contient de la bile normale, et il existe, au niveau du cystique un obstacle intermittent, torsion, coudure, mais surtout calcul soupape, laissant bien la bile pénétrer dans la vésicule pendant l'intervalle des digestions, mais s'opposant à son évacuation au moment du temps duodénal du passage du chyme ; il résulte de ce fait et à ce moment une tension intermittente de la vésicule, avec contractions violentes de ses parois, qui provoque des crises douloureuses habituellement observées deux ou trois heures après l'ingestion des aliments.

Ce syndrome clinique doit être nettement différencié des poussées de cholécystite, lésions purement inflammatoires, survenant sur des vésicules habituellement fermées, et s'accompagnant de distensions du cholécyste par exsudation inflammatoire. Les cholécystites avec distension sont connues depuis longtemps. Le cas présenté par M. Patel en est un exemple net ; il existe, au niveau du cystique, un calcul solidement enclavé, le conduit biliaire est complètement oblitéré, et le contenu de la vésicule est formé par un liquide épais et trouble.

Au point de vue thérapeutique, cette différenciation des cas d'hydropisie intermittente d'avec ceux qui relèvent de poussées de cholécystite a son importance. Les cas d'hydropisie intermittente sont justiciables de la cholécystostomie, ou même de la cholécystotomie idéale. Ici, en effet, il n'y a pas d'infection et l'utilité du drainage n'apparaît pas ; ce qu'il faut, c'est enlever l'obstacle, le plus souvent un calcul soupape ; la taille idéale sera alors l'opération de choix, et dans les cas plus complexes, coudure, torsion, on pourra utiliser la fixation de la vésicule avec cholécystostomie.

Ces interventions suffisent et je rejette, en pareille circonstance, l'ablation de la vésicule qui est une opération plus grave, parce qu'elle réclame une plus large extériorisation du foie, et peut-être aussi pour d'autres raisons sur la nature desquelles je voudrais poser un point d'interrogation.

Dans deux cas, à la suite de cholécystectomie, j'ai vu évoluer des accidents qui ont entraîné rapidement la mort, avec des symptômes de collapsus et de faiblesse cardiaque, sans que l'on ait eu de signes d'infection péritonéale. Dans ces deux cas, au moment de la libération du pédicule vésiculaire, j'avais blessé un gros vaisseau artériel, qui ne m'avait pas paru être l'artère cystique, mais bien l'artère hépatique anormalement située ; je me suis demandé si cette blessure n'avait pas été la cause des accidents observés chez mes opérés. S'il en était ainsi, il faudrait redouter beaucoup la blessure de l'hépatique, et cependant la

disposition anormale qui place quelquefois cette artère en avant du cystique, rendait cette blessure bien difficile à éviter.

Cette digression étant faite sur un danger possible de la cholécystectomie, je terminerai en disant que la taille de la vésicule est pour moi l'opération de choix, dans les cas d'hydropisie intermittente vraie de la vésicule, mais dans les cas qui viennent d'être présentés, je ne saurais critiquer MM. Bérard et Patel, puisqu'il s'agissait, chez leurs opérés, de vésicules fermées avec poussées de cholécystite.

M. Bérard. — Chez les deux dernières de mes opérées, il n'y avait aucune trace d'infection de la vésicule ; ni adhérences, ni contenu purulent. Le calcul du cystique était absolument mobile comme une soupape à bille dans le deuxième cas ; il était relativement enclavé, mais cependant facilement mobilisable dans le troisième cas, à cause de l'épaississement des parois du cystique autour de lui. Je crois donc que pour ces deux faits du moins, on peut dire qu'il s'est agi de cholécystocèle avec rétention intermittente.

D'après M. Villard, pour qu'il y ait cholécystocèle intermittente, il faudrait que l'origine des accidents fût purement mécanique, sans la moindre inflammation, ni le moindre épaississement des parois de la vésicule. Mais l'absence absolue d'inflammation est-elle admissible dès qu'un obstacle permanent ou intermittent est opposé au cours de la bile ; on trouve dans cet ordre de faits tous les intermédiaires entre l'état d'une vésicule mince, lisse, à parois presque transparentes et l'état nacré avec épaississement des tuniques et envahissement de la muqueuse par de vrais tubes glandulaires plus ou moins infectés. Dès lors, n'est-on pas en droit de supprimer d'emblée la vésicule plutôt que d'exposer à une récidive des accidents ?

Quant aux dangers possibles de la ligature de l'artère hépatique, que M. Villard invoque parmi les arguments contre la cholécystectomie, ils doivent être réduits à leur minimum dans la plupart des cas, et sûrement évités quand le clivage du cystique, sinon de toute la vésicule, est possible sous le péritoine ; dans ces conditions, ce n'est même plus le tronc principal de l'artère cystique que l'on rencontre toujours sous sa pince, mais quelques branches insignifiantes.

M. Villard. — Il n'y a pas de règle absolue, et la vésicule peut être enlevée lorsque ses parois sont altérées par l'inflammation, qui peut, en effet, se surajouter au dispositif schématique qui a réalisé le syndrome de l'hydropisie intermittente. Celui-ci peut, à un moment donné, par suite de l'oblitération du cystique, être remplacé par une cholécystite fermée.

Quant à la blessure de l'hépatique, il n'est pas toujours possible de l'éviter par la décortication péritonéale, car celle-ci n'est pas toujours possible, et on se trouve parfois en présence d'une gangue que l'on est

obligé d'inciser en-dessous, risquant ainsi de sectionner l'artère hépatique anormalement située.

M. Destot. — Le gonflement intermittent de la vésicule biliaire n'est pas fatalement lié à la présence d'un calcul faisant clapet ; et le syndrome de la colique hépatique ne signifie pas toujours la calculose.

J'ai eu l'occasion de voir, avec MM. Josserand et Jaboulay, un malade, alcoolique syphilitique, qui présentait le phénomène de gonflement de la vésicule et semblait n'avoir pas de relation avec la digestion. La rétention biliaire était complète alors qu'on eût dû penser que les périodes de retrait correspondait à une évacuation, et la réplétion à un arrêt.

Ce malade fut opéré par M. Jaboulay. La vésicule n'était pas grosse, et par conséquent on ne pouvait attribuer l'apparence de gonflement intermittent à la saillie ou au retrait d'une vésicule grosse et fermée sous l'influence de la réplétion gastrique. Le foie était scléreux et ficelé par place. Le pancréas dur et scléreux. La laparotomie fut terminée sans autre intervention après s'être rendu compte qu'il n'y avait sur tout l'arbre biliaire aucun obstacle calculeux.

Le malade fut mis au traitement spécifique et au lait et depuis sept ans il n'a jamdis repris cette singulière vésicule. La rétention biliaire datait de huit mois et on avait un tableau clinique de la colique hépatique.

Il peut donc exister des vésicules biliaires à volume variable ne reconnaissant pas pour cause un calcul faisant clapet.

M. Villard. — Il y a des cas d'hydropisies intermittente qui ne sont dus ni à la présence d'un calcul, ni à un vice de position du cystique, peut-être permettraient-ils de donner une interprétation au fait de M. Destot?

J'ai rappelé, il y a quelques mois, à la Société des sciences médicales, le cas d'une malade que j'avais observée avec M. Mouisset. Cette jeune femme réalisait le type absolu de l'hydropisie intermittente de la vésicule : crises régulières quelques heures après l'ingestion des aliments, distension et tension intermittente de la vésicule. Je pratiquai une cholécystostomie qui me montra l'absence de tout calcul et me laissa supposer qu'il s'agissait d'un vice de position du cystique. Tous les phénomènes douloureux cessèrent ; au bout d'une quinzaine de jours, je retirais le drain et laissais peu à peu la fistule biliaire s'oblitérer.

Le jour même de sa fermeture une nouvelle crise apparaissait, et le lendemain, devant la répétition des accidents, je me décidais à ouvrir de nouveau la vésicule. J'observais alors un phénomène très curieux : à différentes heures de la journée la fistule laissait couler une bile normale et très abondante ; à d'autres heures l'écoulement biliaire était

remplacé par un mucus incolore, extrêmement visqueux et épais. Ce mucus était sécrété en grande quantité, 200 à 250 grammes environ en deux ou trois heures. L'écoulement biliaire avait lieu dans les heures éloignées des phases digestives, et l'écoulement du mucus se produisait environ deux heures après l'ingestion des aliments. Il me fut facile de constater dès lors que les heures où se produisaient les crises douloureuses d'hydropisie intermittente coïncidaient exactement avec les heures d'hypersécrétion muqueuse. La rétention intermittente et douloureuse de la vésicule était produite non point par un calcul ou une altération anatomique du cystique, mais par une sécrétion muqueuse anormale trop épaisse pour être expulsée par un cystique normal.

En présence de ce phénomène, je pensais que le point de départ de cette sécrétion exagérée de mucus était dans un état inflammatoire de la muqueuse, et avant de pratiquer la cholécystectomie qui était l'opération rationnelle en cas de persistance des accidents, je tentai un drainage prolongé avec injections modificatrices au nitrate d'argent.

Entre temps, j'envoyai la malade à Vichy, et au bout de six mois je laissai la fistule se fermer. La guérison fut complète, et elle s'est maintenue depuis un an.

C'est là un fait certainement très rare, qui montre que l'hydropisie intermittente de la vésicule peut être réclinée en dehors de tout calcul et de tout vice de position du canal cystique.

M. Destot. — Mon cas n'est pas comparable à celui de M. Villard, si curieux et si bizarre. La vésicule à gonflement intermittent ne s'est montrée que jusqu'à l'opération. Après celle-ci, tout a disparu sans qu'on ait rien fait d'actif d'ailleurs autre que de donner le traitement spécifique et le malade, depuis sept ans, reste guéri. Sa vésicule n'a pas reparu. Il s'agissait, je le répète, d'un alcoolique syphilitique de 62 ans, chez lequel on a vu nettement tous les signes d'une cirrhose du foie et d'une pancréatite scléreuse.

M. Gangolphe. — Je n'aurais pas pris la parole dans ce débat si M. Destot n'avait pas fait les réflexions qu'il vient de nous soumettre. Il m'est en effet arrivé d'observer, il y a sept ou huit ans, un jeune malade qui présentait les phénomènes de l'appendicite : vomissements, douleur au flanc droit, température élevée, etc., etc. Il me sembla que je pouvais le laisser refroidir pour l'opérer plus tard. Au bout de quinze ou vingt jours, son état ne s'étant guère modifié, les phénomènes douloureux persistaient ainsi que la fièvre, mais il y avait cependant quelque chose de nouveau : le sujet était considérablement amaigri et l'on pouvait voir la vésicule biliaire faisant une volumineuse saillie sous la paroi abdominale ; en même temps, il existait un peu d'ictère.

Notre diagnostic fut modifié et nous pensâmes alors à une poussée de cholécystite. Comme la température persistait, que l'état général du

malade s'aggravait, je décidai d'intervenir d'accord avec mes confrères. Je pensais faire une cholécystostomie. Le ventre ouvert, je constatai l'intégrité de la vésicule, l'absence de réaction péritonéale ; il nous sembla très manifestement que la vésicule ne contenait pas de calcul, mais par contre, je trouvai la tête du pancréas extrêmement dure, augmentée de volume. Je ne sus quel diagnostic formuler et je pensai à une inflammation du pancréas plutôt qu'à un néoplasme, et cela à cause de la jeunesse du malade ; je résolus de ne pas ouvrir la vésicule ; j'appuyai un peu sur le pancréas pour voir s'il y avait un calcul et, ne sentant rien, je refermai le ventre purement et simplement ; le malade guérit merveilleusement ; la tuméfaction de la vésicule disparut au bout de quelques jours ainsi que l'ictère et la fièvre. Depuis cette époque, ce jeune homme n'a jamais eu une crise rappelant les phénomènes qu'il avait présentés.

Il y avait eu là cholécystocèle momentanée consécutive due sans doute à une poussée de pancréatite. Il m'a paru intéressant de vous signaler ce fait.

Le Gérant, Dr Vallas

Lyon. — Association Typographique, 12, rue de la Barre. — H. Gabrion, directeur.

Séance du 2 Juin 1910.

Présidence de M. Aubert.

DISLOCATION DU CARPE ; RÉSECTION DU SEMI-LUNAIRE.

M. Destot. — J'ai réséqué le semi-lunaire chez un malade dont voici l'observation :

Observation. — Un maçon de 40 ans tombe de 3 mètres de hauteur, les deux mains en avant : douleur très vive surtout dans le poignet droit. Le docteur Denis, de Mâcon, qui le voit à ce moment, pense à une fracture du radius du côté droit, et à une entorse du côté gauche.

Quatre jours après, le malade revient, accusant des douleurs intolérables à gauche, dans le domaine du cubital. Les douleurs de droite ont cessé. Examen radioscopique. Dislocation du carpe très nette. En conséquence le blessé est anesthésié et on essaye de réduire.

Cette première tentative ayant échoué, quelques jours après, on essaye de nouveau sans plus de résultat. Les douleurs privent le malade du sommeil. Au bout de vingt jours, le docteur Denis me l'adresse, et, comme il existait des excoriations de la peau survenues à la suite de pressions sur la face antérieure du poignet, j'essaye à mon tour, à l'hôpital de Sainte-Foy, dans le service du docteur Gallois et avec son concours, une réduction fort délicate en raison des manœuvres antérieures. J'arrivai bien à mobiliser le semi-lunaire ainsi que le montrent les radiographies avant et après l'opération, mais je ne pus aboutir et décidai de réséquer l'os aussitôt que les plaies seraient cicatrisées.

Le vingt-sixième jour après l'accident, j'enlevai l'os luxé. Le malade n'a pas eu de température et je pense le présenter dans quelques jours, lorsqu'il aura repris ses mouvements. Les douleurs ont cessé de suite et la sensibilité des doigts commence à reparaître.

Je voudrais, à propos de ce cas, insister sur quelques points.

D'abord, l'os luxé portait sur la joue externe un fragment du scaphoïde arraché, mais le scaphoïde lui-même n'était pas cassé ; il existait en outre un léger arrachement de la lèvre

antérieure du radius ; l'os se présentait les deux cornes en avant, sa face inférieure regardant directement en avant, tandis que sa face supérieure était dorsale. Il était solidement fixé au ligament antérieur du carpe, qui était retourné sur lui-même et comblait la cavité normale occupée par l'os. Le lunaire avait ainsi perdu ses rapports avec le radius et avec le grand os. L'opération est très simple et très facile et je ne comprends pas pourquoi on a eu l'idée d'aborder le lunaire luxé par la face dorsale ou les os du carpe sont imbriqués en tuiles.

Comme le malade avait de la compression du cubital, j'ai fait une incision interne qui m'a permis de passer entre le cubital antérieur et les fléchisseurs, sans ouvrir la gaine de ces derniers. En fléchissant la main pour relâcher ceux-ci, on passe très facilement un écarteur sous leur masse et l'os se présente de suite. S'il y eut eu compression du médian, je serais passé du côté du grand palmaire. L'opération en soi est extrêmement simple.

Les détails anatomiques montrent bien que le lunaire était doublement luxé, et je crois que si la réduction a été impossible c'est que les manœuvres antérieures avaient déplacé l'os trop en dedans. Le retournement du ligament antérieur du carpe formait un voile au-devant de la cavité de l'os. On a beaucoup discuté pour savoir s'il fallait appeler cette lésion luxation dorsale du grand os ou palmaire du lunaire. C'est une question que je vais aborder en étudiant un autre fait. Je ferai seulement remarquer qu'au point de vue du bon sens seul, c'est la luxation du lunaire qui domine tout le tableau classique, par suite de compressions qu'elle détermine, soit sur les nerfs, soit sur les tendons, et en admettant même que les puristes aient raison dans leur logomachie, ils ont certainement tort au point de vue du traitement.

Je ne veux pas ici argumenter la théorie de M. Delbet, ce qui est certain c'est que lorsqu'on a vu plus de 70 cas avec leurs variétés, on est frappé de voir que, sauf un cas de M. Goullioud, la luxation antérieure du lunaire est dominante ; 2° qu'elle est presque toujours accompagnée d'une luxation divergente du scaphoïde et que celui-ci est souvent cassé ; 3° qu'il existe très souvent des fractures spéciales du radius ; 4° que le pyramidal est le plus souvent indemne, et qu'il est difficile de comprendre s'il s'agit d'arrachement. Pourquoi cet os, qui est ficelé de tous côtés par des ligaments, ne se casse pas alors que les os ra-

diaux qui sont en contact direct avec le radius subissent d'une façon privilégiée les effets du choc. Je persiste donc à croire que si le scaphoïde casse, c'est par écrasement ou mieux par exagération de sa courbure, que la fracture du radius est due au mouvement du scaphoïde, qui cherche à fuir sous le choc, et qui, si le lunaire s'énuclée, c'est qu'étant tout petit et coiffant le grand os, il se trouve exprimé en noyau de cerise entre le radius, le grand os, lorsque la main est en hyperextension. La luxation est double.

*
* *

OSTÉOSARCOME DE L'EXTRÉMITÉ INFÉRIEURE DU RADIUS ; RÉSECTION ÉPIPHYSO-DIAPHYSAIRE ; GUÉRISON SE MAINTENANT DEPUIS PLUS DE DEUX ANS.

M. VIANNAY. — La question du traitement conservateur des ostéosarcomes ayant été de nouveau à l'ordre du jour de la Société de chirurgie, à la suite d'une présentation de MM. Tixier et Gangolphe, l'observation suivante, dans laquelle la guérison date de plus de deux ans, m'a paru pouvoir offrir quelque intérêt.

OBSERVATION. — Henriette E..., 27 ans, sans antécédents pathologiques, et jouissant habituellement d'une bonne santé, vient consulter M. Viannay, au début de mars 1908, pour une tuméfaction de l'extrémité inférieure du radius gauche. La malade rapporte le début de son affection à une entorse qu'elle se fit cinq mois auparavant, c'est-à-dire à la fin d'octobre 1907.

Employée dans une grande manufacture de Saint-Etienne, elle maniait une longue perche lui servant à dépendre des objets suspendus à une certaine hauteur ; or, un jour, la perche (qu'elle tenait de la main gauche) plus chargée que de coutume, s'inclina brusquement en entraînant sa main gauche à qui elle imprima un mouvement d'extension forcée qui s'accompagna, dit la malade, d'une douleur vive.

Elle put, néanmoins, continuer son travail ce jour-là et les suivants; mais, au bout d'une vingtaine de jours, comme les mouvements de son poignet gauche devenaient de plus en plus douloureux, elle consulta un médecin. Celui-ci diagnostiqua une arthrite tuberculeuse et traita la malade par des pointes de feu superficielles et l'immobilisation.

Aucune amélioration ne survint et bientôt la tuméfaction progressive de l'extrémité inférieure du radius ne laissa plus de doute sur la véritable nature de l'affection.

Quand M. Viannay vit cette femme pour la première fois (début de mars 1907), elle attirait surtout l'attention sur les douleurs extrêmement vives qu'elle éprouvait, exacerbées par tous les mouvements et spécialement ceux de pronation et de supination. Mais on était frappé dès l'abord par le renflement de l'extrémité inférieure du radius, le développement anormal du réseau veineux sous-cutané et l'augmentation de la température locale. Les mouvements de faible amplitude et la pression au niveau de l'interligne de l'articulation du poignet n'étaient pas douloureux. La tuméfaction osseuse, lisse et régulièrement arrondie, donnait par endroits une sensation de fluctuation nette, et en un point limité, la crépitation parcheminée.

Le diagnostic d'ostéosarcome s'imposait ; il fut d'ailleurs confirmé par la radiographie qui montra que l'on avait affaire à un sarcome central ayant peu à peu refoulé excentriquement le tissu osseux qui n'apparaissait plus que sous la forme d'une très mince ligne opaque à la périphérie de la tumeur. Le cartilage de la surface radiale de l'articulation du poignet était intact.

Intervention : Le 5 mars 1908, M. Viannay pratique une résection diaphyso-épiphysaire du radius, emportant d'un seul bloc le tiers inférieur de l'os, y compris la tumeur, qui put être enlevée intacte malgré la minceur de sa coque. En un point seulement, celle-ci fut rompue, vers la fin de l'intervention et il s'échappa gros comme un pois d'une substance ayant l'aspect et la consistance d'une purée de marrons. Le tissu sarcomateux fut immédiatement essuyé avec une compresse et ne souilla pas le champ opératoire. La résection fut naturellement extrapériostée ; la tumeur, encore cantonnée dans l'os, n'avait pas envahi les parties molles ambiantes et l'on put se tenir suffisamment loin du tissu pathologique, en emportant seulement le muscle carré pronateur, le tendon du premier radial externe et les vaisseaux radiaux. Les nerfs médian et cubital et tous les autres tendons purent être ménagés. Les articulations radio-carpienne et radio-cubitale inférieure ouvertes par le fait même de l'ablation de l'épiphyse radiale inférieure furent reconnues intactes.

Mèche de gaze, sutures de la peau. La mèche fut retirée au bout de quarante-huit heures et, onze jours après l'intervention, la malade pouvait être présentée à la Société des sciences médicales de St-Etienne (1) complètement cicatrisée.

L'examen histologique montra qu'il s'agissait d'un sarcome à myéloplaxes.

Pour prévenir la récidive, on fit faire sur la cicatrice, quelques séances de radiothérapie et la malade porta un appareil prothétique en

---

(1) *Loire Médicale*, 1908, p. 203 et 632. (Présentation analysée dans le *Lyon Chirurgical*, 1908-09, tome I, p. 291).

cuir moulé, soutenant la main et s'opposant à sa déviation sur le bord radial.

Huit mois plus tard, l'état général de la malade était florissant, sa cicatrice, parfaitement souple, ne présentait pas trace de récidive.

La main, lorsqu'on l'abandonnait à elle-même, dépourvue de son appareil, tombait sur le bord radial de l'avant-bras ; mais, soutenue par l'appareil, elle conservait une force relative et pouvait rendre à cette femme de grands services.

La malade à été réexaminée tout récemment, soit vingt-sept mois après l'intervention. La guérison se maintient entière. La déviation de la main sur le bord radial de l'avant-bras s'est un peu accentuée malgré l'appareil, et un durillon s'est développé au niveau de la tête du cubitus, où se trouve le point de pression maxima de l'appareil.

La main est assez forte pour rendre d'appréciables services ; elle porte facilement des objets lourds, le bras pendant. Cette femme se plaint surtout de la perte des mouvements de pronation et de supination dont l'absence la gêne dans beaucoup d'acte, spécialement pour la couture. Quand on lui commande d'essayer de placer la main en supination, on voit le mouvement s'esquisser au niveau de la moitié supérieure du radius qui soulève les téguments, mais naturellement, la main reste immobile.

Indépendamment du résultat éloigné satisfaisant donné par le traitement conservateur, appliqué à un ostéosarcome, cette observation m'a paru intéressante encore au point de vue *médico-légal*.

En effet, cet ostéosarcome fut considéré comme un accident du travail et indemnisé comme tel.

Deux mois avant l'apparition des premiers signes de la tumeur, cette femme s'est fait dans son travail une entorse, ou plutôt une pseudo-entorse due à un mouvement d'extension forcée du poignet, et quand je l'ai opérée elle attaqua son patron, qui contestait l'accident. Or, le président du tribunal jugeant en conciliation, et se basant sur un certificat dans lequel je déclarais que l'on ne pouvait affirmer que l'ostéosarcome fût la conséquence directe de l'entorse, mais que si l'entorse avait seulement révélé et mis en évidence la tumeur préexistante mais insoupçonnée jusqu'au jour de l'accident, on pouvait néanmoins admettre que l'accident avait précipité la marche de l'ostéosarcome et aggravé l'état de la blessée, admit l'accideut et le considéra comme responsable de l'incapacité permanente, dont il fixa le taux à 39 p. 100.

Voilà un fait qui s'ajoute à quelques autres (encore rares en France, plus nombreux à l'étranger) indiquant une tendance des magistrats de tous les pays. En effet, ceux-ci n'ont pas attendu la démonstration scientifique de l'origine traumatique des tumeurs en général, et des tumeurs osseuses en particulier, pour admettre dans certains cas une relation de cause à effet

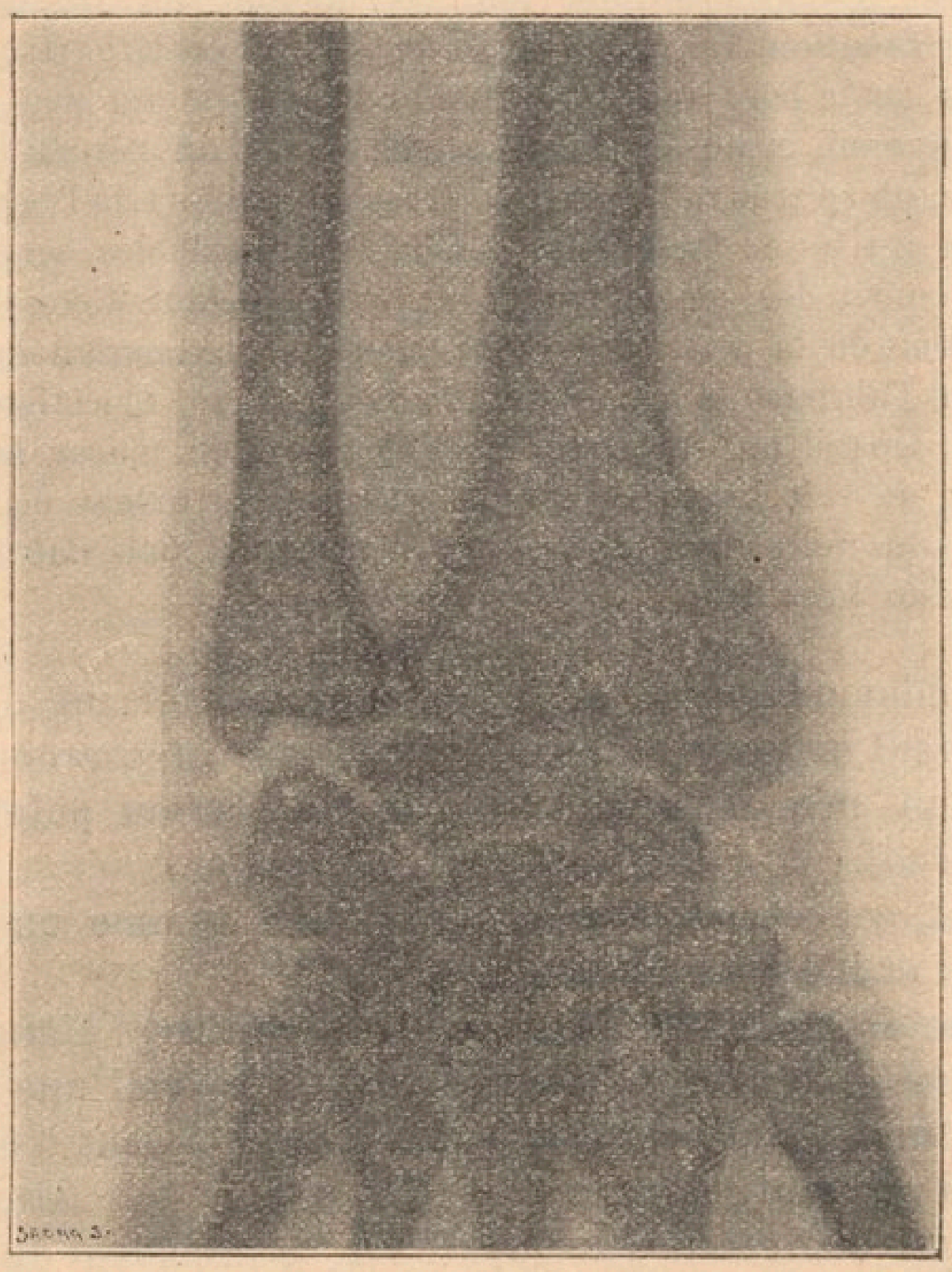

Fig. 1. — Sarcome de l'extrémité inférieure du radius.

entre un cancer et un traumatisme antérieur. A l'étranger (Allemagne surtout), cette tendance s'est depuis longtemps manifestée, et le rapport de Segond au Congrès français de chirurgie de 1907 relate dans cet ordre d'idées des faits intéressants. Quatre de ces faits (J. Beckel, de Strasbourg; Julliard, de Genève ; de Marbaix, d'Anvers ; Cerné, Didier et Jeanne, de Rouen) se rapportent à des sarcomes, et les experts, dans

leurs rapports, avaient affirmé que le traumatisme initial était bien la cause du sarcome.

Or, dans le cas présent, la tendance du magistrat à incriminer ce traumatisme initial se trouve en quelque sorte aggravé, puisque la relation de cause à effet entre l'entorse et le sarcome n'était pas affirmée dans mon rapport.

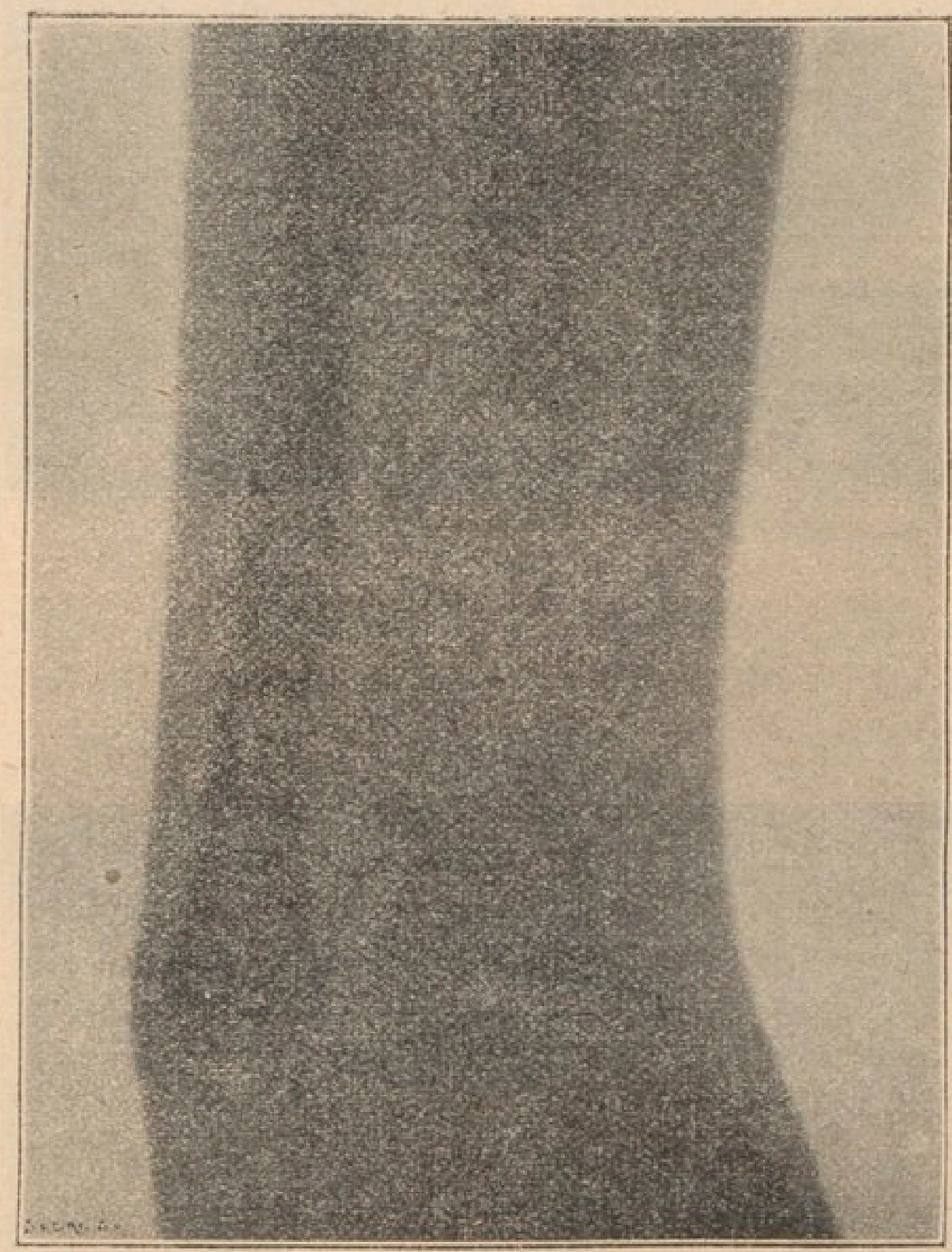

Fig. 2. — L'avant-bras et le poignet après l'opération.

Nous avions déjà les tuberculoses latentes, préexistantes à l'accident révélateur et considérées cependant comme la conséquence médico-légale de cet accident. Nous avons maintenant, dans les mêmes conditions, le cancer-accident du travail. Et ce n'est là qu'une conséquence, assurément excessive mais logique, de la loi de 1908 qui ne *tient aucun compte des prédispositions*.

Fig. 3. — Résultat 27 mois après l'opération.



Fig. 4. — Résultat 27 mois après l'opération.

M. Destot. — Les considérations finales de M. Viannay sur les rapports qui existent entre le traumatisme et le développement des cancers ou des tumeurs, au point de vue de la loi sur les accidents, constituent une des questions les plus graves soulevées dans ces dernières années. Il est évident qu'à chaque instant le rôle de l'expert présente une grosse difficulté, car il n'est pas possible, à l'heure actuelle, de préciser très exactement le rapport qu'il peut y avoir entre un traumatisme et le développement d'une tumeur. Si, sur ce point, l'expert fait des réserves, le magistrat est obligé de faire appel à des avis autorisés. Aujourd'hui, les chirurgiens ont une tendance à conclure qu'il faut penser que le traumatisme peut jouer un rôle dans l'évolution du cancer. Il n'y a pas alors de raison pour s'arrêter en route et ne pas voir partout l'influence d'un traumatisme plus ou moins ancien.

Dernièrement, j'ai eu l'occasion de voir le rapport d'un expert à propos d'un cas de traumatisme sur l'évolution d'une grossesse, et dans lequel l'expert parle de l'influence du traumatisme sur les œufs et sur la callipédie, alors que l'enfant continuait à évoluer au bout de six mois, avec tous ses signes normaux. On en arrive ainsi à discuter sur des hypothèses, et je crois qu'il faudrait couper les ailes scientifiquement à toutes ces histoires qui troublent beaucoup la conscience des juges.

Il est extrêmement difficile, dans le cas de M. Viannay, de démontrer que le sarcome n'est pas dû au traumatisme ; il est on ne peut plus difficile de l'affirmer, c'est là qu'est le mal, car ces hypothèses sont transportées dans le domaine pratique et déterminent parfois l'attribution d'indemnités formidables.

La question soulevée par M. Viannay est grosse de conséquences ; il n'y a pas de femme atteinte de cancer du sein qui ne dise qu'elle a reçu un coup et qui ne puisse invoquer le rôle d'un traumatisme dans l'évolution du cancer. Dans ces conditions, je ne sais pas si la médecine tout entière ne peut pas rentrer dans le traumatisme. Il ne faudrait pas faire des hypothèses dans les expertises, car ces hypothèses, je le répète, troublent considérablement la conscience des juges.

M. Bérard. — Nous ne savons rien de précis sur l'étiologie du cancer ni sur sa nature. Comment, et avec quels arguments pourrions-nous trancher la question des relations entre le traumatisme et les tumeurs ? J'ai parcouru récemment, à l'occasion d'un rapport dont j'ai été chargé, les derniers travaux de Borrel, d'Hallion, et le volumineux travail de Segond. Aucun argument, aucun fait ne permettent d'affirmer autre chose que ceci : certaines tumeurs ont été révélées, d'autres aggravées par un traumatisme. Dans quelle proportion le traumatisme intervient-il pour modifier l'évolution et le pronostic ? C'est ce que très souvent on demande aux experts dans leurs rapports pour accidents du travail, en sollicitant d'eux une précision qu'ils sont incapables d'avoir.

M. Gangolphe. — Les réflexions qui viennent d'être faites par MM. Destot et Bérard, je les avais faites moi-même en lisant ce rapport. En cherchant dans mes souvenirs, je retrouve en effet des cas dans lesquels un coup ou une chute étaient invoqués par les parents comme cause du développement d'un ostéosarcome, mais j'en ai retrouvé aussi si souvent comme prétendue cause du mal de Pott ? Je crois qu'à l'heure actuelle, on ne peut pas se prononcer d'une façon précise sur l'influence du traumatisme dans le développement des tumeurs. Dans tous les cas, la conclusion de M. Viannay était extrêmement prudente, il parlait de l'aggravation d'une tumeur jusque-là insoupçonnée. L'interprétation donnée à son rapport a été toute différente ; dans ce cas, le magistrat n'a pas jugé d'après ces conclusions, mais d'après ses tendances propres.

Je suis très heureux de l'excellent résultat obtenu par M. Viannay, mais je regrette qu'il n'ai pas fait une tentative lui permettant d'obtenir un résultat fonctionnel plus complet, c'est-à-dire le rétablissement des mouvements de pronation et de supination. On pourrait tenter la greffe d'un segment du péroné remplaçant la partie du radius enlevée ; ce segment enlevé, taillé en biseau, serait d'une part enfoncé dans le segment supérieur radial, et d'autre part suturé en bas au scaphoïde ou au semi-lunaire de manière à obtenir une action sur le poignet. C'est ainsi qu'en suturant le radius au deuxième métacarpien j'ai pu obtenir la conservation de ces mouvements après la résection du poignet pour ostéo-arthrite fougueuse ; je considère la conservation de ces mouvements comme des plus importants ; la main est un agent de préhension, surtout la flexion du poignet parait moins utile que la pronation et la supination. D'un fait qui m'a été communiqué récemment par un confrère de Paris, il ressort qu'après une résection du cubitus pour sarcome, le péroné a été utilisé pour remplacer le cubitus et que le résultat esthétique et fonctionnel a été parfait. Cette idée de l'utilisation du péroné, pour conserver l'intégrité des mouvements des os de l'avant-bras, me parait mériter d'être connue et tentée. Aujourd'hui, on ne craint plus rien au point de vue des accidents septiques, je crois donc qu'on pourrait tenter cette suture avec un os du carpe.

M. Bérard. — Est-ce qu'on a donné l'examen histologique de cet ostéo-sarcome ?

M. Gangolphe. — C'est une tumeur à myéloplaxes, l'examen a été fait.

M. Gayet. — Je désirerais simplement ajouter quelques mots ; M. Gangolphe a parlé du procédé à employer ; je rappellerai qu'Ollier a été en face d'un fait à peu près semblable ; il ne s'agissait pas d'un ostéosarcome, mais d'une fracture compliquée de l'extrémité inférieure du

radius qui, sous la radiographie, donnait absolument ce que donne la photographie que M. Gangolphe nous a présentée. M. Ollier avait employé un procédé assez élégant ; il avait détaché un segment du cubitus, puis l'avait rapporté, le laissant adhérent au ligament interosseux à la place du radius et fixé dans cette position ; le résultat n'avait pas été absolument parfait, mais il y avait eu une grosse amélioration, la malade n'avait plus le déjettement qu'elle avait avant, elle avait une solidité beaucoup plus considérable de la main, elle dut porter toutefois un appareil prothétique ; je l'ai revue l'année dernière, c'est-à-dire dix ans après l'opération, et elle se servait d'une façon très utile de cette main.

*
* *

RÉSECTION DU MAXILLAIRE INFÉRIEUR

M. Cl. Martin.— Peut-être reconnaîtrez-vous ce malade qui vous a déjà été présenté par M. Vallas, la dernière fois il y a environ deux mois. Il a subi une résection presque complète du maxillaire inférieur, comprenant toute la moitié droite de l'os, y compris la branche montante, qui a été désarticulée, et s'étendant à gauche jusqu'en avant de la deuxième molaire. En outre, à cause de l'extension de la tumeur aux parties molles, une grande étendue de celles-ci avaient dû être enlevées et parmi elles la moitié droite de la langue et une partie de la pointe, envahies par le néoplasme. Dans sa dernière présentation, M. Vallas vous a fait remarquer combien l'esthétique de la face avait peu souffert de ce grand délabrement, grâce à la prothèse qui avait été appliquée. Mais si l'aspect du visage était satisfaisant, il n'en était pas de même des autres fonctions ; en effet, la prononciation et la déglutition étaient difficiles, bien que l'orbitaire des lèvres, qui n'avait pas été sectionné, fonctionnât normalement ; ces troubles étaient dus sans conteste à l'ablation partielle de la langue, dont le moignon restant avait contribué à la restauration du plancher buccal avec les tissus voisins auquels elle avait fini par se souder intimement. Lors de la dernière présentation, j'avais pu ramener la cavité buccale atrésiée à la suite de l'opération, à des dimensions normales en utilisant les appareils lourds suivant ma technique habituelle, mais cela n'était pas suffisant ; pour parer aux inconvénients signalés, il était de toute nécessité de rendre à la langue sa mobilité, en la décollant partiellement des parties

molles auxquelles elle était adhérente. C'est cette seconde phase de la prothèse que nous avons réalisée ces derniers mois, par le procédé que je vais rappeler succinctement.

Une fois la bouche ramenée à sa capacité normale par les appareils lourds, j'ai substitué à ceux-ci un simple dentier un peu plus volumineux, avec lequel le malade s'alimentait mieux : mais la prononciation restait toujours défectueuse. Pour obtenir le décollement de la langue, j'ai ajouté à la partie inférieure de ce dentier un prolongement en étain dont le bord venait s'insiminer sous la pointe du moignon lingual, dans le léger sillon qui le séparait du plancher buccal, auquel il adhérait. La fermeture de la bouche et le poids de l'appareil obligeaient ce prolongement à creuser et à approfondir peu à peu ce sillon en libérant l'organe de ses attaches profondes. Vous voyez aujourd'hui le résultat obtenu après deux mois, avec un appareil pesant 122 grammes ; la langue est déjà nettement isolée du plancher buccal et forme une saillie mobile d'au moins 3 centimètres. A mesure que le décollement s'accentue, j'augmente le volume et la saillie du prolongement en étain dans le sens de la profondeur. Il n'est pas douteux, étant donnés les progrès actuels du décollement, que nous parviendrons à gagner encore 1 centimètre, ce qui nous donnera une langue libre et mobile d'au moins 4 centimètres. Ce sera, je crois, suffisant pour qu'elle puisse récupérer la plus grande partie de ses fonctions.

Nous aurons ainsi atténué dans une large mesure les troubles fonctionnels dont souffre ce malade. Lorque nous serons arrivé au degré voulu, nous supprimerons la masse d'étain, ce qui ramènera l'appareil au volume d'un dentier ordinaire et laissera à la langue un large espace pour se mouvoir.

M. Gangolphe. — J'avais vu ce malade lors de la première présentation ; j'ai également vu la pièce dans le laboratoire de M. Vallas, et le résultat obtenu est tout à fait excellent, grâce à la méthode de M. Martin. Lorsqu'on a présenté ce malade, la lèvre inférieure n'existait presque plus, tandis que maintenant il a un menton, les tissus se sont reconstitués et, véritablement il n'est pas reconnaissable. Il parle également beaucoup mieux qu'il y a deux mois.

*
* *

LUXATION SOUS-ASTRAGALIENNE DU PIED EN DEDANS
RÉDUCTION

M. Destot. — Un homme de 40 ans, gros et grand, pesant 93 kilos, veut traverser un petit fossé. Le pied droit se tord, douleur vive, le malade tombe. On le relève. Le pied reste fixé en attitude de varus.

Ce blessé me fut adressé par M. Gallois, et je fis une première radiographie, le pied étant de profil (radiog. 1), en faisant passer le rayon incident par la tête de l'astragale.

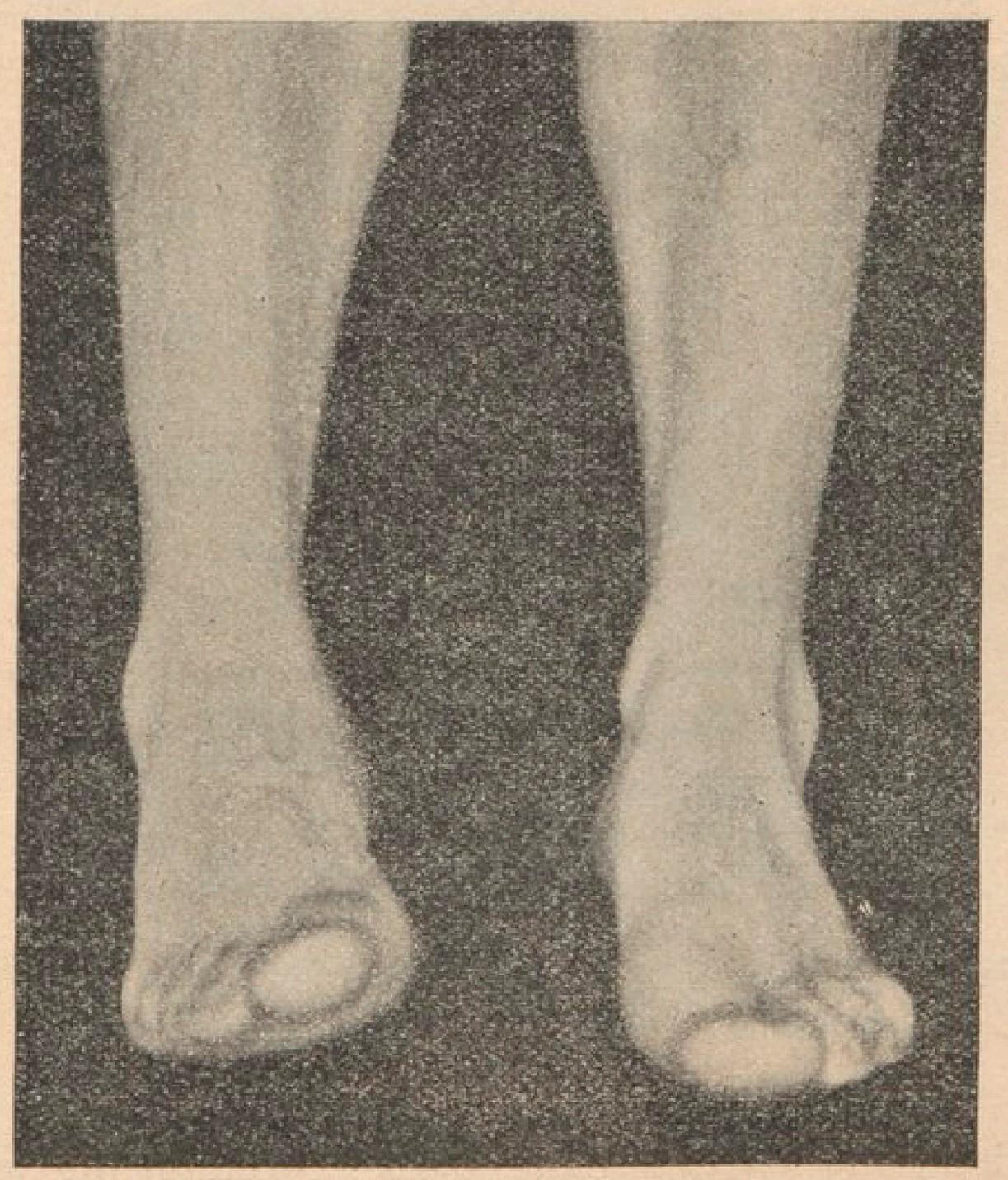

Fig. 1. — Déformation du pied droit en varus.

Ce premier cliché tromperait tous le monde, et vous pouvez voir qu'un diagnostic n'était pas facile sur cette épreuve. Je tiens à le signaler comme une des *erreurs de la radiographie.* Cependant, j'avais senti que le sinus du tarse était occupé par une masse, et j'avais cru cliniquement à une fracture du col de l'astragale ; mais le malade ne souffrait pas comme dans une

fracture et de plus le pied était fixé dans cette attitude de varus qui me troublait.

Je fis alors une radiographie de face (radiog. 2), et vous pouvez voir que la tête de l'astragale a quitté le scaphoïde pour se placer au-dessus du cuboïde. On voit, par transparence, l'interligne calcanéo-cuboïdien. Il s'agit donc bien d'une luxation sous-astragalienne du pied en dedans. A l'hôpital de Ste-Foy, où ce blessé a été porté, il m'a été très facile de réduire cette luxation. Ce cas est intéressant à plusieurs titres. J'ai vu sept cas

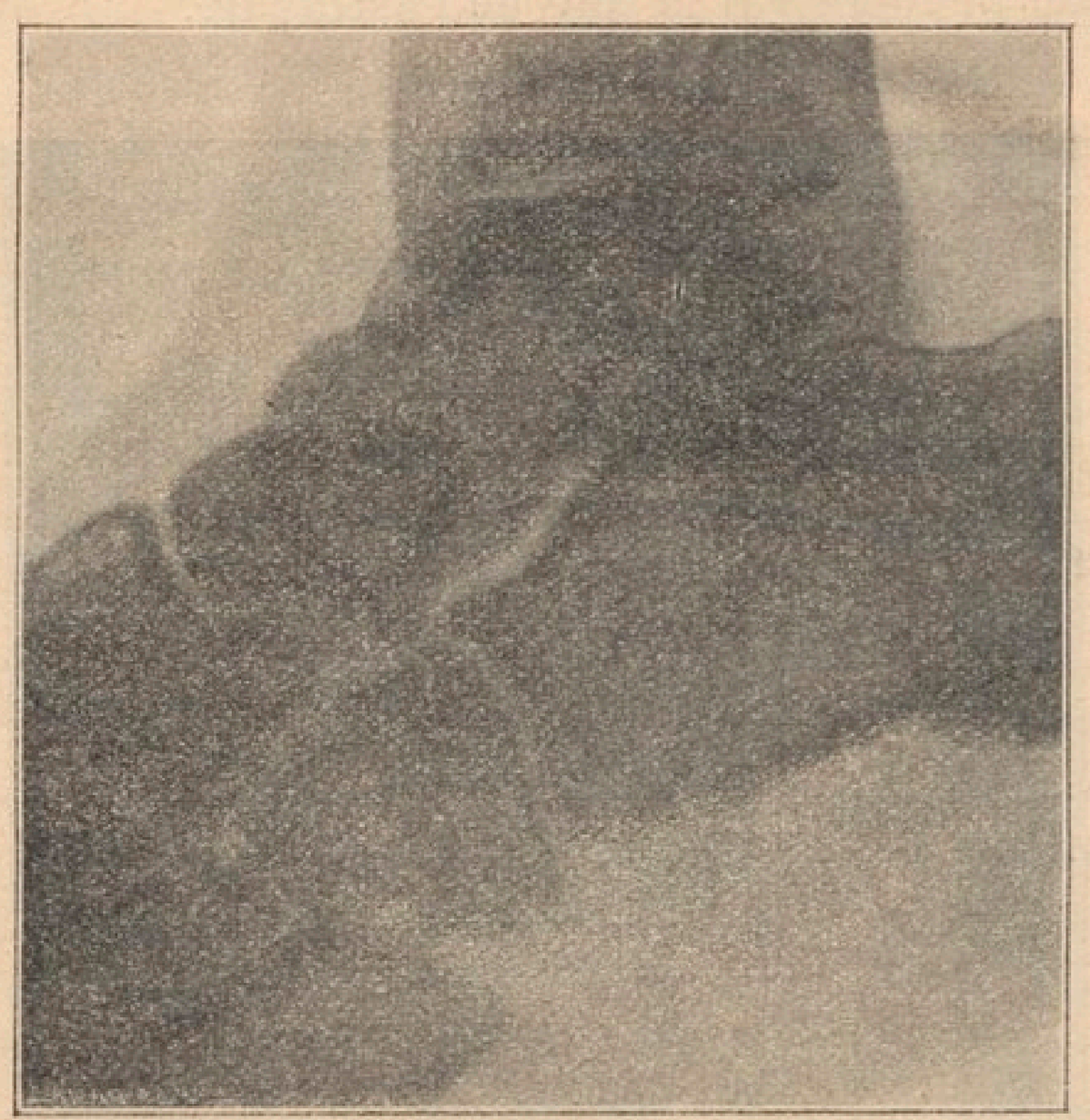

Fig. 2. — A remarquer le déplacement de l'astragale dans la mortaise tibio-tarsienne.

de luxation sous-astragalienne, c'est le premier que je vois en dedans ; j'en ai réduit deux cas, de luxation en arrière, et j'en ai vu quatre en dehors, soit récentes, soit anciennes (Adenot, Molin, Patel).

Dans un mémoire considérable, MM. Baumgarten et Huguiert ont fait un historique complet de cette question dans la *Revue de Chirurgie*, et je ne peux qu'y renvoyer ceux que cette question intéresse. Je voudrais toutefois faire quelques remarques. D'abord sur la terminologie employée. Il ne s'agit pas de faire

des théories, mais de voir des faits. Or, si on regarde mon premier cliché, on est très frappé de voir qu'il montre très nettement que l'astragale a perdu ses rapports normaux avec le plateau tibial. Il y a du jour entre les os ; l'astragale n'est pas de profil, mais de trois quarts, on voit les deux lèvres de la poulie.

Si donc, cet os a quitté ses rapports, légèrement je l'admets, dans la tibio-tarsienne en même temps que dans la sous-astragalienne, il s'agit d'une luxation double de cet os et non du pied par rapport à cet os.

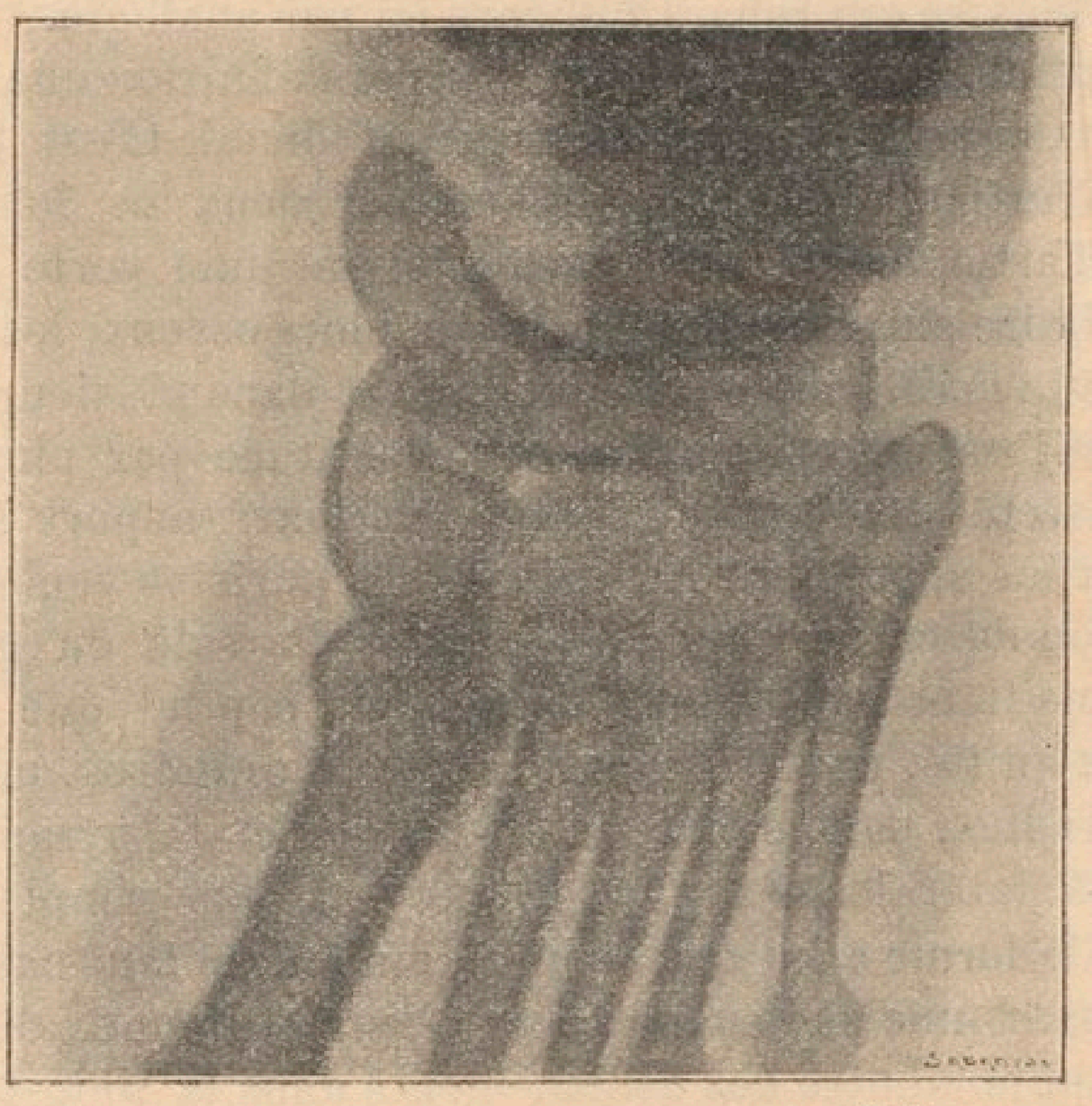

Fig. 3. — Pied vu de face.

Dans les cas de luxation du pied en dehors, que j'ai recueillis, le même fait se reproduit et de plus souvent le péroné est cassé, ce qui s'explique par la rotation de l'astragale autour de son axe vertical ; dans les luxations en arrière, le fait est moins net, mais encore l'astragale a un tel degré d'hyperflexion, qu'on voit se dessiner en arrière, entre la poulie et l'apophyse postérieure du tibia, un angle ouvert en arrière très manifeste.

Les rapports de l'astragale avec le tibia ne sont donc pas normaux, et lorsque cet os se porte obliquement en dehors ou en dedans, le fait est encore plus net.

J'ai vu une fois un astragale couché sur le côté, et un autre qui avait complètement tourné sur place dans sa loge, sans que le pied fût luxé. Il est vrai qu'il s'agissait de traumatismes graves et que je n'en ai que le souvenir clinique, la radiographie n'ayant pas été faite, mais ce sont des faits aussi, dont il faut tenir compte. Comment faut-il appeler ces cas ?

C'est une grande logomachie, dont on trouve les premières discussions chez Malgaigne et chez Broca, et c'est la question du semi-lunaire qui reparaît encore ici par analogie.

Les pathologistes ont décidé, que par définition une luxation porterait toujours le nom du segment distal. C'est très bien pour les articulations constituées par deux os longs, mais lorsque l'articulation est constituée par une sorte de point intermédiaire entre deux segments en blocs osseux, les déplacements de la maille intermédiaire se font dans plusieurs sens à la fois, et lorsque cette maille est constituée par plusieurs os qui subissent des déplacements, l'un par rapport à l'autre, comment les apprécier ? Au poignet, les puristes veulent que la dislocation du carpe s'appelle luxation dorsale du grand os, mais on ne tient pas compte de ce fait capital que le semi-lunaire a quitté, non seulement la tête du grand os, non seulement le radius, mais encore la scaphoïde et le pyramidal, par ses joues latérales. Au pied, le cas est plus simple, puisque l'astragale forme à lui seul le joint, mais il ne faut pas dire que cet os abandonne seulement la sous-astragalienne, alors que la radiographie montre des déplacements dans la tibio-tarsienne, et très souvent des fractures du péroné, par suite du tête à queue de l'astragale. L'os pris dans l'étau tibio-péronier joue donc un rôle, et il ne s'agit pas simplement d'un déplacement du pied au-dessous de l'astragale.

Cette discussion n'est pas seulement théorique, car la conception qu'on se fait des désordres influe sur la thérapeutique. Dans la réduction de ces luxations, il ne faut pas seulement agir sur le pied, il faut surtout *remettre* l'astragale en place. Dans les cas que j'ai réduits, j'ai toujours eu le soin de faire bâiller la loge astragalienne, en tirant à deux mains sur le pied, comme qui arrache une botte, puis on ramène le pied

dans son axe normal s'il est dévié en dehors ou en dedans, mais ce mouvement est combiné avec une pression directe sur l'astragale que l'on *renfonce* dans sa loge en refoulant la tête en arrière entre les mors de la tibio-tarsienne.

Dans le cas précédent, cliniquement, on sentait au-devant du péroné, dans le sinus du tarse, une masse osseuse répondant au col de l'astragale.

Cette réduction de l'astragale a donné naissance à des théories, naturellement. Doit-on réduire en extension, doit-on réduire en flexion ? A quoi tiennent les causes d'irréductibilité? Quel est le rôle du ligament frondiforme de M. Quénu (ligament musculaire antérieur du tarse)? Quel est le rôle de l'onglet de l'apophyse postérieure de l'astragale? MM. Baumgarten et Huguin, après avoir rapporté toutes les opinions, sont de l'avis de tout le monde et n'osent pas conclure. Je dois avouer que dans les trois cas que j'ai réduits, j'ai agi d'une façon combinée sur l'astragale et sur le pied en extension, ou mieux en abaissement. Dans les sous-astragaliennes du pied en arrière, je crois que l'action sur l'astragale est prédominante ; l'aide se contente d'abaisser le pied et d'ouvrir la loge en embrassant le talon et l'avant-pied à pleine main, et en tirant directement en bas, tandis que le chirurgien appuie de tout son poids sur la tête de l'astragale.

Il ne faut pas oublier l'histoire classique de ce chirurgien, qui atteint d'une luxation sous-astragalienne irréductible et soumis sans anesthésie au supplice des mouffles, éprouva de telles douleurs qu'il chercha à se soustraire à son martyr et fit un violent effort, qui réduisit une luxation sur laquelle ses confrères avaient en vain peiné jusque-là.

Un point curieux aussi de ces luxations, c'est leur facilité. Les deux luxations en arrière que j'ai vues s'étaient produites en mettant pied à terre, de voiture et de bicyclette, et les blessés n'étaient même pas tombés. Ce dernier cas s'est fait de plain-pied.

Les douleurs sont peu vives et le diagnostic clinique doit tenir compte de cet élément. En présence d'une grosse déformation traumatique du tarse, le peu de douleur doit faire penser à la luxation, alors que la moindre fracture est très douloureuse.

Enfin, il est un dernier point intéressant. Si on prend les empreintes de ces malades à la manière simple des cordonniers,

c'est-à-dire en traçant les contours du pied, d'abord avec crayon tenu verticalement, puis incliné pour épouser les vraies surfaces d'appui, on reconnaît que les voûtes des pieds sont sensiblement semblables. Si on cherche au contraire le *canon* du pied, on voit de suite que les axes sont déviés. Ce procédé clinique très simple consiste à réunir les deux pieds sur un papier. A l'état normal, les têtes des premiers métatarsiens et les talons se touchent, les genoux sont en contact. On marque la tête des cinq métatarsiens ; l'angle que forment les deux gros orteils, l'angle des deux talons ; enfin, le contour des talons.

La ligne sagittale passe par les sommets des deux angles ; les axes des pieds passent par les milieux des appuis antérieurs et postérieurs et se coupent en arrière, en formant avec la ligne sagittale un angle de 5 à 6°, à une distance égale à la longueur du pied. Toutes les déviations dans l'axe du pied sont alors faciles à voir et à calculer. Dans les pieds plats, les pieds traumatiques, on met en évidence de cette façon simple et objective des lésions qu'il est souvent difficile de voir, et encore plus, de décrire. Cette méthode est si simple qu'on doit souhaiter de la voir se généraliser.

M. Gangolphe. — Je félicite M. Destot de sa très intéressante communication ; remarquables par le peu d'intensité du traumatisme, ces luxations pourraient passer inaperçues. Je ne me rappelle pas avoir jamais moi-même posé ce diagnostic. Ce sont des faits sur lesquels je suis très heureux de voir l'attention attirée par les travaux de M. Destot, de même que sur sa méthode si originale du « canon du pied ».

*
* *

PROSTATECTOMIE SUSPUBIENNE AVEC VÉSICULECTOMIE DATANT DE TROIS ANS ; RÉTRÉCISSEMENT TARDIF DE L'URÈTRE ET D'UN URETÈRE DANS LEURS PORTIONS JUXTAVÉSICALES.

M. Bérard. — Les pièces que j'ai l'honneur de vous présenter proviennent de l'autopsie d'un vieillard de 73 ans, qui a succombé dans mon service la semaine dernière, à des accidents de cachexie urinaire, trois ans après l'ablation que j'avais pratiquée, par la voie sus-pubienne, de la prostate hypertrophiée et de la vésicule séminale gauche infectée.

Ce malade avait été soumis à votre examen dans la séance du 10 décembre 1908 ; je renvoie au procès-verbal pour les détails notés à cette époque ; il urinait alors spontanément par la verge, et il a continué d'uriner ainsi jusqu'au mois de février 1910, époque à laquelle il est rentré dans mon service, parce que depuis deux semaines ses urines s'étaient troublées et sa fistule sus-pubienne s'était réouverte.

A l'exploration, l'urètre fut trouvé facilement perméable à une sonde en gomme n° 18 ; les urines retirées étaient troubles et fortement ammoniacales ; le rein gauche était augmenté de volume, et douloureux à la palpation. Par le toucher rectal, on percevait le fond de la vessie induré et résistant. Après quelques jours de sonde à demeure et des lavages au nitrate d'argent, les urines s'éclaircirent et la fistule sembla se fermer. Mais ce vieillard, très indocile et en état de déchéance, refusa de garder la sonde ; il survécut jusqu'au 20 mai dernier, avec des urines de plus en plus sales et rares, et succomba à des troubles d'infection urinaire chronique. Voici les pièces recueillies à l'autopsie :

La vessie est épaissie, sclérosée dans sa totalité, avec quelques colonnes apparentes à l'intérieur. Elle ne contenait pas de calculs. La muqueuse est intacte dans la continuité, un peu livide par places, mais sans ulcération ; au niveau du plancher vésical, elle apparaît plus blanche, mince, scléreuse, tapissant régulièrement les parois de l'ancienne loge prostatique, qui représente actuellement un entonnoir à sommet urétral. A l'origine de l'urètre, jusqu'à la portion membraneuse, le canal est rectiligne, tapissé comme le fond de la vessie par une muqueuse pâle extrêmement mince, reposant sur un tissu scléreux qui s'est peu à peu rétracté ces derniers mois, depuis que le malade n'urinait plus que par la fistule sus-pubienne et n'était plus sondé ou lavé qu'à de rares intervalles ; pourtant, jusqu'au mois d'avril, le cathétérisme urétral était encore facile, avec une sonde en gomme n° 18.

De la prostate, il ne reste que quelques traces peu reconnaissables autour de l'origine de l'urètre. La vésicule droite sclérosée, rétractée, n'a pu être reconnue qu'à une dissection minutieuse. Il n'y a plus trace visible de la vésicule gauche, qui a donc été enlevée en totalité avec la prostate, ainsi que nous l'avions montré sur la pièce opératoire.

L'uretère et le rein droits sont peu altérés ; l'uretère est mince, souple, bien calibré ; le rein droit est scléreux, pâle, sans dilatation du bassinet, ni calculs, ni abcès corticaux.

Par contre, l'uretère et le rein gauches sont gravement altérés ; au voisinage de son orifice vésical, l'uretère gauche est englobé sur une hauteur de 3 centimètres environ, dans un tissu de cicatrice qui correspond à la coque scléreuse de la vésicule réséquée. Les tuniques de l'uretère sont intactes à ce niveau, mais sa lumière admet à peine un crin de Florence : il s'est donc produit un tel rétrécissement d'origine extrinsèque, en amont duquel le calibre du conduit urinaire s'est dilaté au point d'avoir un diamètre de 5 à 6 millimètres. Le bassinet correspondant est également distendu ainsi que les calices ; une urine purulente les remplissait. Le rein gauche est congestionné, livide en totalité, sans abcès corticaux, mais avec un aspect ce rein infecté dans sa totalité.

Donc, dilatation et infection de l'appareil urétéro-rénal gauche, au-dessus d'un rétrécissement juxta-vésical de l'uretère de ce côté, stricture cicatricielle tardive de l'urètre prostatique ou plutôt du canal néoformé dans la loge prostatique : telles sont les lésions les plus caractéristiques.

Il était intéressant de les constater, car on discute encore sur les conditions de réparation de l'urètre, après l'ablation totale de la prostate par la méthode de Freyer. Sans doute, la dilatation de l'uretère et du bassinet s'observent du fait seul de la sclérose et de la compression du conduit au niveau de la loge prostatique ; mais ici il faut se demander si les lésions de la vésicule séminale correspondante et la gangue scléreuse subsistant après son ablation n'ont pas favorisé encore cette sclérose urétérale par compression. Je serais heureux d'avoir l'avis de nos collègues, et de M. Rochet, en particulier, sur ces divers points.

M. Rochet. — Je demande à M. Gangolphe de bien vouloir m'inscrire pour la prochaine séance, car je crois que je pourrai donner sur cette question quelques éclaircissements. A l'heure actuelle, on se préoccupe beaucoup plus qu'autrefois de la possibilité de ces rétrécissements ; il est certain que l'ablation de l'urètre prostatique constitue une cause prédisposante de premier ordre à des strictures post-opératoires.

Séance du 9 juin 1910.

Présidence de M. Aubert

PYONÉPHROSE TUBERCULEUSE AYANT RÉALISÉ UN ICTÈRE PAR COMPRESSION, ET SIMULÉ UN CANCER DE LA TÊTE DU PANCRÉAS.

M. Tixier. — Permettez-moi de venir rapporter l'observation suivante, au nom de M. le Prof. Roque et de mon ami, le Dr Cordier. La relation de ce cas nous a paru en effet offrir un intérêt documentaire considérable pour servir à l'histoire des faux syndromes pancréatiques.

Observation. — Il s'agit d'un homme de 39 ans, entré salle Saint-Bruno, service de M. le Prof. Roque, pour un ictère chronique dont le début remontait au mois de mai 1909.

Malgré des médications appropriées, l'ictère ne céda pas et bientôt apparurent des troubles digestifs : diarrhée rebelle, anorexie, qui, évoluant sans douleurs, furent considérées comme de même nature que l'ictère infectieux. Vers le 20 mai, on constata pour la première fois la *décoloration des fèces* qui devait durer jusqu'à la mort. Le malade est alors adressé à l'Hôtel-Dieu.

Le 2 juin, à son entrée, on voit un homme amaigri, au teint ictérique et terreux à la fois, portant l'empreinte d'une cachexie rapide.

A le bien interroger, on ne trouva chez cet homme jeune aucun passé lithiasique.

La palpation abdominale ne provoque aucune douleur, mais permet de sentir une tumeur dure et non fluctuante, mal captée par la main postérieure, ne ballottant point d'arrière en avant; son pôle inférieur, qui descend jusqu'à 3 ou 4 travers de doigt du rebord costal, est arrondi, ovalaire, presque empaumable. Ses bords droit et gauche, filant vers la profondeur, sont mal délimités. Le tout est absolument indolore. C'est la vésicule, dit-on.

Par ailleurs, les poumons sont indemnes de toute lésion clinique, le cœur est normal, le pouls régulier et moyennement tendu, le système nerveux normal, et, outre l'apyrexie, les urines bilieuses sont limpides, sans sucre ni albumine.

On porte le diagnostic d'obstruction chronique du cholédoque par cancer probable de la tête du pancréas et, après dix jours d'attente, qui portaient à près de six semaines la durée de l'ictère, on propose au malade une intervention qui fut refusée.

Le 26 juin, la fièvre apparut, monta à 39°5, avec grands frissons : on ne lui trouva aucune explication (il n'y a pas d'albumine), lorsque, deux jours après, on constate des urines purulentes et blanchâtres ; c'était la première fois que se montrait cette pyurie.

Le lendemain, la masse qui occupait l'hypochondre était douloureuse spontanément et plus encore à la palpation et le soir du même jour la région lombaire droite était le siège d'un œdème dur, douloureux et manifestement infectieux.

On propose de nouveau une intervention qui, cette fois, est acceptée, et on fait passer le malade dans le service de chirurgie du professeur agrégé Tixier. Dans ces deux derniers jours son état s'était aggravé d'une façon subite et manifeste. Le facies s'était grippé ; il semblait qu'on eût surtout affaire à un grand infecté.

Première intervention : Le 1er juillet, M. Tixier pratique un incision sur le bord externe du droit ; à la partie supérieure, on aperçoit une tuméfaction arrondie, lisse, qui donne l'impression d'une poche purulente, et qui en réalité n'est que l'angle droit du côlon. On récline ce dernier qui est très adhérent ; on aperçoit au-dessous une masse d'aspect très inflammatoire que l'on ponctionne et d'où l'on ne retire que du liquide sanguinolent. On essaye de passer en dehors de cette poche, mais nulle part on ne trouve de point fluctuant ou de collection.

Vésicule libre et sans calculs.

Drainage à la Mickulicz.

12 juillet. — A la suite de la première intervention, il y a eu une légère amélioration. L'œdème a diminué, la température est tombée à 37°8 le matin, 38°3 le soir. Et surtout, *les selles se sont recolorées pendant quarante-huit heures*. Mais l'état infectieux reprend vite le dessus. On voit bientôt l'œdème réapparaître, la température monter. Enfin, le malade a du purpura.

2e *Intervention.* — Il faut trouver du pus. Anesthésie rapide. Incision de la néphrotomie lombaire. Aponévrose du transverse jaunâtre et œdémateuse. Œdème jusque dans le tissu cellulaire sous-cutané. Derrière le rein, dans l'atmosphère cellulo-graisseuse, on découvre du pus épais, bien lié : pas chaud. On fait le palper du rein par un doigt dans la nouvelle incision, l'autre doigt dans l'ancienne incision abdominale. Le rein ne paraît pas trop gros. On n'incise pas. D'ailleurs l'anesthésie a mis le malade dans un état grave.

Au toucher, cette collection purulente mal limitée parait s'être développée entre le rein droit en avant, la face inférieure du foie et le diaphragme en haut et en arrière.

Le 14 juillet, décès à 4 heures du matin.

A l'autopsie (14 juillet) faite vingt-huit heures après la mort, on trouve des poumons absolument normaux, un cœur petit et normal, aucune lésion du parenchyme splénique, de l'estomac, du duodénum ni du pancréas.

L'intérêt est uniquement attiré vers le rein droit. Après une dissection pénible, à travers du tissu lardacé ou purulent, on constate les faits suivants :

Le rein droit, qui est doublé de volume, et déborde largement les fausses côtes de quatre travers de doigt, est réduit à trois ou quatre loges purulentes. L'une a été ouverte et drainée par l'incision postérieure, une autre fait saillie au pôle inférieur. Mais la plus intéressante est une poche purulente, arrondie, de la taille d'une orange, faisant saillie au pôle supérieur du foie, à l'union du cystique et de l'hépatique. Il n'y a à ce niveau aucune bride, aucune adhérence.

Mais, si l'on abaisse le rein droit retenu lui-même par ses nombreuses adhérences au plan postérieur, à la face inférieure du foie, voire au diaphragme, la bile s'écoule aussitôt, s'échappant de la vésicule et des conduits biliaires intrahépatiques gorgés de bile. Si nous laissons le rein reprendre sa place, il s'applique à nouveau sur la face inférieure du foie, créant une véritable soupape. La vésicule est à peine gonflée de bile, n'ayant presque que le volume d'une petite mandarine et l'on s'est abusé en croyant la palper, le rein seul formant la tumeur perçue. L'incision du duodénum permet fort bien de constater l'issue et presque le ruissellement de la bile, chaque fois que l'on renouvelle la manœuvre que nous décrivons plus haut.

Le rein droit incisé se montre réduit à une série de loges purulentes ne communiquant pas les unes avec les autres. Dans le rein gauche, on ne rencontre aucune lésion tuberculeuse, même avec des coupes sériées.

La vessie contient du pus et est infectée. On trouve un petit noyau dur et crétacé dans la tête de l'hépididyme droit, presque impalpable. Vésicule et prostate sans lésion.

Le foie a ses voies biliaires largement dilatées, presque caverneuses en certains points, mais non infetées Hypertrophie modérée (1.790 gr.).

L'inoculation au cobaye des urines et d'un fragment du rein droit a été positive.

L'étude histologique d'un tubercule cru du parenchyme rénal droit a montré des cellules géantes typiques.

Bref, nous nous trouvons en présence d'une tuberculose rénale massive, ne sortant des signes classiques que par l'indo-

lence du rein à la palpation, par la latence des symptômes et par leur éclosion brusque, il s'est agi d'un véritable éclatement des poches purulentes, l'une au moins ayant provoqué une piqûre, l'autre, ouverte dans le tissu périnéphrétique ayant provoqué les accidents ultimes et mortels.

A tout bien considérer, il n'y a rien de surprenant à ce qu'une tumeur rénale réalise une compression des voies biliaires extra-hépatiques, le cas est au moins cité dans les traités français et allemands, au cours d'énumérations étiologiques, mais sur le même pied que des kystes hydatiques péritonéaux.

Mais ce qui reste surprenant, c'est que la réalisation du syndrome : cancer de la tête du pancréas, ait été d'un bout à l'autre aussi frappant. Rien ne permettait, avant l'apparition de la pyurie et des phénomènes infectieux, malheureusement trop tardifs, de s'échapper de ce diagnostic. Ces cas d'ictère par compression restent donc des raretés et nous n'en avons guère trouvé que trois observations bien typiques, celle de Rayer (obs. XXXIV du Traité des maladies des reins, tome III), celle de Treb Kuehner (*Würtemberger Medic Correspondenceblatt*, 1834), et celle enfin que M. Villard a présentée ici même (voir *Lyon Médical*, 1909, t. II, p. 27). Mais, du fait qu'il s'agit d'une rareté pathologique, il ne s'ensuit pas que notre observation n'a aucune portée pratique. Ce malade, moins obstiné, eût subi à temps un examen chirurgical, qui eût peut-être aiguillé le diagnostic vers son rein, malgré l'absence de tout phénomène urinaire morbide. Il eût en tout cas été laparotomisé et une néphrectomie droite lui aurait laissé un rein gauche sans lésions et bien fonctionnant.

M. Villard. — J'ai en effet publié l'observation d'une malade, qui présentait de l'ictère par compression au cours d'une hydronéphrose calculeuse. Le diagnostic exact ne fut posé qu'au moment de l'intervention, car j'avais pensé à un kyste du pancréas, en raison du siège de la tumeur, qui était médiane et rétro-péritonéale ; la présence de l'ictère paraissait se rattacher plutôt à une compression pancréatique.

L'ictère, au cours des distensions rénales est très exceptionnel et en tous cas, lorsque ce symptôme se produit il doit être une raison d'intervenir au plus tôt : la précocité de l'intervention augmentant beaucoup les chances de succès. Chez la malade que j'ai observée, j'ai pu obtenir une guérison parfaite.

*
* *

INTERVENTION SANGLANTE DANS LES FRACTURES RÉCENTES. DEUX NOUVEAUX CAS. — FRACTURE DU CUBITUS. FRACTURE DES DEUX OS DE LA JAMBE.

M. Durand. — Pour faire suite à la discussion qui a eu lieu précédemment sur l'intervention sanglante dans les fractures récentes, permettez-moi de vous rapporter deux observations.

J'ai eu dans ces derniers temps l'occasion d'intervenir deux fois, et je crois qu'il est intéressant de rapporter ces observations au fur et à mesure qu'elles se produisent, car leur nombre est encore assez peu considérable. Ce sont deux cas tout à fait différents, je ne les rapproche que par le traitement qu'ils ont subl.

Dans le premier cas, il s'agit d'un jeune homme atteint d'une fracture de l'extrémité inférieure des deux os de l'avant-bras, qui présentait une déformation assez considérable portant sur le cubitus, celle du radius étant minime et réductible. Le fragment cubital inférieur, long de 2 centimètres, avait fortement basculé dans l'espace interosseux, et par suite de ce chevauchement, était rejeté contre le radius. Mon premier soin, après m'être rendu compte, par la radiographie, de la lésion, fut d'endormir le malade et de tenter la réduction. Par tractions et par pressions directes, je m'efforçai d'agir sur le fragment cubital ; une nouvelle radiographie me montra que je n'avais obtenu aucune réduction : la lésion subsistait encore, et l'espace interosseux était comblé par ce fragment. Je craignais par conséquent, et j'avais le droit de le craindre, que ce petit fragment comblant l'espace interosseux ne me donnât des troubles sérieux de pronation et de supination ; et il me parut que puisque la réduction par la méthode ordinaire avait complètement échoué, je devais pratiquer l'intervention sanglante. J'intervins donc au septième jour (1er octobre 1909). Une petite incision de 3 à 4 centimètres sur le bord interne, si accessible du cubital, me mena sur les deux fragments, qui furent dénudés et saisis par deux daviers. La réduction fut facile, je place rapidement une agraphe Dujarier et suture complètement la plaie. Guérison parfaite. Il n'y eut aucune complication.

Le résultat fonctionnel est parfait actuellement ; j'ai eu l'occasion de revoir le malade ces jours derniers ; il a eu toute la

mobilité de son poignet, la flexion palmaire et la flexion dorsale sont complètes, la supination est parfaite aussi, la pronation ne l'est pas tout à fait; mais comme il n'y a pas encore très longtemps qu'il a été opéré, je pense que son état continuera à s'améliorer et que j'aurai là un résultat qui me satisfera complètement.

Dans le deuxième cas, il s'agit d'une fracture du tiers inférieur de la jambe, et je ne me reproche qu'une chose, c'est d'avoir attendu un peu trop pour intervenir.

Un homme de 45 ans se fait, dans une chute, une fracture des deux os de la jambe dans leur tiers inférieur. La clinique et la radiographie montrent qu'il existe un énorme chevauchement. Le fragment tibial inférieur, assez court, est déjeté obliquement en dedans, de sorte que la surface articulaire cessant d'être horizontale est devenue très oblique, entraînant le pied en valgus. Anesthésie, traction, plâtre, nouvelle radiographie, point de réduction. Je posai l'indication d'une intervention sanglante, mais des circonstances particulières ne me permirent pas d'intervenir aussitôt que je l'aurais voulu, ce n'est qu'au dix-huitième jour seulement que j'ai pu le faire. Ouverture large de la fracture, réduction difficile, qui ne put être parfaite, mais cependant me permit d'orienter assez régulièrement le plateau tibial et le pied ; je mis facilement deux agrafes de Dujarier que j'enfouis soigneusement sous les lambeaux périostiques, de façon qu'elles n'aient aucune tendance à s'éliminer ; fermeture complète de la plaie, plâtre comme d'habitude. La consolidation ne fut pas extrêmement rapide, moins par exemple que dans les belles observations que mon excellent ami Lagoutte nous a présentées à plusieurs reprises ; ceci tient sans doute à ce que la réduction était imparfaite. Il n'y eut aucun incident ; actuellement, le malade est à Longchêne, il marche très bien.

Jusqu'ici je suis très satisfait des malades que j'ai opérés par la méthode sanglante pour fractures diaphysaires ou juxta-articulaires récentes, et je crois que toutes les fois que l'on ne peut pas obtenir une réduction qui permette des fonctions satisfaisante, il faut intervenir. Dans ce cas, je crois que nous en avons le droit, et presque le devoir. Je suis loin de prétendre par contre que l'intervention sanglante doit devenir une méthode de choix et détruire toutes les autres ; elle ne doit hériter que des échecs des procédés ordinaires de réduction. Par

échecs, j'entends non les cas où la forme n'est pas absolument restaurée, mais ceux dans lesquels la réduction ordinaire doit laisser, par insuffisance de coaptation, des troubles fonctionnels sérieux.

M. Destot. — Je ne voudrais pas chagriner M. Durand au sujet de son deuxième cas, mais il me semble que le traitement des fractures de l'extrémité inférieure de la jambe demanderait, pour être jugé équitablement, la mise en opposition de certaines méthodes thérapeutiques. Une traction énergique sous anesthésie suivie immédiatement d'un appareil plâtré ne constitue pas une méthode de réduction suffisante ; on voit tous les jours des cas semblables, où l'on met un plâtre après avoir tiré tant qu'on a pu sans réduire ; mais, soit dans les mémoires de M. Lucas-Championnière au sujet de la mobilisation, soit surtout dans le service de M. Vallas, où l'on fait de la traction continue, on observe des réductions par étapes, lentement, progressivement, au bout de quelque temps.

Si l'on veut opposer les différentes méthodes, je crois qu'il faudrait tenir compte de divers éléments ; si l'on oppose la mobilisation à la suture, ou bien la traction continue avec réduction à la suture, ou encore différents modes de traitements à la suture, il faudrait apporter une série de faits en faveur de telle ou telle méthode.

Je crois, pour ma part, que la réduction anatomique absolue existe rarement ou n'existe jamais, mais que la réduction utile, pratique, existe très souvent, et cela surtout à la jambe. Le procédé de traction continue, accompagnée de massage, soit avec caoutchouc, soit avec poids, qui permet de lutter contre la contracture musculaire, permet de réduire ces fractures et constitue à la jambe une méthode de choix qu'il faudrait opposer à la suture.

Si l'on pouvait recueillir des cas semblables traités par les deux méthodes, on verrait que l'avantage n'est pas en faveur de la suture et que, avec des procédés rationnels, on arrive à meilleurs résultats soit avec des fractures fermées, soit avec des fractures ouvertes. C'est une question à discuter; la suture est un aveu d'impuissance et un pis-aller, dont les indications doivent être rigoureusement posées, mais il ne faut pas s'appuyer sur les mauvais résultats obtenus par les procédés défectueux pour décréter la suture indispensable, et il ne faut pas oublier qu'on a guéri beaucoup de fractures de jambe avant que la suture fût devenue à la mode.

Il est certain que si, en sortant d'ici, je me cassais la jambe, je ne me ferais pas faire une suture immédiate ; cet argument *ad hominem* n'est pas très fort, mais il est frappant tout de même, et quel que soit le beau succès de M. Durand, je ne consentirais pas, pour ma part, à faire faire une suture de la jambe si je me la cassais en sortant d'ici.

M. Bérard. — M. Destot a fait à M. Durand le reproche de n'avoir pas placé d'abord en traction continue la fracture de jambe qu'il a enclouée, en ajoutant qu'avec cette traction on arrivait toujours à réduire les fragments. Pour mon compte, depuis six ans, je me sers toujours de l'extension continue soit au moyen du chariot de Volkmann, soit plus récemment de l'appareil de Züppinger, pour le traitement de toutes les fractures de jambe fermées avec déplacement notable des fragments. Et pourtant, depuis que j'utilise cette méthode, il m'est bien arrivé dans neuf ou dix cas de ne pas obtenir ainsi une coaptation suffisante, et après avoir constaté par la radiographie le chevauchement considérable des fragments, d'avoir recouru à l'enclouage par l'agrafe de Dujarier. Je l'ai réalisé presque toujours sans beaucoup de difficultés et sans avoir recours à la technique un peu compliquée de Lambotte. Mais il importe de ne pas repousser cette intervention au delà de la seconde semaine, car plus tard les muscles rétractés, infiltrés par les exsudats du cal en formation, opposent une résistance parfois considérable à la juxtaposition des extrémités osseuses. J'ai pu le constater encore le mois dernier chez un malade atteint de fracture spiroïde du tibia, dont la consolidation était à peine ébauchée au cinquantième jour et qui gardait une grosse déformation avec un raccourcissement de près de 3 centimètres après une extension continue de sept semaines. Il n'y avait pas une interposition suffisante de parties molles pour que l'on pût prononcer le mot de pseudarthrose. Les extrémités des fragments étaient réunies par un sautoir fibreux, infiltré par places d'éléments osseux ; des ossifications périostiques entouraient les extrémités de chaque fragment ; il fallut pratiquer une véritable résection diaphysaire pour ajuster et coapter les deux morceaux du tibia. Les suites ont été extrêmement simples, mais les difficultés d'exécution assez notables.

Tandis que par l'enclouage dès la seconde semaine, après échec ou insuffisance de la traction, j'ai toujours obtenu, au prix d'efforts beaucoup moindres, une bonne correction de la déformation et une consolidation dans les délais normaux.

M. Villard. — J'estime que malgré les publications récentes, le traitement sanglant des fractures doit rester un traitement d'exception ; et je pense que M. Durand aurait pu, avant d'intervenir, essayer la traction continue ; il y a en effet une grande différence entre les manœuvres de face extemporanées, même sous anesthésie, et la traction continue. Depuis quatre ans, dans les fractures de jambe, j'ai abandonné la réduction immédiate et l'immobilisation plâtrée pour recourir à la traction continue, c'est un moyen merveilleux. C'est un malade que j'avais soigné ainsi pour une fracture très oblique du tibia, au tiers inférieur, non seulement il n'y avait pas de raccourcissement, mais, au contraire, un allongement de 1 centimètre.

Dans les cas cependant où la traction continue échoue, je crois alors qu'il faut recourir au traitement sanglant ; mais il faut bien savoir que cette intervention n'est pas aussi facile que M. Durand l'a décrite ; le trait de fracture a souvent une obliquité très considérable, qui rend même à ciel ouvert la réduction très laborieuse, et l'on est étonné des difficultés que l'on rencontre, malgré une large voie d'accès sur le foyer de la fracture. Il s'agit en somme d'une intervention beaucoup plus compliquée qu'on ne le supposait au premier abord et, pour ma part, je n'y ai recours qu'après l'échec de la traction continue, prolongée pendant une dizaine de jours.

M. Destot. — La suture est une opération qui a des indications, mais qui présente de grosses difficultés. D'abord, quoi qu'on dise, elle n'est ni facile à exécuter ni complètement innocente. De l'avis de ses partisans, elle doit être immédiate pour être bonne ; comment savoir alors si un traitement judicieux ne l'eût pas évitée. J'ai été le premier à écrire qu'il était impossible dans certains cas, et notamment pour les frectures sus-malléolaires, d'arriver à un résultat par les méthodes anciennes ; par conséquent, je suis loin d'être opposé à la suture. C'est une question d'espèces.

Il y a des cas où l'obliquité des fragments qui ne peuvent pas tourner sur eux-mêmes rend la suture extrêmement difficile et laborieuse. Il faut savoir quels sont les cas dans lesquels l'intervention sanglante est légitime et dans lesquels elle donne de bons résultats, alors que les autres méthodes n'en donnent pas. Je suis persuadé de ce fait, c'est que les fractures sus-malléolaires qui portent sur le bulbe du tibia souvent n'arrivent pas à une bonne position, et l'on a qu'à se placer à la porte de l'Hôtel-Dieu, on verra sortir des gens avec les jambes en arc de cercle, quelles que fussent la méthode employée et l'habileté du chirurgien. Ici la suture est indiquée avec cette réserve que les vis tiennent mal dans l'épiphyse.

Qu'on applique la méthode de la suture, dans ces cas j'applaudis. mais lorsqu'on nous présente des cas comme ceux de M. Lagoutté, je demeure persuadé qu'avec une méthode plus simple on arriverait à d'aussi bons résultats.

M. Durand. — Nous sommes peut-être tous d'accord, sauf avec M. Destot, qui indique nettement la suture osseuse pour certaines fractures bien déterminées, comme la sus-malléolaire, mais qui craint qu'on abuse d'une méthode qui est délicate, dangereuse, et qui ne saurait être employée à tout venant.

Je lui ferai pourtant remarquer que ce qu'il vient de dire, touchant les résultats souvent mauvais des méthodes ordinaires, justifie des interventions plus actives. Je ne soutiens pas autre chose, et j'ai eu la précaution de dire que, dans les deux cas que je rapporte, j'étais inter-

venu après l'échec de la méthode que j'emploie d'ordinaire ; d'un autre côté, je n'ai pas dit que l'opération dans la fracture de jambe était facile, j'ai dit que la réduction n'avait pas été parfaite ; par conséquent, c'est que l'intervention n'avait pas été simple.

Je crois que dans une fracture, on est autorisé à intervenir par la méthode sanglante, lorsque la méthode ordinaire n'a pas réussi. Je n'ai jamais dit autre chose. La suture osseuse est une indication d'exception, mais il ne faut pas craindre de l'appliquer quand l'occasion se présente.

M. Villard me reproche de n'avoir pas employé l'extension ; je ne l'aime pas ; ce n'est pas *a priori*, mais parce que les résultats m'ont paru inférieurs à ceux que j'obtiens par le plâtre ; je n'ai pas été frappé de si grands avantages dans la méthode d'extension. Question de préférence, question de technique probablement.

Séance du 16 juin 1910

Présidence de M. Aubert.

LUXATION SOUS-ASTRAGALIENNE AVEC DÉVIATION DU PIED EN DEDANS.

M. Patel. — Aux cas de luxation sous-astragalienne, rapportés par M. Destot dans l'avant-dernière séance, je puis ajouter une nouvelle observation, d'un type un peu différent.

Obs. — Il s'agissait d'une femme de 35 ans, Mme R..., marchande ambulante, qui, se trouvant à bicyclette dans les rues de Lyon, fut obligée de descendre rapidement sur le rebord d'un trottoir pour éviter une voiture ; elle ne fit aucune chute, mais le pied droit fut posé sur le sol brusquement ; il porta à faux, se tordit légèrement en dedans, dit-elle, et la marche fut dès lors impossible. C'est dans ces conditions qu'elle entra aussitôt à l'Hôtel-Dieu, le 23 août 1909, dans le service de mon maître, M. Bérard, que j'avais l'honneur de suppléer.

A l'examen, on constatait que le pied droit était entièrement dévié et tordu en dedans ; on ne peut mieux le comparer qu'à un pied bot varus ; du côté externe, le squelette faisait une saillie prononcée au-dessous de la peau amincie et menaçant de se perforer ; du côté interne la peau était plissée et la malléole interne paraissait s'enfoncer à l'intérieur du pied. L'exploration du squelette était très difficile en raison de la douleur ; on reconnaissait bien que le tibia et le péroné étaient intacts ; quant à l'état du calcanéum et de l'astragale, il nous fut impossible de le préciser. Y avait-il fracture de l'astragale ou luxation sous-astragalienne, ou bien luxation médio-tarsienne ? c'est vers cette dernière hypothèse que l'on pencha.

La malade fut radiographiée aussitôt. Sur la radiographie, prise de profil (n° 1), on voyait nettement que l'astragale et le scaphoïde ne présentaient pas leurs rapports normaux ; sur la radiographie prise d'avant en arrière (n° 2), on reconnaissait aisément que l'astragale était demeuré intact et en position normale ; par contre, tout le reste de l'avant-pied avait perdu contact avec la face inférieure de l'astragale et

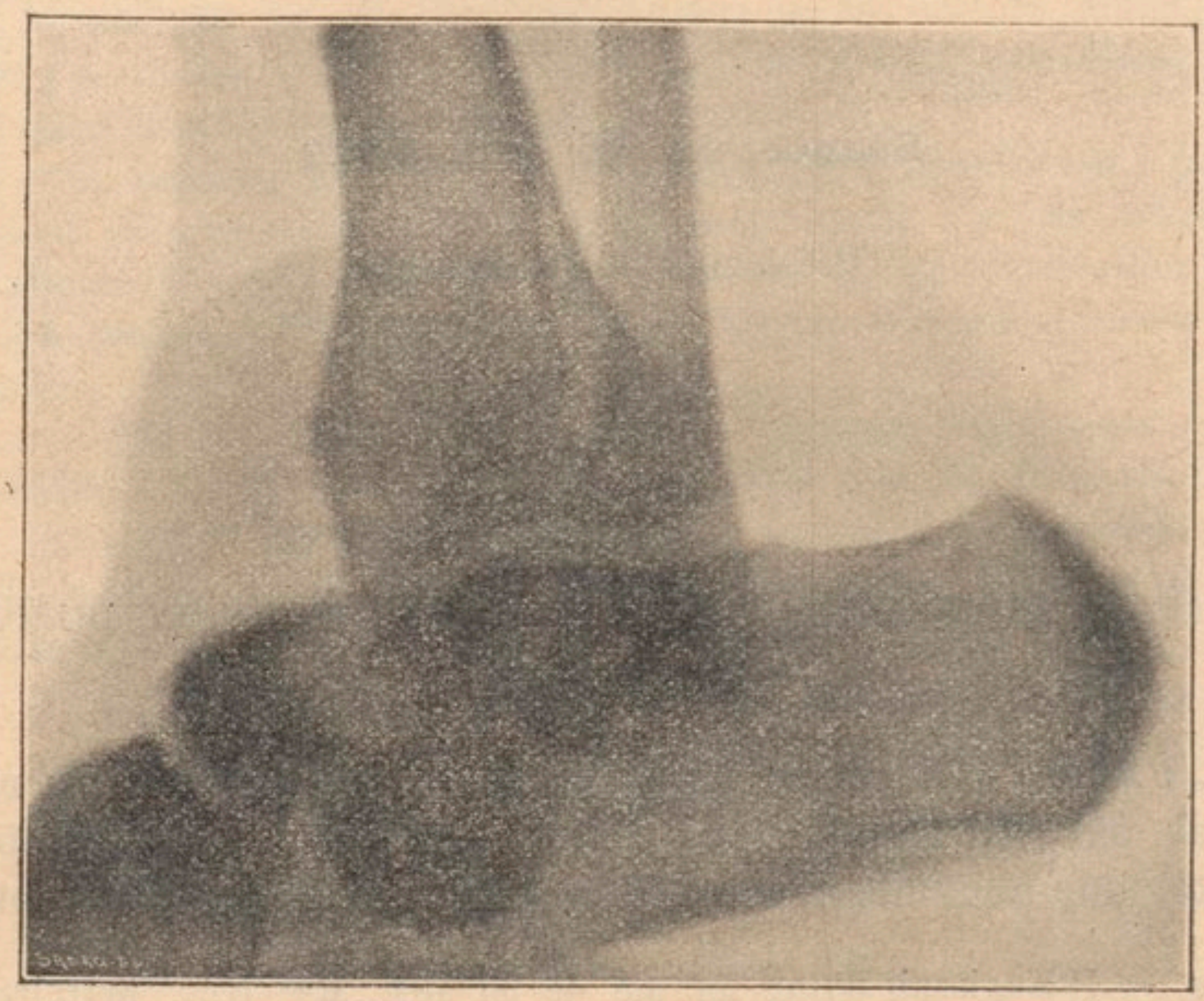

Fig. 1. — Radiographie de profil.

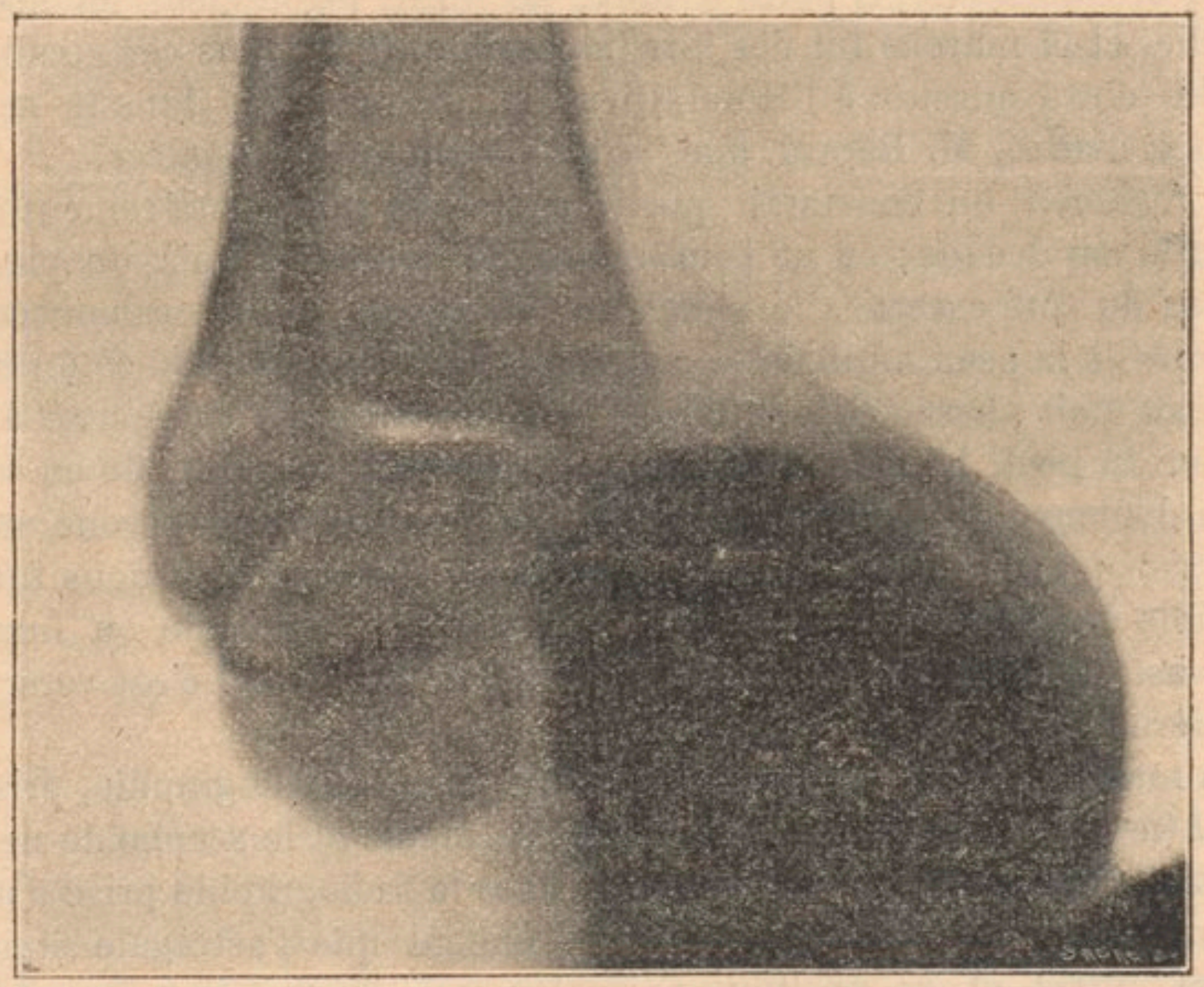

Fig. 2. — Radiographie antéro-postérieure.

était reporté en dedans ; le diagnostic de luxation sous-astragalienne s'imposait.

La malade fut aussitôt anesthésiée et la réduction fut des plus faciles en empaumant le talon et en tirant, comme pour enlever un soulier. Un appareil plâtré fut placé et enlevé au huitième jour. A mon grand étonnement, la malade put marcher aussitôt, et ne voulut à aucun prix demeurer quelques jours de plus à l'hôpital déclarant qu'elle était entièrement guérie.

J'ai recherché cette femme pour vous la présenter ; mais sa profession de marchande ambulante l'a appelée ailleurs ; j'ai pu néanmoins avoir de ses nouvelles très précises par une de ses voisines : elle est entièrement guérie et a repris, moins d'un mois après son accident, ses courses quotidiennes à bicyclette, entre Lyon et Sérézin ; elle effectue ainsi ses 30 kilomètres par jour, sans accuser de douleur.

M. Destot. — Je voudrais faire, à propos de cette question, la même remarque que j'ai faite l'autre jour, à savoir qu'on voit très bien de profil que l'astragale a perdu son rapport avec le tibia. En fait, il s'est passé un mouvement très net, très précis de l'articulation tibio-tarsienne ; ce n'est donc pas une luxation simple, mais à la fois l'astragale s'est déplacée dans sa mortaise du calcanéum et du scaphoïde et encore du côté du tibia.

Une autre remarque à faire, c'est que le malade que j'ai présenté est resté deux jours dans un appareil plâtré et au bout d'une semaine il a repris ses fonctions. Ces lésions qui paraissent très grosses guérissent avec une très grande rapidité et je crois que l'immobilisation n'est indiquée en pareille circonstance, que dans un temps très court.

Enfin, chez la malade de M. Patel, une faible cause, torsion du pied, a causé un grand déplacement comme chez les malades que j'ai cités.

*
* *

MÉGACÔLON ; CRISE D'OCCLUSION AIGUE ; CÆCOSTOMIE ; ENTÉRECTOMIE SECONDAIRE ; MORT.

M. Gayet. — J'ai eu l'occasion d'observer et d'opérer un cas de cette singulière affection que l'on désigne sous le nom de mégacôlon. Et, bien qu'il ne s'agisse pas d'un succès opératoire, j'ai cru utile de vous apporter cette observation, car la question est à l'ordre du jour d'un prochain congrès, et l'un de nos collègues, précisément chargé du rapport, pourra en faire état dans sa statistique.

Obs. — B... G., âgé de 58 ans, cultivateur à Trévoux, entre au début de septembre 1908 à l'hôpital de la Croix-Rousse, dans le service du docteur Gallavardin, alors suppléé par le docteur Pauly. Il vient pour des symptômes d'occlusion subaiguë.

Pas d'antécédents héréditaires notables. Personnellement, a fait, à 30 ans, une affection osseuse indéterminée. Toute sa vie a été très constipé.

En janvier 1908, les selles se sont supprimées pendant huit jours ; il y a eu des coliques, vomissements porracés, ballonnement du ventre. A la suite d'une purgation (aloès), débâcle énorme de matières.

En juillet, seconde crise d'occlusion. Pendant trois semaines, le malade rend cinq ou six fois par jour des glaires, mais pas de matières. Pas de mélæna. La crise cède à la même médication.

En septembre, crise nouvelle pour laquelle il entre à l'hôpital.

A l'examen : abdomen énorme, tendu, dur, tympanisé. L'occlusion est complète depuis huit jours environ ; il y a des vomissements porracés à pleines cuvettes. Une intervention est décidée.

18 septembre 1908, intervention (M. Gayet). — L'occlusion étant subaiguë, l'état général bon, on fait une cæcostomie en deux temps, l'anus cæcal n'est ouvert que le deuxième jour.

Il se produit une énorme débâcle de matières. Le ventre s'affaisse un peu et le malade est très soulagé. Cependant les jours suivants le ballonnement persiste malgré les lavements administrés par l'anus naturel et par l'orifice cæcal, malgré l'administration fréquente de purgatifs huileux.

Nous cherchons à préciser le siège de l'obstacle ; pour cela on pratique l'insufflation. Celle-ci étant faite par l'anus naturel, on voit se gonfler l'anse sigmoïde et le côlon descendant ; aucun gaz ne passe dans le cæcum. On insuffle alors par l'anus cæcal ; le côlon ascendant et la région épigastrique se distendent, le flanc gauche ne présente aucun météorisme. On conclut donc à un obstacle à l'angle gauche et en raison de l'âge du malade, on pense à un néoplasme.

Le 14 octobre 1908, deuxième intervention. Anesthésie à l'éther. Laparotomie médiane sus et sous-ombilicale. En ouvrant le péritoine on tombe sur une masse énorme occupant verticalement la moitié de l'abdomen. On extrait cette anse distendue et on constate qu'il s'agit d'une partie du côlon descendant et de l'S iliaque énormément distendu et allongé. L'anse a le diamètre d'une cuisse d'adulte. Le reste du gros intestin est gros également, mais beaucoup moins, sans qu'il y ait de limite bien nette. Les parois sont épaisses et la vascularisation de cette anse est étonnamment développée. Les artères mésentériques sont, au moment où elles abordent l'intestin, grosses comme des radiales, les veines comme des veines humérales.

On décide de pratiquer une entéro-anastomose.

Celle-ci est placée entre le côlon descendant et la dernière portion de l'anse pelvienne, immédiatement en amont du rectum. Cette anastomose est faite à la suture par deux plans de surjet de soie. Lorsqu'elle est terminée, on se rend compte que l'anse exclue n'a aucune tendance à se laisser affaisser ; de consistance cartonneuse, elle reste ballonnée et sa réintégration tentée est des plus difficiles. On se décide alors à la réséquer.

Section à quelques centimètres de l'anastomose, fermeture des bouts par deux surjets à la soie. Pendant cette suture, les bouts saignent énormément, le sang filtre à grosses gouttes à travers les points du surjet ; il en est du reste de même au niveau de l'anastomose. Enfin l'hémostase du méso est des plus laborieuses. Elle se termine enfin et l'on suture la paroi à trois plans sans drainage.

Durée de l'opération : une heure trois quarts.

L'anse réséquée a exactement 0 m. 86 de longueur. Elle représente uniquement l'S iliaque.

Le lendemain, 15 octobre, la température est de 38°,9. Mort dans l'après-midi.

Autopsie. — Abdomen très météorisé. L'intestin étant déroulé, on note que le grêle est normal. Le gros intestin est très volumineux, la paroi très épaisse, cartonneuse. Nulle part il n'a de brides, ni aucun obstacle à la circulation intestinale. L'état des sutures est satisfaisant. Au niveau du moignon colique amputé, on note de nombreux caillots. Le petit bassin en est également rempli ; il y a environ 1 litre de sang liquide qui a continué à suinter surtout du mésocôlon sectionné.

La mort paraît due à l'hémorragie interne.

Les points intéressants de cette observation sont : d'abord l'âge du malade (58 ans). Le mégacôlon ou maladie de Hirschprung, passe pour être une maladie congénitale et on a été jusqu'à nier l'assimilation des cas observés sur des sujets âgés et à prétendre que chez ces derniers il s'agit d'obstruction chronique : torsions, volvulus de l'S iliaque, etc. Or, j'ai vu et j'ai opéré des cas de volvulus de l'S iliaque, j'ai bien constaté une dilatation excessive de cette anse absolument semblable au premier abord à celle de mon malade. Mais dans ces cas la distension n'allait pas sans un amincissement extrême des parois, provoquant ces faciles éraillures de la séreuse que tous les chirurgiens connaissent bien. Une fois l'obstacle levé, soit par détorsion, soit par ouverture de l'anse, celle-ci s'affaisse, les gaz sous tension s'échappent avec un bruit très violent, un sifflement remarquable. Rien de tout cela dans mon cas ; l'anse ouverte, l'anse même sectionnée aux deux extrémités restait

énorme, épaissie, d'une tranche égale à presque 1 centimètre. On a bien la sensation qu'il ne s'agit pas seulement de distension, de météorisme, mais bien d'une sorte de gigantisme auquel convient très bien le terme de mégacôlon. De plus, pas de sillon, pas de limite tranchée entre les parties dilatées et le reste de l'intestin, mais une gradation insensible dans la déformation depuis le cœcum jusqu'au rectum avec maximum sur l'S iliaque. L'état des vaisseaux est en rapport avec cette hypertrophie et fut dans notre cas la grande difficulté opératoire et la vraie cause de la mort.

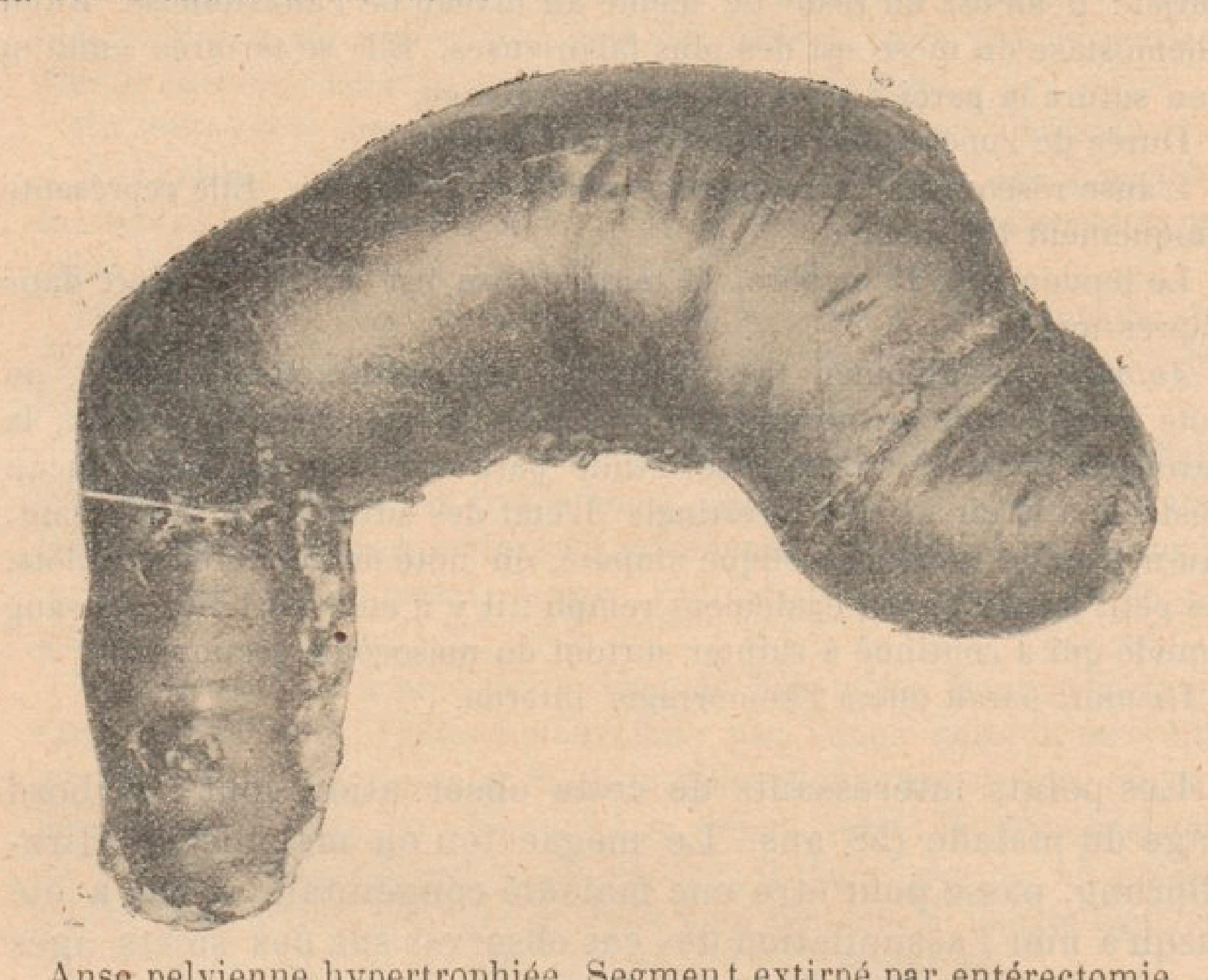

Anse pelvienne hypertrophiée. Segment extirpé par entérectomie.

Au point de vue du diagnostic, j'avoue qu'il me paraît très difficile. S'il est naturel de penser à la maladie d'Hirschprung chez un jeune sujet présentant des crises d'obstruction et ces débâcles extraordinaires qui remplissent en une nuit une série de pots de chambre, comme cela a été maintes fois signalé chez le vieillard.

On a tendance à penser surtout au cancer, dont on connaît les allures sournoises et les obstructions spasmodiques passagères longtemps avant que l'occlusion vraie s'établisse. Un seul signe aurait pu nous mettre en garde : la persistance du

ballonnement après la cæcostomie. Cette persistance s'explique bien par les lésions rencontrées. Elle ne se montre jamais aussi marquée lorsqu'on a ouvert une voie aux matières arrêtées par un obstacle, tel que le cancer ou le volvulus. Dans ces cas, les parois retrouvent leur élasticité et l'intestin en aval subit même une atrophie rapide.

La radioscopie a rendu des services en pareil cas et je crois qu'il faudrait toujours l'utiliser quand cela est possible.

Enfin, au point de vue thérapeutique, je n'ai pas l'intention de discuter ici les raisons qui font pencher certains auteurs vers la colectomie, d'autres vers l'exclusion du côlon et d'autres encore vers le simple anus contre nature. Nous avons vu que notre cæcostomie avait paré aux accidents immédiats de la crise aiguë, due sans doute à une torsion passagère de l'anse hypertrophiée. Mais le malade restait intoxiqué, ballonné, et n'était nullement guéri. C'est ce qui nous a poussé à entreprendre une seconde intervention. On a pratiqué jusqu'ici la colopexie, la colotomie, la colectomie, l'entéro-anastomose, l'exclusion de l'iléon. Chacune de ces opérations a été faite un trop petit nombre de fois et sur des cas trop différents à tous égards, pour qu'on puisse en tirer jusqu'ici des conclusions fermes. Ce qui nous a entraîné à faire la colectomie, c'est d'une part la connaissance de succès obtenus par cette manière d'agir (Trêves, Tuffier), d'autre part, l'impression d'opération incomplète et presque inutile que nous donnait l'aspect de cette anse énorme, aux parois rigides et dépourvues d'élasticité au moment où nous tentions de la réintégrer. Il nous semblait qu'elle allait, par son volume, comprimer le reste de l'intestin, rester exposée aux torsions, aux coudures. Mais c'est évidemment une opération très grave, surtout en raison des difficultés de l'hémostase, et si nous avions un nouveau cas à traiter, nous nous résoudrions plutôt en faveur de l'exclusion iléo-colique, qui a de beaux succès à son actif.

Quant au traitement purement médical, il ne saurait plus en être question, car s'il peut soulager certaines crises, il est totalement impuissant contre la maladie elle-même et laisse le malade exposé à tous les accidents qui forceront tôt ou tard le chirurgien à intervenir.

Dans un tableau comparatif récent, des résultats du traite-

ment médical et du traitement chirurgical, *Lœwenstein* donne les chiffres suivants :

Sur 59 cas traités médicalement :

39 morts ; mortalité, 66 p. 100.
9 améliorés.
4 sans amélioration.
7 guéris ; guérison : 12 p. 100.

Sur 44 cas traités chirurgicalement :

21 morts ; mortalité, 47 p. 100.
2 sans amélioration.
7 améliorés.
15 guérisons radicales, 34 p. 100.

Donc le traitement chirurgical a une mortalité des deux tiers de celle du traitement médical ; il assure la guérison dans trois fois plus de cas.

M. Destot. — Le malade de M. Gayet présente un gros intérêt, mais il faut distinguer plusieurs variétés de mégacôlons. A côté de la maladie de Hirschsprung, on voit des mégacôlons succéder à un volvulus, à un étranglement, et d'autres où il n'existe pas de cause appréciable. Le chirurgien n'est appelé qu'au moment des accidents, mais il existe néanmoins un grand nombre de mégacôlons qui passent inaperçus et qui sont d'ordre médical. Pour ma part, j'en ai vu un grand nombre de cas, qui sont tellement dissimulés comme symptomatologie, que sans la radioscopie tout passerait inaperçu.

Chez des femmes nerveuses, dyspeptiques, constipées, chez lesquelles l'estomac est disloqué, il n'est pas rare de trouver la coupole diaphragmatique gauche remplie d'une poche gazeuse, telle que la pression des gaz soulève le diaphragme et remonte quelquefois très haut dans le thorax. J'en ai vu dont la poche gazeuse tympanique était telle qu'elle en imposait pour un pneumothorax. L'essoufflement, les palpitations cardiaques accompagnent cette dilatation colique et si on poursuit l'examen au bismuth on voit que les matières petites, déjà divisées en cybales dans le cæcum, passent dans la partie basse de la poche colique sans qu'on puisse voir de contractions intestinales.

Ces énormes dilatations coliques sont ordinairement accompagnées de ptoses de l'estomac, qui a perdu sa poche à gaz normale et pend au-dessous de l'ombilic ; il semble que la dilatation colique fasse compensation et remplace dans la coupole diaphragmatique la poche à gaz de l'estomac ptosé.

Il serait utile de savoir si ces mégacôlons paralytiques ne précèdent

pas les mégacôlons observés par les chirurgiens pour trouver l'origine de cette bizarre affection.

Il ne s'agit pas dans ces cas de lésions congénitales ; beaucoup de sujets en sont atteints soit à la suite de simple déplacement des organes viscéraux, soit à la suite de péritonites localisées et de brides. Des lésions annexielles du côté gauche peuvent même amener par inflammation de voisinage d'énormes dilatations de l'S iliaque et de l'angle gauche du côlon.

M. Goulliod. — Je n'ai pas eu à opérer de cas de mégacôlon aussi typique que celui de M. Gayet, mais ce que j'ai observé dans des affections analogues m'a tout à fait convaincu de la nécessité de recourir en beaucoup de cas à la résection intestinale. Je crois donc que l'opération de M. Gayet était très légitime.

Dans deux faits de large distension du côlon pelvien sans sténose, sans bride sou-jacente, j'ai cherché d'abord à anastomoser deux anses sus et sous-jacentes ; mais, comme l'anse distendue se coudait, j'ai été amené à faire la résection. Ces malades ont guéri. Un homme déjà âgé a vu disparaître las troubles graves de sa circulation intestinale et a pris un bel embonpoint.

Chez une jeune fille, opérée de même, le résultat a été moins satisfaisant : de la constipation opiniâtre avec douleur a persisté. Une intervention large eût été nécessaire.

Le cas de M. Gayet me renouvelle des regrets amers : un jeune homme âgé de 17 ans, qui avait depuis son enfance un passé très chargé de troubles de la circulation intestinale, fut pris un jour d'accidents aigus. Un volvulus de l'S iliaque s'était déclaré ; le diagnostic en était fait. L'énorme anse intestinale fut sortie du ventre, et mon interne me poussait à en faire la résection qui eût été facile. Par une prudence malheureuse, je crus devoir détordre l'anse, vider cet énorme intestin, et le rentrer dans le ventre, en établissant un anus iliaque. Celui-ci ne fonctionna jamais bien ; un second, pas davantage. Le malade finit par succomber ; l'anse intestinale était peut-être atteinte dans sa vitalité ou incapable de revenir sur elle-même. J'ai toujours vivement regretté de n'avoir pas fait l'entérectomie.

Deux autres cas ont été malheureux aussi, mais se présentaient dans des conditons moins favorables à une exérèse. En un mot, je reste très partisan de la méthode à laquelle a eu recours M. Gayet.

M. Molin. — Puisque M. Destot vient de faire allusion aux variétés de la maladie de Hirsprung, je peux vous en rapporter un très beau cas, auquel j'ai pratiqué, en période ultime et sans succès d'ailleurs, un anus iliaque droit.

Observation. — Il s'agit d'un enfant de 3 mois 1/2, qu'on me présenta dans le service de M. Nové-Josserand comme atteint d'occlusion intestinale chronique, due probablement à un mégacôlon.

L'abdomen de ce nourrisson était véritablement monstrueux et contrastait étrangement avec le reste du corps athrepsique et misérable.

On me raconta alors son histoire, soigneusement recueillie depuis la naissance.

Né à terme, accouché sans dystocie, ce nouveau-né n'avait rendu un peu de méconium que le quatrième ou cinquième jour.

L'abdomen, au dire de sa mère, était déjà distendu, et le médecin aurait remarqué des contractions péristaltiques suivant le trajet des côlons.

Au huitième jour, des vomissements apparurent qui décidèrent le transport de l'enfant à la Charité, où il fut admis salle Sainte-Jeanne ; là on régla sa nourriture et l'on parvint à supprimer ces vomissements.

Entre temps, l'abdomen continuait à augmenter et les selles se faisaient de plus en plus rares et difficiles.

L'enfant fut montré à M. Nové-Josserand, qui ne jugea pas opportun d'intervenir en présence d'une occlusion en somme relative et qui permettait tant bien que mal l'exonération. Il sortit donc de la Charité et vécut ainsi jusqu'au jour où l'occlusion s'installa à peu près complète. C'est alors que je le vis rentré à nouveau.

Le jeune âge du sujet, son très mauvais état général ne permettaient pas de faire autre chose qu'un anus contre nature. Je pratiquai celui-ci dans la fosse iliaque droite ; après avoir récliné de l'épiploon rouge et enflammé, je fixai à la paroi une anse très distendue mais épaisse, à la surface le laquelle je ne trouvai aucun des signes caractéristiques du gros intestin (bosselures sillons).

L'intestin ouvert laissa échapper lentement et sous faible pression des gaz et des matières qui continuèrent à s'écouler ainsi jusqu'à la mort, qui survint quelques heures après.

A l'autopsie, je pus constater à loisir que j'avais bien eu affaire à un mégacôlon. Depuis le cæcum, jusqu'au rectum, qui ne présentait ni bride ni rétrécissement, le gros intestin formait une masse énorme occupant, on peut dire, tout l'abdomen, tant le volume des autres viscères (foie, intestin grêle, etc.) paraissait négligeable comparé au sien.

La longueur totale du cæcum et du côlon atteignait 1 m. 60 ; nulle part leur diamètre n'était inférieur à 8 à 10 centimètres, et leurs parois un peu partout mesuraient 1 à 2 millimètres d'épaisseur. Les augmentations de longueur, de largeur et d'épaisseur portaient également sur tous les segments du gros intestin. C'est ainsi que l'anus pratiqué en regard du cæcum avait porté à la partie moyenne du côlon ascendant replié plusieurs fois sur lui-même.

Cette observation, qui sera publiée ailleurs *in extenso*, avec photographie du sujet et des pièces anatomiques, constitue donc un type pur et très rare de mégacôlon congénital total.

Si mes souvenirs sont exacts, P. Duval, le vulgarisateur en France

de la maladie de Hirsprung,dans son mémoire déjà ancien mais très complet *(Revue de chirurgie*, 1903), n'a rapporté que quatre cas semblables sur les cinquante qu'il avait pu réunir.

De tels faits, par contre, ne me semblent pas prêter à des considérations chirurgicales bien intéressantes. Je me suis demandé par la suite si l'anus n'eut pas été mieux à sa place dans la fosse iliaque gauche. Le gros intestin, dans ces cas, ne peut plus fonctionner comme un conduit, mais comme un réservoir indéfiniment extensible.

S'il y a occlusion, celle-ci est d'ordre dynamique et non mécanique; nous savons alors le peu d'influence qu'exerce sur elle l'anus artificiel le mieux placé. Quant aux interventions, exclusions, résections, l'avenir seul pourra dire si elles sont possibles, ou même exécutables, chez des enfants nouveaux-nés.

M. Gayet. — M. Destot a parlé des cas de dislocation de l'estomac coïncidant avec la distension du côlon remonté sous la coupole diaphragmatique. Pour ma part, sans nier complètement l'étiologie mécanique de ce déplacement, je verrais plutôt dans ces cas une malformation congénitale. J'ai soutenu, dans la thèse de mon élève Rougeux, l'origine congénitale, à propos d'un cas de dislocation stomacale que j'avais opéré chez l'homme. Au cours de l'opération, j'avais noté l'effilement du thorax, la position anormale du foie sur la ligne médiane, l'aspect allongé de l'estomac avec ses vaisseaux très longs et très volumineux. Je ne vois pas pourquoi on dénierait à l'anse intestinale la possibilité de présenter des malformations comme toutes les autres parties du corps.

En général, ces mégacôlons commencent par être des intestins trop longs ; le ralentissement du cours des matières les distend ensuite peu à peu, les parois s'hypertrophient pour lutter contre les conditions défavorables que créent la trop grande longueur et les coudures qui en résultent. Dans mon cas, cet énorme intestin que je vous présente avec ses 86 centimètres de longueur et son diamètre, comme une cuisse d'adulte, représentait uniquement l'S iliaque. Il y avait donc une hypertrophie manifeste dans toutes les dimensions et le mot de mégacôlon est parfaitement exact pour désigner de semblables lésions.

Séance du 23 juin 1910.

Présidence de M. Aubert.

LUXATION ET FRACTURE DE LA TÊTE DU RADIUS.

M. Laroyenne. — J'ai l'honneur de vous présenter une jeune fille de 24 ans, qui, il y a cinq semaines, fit une chute de bicyclette et fut projetée contre un mur, sur lequel vint heurter la paume de sa main ouverte. Cet accident eut pour conséquence une lésion complexe du coude, pour laquelle la blessée, d'ailleurs soumise à des conseils en partie extra-médicaux, fut endormie, subit probablement pendant son sommeil des manœuvres de réduction, puis fut immobilisée en flexion pendant deux jours, et enfin massée, M. Albertin eut à ce moment l'occasion de voir la malade et voulut bien m'en confier le traitement en m'engageant à vous la présenter.

L'examen de ce coude par la palpation est actuellement peu instructif, il ne permet guère de sentir qu'un épaississement général de toute la région articulaire ; l'examen fonctionnel nous montre une perte à peu près complète des mouvements de flexion et d'extension de l'avant-bras ainsi que de la pronation et de la supination ; enfin, la radiographie nous rend compte de ces troubles en mettant en évidence : 1° une luxation de la tête du radius en avant ; 2° une fracture parcellaire de cette même tête. Me guidant surtout d'après les enseignements de M. Destot, je pense qu'on peut rendre la luxation de la tête radiale en avant responsable de la perte de la flexion de l'avant-bras, et la fracture de cette tête doit être la cause de la pronation et de la supination.

La thérapeutique d'une pareille lésion ne doit-elle pas consister dans la résection de cette tête radiale luxée et fracturée ?

M. Destot. — Le cas présenté par M. Laroyenne est très intéressant. Il s'agit bien, comme il le dit d'une luxation du radius en avant avec

fracture de la tête radiale, et je voudrais seulement ajouter quelques remarques :

1° Si l'on examine le cliché de face, on voit qu'il existe à la partie interne un petit arrachement de l'épitrochlée, et que le cubitus est légèrement porté en dehors.

2° Il existe une exostose diffuse bien plus sensible sur la malade que sur le cliché, et qui correspond à un vaste ostéome remplissant le pli du coude.

La première remarque est importante au point de vue de la pathogénie de l'affection ; on peut dire que la double lésion de la maladie est consécutive à une luxation du coude avec flexion latérale externe de l'articulation, cubitus valgus exagéré. Dans ce mouvement forcé, le ligament latéral interne a arraché l'épitrochlée. L'angle huméro-radial se fermant, la tête du radius a été écrasée.

La luxation du radius est très fréquente, surtout dans les fractures du cubitus, ainsi que je l'ai montré il y a longtemps. La fracture du cubitus, quel que soit son siège, depuis la base de l'olécrâne jusqu'au tiers inférieur, fait perdre au radius son meilleur moyen de fixation, et toutes les fois qu'on voit une fracture du cubitus, on peut dire que c'est moins contre elle que contre la luxation du radius que doit se déployer l'effort chirurgical. Mais ce type de luxation isolée du radius n'est pas le seul. En dehors de la congénitalité rare, de l'action directe très rare, la luxation isolée du radius s'observe encore, soit dans des luxations du coude divergentes, où le cubitus se porte en arrière et le radius en avant. La réduction du cubitus seul ayant été faite, celle du radius persiste; soit enfin dans les luxations par flexion latérale forcée, mais alors la tête du radius est ordinairement cassée, c'est le cas actuel.

On peut donc admettre que chez cette jeune fille il y a eu une luxation du coude avec cubitus valgus forcé ; que le cubitus a été remis en place par la première intervention, mais que le radius est resté luxé et cassé.

Au point de vue thérapeutique, on doit faire d'autres remarques. D'abord le massage, fait d'une façon intense, a déterminé l'ostéome énorme que l'on sent, et malgré tout mon désir de ne point contrister M. Lucas Championnière, je ne puis moins faire que de constater l'effet néfaste du massage. Que s'est il passé ? Les praticiens qui ont vu d'abord cette malade ont fléchi le bras, puis, sans s'inquiéter de faire un diagnostic précis, ont appliqué la méthode qui, comme toute méthode qui se respecte, s'applique uniformément à tous les traumatismes articulaires. Résultat : ankylose complète du coude chez une jeune fille de 24 ans.

Si, moins présomptueux, ils eussent demandé les lumières de la radiographie, la luxation du radius eût été réduite et une thérapeutique rationnelle eût été instituée.

Maintenant que faut-il faire ? Ollier nous a appris que l'immobilisation complète et prolongée amenait la résorption des ostéomes, et je crois qu'il faut d'abord faire ce traitement. Sous son influence, je pense que le radius luxé va se dégager et qu'on verra reparaître les mouvements de pronation et de supination, car ici le danger de la fracture de la tête n'existe plus, le radius ayant perdu ses rapports avec le cubitus, mais il restera une limitation des mouvements de flexion. Contre cette infirmité on peut proposer la décapitation du radius. Toutefois, l'exemple que j'ai vu réalisé plusieurs fois du déplacement externe du radius serait à souhaiter et à tenter. Chez un externe des hôpitaux, dont le coude avait perdu l'amplitude de ses mouvements dans l'enfance, une chute itérative transforma une luxation antérieure en luxation externe , et le coude reprit tous ses mouvements. Chez un officier d'artillerie, la luxation externe du radius permettait tous les mouvements, malgré une déformation énorme. D'autres faits semblables ont été rassemblés dans la thèse de Derain. On peut donc se demander si l'on ne pourrait provoquer cette transformation ; à son défaut, on décapitera le radius.

M. Durand. — La thérapeutique à suivre en ce cas est très intéressante à discuter ; j'avoue que pour ma part je me rapproche beaucoup plus de l'idée de M. Destot que de celle de l'intervention immédiate.

Nous devons considérer séparément la lésion articulaire et l'ostéome qui s'est développé en avant de l'articulation, dans son brachial antérieur vraisemblablement. Or, Ollier nous avait démontré que le traitement de ces ostéomes consiste non dans l'ablation, souvent suivie de récidive, mais dans l'immobilisation. J'en ai vu quatre ou cinq dans ces dernières années, je les ai immobilisés et j'ai toujours obtenu leur résorption.

Tout dernièrement est revenu dans mon service un petit malade que j'avais soigné à la suite d'un traumatisme du coude ; il m'était adressé par une sœur de l'hôpital ; il avait une ankylose fonctionnelle à peu près complète du coude. Je reconnus qu'elle était due surtout à la présence d'un énorme ostéome du brachial antérieur qui, sous la forme d'une masse attenante au coroné, se prolongeait par une sorte de corne venant butter contre l'humérus. Je l'ai immobilisé pendant deux mois ; je l'ai revu il y a quelques semaines, il avait ses mouvements absolument complets, l'ostéome avait disparu.

Je me rappelle encore un malade que j'ai eu l'occasion de soigner lorsque j'avais l'honneur de remplacer M. Pollosson, autrefois, avec M. André Condamin, alors interne. Ce malade avait subi une fracture de l'extrémité inférieure de l'humérus ; massé et mobilisé à outrance, il avait un énorme ostéome, et son coude était entièrement ankylosé. Nous l'avons immobilisé pendant très longtemps ; je l'avais perdu de

vue quand, quelques années plus tard, M. André Condamin me dit que quelques jours auparavant il avait rencontré ce malade, qui avait récupéré tous ses mouvements. L'immobilisation est donc, comme l'enseignait Ollier, le meilleur traitement des ostéomes. Étudiant maintenant la lésion articulaire de cette jeune fille, je n'hésite pas à dire que, en pareil cas, si l'on opère tôt, on a des résultats peu satisfaisants. J'ai en ce moment dans mon service un malade qui n'a guère à se féliciter d'une intervention précoce ; il avait un traumatisme du coude, en juillet dernier, il était venu dans mon service avec une grosse fracture compliquée de l'extrémité inférieure de l'humérus, avec plaie, de sorte que je fis une simple réduction ; je laissai guérir la plaie, ensuite je le laissai tranquille. Il fut réséqué du coude en octobre, dans l'hôpital d'une ville qui n'appartient pas à la région lyonnaise. Sa plaie opératoire n'est pas guérie et son ankylose est aussi complète qu'avant cette opération.

La plupart d'entre nous admettent, d'après l'enseignement d'Ollier, que les opérations précoces, sur le périoste en sève, donnent de médiocres résultats et qu'il vaut mieux intervenir tardivement.

Donc, abandonnant la question générale, si j'avais à traiter cette malade, je ferais, il me semble, comme a dit M. Destot, je commencerais par immobiliser d'une façon absolue, pour obtenir la disparition de cette masse osseuse qui existe en avant de son coude. Pendant ce temps, la lésion articulaire s'améliorerait probablement, en tout cas, les choses s'étant tassées, on verrait mieux ce qui resterait à faire du côté du radius.

M. Laroyenne. — Je suis très heureux de posséder l'avis de MM. Destot et Durand et je me rallie à leur façon de voir quand à la présence d'un ostéome plus perceptible à la palpation qu'il n'est visible sur la radiographie. L'arrachement parcellaire du cubitus, signalé par M. Destot, peut bien indiquer en effet que la lésion a été primitivement une luxation des deux os de l'avant-bras dont un seul, le cubitus, a été réduit, mais je ne pense pas que cette fracture parcellaire ait actuellement une importance au point de vue clinique ou thérapeutique. D'autre part, je persiste à croire que le butoir constitué par la tête radiale luxée en avant est la principale cause qui s'oppose à la flexion. J'accepte très volontiers le conseil de soumettre tout d'abord cette malade à une immobilisation rigoureuse dans le but de faire résorber son ostéome, mais je pense qu'après cela elle restera justiciable d'une intervention, dont je n'ai du reste pas indiqué la date et qui consistera, croyons-nous, dans la résection de la tête radiale.

*
* *

ABLATION DE LA CLAVICULE POUR OSTÉOSARCOME.

M. Patel. — J'ai l'honneur de vous présenter un malade, âgé de 24 ans, auquel j'ai pratiqué, il y a trois semaines, la résection de la clavicule, pour une tumeur maligne de cet os.

Voici l'histoire particulièrement intéressante de cet homme :

Observation. — On ne relève rien dans ses antécédents héréditaires, presque rien dans ses antécédents personnels ; il a eu deux blennorragies, nie toute syphilis ; pas d'antécédents personnels ; il est entré le 7 mai dernier, à l'Hôtel-Dieu, dans le service de M. le Prof. Poncet, que j'ai l'honneur de suppléer, pour une tuméfaction douloureuse de la clavicule gauche. Cette affection avait débuté, il y a trois mois, insensiblement et se caractérisa, dès le début, par une douleur vive, surtout la nuit ; une tumeur survint à la partie moyenne de la clavicule, puis s'étendit peu à peu de chaque côté des extrémités de cet os.

A son arrivée, le malade racontait que, quinze jours auparavant, en se levant le matin et en mettant la main sur le bord de son lit, il avait ressenti, au niveau de la tumeur, un craquement et une douleur beaucoup plus vive qu'à l'ordinaire. En l'examinant, je trouvai une tuméfaction de la partie moyenne de la clavicule gauche ; elle faisait nettement corps avec l'os ; elle pouvait avoir le volume d'un œuf ; la température locale était plus élevée que du côté opposé ; pas de circulation superficielle ; en un point, on percevait facilement une crépitation parcheminée, et en remuant doucement la clavicule, on se rendait compte qu'à ce niveau, il existait une solution de continuité dans l'os. La douleur, surtout, était très vive : les mouvements spontanés étaient limités ; le malade ne pouvait mettre son bras sur la tête ; les mouvements dépassant l'angle droit étaient impossibles.

Aucun ganglion axillaire ou sus-claviculaires ; aucun autre signe du côté de l'état général ; pas d'amaigrissement, pas de température ; aucun signe de généralisation ; le reste du squelette était absolument normal.

La radiographie permit de vérifier l'origine osseuse de la tuméfaction ; elle apparaît, comme vous pouvez le voir, sous la forme d'une masse allongée suivant le grand axe de l'os et présentant à son intérieur un certain nombre de petites cloisons noirâtres, osseuses.

Bien que le malade niât toute syphilis, bien qu'on ne put relever chez lui aucun autre stigmate de syphilis héréditaire, il fut mis au traitement spécifique (biiodure de mercure et iodure de K).

Du 11 au 25 mai, dix injections de 0 gr. 04 de biiodure de mercure furent pratiquées ; entre temps, la réaction de Wassermann se montra positive ; c'est pouquoi le traitement fut prolongé quelque temps.

Néanmoins, la tumeur augmentait ; le diagnostic d'ostéosarcome se précisait ; une intervention radicale fut proposée.

Le 30 mai 1910, anesthésie à l'éther; incision suivant toute la longueur de la clavicule gauche, dépassant en dedans l'articulation sterno-claviculaire, et en dehors l'articulation acromio-claviculaire. Séparation au bistouri et *loin de l'os* des insertions claviculaires du deltoïde et du trapèze; ouverture de l'articulation acromio-claviculaire. Du côté interne, le grand pectoral et le sterno-mastoïdien furent de même séparés, et l'articulation sterno-claviculaire fut ouverte. Ces manœuvres faites, l'os pu être mobilisé et enlevé en un bloc; en décollant la tumeur à sa face postérieure, un sifflement violent indiqua que le cul-de-sac de la plèvre avait été ouvert; un petit tampon fut immédiatement placé dans la brèche pleurale; la séparation avec le paquet vasculo-nerveux fut facile; les tissus voisins ne présentaient aucun point suspect. Suture complètes des plans cutanés, sauf à l'extrémité interne, où passa la mèche qui bouchait l'ouverture accidentelle de la plèvre.

Les *suites opératoires* furent simples, il n'y eut pas de température; au deuxième jour, le tampon pleural fut enlevé, et il n'y eut, à aucun moment, de signe du côté de la cavité pleurale; cependant, à l'ablation de la mèche, succéda un écoulement très abondant d'un liquide clair, qui était assurément de la lymphe; pendant deux jours, le liquide s'écoula très abondamment, puis tout s'arrêta; le canal thoracique ou l'une de ses branches accessoires avait dû être blessé.

Aujourd'hui, le résultat anatomique et fonctionnel paraît excellent; la forme du thorax, la situation du moignon de l'épaule ne sont pas modifiés; ce n'est qu'à la palpation que l'on se rend compte de l'absence de la clavicule; à noter que la pression au niveau du trajet des nerfs du plexus brachial est très douloureuse. La fonction du membre supérieur est parfaite; les mouvements d'élévation du bras sont complets, ainsi que la rotation et l'abduction; le malade dit se servir de son bras et avoir autant de force qu'avant le début de la maladie.

L'examen de la tumeur, pratiqué par M. Alamartine, que je remercie de son obligeance, a donné les résultats suivants :

« Il s'agit d'une tumeur correspondant au type connu sous le nom de sarcome ostéoïde; elle a pris naissance dans la cavité médullaire, mais au point où a porté la coupe, l'os diaphysaire a disparu en entier; la tumeur n'a plus de coque osseuse, mais elle est contenue dans une capsule fibreuse assez épaisse, et à l'intérieur de laquelle, on ne voit pas d'éléments néoplasiques, mais une infiltration inflammatoire considérable. Histologiquement, la tumeur est constituée par de petites lamelles osseuses, entre lesquelles sont disséminés des nids d'éléments fuso et globo-cellulaires. Bien que la tumeur soit développée dans la cavité médullaire, on ne trouve ni myéloplaxes, ni myélocites; il n'y a pas non plus d'éléments cartilagineux. Il s'agit donc d'un sarcome ostéoïde; d'après M. Tripier, ces tumeurs, quoique assez élevées en organisation, jouissent d'une malignité considérable.

Ce n'est pas là un résultat éloigné que je vous présente, mais j'ai cru intéressant de vous le présenter au point de vue fonctionnel.

Les extirpations de la clavicule pour néoplasme ne sont pas trés fréquemment signalées : Legueu, en 1896 (1), en rassemblait 15 cas et montrait déjà combien peu gênait l'ablation de la clavicule pour le fonctionnement du bras. Plus récemment, Halpérine (2), Estor et Massabuau (3), Jaboulay (4), Guibé (5), en rapportaient de nouveaux exemples, et insistaient surtout sur l'origine thyroïdienne fréquente des tumeurs claviculaires.

Il semble que nous soyons ici en présence d'un ostéosarcome pur ; il est difficile de se prononcer sur l'avenir du sujet ; l'encapsulement de la tumeur, les bons résultats des résections publiés ici-même par MM. Gangolphe, Bérard, dans les ostéosarcomes des membres, nous font espérer une guérison durable.

M. Bérard. — Le résultat obtenu par M. Patel est aussi remarquable au point de vue esthétique qu'au point de vue fonctionnel. Le membre supérieur gauche a conservé à peu près l'intégrité complète de ses mouvements, malgré que les insertions musculaires aient été toutes sacrifiées au niveau de la clavicule par la résection extrapériostée. J'ai revu récemment un malade que j'avais opéré en 1907, à la Croix-Rousse, pour un spina ventosa de la clavicule ; je n'avais gardé que la portion extra-coracoïdienne de cet os ; actuellement, le malade ne fait aucune différence entre les mouvements du bras du côté opéré et ceux du côté sain.

J'ai eu également l'occasion de retrouver, la semaine dernière, une femme de 43 ans, à qui j'avais fait, en 1909, une ablation en masse de l'omoplate droite, avec ses muscles, pour un ostéosarcome fuso-cellulaire. Elle est restée guérie, et grâce à un appareil fort simple, qui soutient le bras correspondant, elle se livre à tous ses travaux de ménagère.

---

(1) Legueu. — Des sarcomes primitifs de la clavicule. *Archives des Sciences médicales*, janvier 1896, n° 1.

(2) Thèse de Zurich, 1906-1907.

(3) Estor et Massabuau. — *Revue de Chirurgie*, 1908, t. 38, p. 43.

(4) Jaboulay. — Goitre métastatique avec tumeur secondaire de la clavicule. *Gazette des Hôpitaux*, 2 septembre 1909.

(5) Guibé. — Soc. de Chirurgie de Paris, 1909, p. 117 (27 janvier). *Tumeur de la clavicule d'origine thyroïdienne.*

Séance du 30 juin 1910

Présidence de M. Vincent

ENTÉRECTOMIE POUR INVAGINATION INTESTINALE ; ENTÉRO-ANASTOMOSE TERMINO-TERMINALE ; RÉTRÉCISSEMENT DE L'INTESTIN SECONDAIRE ; ANASTOMOSE LATÉRO-LATÉRALE ; GUÉRISON (1).

M. Molin. — J'ai l'honneur de vous présenter un petit bonhomme de 6 ans, véritable rescapé de l'invagination intestinale, chez lequel je suis intervenu deux fois dans les circonstances suivantes :

Observation. — Je le vis pour la première fois il y a six semaines, un mardi soir ; depuis le samedi précédent à midi il était en pleine occlusion, qui avait débuté par une douleur de ventre atroce et des vomissements abondants. Le médecin appelé auprès de lui avait constaté, disait-il, la présence d'une boule abdominale mobile en tous sens. Par contre, l'enfant ne présenta du mélæna que le mardi, quelques heures avant mon examen. Le diagnostic d'invagination s'imposait donc, et malgré la gravité extrême de l'état général, indiquée par la distension abdominale, le facies et le pouls incomptable, je décidais les parents à accepter une intervention immédiate.

Je pratiquais une laparotomie sous-ombilicale. Le ventre ouvert, l'écoulement de liquide séro-hématique confirma aussitôt mon diagnostic et, sans peine et très rapidement, je pus extérioriser le boudin d'invagination. Par son siège plutôt gauche, par son pédicule relativement

---

(1) Cette pièce d'invagination n'a pas été conservée, je la déroulais aussitôt après l'intervention pour trouver, si possible, une cause de l'accident. Cet examen fut négatif et me permit de constater seulement que cette invagination portait sur soixante-dix centimètres d'iléon.

élevé, je reconnus une invagination iléo-iléale siégeant probablement dans le premier tiers du grêle.

La conduite à tenir en pareil cas ne s'impose pas du premier coup ; malgré les lésions avancées, pour essayer la plus simple, la plus médicale des thérapeutiques, on tente la désinvagination, c'est ce que je commençais et abandonnais aussitôt, ma première tentative de traction n'ayant abouti qu'à déchirer l'intestin au niveau du collet, qui laissa échapper un liquide de sphacèle d'odeur infecte ayant pour principal inconvénient de souiller le champ opératoire.

Il ne restait donc plus qu'à rétablir le tractus intestinal après résection de la tumeur. Le boudin d'invagination étant isolé par quatre pinces, je sectionnais le mésentère correspondant, en faisant l'hémostase au fur et à mesure. J'insiste sur cette manœuvre, dont je me suis très bien trouvé, n'ayant eu à poser que 5 ou 6 ligatures de catgut n° 0, sur des artères isolées et pincées, au lieu de procéder à des ligatures en masse avec gros catguts, comme dans l'hémostase préalable.

La résection terminée, je fis à la volée, pour ainsi dire, une entérorraphie circulaire bout à bout, le temps pressait en effet et, autour de moi, on me tourmentait de rendre aux parents l'enfant encore en vie. Toutefois, je regrettais, le ventre fermé, de n'avoir pas raccordé avec assez de soin les deux lèvres du coin mésentérique sectionné, et peut-être, en effet, cette dernière particularité a-t-elle été une des causes qui m'ont obligé à une seconde intervention.

En tout cas, je terminai celle-ci par une fermeture complète de l'abdomen, malgré l'écoulement de liquide septique sur le champ opératoire, confiant au péritoine les résorptions nécessaires plutôt que de risquer, par un drainage ou un tamponnement, en face des sutures, une fistule intestinale haut placée, d'après le siège présumé de l'invagination. Les suites opératoires immédiates furent aussi simples que l'intervention avait été mouvementée, et je dois vous avouer que je fus assez étonné, quand je trouvais le lendemain, ce moribond de la veille, avec un facies normal et un pouls comptable ; l'amélioration s'affirma d'ailleurs très rapidement, et dès le deuxième jour, j'eus la certitude que la partie était gagnée.

Aussi, malgré une suppuration de la paroi très explicable par l'incident relaté plus haut, ce bambin, au bout de trois semaines, mangeant de tout, complètement apyrétique, pouvait-il quitter la clinique Saint-Charles en état d'excellente santé apparente.

Pendant ce temps, néanmoins, j'étais toujours resté un peu inquiet sur l'avenir définitif de l'intervention, en raison de l'entérorraphie circulaire bout à bout, par laquelle je l'avais terminée, et je me demandais si tôt ou tard ce mode de suture ne servirait pas d'amorce à un rétrécissement post-opératoire. Mes prévisions ne tardèrent pas à se confirmer, mais beaucoup plus vite que je ne m'y attendais. En effet,

quinze jours après son départ, je recevais les renseignements suivants : l'enfant venait d'avoir coup sur coup deux indigestions, il allait difficilement à la selle, enfin, surtout, il dépérissait à vue d'œil. Je le fis revenir aussitôt, et je le revis dans un état lamentable, presque squelettique. L'examen de l'abdomen, peu distendu, révélait du gargouillement et du tympanisme dans l'hypochondre gauche. Le malade percevait très bien lui même les bruits intestinaux et disait, lorsqu'il les entendait, que son « phonographe marchait ». La radioscopie enfin, après ingestion de bouillie bismuthée, montrait le bol alimentaire arrêté sous les fausses côtes gauches.

Je pratiquai donc, sans tarder, une nouvelle laparotomie, qui me conduisit sur un rétrécissement siégeant au lieu et place de l'entérorraphie; en même temps que l'intestin était réduit en ce point à un calibre de quelques millimètres, il y était coudé par la rétraction des deux lèvres mésentériques, de plus, des adhérences multiples coudant encore l'intestin, surtout au-dessus du rétrécissement, achevaient de donner à cette région l'aspect d'un foyer de péritonite chronique entretenu par l'irritation des parois de l'intestin sus-jacent à la sténose.

Après avoir sectionné les deux bouts de l'intestin et pratiqué leur occlusion, je pratiquai une large anastomose latéro-latérale. Autant les suites opératoires de la première intervention avaient été simples, autant celles-ci me donnèrent de l'inquiétude, — il est vrai que l'intervention avait été très longue, près de deux heures, très laborieuse à cause des adhérences, — l'enfant, très affaibli, présenta deux syncopes graves que je ne parvins à conjurer qu'en continuant à l'opérer tête en bas, pendu par les pieds, etc.

Pendant trois ou quatre jours, j'observais de véritables accidents d'occlusion intestinale avec vomissements, ballonnement du ventre, attribuables sans doute à des phénomènes de péritonite circonscrite, qui faillirent me conduire, en désespoir de cause, à une troisième opération. Sur les conseils de mon ami Laroyenne j'eus heureusement la patience d'attendre : on mit de la glace sur le ventre et tout finit par rentrer dans l'ordre. L'alimentation fut reprise progressivement et aujourd'hui ce petit malade a repris à peu près son poids normal, après n'avoir plus eu littéralement que la peau et les os.

Messieurs, j'ai cru devoir vous rapporter cette observation avec quelques détails, parce qu'elle m'a paru intéressante à plusieurs points de vue. Et d'abord, les succès définitifs d'entérectomie pour invagination sont plutôt rares, surtout trois jours après le début des accidents. Kirmisson insiste beaucoup sur les écarts énormes de mortalité suivant la date de l'intervention et je me rappelle avoir entendu une clinique de lui où il expliquait les différences de léthalité de l'invagination en

France et en Angleterre, par ce fait que l'invagination peut être plus fréquente, en tout cas mieux diagnostiquée au delà de la Manche que chez nous, y était opérée beaucoup plus tôt. Pour ma part, j'ai pratiqué trois autres entérectomies pour invagination aiguë, dont deux chez l'enfant et une chez l'adulte. Les unes et les autres étaient anatomiquement très opérables et je n'hésite pas à mettre sur le compte de l'époque tardive de l'intervention, supérieure à trois jours, l'issue funeste de ces trois cas. L'observation la plus typique est celle d'un adulte porteur d'une invagination iléo-iléale, due à un petit sarcome, ne portant que sur 25 ou 30 centimètres et constituant une tumeur que je pus réséquer très rapidement. Ce malade, qui était malheureusement en pleine occlusion, et qui avait fait l'objet, pendant huit jours, de diagnostics divers dans un service de médecine succomba quelques heures après mon intervention.

Je me souviens encore de n'avoir pas voulu opérer, malgré les supplications et les larmes de sa mère, un enfant mourant, dont on traitait l'occlusion depuis huit jours à coups de vomitifs et de lavements.

Bien que je n'aie pas pratiqué l'autopsie, il s'agissait bien vraisemblablement d'une invagination, car le premier jour le malade avait rendu une grande quantité de mélæna.

Le siège de l'occlusion, haut placée, dans le cas présent est également remarquable, la plupart des invaginations appartenant au type iléo-cæcal. Je dois rapprocher de cette particularité le fait assez intéressant que ce petit malade avait présenté quelques jours auparavant, une éruption de purpura, au dire du médecin traitant. Ne faut-il voir là qu'une coïncidence, ou, au contraire, une relation de cause à effet. Nous admettrons plus volontiers la deuxième interprétation. En effet, Henoch a signalé, il y a plus de vingt ans, des observations de purpura avec invagination intestinale, où tantôt le mélæna très abondant avait fait conclure à une invagination inexistante et où tantôt le même symptôme avait été mis sur le compte du purpura, alors qu'il s'agissait bien d'une invagination.

Je voulais, en dernier lieu, vous signaler les inconvénients et les dangers de l'entérorraphie circulaire que je n'avais d'ailleurs employée que pour abréger mon intervention, n'ayant pas sous la main le petit modèle du bouton de Murphy. J'escomptais bien un rétrécissement, mais pas aussi prompt et

brutal. Je crois surtout que l'entérorraphie circulaire permet mieux que toute autre la rétraction du mésentère. Celle-ci peut être atténuée par un affrontement soigneux des tranches mésentériques, mais alors le temps exigé par les manœuvres additionnées équivaut largement à celui d'une suture latéro-latérale. C'est celle-ci que désormais j'emploierai toujours dans des cas semblables (1).

M. Villard. — Est-ce que la suture a été faite à la soie ou au catgut ?

M. Molin. — Elle a été faite à la soie.

M. Villard. — La soie expose beaucoup plus aux rétrécissements que le catgut, pour cette raison qu'elle persiste dans les tissus ; il y a là un corps étranger, et autour duquel se fait un tissu de réaction ; le catgut qui se résorbe et disparait ne produit pas cette irritation indéfinie.

J'ai vu une malade, chez laquelle j'avais fait une suture à la soie, faire deux fois de suite un rétrécissement : cette malade a eu deux gastro et une fermeture de fistule après élimination de fils de soie. Depuis ce temps, après avoir longtemps hésité, j'ai toujours eu recours au catgut, et je n'ai jamais vu qu'aucun point ait lâché. Il est donc préférable de se servir de catgut plutôt que de soie. Il y a longtemps, du reste, que le fait a été signalé par Chaput ; je crois donc qu'on peut conclure que dans les sutures de l'intestin, où il ne faut pas qu'il y ait diminution du calibre, on doit preférer le catgut à la soie.

M. Vallas. — Je ne crois pas que les considérations que M. Villard vient de formuler soient absolument exactes. Seule, la présence de la soie ne peut, à mon avis, occasionner ces rétrécissements de l'intestin. Il faut que des phénomènes inflammatoires s'y ajoutent. Dans le cas particulier, il y avait de la péritonite chronique autour de la zone de l'invagination et c'est elle qui a enserré le foyer de la résection intestinale dans un bloc cicatriciel qui a déterminé le rétrécissement.

J'ai pu constater de visu l'état d'une ancienne gastro-entéro-anastomose faite à la soie, comme j'en ai l'habitude.

Ayant été obligé de rouvrir le ventre à un de mes malades, opéré trois ans auparavant, pour des accidents nouveaux, je me suis porté sur la région de la gastro, pensant trouver là la cause de la complication. Or, j'ai trouvé cette région d'une souplesse absolue ; le fil de soie avait totalement disparu, la séreuse s'était reconstituée avec un plan sous-

---

(1) L'enfant a été revu à la date du 10 août en pleine santé.

séreux et un véritable petit méso ; elle glissait tellement bien sur la musculeuse qu'on aurait dit véritablement que c'était une région qui n'avait jamais subi le contact du bistouri. Donc, la soie, par elle même, n'est pas capable de créer un rétrécissement, mais il est possible que ce rétrécissement se produise si, sur le point où il y eu un fil de soie, corps étranger qui se résorbe lentement, vient se greffer une cause nouvelle comme dans le cas de M. Molin.

Puisque l'occasion s'en présente, je vous citerai rapidement deux cas d'intervention heureuse pour occlusion intestinale aiguë, qui se sont présentés dans mon service dans les quelques mois qui viennent de s'écouler.

Dans les deux cas j'ai pu intervenir avant que le météorisme fût bien considérable, de telle sorte que les manœuvres intra-abdominales ont été relativement faciles. Dans un cas, il s'agissait d'un étranglement par brides que j'ai pu rapidement trouver. La section de la bride a tout fait rentrer dans l'ordre,

La deuxième intervention a été plus intéressante. Un homme arrive avec des phénomènes d'occlusion : ces phénomènes d'occlusion — j'insiste sur ce point — avaient une marche chronique : il avait des vomissements mais pas très abondants : la fosse iliaque gauche n'était pas très développée, tandis que la droite paraissait dilatée. Avec celà, le malade urinait, de telle sorte que devant la marche relativement chronique de ces accidents, le diagnostic n'était pas celui d'occlusion intestinale aiguë, mais plutôt celui d'obstruction intestinale vers l'angle droit du côlon. Je fis une laparotomie, comptant tomber sur un néoplasme de l'angle droit du côlon et probablement faire une anastomose iléo-sigmoïdienne ; j'incisai sur la ligne médiane et me portai dans la fosse du côté droit, je ne trouvai rien. Je remontai dans le ventre jusque sur la face inférieure du foie, je ne trouvai rien non plus, mais en explorant le côté droit, je sentis profondément contre la fosse iliaque droite un réseau sur lequel le doigt s'accrochait. En amenant au dehors cette région, je constatai que ce corps dur n'était autre que le méso tordu et congestionné d'une anse grêle atteinte de volvulus.

Il m'a suffi de détordre l'intestin pour voir la circulation se rétablir. La fin de l'opération fut toute simple ; les anses dilatées se dégonflaient sous mes yeux et la rentrée de l'intestin, souvent si pénible, s'opéra seule, sans difficulté.

Je n'aurais pas publié ces deux cas si l'occasion ne m'en avait pas été offerte par la communication de M, Molin. Le cas qu'il nous a présenté est un beau succès de thérapeutique chirurgicale dans un cas d'invagination. Je vous en apporte deux autres qui, avec celui-là, donnent un tableau à peu près complet des causes de l'étranglement interne.

*
* *

FRACTURE FERMÉE

M. Villard présente un malade opéré pour une fracture fermée.

M. Vallas.— J'avais précisément l'intention de parler sur cette question du traitement des fractures sur laquelle on semble, à l'heure actuelle, dire des choses un peu exagérées. Je vais vous présenter, à titre documentaire, comme a dit M. Villard, une observation dont voici les différentes étapes. C'est une fracture des deux os de l'avant-bras. Vous pouvez la voir sous les deux aspects différents, sur ces épreuves radiographiques. Entre parenthèses, il ne faut pas se fier à l'examen radiographique pour apprécier la valeur du résultat fonctionnel d'un membre. Les deux radiographies que je vous présente ont été faites toutes les deux avant la réduction : or, sur l'une d'elles, on n'hésite pas à dire que le résultat est mauvais, alors que sur l'autre tout paraît en place. Ceci démontre une fois de plus que l'examen clinique n'a pas perdu ses droits en pareille matière,

Obs. — Il s'agissait d'une jeune femme, et le résultat fonctionnel était mauvais, il y avait une pseudarthrose du cubitus et incurvation en dedans du fragment supérieur du radius. Elle ne pouvait pas se servir de son avant-bras, qui était dépourvu de force, et la question de l'intervention sanglante pouvait se poser à cette occasion. C'est ici que la chose devient intéressante. M. Destot avait vu la malade et me l'avait adressée. Après avoir conversé avec M. Destot sur ce cas, j'ai essayé, avant de procéder à l'intervention sanglante, de faire une réduction sous anasthésie et par manœuvre forcée. La malade fut endormie ; je fis une ostéoclasie manuelle et une réduction non sanglante ; nous mîmes immédiatement un plâtre avec M. Destot. Au bout de quelque temps la malade présentait un membre solide dont elle pouvait commencer à se servir.

Nous aurions voulu vous la présenter, mais elle n'est pas à l'hôpital et n'a pas voulu se montrer. Dans tous les cas, vous pouvez croire qu'à l'heure actuelle elle se sert de son avant-brss comme n'importe qui, et ses mouvements de pronation et de supination sont complets.

Cela prouve qu'il ne faut pas proposer des interventions sanglantes dans le simple but d'éviter des réductions qui ne sont pas parfaites au point de vue anatomique. C'est sutout le résultat fonctionnel qu'il faut rechercher. On aura à revenir sur cette question, car, partout, on s'est lancé dans une voie dans laquelle on sera certainement obligé de faire marche en arrière et il est bon qu'à Lyon la voix du bon sens se fasse entendre et qu'on montre qu'avec des moyens simples on peut obtenir

de bon résultats. Pour juger définitivement cette question, je crois qu'il faudra voir un très grand nombre de cas anciens, traités n'importe comment, mais trois ou quatre ans après l'accident, voir par la radiographie l'état anatomique et le comparer avec l'état fonctionnel. On verra des différences qui ne seront pas à l'avantage des interventions sanglantes.

En résumé, l'intervention sanglante est appelée à rendre de grands services, mais elle doit rester et restera toujours une opération d'exception.

Le Gérant, Dr Vallas.

Lyon. — Association Typographique, 12, rue de la Barre. — H. Gabrion, directeur.

Séance du 7 juillet 1910

Présidence de M. Gangolphe

DE L'ABLATION EN BLOC DES ORGANES GÉNITAUX INTERNES ET DU RECTUM COMME MÉTHODE OPÉRATOIRE DU CANCER RECTAL CHEZ LA FEMME (VOIE ABDOMINO-PÉRINÉALE).

M. Albertin. — En vous présentant cette énorme tumeur du rectum, dont j'ai fait l'ablation ce matin, je voudrais vous exposer le manuel opératoire que j'ai adopté pour certaines formes de cancers du rectum chez la femme, alors que la voie abdomino-périnéale a été choisie. J'estime que lorsqu'on se trouve en présence d'un cancer recto-sigmoïdien assez développé pour nécessiter une grosse intervention, l'ablation abdomino périnale du rectum et d'une partie de l'anse sigmoïde, il n'y a pas à se préoccuper de la conservation des organes génitaux internes ; il y a même lieu de les sacrifier si l'opération doit être, de ce fait, *plus facile et plus complète.*

J'ai institué cette technique à peu près à la même époque où Tixier proposait l'hystérectomie préalable dans un premier temps comme moyen de faciliter l'ablation du rectum cancéreux chez la femme. Je crois qu'il est bien plus simple de laisser l'utérus adhérent à la partie antérieure du rectum et d'enlever le bloc formé par le rectum et l'appareil utéro-annexiel.

En outre, l'atmosphère celluleuse péri-rectale n'est pas séparée du paramètre dont on pratique simultanément l'ablation.

En résumé, il n'y a à conserver dans le bassin qu'un seul viscère, c'est la vessie et les uretères ; tout le reste, rectum, utérus, vagin, trompes et ovaires, tissu cellulaire péri-rectal et péri-utérin, s'enlève d'un seul bloc, comme vous pouvez le voir sur ces pièce.

On fait un véritable évidement du bassin qui doit donner toutes les chances d'une cure radicale d'un cancer pelvien, puisque le maximum de tissu cellulaire péri-viscéral est enlevé. Cette opération sera certainement celle qui répondrait le mieux aux conditions de la cure radicale du cancer utérin et je l'aurais déjà adoptée si la perspective d'un anus iliaque définitif ne m'avait suggéré des scrupules. J'attends de me trouver en présence d'un cas où le rectum soit suffisamment intéressé par le néoplasme de l'utérus, pour lui appliquer cette thérapeutique.

La laparotomie faite, on exécute les temps suivants :

Premier temps. — Pincement, section et ligature des pédicules ovariens et ligament rond.

Deuxième temps. — Ligature des artères hypogastriques, libération des uretères, ligature de l'artère utérine, décroisement de l'uretère et décollement vésical (large collerette péritonéo-vésicale).

Troisième temps. — Ligature et section de l'anse sigmoïde. Incision du péritoine postérieur de chaque côté du rectum (collerette péritonéale postérieure).

Quatrième temps.— Isolement du bloc formé par le rectum et les organes génitaux internes. Décollement de la face postérieure du rectum jusqu'à la pointe du coccyx et la face supérieure des releveurs ; sur les côtés, jusqu'au creux ischio-rectal ; en avant, jusqu'au vagin, dont la paroi antéro-latérale est sectionnée. (Cette manœuvre est facilitée par la réclinaison des uretères et de la vessie avec les écarteurs adoptés pour le Wertheim).

La masse recto-utéro-annexielle ne tient plus que par le pédicule recto-anal et la paroi postérieure du vagin.

Cinquième temps. — Le bout supérieur de l'anse sigmoïde est fixé à travers une boutonnière de la paroi pour constituer un anus iliaque définitif.

On péritonise au-dessus de la masse recto-utéro-annexielle en suturant la collerette-péritonéale antérieure à la postérieure. Fermeture de l'abdomen.

Sixième temps (périnéal). — Incision cutanée péri-anale. On détache les insertions postérieures du rectum, la main complète l'isolement en arrière et sur les côtés. L'index, intro-

duit en crochet, passe de chaque côté au niveau de l'incision vaginale faite dans le temps abdominal et permet de sectionner les attaches latérales, la paroi postérieure du vagin restant adhérente au rectum.

Le bloc libéré est extrait par la brèche périnéale. Tamponnement à la gaze.

Suture périnéale profonde pour rétrécir la cavité par mobilisation et adossement des parties molles. Drainage à l'angle inférieur de la plaie, et tamponnement à la gaze. (Ce rapprochement des parties molles par des sutures à distance a une grosse importance pour les suites opératoires.)

Voici sommairement exposé le manuel opératoire de l'intervention la plus large que l'on puisse opposer au cancer du haut du rectum chez la femme.

Je me réserve de développer cette étude en vous présentant ultérieurement une de mes opérées.

M. Goullioud. — L'hystérectomie a été faite en même temps que l'ablation du rectum, suivant divers procédés et pour des indications différentes. M. Tixier a créé une méthode spéciale, où l'on fait l'hystérectomie pour faciliter une entérectomie de la partie supérieure du rectum et où un lambeau péritonéal, pris sur la face antérieure de l'utérus, permet une péritonisation au-dessus de la suture intestinale. Celle-ci est par suite exclue de la grande cavité péritonéale. Nous avons eu l'occasion de recourir une fois avec succès à cette méthode originale. M. Albertin, dans la communication qu'il vient de nous faire, se montre partisan d'enlever en bloc le rectum et l'utérus, à lui adhérent. Il a réalisé trois fois cette opération, et il propose d'en généraliser l'emploi dans les cas avancés de cancer rectal. Ce qu'il y a d'original dans sa manière de voir, c'est de joindre l'hystérectomie a l'amputation du rectum, pour faciliter celle-ci et la rendre plus large, sans qu'il y ait même une obligation à enlever l'utérus pour dépasser les limites du mal. Pour moi, au contraire, qui ai fait l'opération à différentes reprises, je n'ai pratiqué cette hystérectomie concomitante que parce que j'avais constaté une adhérence du cancer au col utérin, ou tout au moins au vagin, et que je craignais par suite, en sectionnant le paramétrium postérieur, pour laisser l'utérus en avant, de faire porter une ligne de section dans des tissus infiltrés ou suspects. C'est dire que je suis absolument partisan de l'intervention proposée par M. Albertin, à laquelle je me suis adressé, mais en admettant une indication plus restreinte. celle-ci m'étant fournie par l'étendue de la lésion et non pas simplement par la recherche d'une facilité opératoire plus grande Quant au procédé, il n'a pas différé plus sensiblement entre

nos interventions, qu'il n'a différé entre mes propres opérations, d'un cas à un autre.

Une malade, opérée suivant la méthode de M. Tixier, et qui était atteinte d'un cancer de la partie supérieure du rectum, à sa limite avec le côlon pelvien, est restée bien guérie, depuis les deux ans et quelques mois que je l'ai opérée. Par le toucher rectal, on atteint un anneau cicatriciel, représentant une dilatation à deux francs en style obstétrical.

Ce cas est un bel exemple de ce que peut donner cette méthode quand le siège de la tumeur permet une résection du haut rectum.

Quatre fois nous avons eu l'occasion de faire l'amputation abdomino-périnéale du rectum avec hystérectomie, dans des cas où la résection n'était plus indiquée. L'une de ces interventions date de sept ans, et est, croyons-nous, la première intervention de ce genre pratiquée à Lyon.

Nous nous proposons de publier nos observations et spécialement le procédé opératoire suivi, dans le *Lyon Chirurgical*. Qu'il nous suffise donc de donner ici les quelques réflexions que suggèrent ces quatre observations au point de vue de l'anatomie pathologique et des suites, soit immédiates, soit lointaines de l'intervention.

Un fait d'anatomie pathologique important se dégage de ces observations. Soit au cours du temps abdominal de l'opération, soit à l'examen des pièces anatomiques, nous avons trouvé, dans les quatre cas, une adhérence du cul-de-sac péritonéal de Douglas, à la tumeur du rectum, et par suite un envahissement plus ou moins étendu du paramétrium postérieur. Il résulte de cet envahissement qu'en voulant conserver l'utérus dans ces cas, on aurait eu de grandes chances, en sectionnant le tissu cellulaire rétro-utérin, de faire porter le section de l'exérèse dans les tissus malades ou tout au moins suspects.

Au contraire, l'ablation de l'utérus permet de se trouver aisément et sûrement en tissu sain.

Dans deux cas, c'est la constatation par l'abdomen de l'envahissement du péritoine du cul-de-sac de Douglas, qui nous a décidé à l'hystérectomie concomitante.

Dans deux cas plus avancés, le col lui-même était adhérent. Le néoplasme de la face antérieure du rectum a donc tendance à fuser dans ce sens, ce qui légitime cette opération complexe, en plus des avantages de facilité sur lesquels a insisté M. Albertin.

Ce complément opératoire, l'hystérectomie, et c'est autant que possible en un seul bloc que nous enlevons cancer intestinal et utérus, ce complément opératoire ne nous a pas paru aggraver beaucoup le pronostic.

Dans nos quatre cas, les suites immédiates ont d'abord paru favorables, en ce sens que nous avons observé ni choc opératoire dans les

premiers jours, ni péritonite. Cependant nous avons perdu deux malades.

Le sujet de notre seconde opération est morte d'embolie le quarante-deuxième jour, le lendemain du jour où nous l'avions présentée guérie à la Société de Chirurgie. Rien ne faisait soupçonner une phlébite latente, et celle-ci eût pu se produire avec un autre procédé opératoire. Pareil accident pourrait peut-être être évité par une surveillance encore plus attentive des opérées à ce point de vue. L'examen des pièces permettait d'espérer dans ce cas d'avoir largement dépassé les limites du mal.

Chez notre troisième opérée, la mort au vingt-cinquième jour fut le fait de l'insuffisance de résistance d'une femme âgée qui présentait un cancer ano-rectal très avancé avec menace de perforation prochaine de la cloison recto-vaginale, et qui n'a pu faire les frais de la réparation d'une très grosse brèche périnéo-pelvienne, infectée secondairement.

Comme résultats éloignés, nous avons eu une survie de seize mois chez une femme arrivée à la période de sténose cancéreuse du rectum, où une opération palliative était déjà indispensable.

Enfin, notre dernière opérée, qui souffrait aussi du rétrécissement de la lumière intestinale, est bien portante un an après son opération.

Nous sommes heureux d'enregistrer la guérison persistante au bout de quatre ans, de l'opérée de M. Albertin, à l'actif d'une méthode que nous défendons l'un et l'autre.

Ce n'est d'ailleurs qu'un complément de l'amputation abdomino-périnéale du rectum, qui, chez la femme, m'a donné 13 succès opératoires sur 15 cas, et quelquefois une lointaine survie.

M. Vallas. — Toutes les méthodes qui tendent à étendre les indications opératoires sont les bienvenues, puisque nous n'avons pas d'autre moyen de lutter contre le cancer que de l'enlever le plus vite possible et, quand on arrive assez tôt, le plus largement possible. A ce point de vue les procédés de MM. Albertin et Goullioud sont très intéressants. Le cancer du rectum me parait être un de ceux contre lesquels l'intervention chirurgicale est le plus efficace. Même dans le cas d'ablation par l'anus, alors qu'on ne fait pas l'évidement ganglionnaire aussi méticuleux qu'on peut le faire par l'abdomen, on est très étonné de constater de très longues survies. Je ne sais si vous vous rappelez un malade que j'ai présenté ici et auquel, par suite de circonstances particulières, j'ai enlevé par l'anus 45 centimètres de rectum et d'S iliaque. Eh bien, ce malade, je l'ai revu cette année. Voilà onze ans qu'il a été opéré, il est toujours en bonne santé. Lorsqu'on a derrière soi un certain nombre d'amputations du rectum, on s'aperçoit que le cancer du rectum est un bon cancer, un de ceux qui donnent des survies, des résultats quelquefois inespérés.

Dans la plupart des cas rapportés dans cette discussion, le Douglas était envahi Il fallait donc enlever l'utérus et agir par l'abdomen. Pourtant, il y a un des cas de M. Goullioud, celui du cancer anorectal avec envahissement de la paroi vaginale où M. Goullioud a fait l'hystérectomie. Peut-être aurait-on pu se contenter, au point de vue des indications opératoires, de l'ablation de la paroi vaginale postérieure. Pour un cancer du rectum avec envahissement de la paroi vaginale postérieure, j'ai opéré par le périnée. Ce fut une énorme intervention, dans laquelle le cul-de-sac péritonéal fut ouvert, mais l'utérus fut laissé en place. Avec cette intervention conservatrice, la survie a cependant été de plusieurs années.

Si je dis ceci, c'est parce qu'il y a dans ces cas un avantage à garder le corps utérin, même chez les vieilles femmes, non pas au point de vue des fonctions utérines, mais au point de vue des fonctions périnéales, il reste en effet à la suite de ces grands délabrements une cavité formidable qu'on a toutes les peines du monde à boucher. Or, chez la malade dont je parle, ce qui est venu faire le périnée, c'est l'utérus qui a basculé et dont la paroi postérieure a reconstitué un plancher périnéal. Cet appoint est évidemment le bienvenu lorsqu'on se trouve en face de ces énormes cavités.

*
* *

ESTOMAC BILOCULAIRE. GASTRO-ENTÉROSTOMIE EN Y SUR LA POCHE CARDIAQUE.

M. Lagoutte (du Creusot). — Bien que les observations d'estomac biloculaire soient actuellement nombreuses, tout nouveau cas a pourtant son intérêt en raison soit des signes qui ont permis le diagnostic, soit de l'intervention mise en œuvre pour arriver à la guérison. C'est pourquoi je désire communiquer à la Société de Chirurgie l'histoire de la malade que j'ai eu récemment l'occasion d'opérer.

Obs. — Cl. Marie, âgée de 50 ans, entre à l'Hôtel-Dieu du Creusot, le 2 juin 1910. Rien d'intéressant à signaler dans ses antécédents, sinon son long passé pathologique gastrique. Depuis vingt-six ans, en effet, cette malade souffre de l'estomac, sans que pourtant elle puisse signaler à aucun moment des crises aiguës. Jamais en particulier elle n'a eu d'hématémèse. Mais constamment elle se plaignait de digestions difficiles avec douleurs plus ou moins vives, et quelquefois des vomissements soit aqueux, soit alimentaires. Cet état s'est aggravé sensi-

blement depuis dix-huit mois. Les douleurs sont devenues de plus en plus vives et fréquentes, et l'amaigrissement s'est accentué.

Actuellement, la malade ne peut plus s'alimenter qu'avec du lait et des œufs. Elle est prise, une heure environ après l'ingestion des aliments, de crises douloureuses localisées à l'épigastre.

Les vomissements sont rares, aqueux, et quelquefois alimentaires. La constipation est opiniâtre.

A l'examen, le ventre est un peu distendu, étant donné surtout l'état d'amaigrissement. On trouve du clapotage dans la région gastrique jusqu'au-dessous de l'ombilic.

On perçoit, sur la paroi, des contractions péristaltiques, mais surtout on voit la saillie de l'estomac suivre les mouvements de la respiration, en même temps que se produit un bruit de glou-glou rythmique synchrone avec les mouvements respiratoires.

Bien qu'il y ait du clapotage, l'introduction de la sonde gastrique ne ramène pas de liquide stomacal. Du liquide introduit par la sonde ressort avec difficulté et grâce à des efforts intenses de vomissements.

Tous ces signes permettaient déjà d'avoir la présomption d'estomac biloculaire. Mais l'examen radioscopique après, soit ingestion de bouillie bismuthée, soit insufflation, soit les deux ensemble, a donné la certitude du diagnostic.

A jeun, l'examen à l'écran ne décèle rien d'anormal. La ligne diaphragmatique a son inclinaison habituelle.

Après absorption de la bouillie bismuthée, on voit nettement la masse s'étirer de haut en bas et être éjaculée, pour ainsi dire, dans une seconde poche située au-dessous et venir former un amas sur la ligne médiane et au-dessous des épines iliaques.

Dans un second examen on fait absorber à la malade un mélange de bicarbonate et d'acide tartrique. De suite, on voit se dessiner sur l'écran une première poche volumineuse sous-diaphragmatique, puis une seconde, plus petite, située au-dessous de la précédente, et séparée d'elle par un couloir rétréci que les gaz dilatent et indiquent pourtant.

L'estomac étant encore insufflé, on fait absorber à la malade quelques cuillerées de bouillie bismuthée. On voit d'abord la bouillie passer d'une poche à l'autre à travers la portion rétrécie. Puis, sous l'influence de l'éructation et des variations de pression dans l'estomac, on voit le liquide repasser d'une poche dans l'autre, en même temps que les gaz, passant brusquement de la poche inférieure sur la supérieure, entraînent en jets la bouillie au-dessus de son niveau dans cette dernière poche.

Intervention le 5 juin.

On trouve une poche cardiaque grande et une poche pylorique plus petite à parois moins distendues et plus épaisses. Entre les deux une partie rétrécie assez allongée. Le rétrécissement est dur, une masse indurée (ulcère calleux probablement) qui occupe la petite courbure

rétracte les parois à ce niveau, en même temps qu'elle fait saillie à l'intérieur, diminuant encore de ce fait le couloir de communication. Au niveau du pylore, il semble exister un sillon cicatriciel, mais l'orifice paraît perméable.

Comme toujours en pareil cas se posait la question du mode d'intervention.

La gastro-anastomose et la gastroplastie, qui donnent des résultats incomplets ou souvent mauvais, ne semblaient pas du reste pouvoir s'appliquer à la nature des lésions.

La résection médio-gastrique, opération idéale, conduisait à enlever toute la petite courbure, en somme à faire une gastrectomie très étendue, rendue difficile par des adhérences que je constatais en arrière, et aussi par la différence de grandeur des tranches de section que j'aurais eues.

Restait donc la gastro-entérostomie.

Comme la poche pylorique était plus petite, que le pylore paraissait perméable, il fallait évidemment drainer la poche cardiaque.

Je me décidai donc à une gastro-entérostomie en Y. Sur la poche cardiaque, me réservant, au cas où l'évacuation de la poche pylorique se ferait mal, de compléter secondairement mon intervention en établissant une gastro-entérostomie latérale entre la poche pylorique et la branche cardiaque de l'Y, comme l'a indiqué Monprofit.

La malade a quitté l'Hôtel-Dieu le 25 juin dernier. Les accidents qui l'avaient amenée ont disparu. Le drainage de l'estomac se fait de façon satisfaisante, et il ne semble pas qu'on doive avoir recours ultérieurement à une opération complémentaire pour parfaire le résultat obtenu.

*
* *

RÉSECTION SIMULTANÉE DES DEUX MAXILLAIRES SUPÉRIEURS POUR ÉPITHÉLIOMA DE LA VOUTE PALATINE AVEC ENVAHISSEMENT DES NARINES ET DU SINUS. GUÉRISON.

M. Tixier. — Voici une vieille femme âgée de 58 ans, à laquelle j'ai pratiqué, il y a vingt-deux jours, la résection simultanée de ses deux maxillaires superieurs.

Obs. — Elle était venue dans mon service à l'Hôtel-Dieu le 17 mai 1910, demandant la guérison d'une atroce ulcération de la voûte palatine, qui gagnait peu à peu les narines et le sillon naso-labial.

A première vue, on constatait tout autour de la partie inférieure des orifices externes des narines une infiltration vineuse, plus foncée par places, avec des points puriformes blanchâtres. C'était comme une ser-

tissure de tissus infiltrés, surélevés, suintants. La lèvre supérieure était comme fixée contre la base des incisives par des bourgeons néoplasiques qui, venus de la voûte palatine, avaient déterminé la chute de toutes les dents, tout en détruisant les arcades alvéolaires. Une exulcération sanieuse occupait toute la voûte palatine antérieure, respectant en arrière le voile du palais. Le palais osseux paraissait comme ramolli, comme rongé de dedans en dehors.

La malade racontait que le début de l'affection remontait à environ six mois, et que c'était seulement depuis deux mois que les parties molles du masque facial avaient été envahies.

Cette affection avait une allure étrange. A l'extérieur, elle rappelait manifestement la syphilis ; à l'intérieur, dans la bouche, il était impossible de ne pas penser au cancer. Enfin, aux points où la muqueuse palatine était simplement tomenteuse, on croyait voir un lupus. Je laisse de côté le diagnostic de rhino-sclérome, affection mal connue, dont je n'avais nulle expérience clinique.

Un traitement spécifique intensif fut institué pendant quinze jours, la malade prit 8 à 9 grammes d'iodure par jour : aucun résultat. M Bonnet voulut bien examiner la malade et pratiquer un examen biopsique ; il me répondit qu'il s'agissait d'épithélioma. C'est à ce diagnostic que je m'étais dès l'abord rattaché, ce qui m'avait conduit à discuter depuis longtemps une intervention sanglante.

Celle-ci fut exécutée le 15 juin : elle consista en une résection bilatérale du maxillaire supérieur en respectant le plancher des orbites ; à cause de l'envahissement des parties molles, je dus réséquer une partie de la lèvre supérieure et un travers de doigt des joues au niveau du sillon naso-labial ; l'auvent nasal fut ainsi largement détaché et rétracté en haut.

L'opération, très rapidement conduite, fut bien supportée ; en libérant de chaque côté mes lambeaux, je pus réunir les parties molles sous le nez. Actuellement, la guérison est complète ; une rétraction considérable des parties molles privées de leur support osseux rend monstrueux le prognatisme du maxillaire inférieur. Mais M. Martin saura bien me confectionner une habile prothèse réparatrice !

M. Vallas. — La malade que vient de nous présenter M. Tixier présente un très intéressant résultat. J'ai actuellement un malade qui est à peu près identique, et nous avons passé, M. Tixier et moi, par les mêmes incertitudes de diagnostic. Comme lui, j'ai songé à la tuberculose et au rhinosclérome. Je ne l'ai pas opéré parce qu'il a des signes de généralisation à la base du crâne. Je l'aurais sans cela volontiers opéré, parce que, autant je redoute les résections du maxillaire inférieur au point de vue des suites opératoires, autant celles du maxillaire supérieur se comportent simplement, les malades supportent le choc d'une façon merveilleuse, l'opération est plus vite faite, et l'on peut se

défendre beaucoup mieux contre les phénomènes d'infection pulmonaire. Je me rappelle un cas à peu près semblable qui nécessitait une intervention portant sur les deux maxillaires supérieurs ; js suis tellement confiant dans ce qu'on peut faire en pareil cas que, la peau étant intacte, j'ai enlevé toute la partie antérieure des deux maxillaires par la bouche, sans incision cutanée, comme une grosse dent. Je me hâte d'ajouter que, à l'inverse des malades de M. Tixier, la peau de la lèvre supérieure était saine.

M. Cl. Martin. — La malade de M. Tixier est certainement très améliorable, mais le traitement prothétique à instituer demandera un certain temps. Il est très regrettable que quelques-uns de ces malades ne puissent rester à l'hôpital le temps nécessaire sans payer leurs frais de séjour, le résultat de cette situation est de les empêcher de bénéficier d'un traitement qui est nécessairement toujours un peu long ; elle détourne aussi jusqu'à un certain point les chirurgiens d'avoir recours à la prothèse aussi souvent que cela serait nécessaire. Certaines applications très intéressantes de cette prothèse se trouvent ainsi rendues impossibles. Si M. Tixier pouvait obtenir que cette malade restât gratuitement dans son service, on pourrait à coup sûr arriver chez elle à un bon résultat.

*
* *

PANCRÉATITE NÉCROSANTE.

M. Durand. — J'ai l'honneur de vous présenter une pièce de pancréatite nécrosante, recueillie ce matin même dans mon service. Voici l'histoire de la malade :

Obs. — Il s'agit d'une femme de 21 ans, sans aucun antécédent, que des troubles gastriques vers l'âge de 10 ans, troubles assez mal déterminés, et qu'elle ne pouvait guère préciser, étant donné l'état dans lequel elle se trouvait lorsqu'elle est entrée dans le service. Elle avait accouché il y a trois mois, normalement ; elle allait très bien et nourrissait son enfant ; c'était une jeune femme grasse, florissante de santé. Vendredi soir 1er juillet, elle a été prise brusquement, sans prodrome, de douleurs extrêmement violentes dans la région épigastrique ; ces douleurs se sont rapidement généralisées à l'abdomen, sans irradiation dans les reins bien particulière. Presque immédiatement apparurent des vomissements qui, alimentaires au début, sont devenus bilieux au bout de deux heures. Au bout de quelques heures, son état s'est amélioré soit spontanément, soit sous l'influence de la médication antidouloureuse qu'on lui a faite. Dans la nuit son état était bien meilleur ;

le lendemain samedi, à 2 heures de l'après-midi, elle a pris une crise brusque, tout à fait analogue à la première : douleurs, épigastriques d'abord, généralisées ensuite à l'abdomen, intolérance absolue des aliments, vomissements alimentaires, bilieux ensuite, avec altération extrêmement rapide de l'état général. Vers 11 heures du soir, le médecin qui l'avait vue dans l'après-midi revient la voir et, en présence de son état, l'envoie immédiatement à l'hôpital.

Le dimanche matin, je la trouvai dans l'état suivant : mêmes symptômes, douleurs dans tout l'abdomen, avec prédominance épigastrique, vomissements très porracés; au moment où je la vis, son pouls était à 130 ; il avait été compté quelques instants auparavant et l'on avait noté 140 ; sa respiration n'était que de 30, mais ceci paraissait dû à une piqûre de morphine qui venait d'être faite, car avant cette piqûre on comptait plus de 40 ; le facies était très angoissé, mauvais, d'aspect péritonitique L'abdomen, assez météorisé, sans disparition de la matité hépatique ; il me semblait que la tuméfaction abdominale était plus marquée au niveau de la fosse iliaque droite, la douleur était aussi à la pression un peu plus accusée à cet endroit. La température était normale. Devant cette discordance du pouls et de la température, je pensais à une péritonite. J'avoue que l'idée de pancréatite s'est présentée à mon esprit, mais je ne m'y suis pas arrêté ; j'ai éliminé les autres diagnostics et ai posé celui de péritonite d'origine appendiculaire probable. Je dois ajouter qu'il y avait du sucre dans les urines.

Intervention immédiate, laparotomie latérale droite. A l'ouverture du ventre, il est sorti un liquide qui m'a extrêmement frappé par son aspect ; je n'avais jamais rien vu de semblable ; c'était un liquide qui ressemblait un peu comme consistance et intensité de coloration au liquide séro-hématique des occlusions intestinales ; mais alors que ce liquide est rosé, rouge, dans la gamme hématique, il avait là une teinte brune, un peu chocolat, non hématique, appartenant à une gamme que je ne connaissais pas ; je me portais sur l'appendice ; je vis qu'il était sain ; à ce moment, l'épiploon, qui n'avait pas paru encore, fit hernie dans la plaie et immédiatement je constatai sur lui de petites taches blanches plus ou moins ovalaires, ayant 1 ou 2 millimètres au plus de diamètre. Leur aspect était absolument celui de taches de bougie ; on ne pouvait s'y tromper, il s'agissait là de plaques de stéato-nécrose ; le diagnostic de pancréatite s'imposait et je le portai immédiatement.

Je remontai alors mon incision jusqu'au pancréas et trouvai les lésions suivantes : dans l'espace triangulaire limité par la vésicule biliaire à droite, le pylore à gauche, l'angle droit du côlon en bas, il y avait une tuméfaction considérable de la racine du mésocôlon, dont les mailles renfermaiant une très abondante infiltration du liquide qui emplissait le péritoine.

Je dilacérai cette infiltration et il s'écoula une quantité assez considérable de liquide séro-hématique. On me fit remarquer alors que le

pouls disparaissait, je dus m'arrêter et mis un grand tamponnement, après avoir cru constater rapidement que la tête du pancréas était saine. Il n'y eut guère de choc, mais les accidents continuèrent de la même façon ; la malade vécut deux jours, elle est morte hier matin avec les mêmes signes.

Ce matin, à l'autopsie, je ne trouvai plus de liquide dans l'abdomen et ne découvris aucune autre lésion que celle que vous voyez ici.

Le pancréas présente deux portions bien distinctes : la tête parait encore saine, d'une jolie coloration rosée qui semble normale. Au contraire, toute la portion gauche, la queue du pancréas est absolument noire, et à la coupe sa substance, comme vous le voyez, apparait avec une coloration noirâtre, très spéciale, nécrotique ; par place il existe des îlots de tissu pancréatique à peu près sain.

Je pense que c'est là une variété de pancréatite nécrosante suraiguë ; je n'ai pas trouvé de foyers hémorragiques ni de calculose pancréatique ou biliaire localisés ; toutes les lésions sont répandues à peu près uniformément dans la queue du pancréas.

J'ai pensé intéressant de vous montrer cette pièce parce que le nombre des pancréatites est encore rare et que cette forme nécrosante totale peut présenter quelque intérêt.

L'examen microscopique du tissu sera fait.

Voici les taches de bougie si caractéristiques; elles sont petites, peut-être parce que la malade a été opérée au bout de deux jours; je n'en n'ai vu qu'une fois, elles étaient en effet beaucoup plus grosses que celles-ci, mais cependant, ces petites taches sont très caractéristiques et m'ont permis, aussitôt que je les vis, de faire le diagnostic de pancréatite.

M. Tixier. — Je n'ai pas eu l'occasion d'observer des malades en état de mal pancréatique, mais, dans deux cas très précis, j'ai retrouvé les principaux symptômes sur lesquels M. Durand vient d'attirer l'attention. Il s'agissait de pancréatites chroniques hémorragiques.

Obs. — L'année dernière une jeune femme s'est présentée dans mon service portant, au-dessus de l'ombilic, à gauche de l'abdomen, une tumeur curieuse Cette tumeur rénitente pseudo-fluctuante faisait corps avec les plans profonds de la paroi abdominale postérieure : elle était couchée transversalement au-devant de la colonne vertébrale. L'état général était mauvais : une asthénie considérable clouait la malade au lit ; il y avait de la température, 38°5 et 39°. Une douleur dorsale persistante, atroce, empêchait la malade de se tenir debout.

A cause de cette douleur, quasi-vertébrale, mon collègue, M. Durand,

avait discuté la possibilité d'un mal de Pott, mais aucun autre symptôme habituel à cette maladie ne permettait de défendre ce diagnostic.

Aussi, avait-on pensé au rein, à une tumeur rénale ou para-rénale. M. Rochet consulté avait pratiqué un examen complet des voies urinaires supérieures et avait conclu que l'appareil était sain.

Mais la malade maigrissait, souffrait atrocement dans la région lombaire, présentant parfois de véritables lancées « en broche », et à cause de ces signes on l'avait envoyée dans mon service avec le diagnostic de périgastrite autour d'un ulcère ou d'un cancer gastrique. J'observais, durant plusieurs jours, la malade et par élimination j'arrivais à conclure qu'il s'agissait d'une inflammation de nature indéterminée du pancréas.

Je pratiquais un laparotomie : à l'ouverture du ventre, le pancréas m'apparut tuméfié dans sa totalité ; il avait au moins triplé de volume. A travers le péritoine, qui était libre et normal, on distinguait les lobules de la glande, comme gorgés de sang. En certains points existaient de véritables kystes.

Pour mieux explorer le pancréas, j'incisais le feuillet postérieur du péritoine ; au toucher, je reconnus que la dégénérescence hématique occupait toute l'étendue de la glande ; il était impossible de faire un traitement radical. Je me contentais, à l'aide de la seringue de Guyon, de ponctionner les parties les plus liquides, et je retirais ainsi un verre à bordeaux au moins de ce liquide rouge marron que M. Durand nous a si bien décrit. Je refermais l'incision péritonéale postérieure, puis la paroi abdominale.

Cette intervention ne m'avait pas du tout contenté et je ne savais guère quel résultat j'obtiendrais. A ma grande surprise, il y eut une amélioration considérable. La tuméfaction pancréatique diminua, la température peu à peu revint à la normale, la malade s'alimenta mieux. Au bout de quelques semaines cette jeune femme put quitter l'hôpital très améliorée, mais non guérie.

Il y a quelques semaines, elle est revenue se faire examiner : elle présente toujours une tuméfaction considérable pancréatique nettement intercalée entre l'estomac et le côlon. Elle est toujours très maigre et se plaint de souffrir dans la région lombaire. Elle avait cependant pu venir à pied à l'Hôtel-Dieu. Je lui avais conseillé de rentrer dans mon service : elle ne l'a pas fait. Chez elle, j'ai donc rencontré, en dehors des signes objectifs appartenant à toute tumeur du pancréas : siège, forme allongée transversalement, etc., ces signes subjectifs importants : asthénie progressive, douleur lombaire très vive, amaigrissement considérable. Le liquide retiré par la ponction était rouge marron : il ne se trouvait pas collecté en une seule poche, ce n'était pas un kyste du pancréas, mais une véritable pancréatite chronique hémorragique.

Obs. — Ma seconde observation a tra ·omme de 55 ans environ, vigoureux paysan de l'Isère. Il a r MM Devic et Destot : il a fait plusieurs séjours à sentait à droite, nettement fixée contre la colonne, a gne passant horizontalement par l'ombilic, une tum me d'un très gros poing. Il racontait que cette tume e alors d'un effort violent. Il avait été obligé de s diatement, avait eu quelques vomissements et con s douleurs lombaires très vives. Les viscères voisins ein, paraissaient sains, aussi j'avais nettement émis ssait d'une pancréatite hémorragique. Après quelc ate, pendant lesquels sa température redevint norm amaigrissement considérable se produisait, je pr tomie latérale sur le bord externe du grand droit.

Les organes repérés e cartés sous des compresses, je découvris, au niveau orps du pancréas, une tumé faction mollasse noirâ péritoine pariétal postérieur et déterminais ainsi un tivement considérable. Le pancréas présentait un es mollasses, distendues, pseudo- fluctuantes. Aucun e ponctionnais ces poches à l'aide de la seringue de quelques centimètres cubes d'un liquide rouge tte intervention ne me satisfaisait pas. Cependan connaissant impuissant vis-à-vis de cette lésion, je oine et fermais le ventre.

Le malade se rem intervention ; il parut même amélioré, au point qu'il put retourner à ses travaux. Quelques mois après, il revint se faire examiner et fut reçu dans le service de M. Devic ; il présentait toujours sa tumeur rétro-abdominale, mais il pouvait vaquer à ses occupations. Depuis plusieurs mois, il n'est pas revenu à l'Hôtel-Dieu et je ne saurais actuellement vous compléter cette observation.

J'insiste sur les signes de faiblesse progressive et rapide d'amaigrissement considérable que présentait cet homme, et il souffrait terriblement dans la région dorso-lombaire. Ce sont là des symptômes manifestes d'inflammation pancréatique qui doivent attirer notre attention sur le siège pancréatique de ces tumeurs abdominales à symptomatologie étrange, à rapports difficilement précis et que nous rencontrons parfois en clinique.

M. Lagoutte. — J'ai eu l'occasion d'observer, il y a deux ans, une malade qui présentait le drame pancréatique tout à fait typique qu'on vient de décrire ; je ne savais pas à quoi j'avais affaire, je pensais à une péritonite, dans tous les cas, les douleurs étaient beaucoup plus violentes du côté gauche de l'abdomen Je fis une laparotomie à l'endroit où la douleur paraissait le plus intense, et je trouvai sur l'épiploon

des taches de bougie en quantité considérable, et beaucoup plus grosses que celles de la pièce de M. Durand. Je trouvai ce même liquide brun sale, qui sortit de l'abdomen ; je mis à nu le pancréas, que je trouvai gonflé, rougeâtre. Je fus fort embarrassé pour savoir que faire, je me bornai à drainer largement avec des mèches. Cette malade fut soulagée momentanément, mais succomba quinze jours après. Je me demande si on n'aurait pas eu un résultat meilleur en dilacérant le pancréas.

Le Gérant, Dr VALLAS.

Lyon. — Association Typographique, 12, rue de la Barre. — H. GABRION, directeur.

Séance du 10 novembre 1910

Présidence de M. Aubert

PANCRÉATITES CHRONIQUES.

M. Villard. — J'ai eu l'occasion d'opérer deux pancréatites bien différentes au point de vue clinique et anatomique. L'une, bien que suppurée, était torpide, d'allure essentiellement chronique, l'autre, au contraire, congestive, hyperhémique, réalisait le syndrome du drame pancréatique.

Il s'agissait dans les deux cas de femmes. La première était venue d'un service de médecine avec le diagnostic de néoplasme abdominal à point de départ obscur. En fait, l'amaigrissement très marqué, la pâleur de la face, la perte des forces et de l'appétit et surtout l'existence de douleurs dorsales et lombaires très violentes, me firent penser à une tumeur de la petite courbure de l'estomac. Je décidais néanmoins de recourir à une laparotomie exploratrice. L'estomac était rétracté, indemne de toute tumeur, par contre, au-dessous de la grande courbure, on pouvait sentir profondément, en arrière de l'épiploon, une large zone d'induration, donnant à la main la sensation d'une masse inflammatoire. Après avoir relevé en haut la grande courbure et récliné en bas le côlon tranverse, je pénétrais dans une collection suppurée contenant environ un verre de pus, collection qui me parut siéger dans le pancréas. Je pensais alors à une pancréatite suppurée, d'autant plus que j'avais remarqué, sur l'épiploon, l'existence de taches cireuses, rappelant plus, par leur coloration jaunâtre, les taches de chandelle que les taches de bougie. Les suites opératoires démontrèrent la réalité de ce diagnostic, car cette malade ayant guéri, j'ai vu se constituer une fistule laissant s'écouler du liquide pancréatique pur ; d'autre part, l'examen histolo-

gique des taches cireuses, que j'avais prélevées au cours de l'intervention, montra un tissu de nécrose graisseuse, en tous points semblable à celui décrit au cours des pancréatites.

Le deuxième cas que j'ai observé se rapproche beaucoup plus de celui de M. Durand, mais j'ai encore eu là la bonne fortune de trouver des lésions moins avancées, et d'intervenir suffisamment à temps pour guérir ma malade.

Cette femme, âgée d'une quarantaine d'années, avait déjà eu deux fois, à plusieurs années d'intervalle, des crises abdominales très graves. Ces crises, dont la nature exacte était restée obscure, avaient été caractérisées par des douleurs extrêmement violentes dans l'abdomen, douleurs rappelant les coliques hépatiques, mais s'accompagnant de phénomènes péritonéaux inquiétants : facies grippé, vomissements, pouls à 150-160, peu d'élévation de la température. Appelé auprès de cette malade à l'occasion d'une nouvelle crise, je la trouvais dans un état très alarmant ; température entre 38° et 39°, pouls mauvais, filant, dépassant 140, vomissements. Cette femme accusait en outre des douleurs très violentes dans le dos et au creux épigastrique, douleurs tout à fait superposables à celles que M. Bérard a notées dans son cas. J'estime que ces douleurs intenses, à siège épigastrique et dorsal, sont d'une très grande valeur dans le diagnostic des pancréatites, car elles sont plus vives que celles de la péritonite ordinaire, et dans le cas que j'ai observé, elles ne s'accompagnaient pas du météorisme et de la sensibilité pariétale que l'on observe dans les infections péritonéales.

J'opérais cette malade le lendemain, sans avoir porté de diagnostic précis. J'explorais la cavité abdominale par une longue laparotomie médiane, il n'existait rien du coté de l'appendice, du petit bassin et des voies biliaires, j'allais alors à la recherche du pancréas ; je le trouvais très tuméfié, de coloration rougeâtre, et d'aspect œdémateux. Les dépressions interlobulaires normales de la glande paraissaient comme noyées dans une zone d'infiltration séreuse, qui me firent en faire la comparaison avec le tissu cérébral recouvert de ses méninges et des espaces sous-arachnoïdiens. Les lésions étaient au début, il n'y avait pas encore de nécrose comme dans le cas de M. Durand.

J'hésitais un instant sur la conduite à tenir, néanmoins je me décidais à pratiquer ce que l'on pourrait appeler *le drainage*

pancréatique, c'est-à-dire l'ouverture et la fistulisation du canal de Wirsung ; pour cela, j'incisais verticalement la tête pancréatique et la dilacérai, afin d'être bien sûr d'avoir ouvert le canal ; après avoir arrêté par tamponnement le suintement sanguin, je plaçais dans la brèche un gros drain entouré de gaze et je refermais partiellement la paroi abdominale.

Cette intervention qui, à première vue, me paraissait un peu incertaine dans ses résultats, fut cependant suivie d'une amélioration immédiate ; très rapidement la température tomba, le pouls se ralentit, les douleurs et les vomissements cessèrent. Au bout de trois jours, la malade était hors de danger. Pendant plusieurs semaines, persista une fistule de suc pancréatique pur, qui s'est peu à peu oblitérée spontanément dans la suite. J'ai revu cette malade tout dernièrement. Elle est en excellente santé.

J'ai eu, dans ce cas, la bonne fortune d'intervenir dans une pancréatite aiguë, avant la phase nécrosante, et j'estime que l'établissement du drainage des voies pancréatiques a arrêté l'infection de la glande.

Aussi, à l'avenir, serai-je tenté de faire, en pareille circonstance, systématiquement, la section partielle de la tête du pancréas, de façon à couper sûrement le canal de Wirsung ; car les pancréatites sont vraisemblablement liées à des infections ascendantes et le drainage des canaux pancréatiques me paraît dans ces circonstances aussi justifié que l'hépaticus drainage dans les infections ascendantes des voies biliaires.

Enfin, en terminant, je tiens à rapprocher du cas de M. Durand le syndrome clinique que j'ai observé chez ma dernière malade, et qui justifie bien le mot de drame pancréatique. J'ai été frappé de l'intensité des accidents et de la précocité des symptômes graves. Les douleurs abdominales et lombaires étaient extrêmes, les vomissements fréquents, mais surtout le pouls devint tout de suite très mauvais, il était petit, filant et très rapide. La rapidité de l'évolution des accidents et leur gravité,m'ont rappelé ce que l'on observe au cours de la thrombose des vaisseaux mésentériques dont j'ai eu l'occasion d'observer deux exemples, et c'est avec cette lésion que le diagnostic des pancréatites peut le plus prêter à confusion.

*
* *

BILOCULATION GASTRIQUE PAR ÉPIPLOÏTE TYPHIQUE.

M. Destot. — A une époque où on a l'air de croire que la radioscopie gastrique peut solutionner tous les problèmes de la pathologie de l'estomac, il est bon de montrer que cette méthode d'exploration exige autre chose qu'un physicien ou un photographe pour donner les renseignements utiles.

Voici l'observation :

Obs. — M. le Dr Lépine, de Belleville, m'adressa, il y a quatre mois, un homme de 30 ans, légèrement alcoolique, qui se plaignait de troubles gastriques aussi bizarres que variés et qui avait maigri de 10 kilos.

La radioscopie montra un grand estomac biloculé, horizontal, à pylore fixé à droite sous le foie, à une main en dehors de la ligne médiane. Un second examen, au bout de quatre heures, démontra un résidu de bismuth et la succussion révéla un clapotage très net.

La palpation permit de trouver une tumeur occupant la région de la vésicule, se prolongeant du côté de l'ombilic par une masse diffuse.

Je conseillai au malade une intervention, et M. Vallas consulté fut de mon avis. Quant au diagnostic, il était flottant ; on pouvait penser à une périgastrite ou à une cholécystite, ou enfin, en raison du prolongement de la tumeur, on émit l'hypothèse d'une appendicite anormale. Le malade racontait seulement que sa maladie avait débuté à l'âge de 24 ans, à la suite d'une fièvre typhoïde.

L'opération pratiquée démontra que tout le tablier épiploïque réuni en un paquet graisseux passait au-devant de l'estomac et venait se fixer, par un point adhérent, à la face inférieure du lobe gauche en dedans de la vésicule. L'adhérence était de peu d'étendue, très solide, ancienne, sans trace d'inflammation de voisinage.

L'exploration de l'estomac fut négative en tous points.

Tout l'arbre biliaire était intact. Enfin, l'appendice, très long, vermiforme, ne présentait aucune trace d'inflammation récente ou ancienne.

Toute la tumeur, que l'on percevait à travers la paroi, était constituée par des pelotons épiploïques graisseux.

M. Vallas se borna à détacher l'adhérence et à rabattre le tablier épiploïque. L'estomac reprit sa forme de suite. Aucune complication opératoire. Pendant deux mois, le malade présenta quelques douleurs gastriques. Mais des nouvelles que j'ai reçues ces jours derniers de M. Lépine sont aussi satisfaisantes que possible : le malade mange, ne souffre plus ; il a engraissé et repris toute son activité.

Ce fait de biloculation par adhérence épiploïque avec troubles gastriques consécutifs à une fièvre typhoïde, m'a semblé intéressant à rapporter, en raison de la rareté et de plus en raison des difficultés radioscopiques auxquelles il a donné lieu.

***

DE L'EMPLOI DE LA CELLULOSE DANS LES PANSEMENTS.

M. Gayet. — Il y a environ six mois, on est venu me proposer d'essayer la cellulose dans les pansements, pour remplacer le coton hydrophile. Etant donné que ce dernier est d'un prix élevé et grève lourdement le budget des hôpitaux, ainsi que celui de nos blessés peu fortunés, je me suis prêté volontiers à ces essais, dont je veux vous donner aujourd'hui les résultats.

La cellulose qui m'a été remise et qui porte aujourd'hui le nom de cellul-ouate est une substance analogue à du papier filtre très fin et très blanc, douce au toucher, d'une souplesse permettant d'en faire des bandes et des rouleaux comme avec le coton. L'analyse chimique dit, cellulose pure, sa combustion ne laisse aucune cendre. Mise en contact avec l'eau, elle en absorbe une quantité considérable et très rapidement.

L'aspect est alors absolument celui du coton imbibé d'eau, mais la consistance n'est pas la même. La cellul-ouate devient en effet, par l'humidité, friable et se laisse facilement déchiqueter. La stérilisation à l'autoclave, pourvu que le séchage soit fait soigneusement, est très bien supportée par la cellul-ouate et c'est la première chose dont je me suis assuré.

Les essais que j'ai fait ont porté sur une série de malades, environ vingt-cinq.

Chez une première catégorie de malades, j'ai utilisé la cellul-ouate à titre de remplissage d'appareils, de gouttières, sans plaies d'aucune sorte, par exemple pour certaines arthrites. Il m'a paru que le contact de cette substance était plutôt agréable à la peau des blessés, que le rembourrage remplissait bien son rôle d'atténuer les pressions. Un inconvénient, c'est que la cellul-ouate se détache facilement, manque un peu de cohérence aux points où elle est à l'air libre, à l'extrémité des appareils. On y pare facilement par un enveloppement avec une bande quelconque.

Pour les malades à plaies aseptiques, non suppurantes, le tissu remplit également son but de filtre. Peut-être permet-il moins que le coton l'esthétique du pansement, étant un peu moins élastique.

Enfin, pour les malades suppurants et surtout ceux qui ont un écoulement purulent très abondant, la cellul-ouate m'a donné une absorption très satisfaisante, plus grande même que le coton dont nous nous servons à l'hôpital. Ceci est un avantage compensé par le fait que le pansement est plus vite traversé. On y pare en mettant une couche d'ouate ordinaire par-dessus les couches de cellul-ouate.

Pour les pansements humides et la fabrication des tampons, la cellul-ouate, du moins si on ne l'enveloppe pas de gaze, ne donne pas satisfaction, car elle tombe en déliquescence.

D'après ces essais, le nouveau mode de pansement, nouveau du moins chez nous, car dans plusieurs villes d'Allemagne il est couramment employé depuis plusieurs années, ne saurait prétendre à remplacer le coton hydrophile. Mais je crois qu'il pourrait entrer pour une large part dans la constitution de nos pansements, où son rôle très absorbant serait très utile en même temps que son prix de revient, bien inférieur, permettrait de sérieuses économies.

C'est dans cet esprit que je compte continuer à l'employer. Je sais que plusieurs d'entre vous ont pratiqué aussi des essais de ce pansement pendant ces derniers temps. Je serais heureux d'avoir leur avis à ce sujet.

*
* *

CALCUL DU BASSINET. — PYÉLOTOMIE.

M. Durand. — J'ai l'honneur de vous présenter, à titre simplement documentaire, un calcul du rein que j'ai extrait par pyélotomie, et cette opération a donné un résultat si parfait, une guérison si rapide, que j'ai cru intéressant de vous rapporter cette observation.

Une jeune femme de 28 ans entra dans mon service pour des douleurs abdominales que le plus sommaire interrogatoire rapportait au rein droit.

Bien portante elle-même, et sans passé pathologique person-

nel digne d'être consigné, elle accusait un antécédent héréditaire important : son père avait été un lithiasique rénal indubitable, souffrant de coliques néphrétiques répétées, avec expulsion de graviers souvent constatée.

Elle faisait remonter à trois années le début de ses accidents, après une marche forcée, disait-elle, elle avait souffert dans le rein droit ; j'ajoute que cette marche dite « forcée » ne l'était guère en réalité, puisqu'il s'agissait d'une course, ni précipitée ni fatigante, de moins de deux heures, et qui ne semble pas plus pénible que l'exercice ordinaire de sa profession de domestique.

A partir de ce moment, elle aurait présenté, assez fréquemment, à la suite de fatigues, des douleurs rénales tantôt sourdes, tantôt prenant la forme de crises douloureuses avec irradiations le long de l'uretère.

A plusieurs reprises, elle aurait constaté des hématuries, tantôt colorant en rouge égal, toute l'urine, tantôt avec caillots moulés dans l'uretère.

Ces phénomènes avaient pris, au commencement de l'été, une importance plus grande. Elle a vu aussi dans son urine quelques grains de sable.

Depuis quelque temps, il lui avait paru que son urine cessait d'être claire pour devenir trouble, mais sans tendance à la lactescence des pyuries.

Aucun symptôme vésical, pas de douleur, pas de fréquence ou de modification des mictions.

Aucune altération de l'état général.

A l'examen, jeune fille en bonne santé, sans aucune altération apparente en dehors de la zone urinaire.

Vessie absolument saine donnant trois à cinq mictions en vingt-quatre heures.

Rein droit perceptible, un peu abaissé, non nettement augmenté de volume.

Les urines sont louches, mais non pyuriques ; l'examen du dépôt, pratiqué par M. Bussy, interne du service, y montre quelques globules blancs, de nombreuses cellules épithéliales, des globules rouges. Aucun globule de pus.

En présence de ces signes, le diagnostic ne pouvait être hésitant, il fut tranché en faveur du calcul du rein droit.

M. Barjon avait fait les deux radiographies très caractéristiques que je vous présente. Celle du rein droit montre, dans

le bassinet, l'image indiscutable d'un calcul arrondi, image large de 18 millimètres. Sur celle du rein gauche, aucune image anormale n'est visible, bien que l'épreuve, très fouillée, montre beaucoup de détails.

Le diagnostic posé cliniquement et confirmé par la radiographie, l'indication opératoire était nettement posée, et se trouvait légitimée par l'importance des troubles urinaires.

M. Rochet voulut bien collaborer avec moi, comme nous le faisons fréquemment dans les interventions sanglantes sur le rein qui se présentent dans son service ou dans le mien, et nous intervînmes le 20 octobre, décidés à pratiquer une pyélotomie.

Incision lombaire, dénudation rapide du rein, qui s'extériorise avec la plus grande facilité. On conserve de parti pris le tissu cellulaire péripyélique qui constitue au bassinet une sorte d'adventice. Incision du bassinet, « sur la pierre », sur un centimètre et demi, le calcul s'énuclée, très simplement.

Suture de la muqueuse du bassinet au catgut fin, suture de l'adventice dont je viens de parler.

Restauration des plans musculaires et suture cutanée ; un petit drain est glissé au droit de l'incision de pyélotomie, on l'enleva le troisième jour.

Evolution remarquablement simple. Guérison *per primam*, la malade se lève, absolument guérie le treizième jour.

L'histoire clinique de cette malade est absolument schématique, c'est le type du calcul non infecté du bassinet.

Le calcul offrait un aspect très esthétique; parfaitement arrondi, en forme de pastille régulière, il présentait non seulement la forme mais encore les caractères extérieurs de certains bonbons à la groseille ou à la framboise, sa coloration, due au sang qui l'avait imprégné dans le bassinet, était tout à fait celle de ces bonbons, et les nombreux cristaux, fins et réguliers, qui constituent sa surface, rappellent tout à fait le sucre candi qui se trouve sur les bonbons auxquels je fais allusion. Ces cristaux fins et aigus hérissent de mille petites pointes la surface de ce calcul et donnent au toucher, comme vous pouvez le voir, la même sensation qu'un papier verré. Les signes cliniques s'expliquent très facilement par cette constitution : en frottant sur la muqueuse du bassinet, ce calcul devait forcément amener des lésions traumatiques qui se traduisent ordinairement par la chute d'un grand nombre de cellules épithé-

liales troublant l'urine et, de temps en temps, par des hématuries.

Je vous rapporte ce cas de pyéolotomie simplement à titre documentaire, comme un fait heureux et typique, et je ne veux pas ici entreprendre la comparaison de la pyélotomie et de la néphrotomie dans les calculs non infectés du rein. Je veux seulement insister sur l'élégance et la bénignité de la pyélotomie en pareil cas. L'intervention est d'une idéale simplicité, une fois le rein attiré au dehors. Une petite incision « sur la pierre » permet l'énucléation facile du corps étranger ; la suture en est tout à fait facile. Aucune des difficultés de la néphrotomie, aucune préoccupation d'hémostase, aucune lutte, si souvent pénible, avec les vaisseaux rénaux, pas d'altération possible du parenchyme rénal.

Quant au résultat, il est encore, si possible, plus satisfaisant. La légende, autrefois accréditée, des fistules succédant aux incisions du bassinet, s'est évanouie devant les faits, chaque jour plus nombreux de guérison parfaite. J'ai déjà eu l'occasion de m'en rendre compte dans un cas, récemment opéré par M. Rochet, qui avait bien voulu, comme je l'ai dit plus haut, me permettre de collaborer à son intervention.

Pour résumer en une seule phrase le résultat obtenu chez la malade dont je vous rapporte aujourd'hui l'histoire et dont je vous montre ici le calcul, je dirai qu'elle s'est levée le treizième jour après l'intervention, complètement guérie, et en état de quitter le service.

Séance du 17 novembre 1910

Présidence de M. Aubert.

ADMISSIONS.

Le Président. — Messieurs, j'ai reçu trois demandes d'admission à notre Société, formées par MM. Leriche, Thévenot et Tavernier, agrégés de chirurgie à la Faculté. Ces messieurs sont admis de plein droit, nous n'avons qu'à leur souhaiter une cordiale bienvenue : ils font dès à présent partie de la Société.

*
* *

ÉNORME HYPEROSTOSE DE L'EXTRÉMITÉ INFÉRIEURE DU FÉMUR, D'ORIGINE INFLAMMATOIRE.

M. Bérard. — Le malade que je vous prie de vouloir bien examiner ici est porteur d'une de ces lésions osseuses qui font la transition entre l'inflammation et la tumeur, et sur laquelle je serais heureux d'avoir votre opinion. D'après l'histoire clinique, la lenteur de l'évolution et les données de l'examen, on doit songer à une hyperostose inflammatoire ayant entraîné des troubles dans la trophicité et dans la statique des condyles fémoraux ; d'après la radiographie, l'aspect soufflé du condyle malade, la présence des cloisons de refend qui séparent les géodes creusées dans son intérieur feraient conclure à une tumeur à myéloplaxes, d'évolution lente ; mais nous savons, d'après les faits réunis par MM. Poncet, Delbet, Broca, Gangolphe, et par ceux qui ont été discutés dans la thèse de mon élève Erney, que certains kystes inflammatoires, certains cals malaciques peuvent affecter les mêmes aspects.

Pour qu'il n'y ait aucune erreur de tendance dans l'interprétation dans ce cas, j'ai prié le malade, fort intelligent, de me donner lui-même son histoire par écrit :

Obs. — R. ., âgé de 33 ans, sans antécédents héréditaires particuliers. Fièvre scarlatine à six ans.

Il y a dix ans, au service militaire, crise de douleurs rhumatismales sur plusieurs articulations durant dix jours, avec repos à la chambre pendant un mois, puis reprise du service jusqu'à la libération, en 1901. Depuis cette époque, il ressent de temps à autre dans les doigts, les épaules, les coudes, les genoux, des douleurs parfois très fortes.

En 1902, se marie ; quelques mois après, il ressent plus souvent des douleurs articulaires, principalement dans le genou gauche. En mai 1903, un médecin consulté pour ces douleurs dans le genou fait des pointes de feu, puis en juin applique un appareil silicaté laissé en place trois mois.

L'immobilisation ne calme pas les douleurs. A l'ablation de l'appareil, le genou apparaît très gonflé, avec un contour de 45 centimètres, la jambe et la cuisse sont très atrophiées.

Un mois et demi plus tard, en septembre 1903, le malade est réveillé une nuit par des douleurs terribles dans le genou gauche ; pendant près de trois mois, ces douleurs ne cessent pas, lui ôtent le sommeil, l'appétit, il dépérit à vue d'œil. Le médecin rappelé fait sur le genou des applications très étendues de pointes de feu, renouvelées six fois à quinze jours d'intervalle. Il ordonne de l'huile de foie de morue, de l'iodoléine. Les douleurs se calment enfin.

Régime tonique, œufs, viande crue pendant plusieurs mois. La mine redevient bonne ; les souffrances cessent tout à fait. Au bout de sept mois, le malade commence à se lever et à sortir avec des béquilles ; mais le genou est déjà un peu dévié en dedans. Il marche pendant près de deux ans ans avec deux béquilles, puis avec deux cannes ; puis il reprend un travail peu pénible.

Depuis deux ans et demi il s'est remis à son métier de peintre-plâtrier, qui est très pénible pour lui, car il doit se tenir constamment debout, et monter sur des escabeaux pour le collage du papier, ce qui le fatigue beaucoup. Sa jambe s'est déviée de plus en plus depuis un an ; elle est plus faible, le genou plus disloqué ; mais, sauf de petites douleurs revenant de temps à autre pendant la nuit, les souffrances ont cessé.

C'est à cause de cette impotence progressive, causée par le raccourcissement et la déformation du membre inférieur gauche que le malade vient à l'hôpital.

Il nie tout antécédent spécifique, au point de vue de la tuberculose.

L'*examen* révèle les particularités suivantes :

La *déformation* du membre inférieur gauche est caractérisée par un raccourcissement apparent de 4 à 5 centimètres, avec une atrophie marquée des muscles de la cuisse et de la jambe, une saillie de la région condylienne interne, et une forte déviation du genou en varus avec légère flexion (voir photographie). La *mensuration* de ce membre démontre que si le raccourcissement réel est à peine égal à 1 centimètre et demi, par contre, l'atrophie circonférentielle des muscles de la cuisse à son tiers inférieur atteint 6 centimètres, et celle de la jambe à son tiers supérieur atteint 3 centimètres.

Le *palper*, presque indolore, fait percevoir, au niveau du condyle interne, une masse saillante en arrière, de contours assez régulièrement arrondis, de consistance osseuse et également résistante partout, sans que le doigt puisse provoquer de dépression ou de crépitation en quelque point. Il n'y a pas d'œdème, ni d'infiltration des parties molles autour de cette masse osseuse, pas d'élévation de la température locale.

Les mouvements spontanés et provoqués du genou sont également limités dans le sens de l'extrême extension ; la flexion ne dépasse plus depuis quelques semaines un angle obtus de 120 degrés environ. Cette limitation est produite par la rencontre de la cale osseuse rétro-condylienne avec la face postérieure du plateau tibial. Il y a peu de dislocation latérale. La marche est surtout gênée par le raccourcissement d'attitude, par la déviation en varus, et par les tiraillements douloureux que provoquent sur les attaches ligamenteuses les surfaces condyliennes déformées.

Il n'y a dans l'articulation du genou aucun épanchement, aucun ganglion au pli de l'aine.

La *radiographie* de l'extrémité inférieure du fémur est d'une interprétation délicate : on voit accolée à la diaphyse et au côté interne de l'épiphyse une masse osseuse qui a pris la place du condyle interne, et qui apparaît comme soufflée, avec une coque d'ostéite condensante qui le limite nettement. Le cartilage articulaire du condyle interne semble intact. A l'intérieur de cette *bulle* osseuse, des cavités multiples sont décelées par des espaces plus clairs que séparent de multiples cloisons osseuses; au premier abord, on dirait une tumeur à myéloplaxes développée dans la zone juxta-épiphysaire avec envahissement progressif du condyle. Mais nous savons aujourd'hui que de multiples lésions peuvent affecter cette silhouette; et, à cause de l'apparition de cette affection après une poussée infectieuse polyarticulaire, à cause de la lenteur de l'évolution, des troubles trophiques du fémur et des surfa-

ces de l'articulation du genou, je pencherais plus volontiers vers l'hypothèse d'une dystrophie inflammatoire chronique, avec raréfaction centrale de l'épiphyse et prolifération condensante sous-périostée. Ces troubles trophiques sont limités au tiers inférieur du fémur ; le reste de la diaphyse et l'épiphyse supérieure apparaissent sur la radiographie avec une épaisseur, une direction et des angles d'inclinaison ou de déclinaison normaux.

Comme cette déformation avec hyperostose condylienne a succédé à une sorte de rhumatisme infectieux généralisé, j'ai recherché si je trouvais au voisinage d'autres articulations, ou sur les os plats (côtes, omoplate), d'autres exostoses ou des hyperostoses, mais je n'ai rien constaté d'analogue. Il y a six ans, chez une jeune malade de l'hôpital de la Croix-Rousse, une semblable hyperostose bulbeuse des condyles fémoraux s'accompagnait de boursouflures de la plupart des épiphyses des os longs ; et M. Gangolphe, dans la thèse de Griolet (1907), a insisté sur la coexistence de certaines exostoses ostéogéniques avec des enchondromes dont quelques-uns revêtaient une allure néoplasique.

Le *traitement* que je conseillerai à ce malade, si tel est votre avis, consistera dans une intervention articulaire. Une simple ostéotomie sus-condylienne n'apporterait aucun remède aux déformations des surfaces articulaires du genou ; une abrasion de la masse hyperostosée serait insuffisante pour la même raison. J'ai donc l'intention de pratiquer l'ouverture de la jointure par les incisions classiques de la résection, de me rendre compte de visu de la nature et de l'étendue des parties osseuses à sacrifier et de terminer par une section légèrement cunéiforme des extrémités osseuses de façon à corriger le varus et la flexion et à obtenir une ankylose rectiligne solide.

M. Vallas. — Le malade que M. Bérard vient de nous présenter porte en effet une lésion extrêmement curieuse, je dirai même rare, car je ne me rappelle pas avoir vu quelque chose de semblable. Il est évident que l'extrémité inférieure du fémur, exostosée de façon un peu partielle, est malheureusement assez gênante, mal placée pour le malade, car l'exostose se trouve située dans le creux poplité, et c'est elle qui constitue ce butoir contre lequel vient se bloquer le tibia lorsqu'on essaie de fléchir la jambe. C'est le développement du fémur qui détermine le genu valgum très prononcé que ce jeune homme possède.

Comme M. Bérard, je resterais évidemment dans le doute le plus légitime à l'occasion du diagnostic rétrospectif à faire ; mettons rhumatisme... infectieux. Toujours est-il, pour le moment, on est en présence d'une exostose considérable de l'extrémité inférieure du fémur, saillante dans le creux poplité et surtout dans l'articulation, voilà les conditions qui me paraissent dominer la situation. Si le développement s'était fait plus haut, on pourrait songer à une ostéotomie, de façon à enlever l'extrémité osseuse et, du même coup, redresser le membre inférieur, de façon à placer la jambe dans l'axe du fémur; mais étant donné le cas particulier je ne vois pas bien la possibilité d'une intervention de ce genre. Pour déplacer cette extrémité inférieure du fémur, il faudrait en effet ruginer, couper, scier cette masse considérable qui est dans le creux poplité, ce serait difficile, car on se trouverait là, en présence de vaisseaux qui gêneraient la manœuvre, de telle sorte que l'opération serait dangereuse ou plutôt pénible, difficile, et pour aboutir à mutiler l'interligne articulaire.

Le plus simple est de faire une résection orthopédique du genou : on aura ainsi la certitude d'avoir un membre droit et solide.

M. Gangolphe. — En voyant seulement la radiographie, il serait impossible de faire un diagnostic ferme ; mais en examinant le malade, on peut dire que c'est une tumeur de nature bénigne, une exostose, bien qu'elle affecte une forme et un siège différents de ceux qu'on a l'habitude d'observer. Cette exostose date peut-être de plus longtemps qu'on ne croit. Il est fort possible que, pendant de longues années, elle ait séjourné, sans être perceptible, dans le creux poplité, qu'elle se soit accrue plus rapidement par suite d'une poussée inflammatoire et soit devenue douloureuse et gênante.

Je crois qu'il est préférable de s'en tenir simplement à cette étiquette d'exostose volumineuse, bulbeuse, de l'extrémité inférieure du fémur, et de laisser de côté toute hypothèse romantique, comme celle de rhumatisme tuberculeux, par exemple. De même je repousse les termes de rachitisme, d'ostéomalacie localisée. En effet, il est bien vraisemblable que la gêne, les troubles qu'on observe, sont dus à un changement dans la forme de l'extrémité inférieure du fémur. Mais remarquez qu'il n'y a pas de déformation par ramollissement; or, je crois que cette dénomination de rachitisme, d'ostéomalacie, ne doit être donnée qu'aux affections osseuses caractérisées par un ramollissement des différentes pièces du squelette, se faisant sentir partout où s'exerce la pesanteur du corps. Ici, la pesanteur du corps ne paraît pas avoir occasionné de ramollissement.

Il y a un fait remarquable, c'est la régularité de la surface diaphysaire du fémur ; au voisinage immédiat de l'exostose on n'observe aucune trace de réaction périostique et pas la moindre tuméfaction

diaphysaire. Cette exostose, véritable trouble de croissance, me rappelle les faits que j'ai présentés à la Société, d'exostoses coïncidant avec des chondromes. La matière prise, pour ainsi dire, sur le fait, montre sur un même sujet qu'un trouble dans l'évolution d'un tissu peut aller de l'exostose, lésion bénigne à la production d'un chondrome malin.

Au point de vue thérapeutique, je partage l'opinion de mes collègues, et je crois qu'il faut aborder d'emblée la lésion par l'intérieur de l'articulation, faire une résection et suturer fémur et tibia.

*
* *

FRACTURE DU CORPS DE L'ASTRAGALE.

M. Destot. — Je présente une pièce qui provient d'un malade, atteint il y a un an de fracture de l'astragale à la suite d'une chute de voiture.

Le fragment avait fait saillie en avant et en dehors sur le dos du pied. Le chirurgien extirpa le fragment, gratta la face supérieure du calcanéum, remplit la cavité d'un plombage de Mosetig, sans enlever le fragment postérieur de l'astragale. Fistules, impotence, douleurs consécutives nécessitant une intervention itérative sur le fragment postérieur que M. Vallas a enlevé.

Le fait, intéressant au point de vue anatomo-pathologique, est le suivant :

Dans la fracture du corps de l'astragale, le trait traverse obliquement la face supérieure de la poulie, de dedans en dehors, d'avant en arrière, de telle sorte que l'extrémité antérieure vient couper la face interne à l'union du tiers antérieur avec les deux tiers postérieurs, tandis que l'extrémité postérieure du trait divise la face externe en deux parties inégales, l'antérieure représente les deux tiers de la face externe, la postérieure très petite. Sur la face inférieure de l'os le trait passe obliquement et partage en deux parties égales la surface articulaire calcanéo-astragalienne postérieure.

Cette forme du trait est tout à fait typique ; on la rencontre dans la plupart des fractures du corps. C'est ainsi que sur 11 cas : 3 (Vallas), 3 (Villard), 2 (Gayet), 1 (Bérard), 1 (Jaboulay, *Gaz. hebd.*, 1891), et enfin celui que je présente, je l'ai rencontré 9 fois.

Si on compare les données radiographiques, on voit, sur 40 cas de fractures isolées de l'astragale portant sur le corps et le col de l'os, 35 cas de fractures du corps, et 5 fractures du col, et il faut tenir compte de ce fait que lorsque la luxation du fragment antérieur crève les yeux du chirurgien et quelquefois la peau du blessé, on opère d'urgence sans radiographie préalable.

Il y a donc un type de fracture du corps, dont le trait oblique est typique. Cette obliquité est due à l'empreinte du bord antérieur du tibia, qui entre dans le corps de l'os.

Il semble, en examinant les pièces, que le pied doit, dans ces cas, être en extension, c'est une erreur qu'accentue la radiographie. Sur les clichés de profil l'ombre du tibia paraît en avant coiffer le corps de l'astragale. C'est une erreur. J'ai déjà dit que l'axe bimalléolaire formait un angle de 30° avec le plan transversal : et si on cherche sur le cadavre à ouvrir une articulation tibio-tarsienne on voit que la partie antérieure du corps de l'os n'est pas dans le tibia. La plus grande partie de la face externe, l'apophyse externe de l'astragale sont libres. A la partie interne, la virgule cartilagineuse qu'on voit sur la face interne de la poulie est libre dans toute sa partie arrondie. Ces constatations anatomiques sont importantes puisqu'elles montrent que le pilon tibial pénètre dans le corps de l'os, et marque son empreinte exacte.

La théorie de l'arrachement, soutenue par M. Ombredanne ne peut expliquer ce fait. De plus, dans certains cas, le fragment postérieur est écrasé, et le tibia se trouve fixé dans l'os : 1 cas de Vallas, 1 cas de Villard (charpentier qui tombe d'une toiture, soldat qui saute le mur). Le pied se trouve bloqué en équinisme, si bien que dans le cas de Vallas, comme il y avait eu en même temps fracture de la colonne et des deux extrémités inférieures du radius, on avait pensé qu'il s'agissait d'une contracture secondaire à une lésion médullaire ; dans ces cas, le trait général de la fracture est compliqué d'écrasement et on voit notamment une fissure longitudinale qui s'étend jusque sur le col, comme si l'astragale voulait se partager en deux fragments à sa partie antérieure ; c'est un phénomène d'éclatement où les ligaments n'ont rien à voir. A cette forme unique de lésion répondent des symptômes variés. Tantôt les fragments restent en place, il n'y a pas de déformation apparente,

cependant, le fragment postérieur a basculé légèrement, l'angle d'inclinaison s'est effondré ; l'astragale s'est aplati en s'allongeant ; on voit alors cliniquement des malades qui semblent avoir une vieille tumeur blanche du pied que l'on traite par les pointes de feu ; tantôt, au contraire, le fragment postérieur fuit en arrière sur le dos du calcanéum ; le pied semble luxé en avant ; enfin, cette déformation peut s'accompagner d'énucléation d'un fragment postérieur derrière le tendon d'Achille (Albertin) ou en dedans de la malléole interne. Cette déformation du pied est très fréquente. Enfin, il faut noter l'énucléation en avant du fragment antérieur. Les radiographes ne voient pas cette forme, parce qu'opérée d'urgence, c'est ainsi que sur 40 clichés je ne l'ai notée que deux fois, alors que la plupart de ces opérés ressortissent de cette catégorie.

L'attitude au moment de la chute est la cause de cette variété de symptômes, suivant que le pied est latigrade ou digitigrade, la force traumatisante refoule les fragments dans un sens ou dans l'autre.

Si le pied est en extension, le pilon, après avoir guillotiné le corps de l'astragale le refoule, arrache le ligament interosseux, et on voit apparaître le fragment antérieur énucléé sous la peau en avant et en dehors ; si le pied est en flexion, c'est le fragment postérieur qui fuit en arrière ; si ses attaches tibio-péronières sont respectées, le fût de la jambe se déplace en même temps, et on a une luxation du pied en avant ; si, au contraire, les ligaments sont rompus, le corps de l'os s'énuclée en noyau de cerise ; on l'a même trouvé complètement retourné sur lui-même, la face inférieure en l'air (Molin).

Ces déplacements sont faciles à comprendre, si on songe que dans l'extension l'angle diédrique forme le plateau tibial avec la face supérieure du calcanéum, s'oppose au mouvement en arrière, alors que dans la flexion, au contraire, la loge postérieure s'ouvre, pour livrer passage au fragment postérieur. Tandis que dans la déformation antérieure, le diagnostic s'impose, dans la forme postérieure et surtout lorsqu'il n'y a pas de déplacement, le diagnostic est difficile.

Dans les deux autres cas, il s'agissait de fractures du col, probablement par torsion, et on peut noter ce fait que les deux cas sont identiques au point de vue anatomique.

Dans ces deux cas, non seulement le col était détaché, mais

il existait encore un fragment triangulaire en coin, empiétant sur la face interne, et un peu sur la poulie.

Dans les fractures du corps, la résection totale de l'astragale s'impose.

M. Vallas. — Ce malade que j'ai eu l'occasion de voir présentait en effet un des types que M. Destot vient d'indiquer ; il lui restait dans la loge astragalienne un fragment astragalien postérieur très réduit par des éliminations successives, le fragment postérieur que j'ai enlevé secondairement ajouté à celui-ci que le malade possédait dans un bocal et qu'il nous a donné comme souvenir de notre intervention, reproduit l'astragale tout entier. Il ressort de ce fait une première leçon au point de vue du traitement de ces fractures. Ce malade avait été vu une première fois, loin d'ici d'ailleurs, on avait trouvé sous le dos du pied un gros fragment mobile ; évidemment le chirurgien a fait une petite incision et a sorti ce fragment et il a pensé que tout allait bien se passer. Au bout d'un an, le malade ne pouvait plus marcher et, finalement, j'ai dû enlever, nettoyer d'une façon complète la loge astragalienne. Là, comme ailleurs, on voit la supériorité d'une intervention totale sur les interventions partielles lorsqu'il s'agit de lésions articulaires.

Au point de vue mécanique, il est évident que je suis bien converti depuis longtemps à la théorie de l'écrasement direct plutôt qu'à l'arrachement ligamenteux ; du reste, je ne vois pas bien comment une fracture du col pourrait se réclamer de l'arrachement.

Aux deux fractures de M. Destot : flexion en avant ou en arrière avec énucléation du fragment, soit sur le bout du pied, soit derrière le calcanéum, je pourrais ajouter comme type tout à fait intermédiaire les fractures où le mécanisme de l'écrasement est évident. Ce sont deux cas que j'ai présentés ici ; sur le même sujet, deux fractures de l'astragale ; le sujet avait fait une chute en fil à plomb d'un troisième étage, s'était cassé les deux astragales puis la colonne vertébrale, tout avait été symétrique. Sur les deux astragales on voyait très bien l'enfoncement du bord antérieur du plateau tibial qui était venu écraser les deux astragales par le milieu.

M. Bérard. — Pour ma part, j'appuie ce que disait M. Vallas ; dans les chutes d'une certaine hauteur, ce sont ces écrasements qu'on voit dans les fractures anciennes où l'on n'est pas intervenu immédiatement ; lorsqu'on est appelé à intervenir plus tard, on voit un véritable éclatement de l'astragale.

M. Destot. — Je n'ai envisagé que deux formes de fractures de l'astragale ; celles dont j'ai pu trouver des pièces à l'Hôtel-Dieu ; mais il est bien évident qu'il y en a d'autres. La forme astragalo-sca-

phoïdienne, par exemple, qui résulte du tamponnement du scaphoïde par l'astragale et où quelquefois les deux os sont cassés ensemble.

Cette forme donne naissance à un pied plat valgus traumatique primitif.

Quelquefois dans ces cas le scaphoïde est abandonné par l'astragale et M. Bœckel vient de décrire ces faits comme des luxations du scaphoïde.

La fracture du col, dont la pièce de M. Bérard, et même celle de M. Vallas, forme un type, se produit souvent de plain-pied, et je me rappelle d'un cas de M. Bousquet, de Clermont, où une vieille femme s'était cassé le col de l'astragale en se tordant le pied et en tombant de sa hauteur.

Dans le cas de M. Vallas, non seulement le corps était fracturé, mais l'écrasement avait fixé le pied en équinisme ; un cas de M. Villard était semblable. Dans les deux cas il s'agissait d'une précipitation énorme, mais dans les deux cas, la ligne oblique d'empreinte du pilon tibial était semblable aux autres fractures du corps de l'astragale.

Ce fait m'a semblé intéressant à signaler au point de vue anatomique et pathogénique. En tout cas, il démontre que des cadres cliniques, absolument différents peuvent ressortir à une lésion osseuse unique.

Séance du 24 novembre 1910.

Présidence de M. Aubert.

RÉSECTION CONDYLO-FÉMORALE ÉTENDUE POUR LÉSION SANS DOUTE INFLAMMATOIRE HYPEROSTOSANTE.

M. Bérard. — Je puis compléter l'observation du malade que j'ai présenté à la dernière séance.

Il y a quatre jours, je l'ai opéré, en pratiquant l'ouverture de l'articulation du genou malade par les incisions d'Ollier, de façon à terminer s'il y avait lieu par une résection.

La synoviale était indemne, sans épanchement ni épaississement fongueux ; mais la surface du condyle interne, déjà en avant, apparaissait un peu violacée, avec des dépôts d'ossification nouvelle. Ce condyle, dégagé à la rugine, était extrêmement déformé et comme boursouflé par une néoproduction osseuse résistante, qui se détachait de l'extrémité inférieure de la diaphyse, ainsi que vous pouvez le constater sur la pièce (voir photographie).

De façon à redresser les surfaces articulaires du genou, tout en supprimant la portion de fémur malade, je fis, à la scie de Gigli, puis à la scie ordinaire, une section longitudinale intercondylienne qni détacha toute la néoformation sur une hauteur de 10 centimètres. Je comptais ensuite simplement aviver les surfaces cartilagineuses du condyle externe et du plateau tibial pour les enclouer l'un sur l'autre ; mais je constatai que la coupe du fémur présentait une masse charnue rouge foncé qui s'enfonçait dans toute l'épaisseur du condyle interne, et dont la périphérie était constituée par des bourgeons plus mous, plus pâles, comme on en voit dans les sarcomes à myéloplaxes. Un simple évidement de ces lésions était insuffisant ; il eût d'autre part compromis beaucoup la solidité de l'extrémité inférieure

du fémur, réduite par places à une coque de quelques millimètres d'épaisseur. C'est pourquoi je dégageai tout le condyle externe et l'extrémité inférieure de la diaphyse jusqu'à la zone saine, et je fis une résection épiphysodiaphysaire de 10 centimètres de long. Le tibia avec la diaphyse fémorale fut enclouée sur lui, et la plaie énorme réunie sur deux gros drains.

Les suites opératoires sont jusqu'ici des plus simples. Il n'y a pas eu d'hémorragie, car j'ai eu soin comme toujours, dans les résections, de terminer par une hémostase rigoureuse après l'ablation de la bande d'Esmarch. Le malade n'accuse ni douleur ni élévation de la température.

Mieux que toute description, les photographies en couleur ci-jointes donneront une idée exacte de ces lésions. Elles ont eu leur point de départ dans l'épaisseur du condyle interne et se sont propagées de là excentriquement vers les surfaces articulaires et vers la diaphyse, limitées de toutes parts par une lame un peu éburnée d'ostéite condensante.

Au premier abord, j'avais cru à une tumeur à myéloplaxes ; c'en était l'aspect charnu, et la silhouette radiographique semblait l'indiquer. Mais les coupes histologiques, pratiquées par M. Alamartine, n'ont montré que des travées fibreuses encerclant des foyers hémorragiques, et parsemées de cellules conjonctives fixes sans caractère néoplasique.

*
* *

DÉCIDUOME MALIN.

M. Lagoutte. — J'ai l'honneur de présenter à la Société l'utérus d'une jeune femme, que j'ai opérée hier matin.

Il s'agit d'une femme âgée de 24 ans, mariée depuis trois ans. Un premier enfant est venu avant terme à 8 mois.

Les dernières règles remontent au 29 mai dernier. Elles firent défaut pendant les deux mois suivants. Puis apparurent des hémorragies répétées et extrêmement abondantes.

Le 5 novembre dernier, la malade fait une fausse couche, mais elle expulse, dit-elle, au lieu d'un fœtus et d'un placenta, une masse de chair avec de nombreuses vésicules de grosseurs différentes et ramassées en grappes.

A n'en pas douter, il s'agissait bien là d'une môle.

Dès lors, les hémorragies cessent complètement pendant quinze jours. Puis, après ce laps de temps, elles reprennent avec une intensité telle que cette jeune femme se décide à entrer à l'hôpital.

A son entrée, 17 novembre dernier, elle est pâle et un peu anemiée, mais l'état général est encore bon. Localement, on constate un utérus un peu gros, avec col entr'ouvert. Rien du côté des annexes.

La dilatation avec les bougies se fait avec facilité.

L'index, introduit dans la cavité utérine, permet de sentir à bout de doigt une masse dont on ne peut pas faire le tour, mais qui semble adhérente à la paroi utérine postérieure.

Ces données du toucher intra-utérin et l'histoire de la malade qui, après l'expulsion d'une môle, avait vu disparaître complètement les hémorragies pendant quinze jours, pour les voir réapparaître ensuite avec une nouvelle intensité, me firent rejeter l'hypothèse de rétention d'un fragment de môle et admettre le diagnostic de deciduome malin.

J'ai opéré cette malade hier matin. L'hystérectomie totale n'a présenté aucun incident.

La tumeur est du volume d'une noix, d'aspect mûriforme, implantée sur le fond et la paroi postérieure de l'utérus.

Les ovaires semblent normaux et ne présentent pas de dégénérescence kystique.

*
* *

PANCRÉATITE HÉMORRAGIQUE.

M. Thévenot. — Quoique rares encore, les observations de pancréatite hémorragique sont déjà en nombre suffisant pour nous permettre de tracer le tableau clinique de cette affection. Les lésions anatomo-pathologiques nous sont moins bien connues ; leurs premiers degrés nous échappent, car au cours des interventions, les lésions sont le plus souvent très accentuées, et le tissu pancréatique profondément détruit par un processus nécrosant. C'est en raison de son intérêt anatomo-pathologique que j'ai cru devoir vous rapporter le cas suivant.

Obs. — Mme J.-L.., 45 ans, ménagère, entre à l'hôpital de la Croix-Rousse, dans le service de M. Gayet, le 15 septembre 1910 pour des phénomènes péritonéaux graves.

Mariée et mère de quatre enfants, cette femme n'a aucun passé pathologique ; elle n'a eu ni coliques hépatiques ni symptômes gastriques.

Le 7 septembre, brusquement, elle ressentit une douleur violente au niveau de l'épigastre et de l'hypochondre droit, simulant une colique hépatique. Elle avait des nausées. Son ventre était ballonné.

Le 15 septembre, subitement, la douleur augmenta notablement, devint déchirante, et le ventre se ballonna davantage.

Quelques heures après, elle arrive à l'hôpital dans un état inquiétant. La figure est pâle ; le nez ainsi que les extrémités sont froides. Le pouls radial est incomptable et il faut ausculter le cœur pour enregistrer 160 pulsations à la minute.

La langue est sèche, saburrale ; la soif violente. Les nausées sont fréquentes ; la malade a eu un vomissement bilieux ; elle n'a pas été à la selle, n'a pas fait de vents depuis le matin.

L'abdomen est ballonné, dur, très douloureux à la palpation, surtout dans la région épigastrique.

Le long du flanc droit, soulevant le côlon ascendant, on sent une tuméfaction dure, résistante, douloureuse. Le toucher vaginal ne décèle aucun symptôme morbide.

En présence de ces symptômes, on pense à une péritonite à point de départ susmésocolique (perforation du duodénum, de l'estomac, etc.), et l'on fait une laparotomie le long du bord externe du grand droit, au niveau de la tuméfaction. La cavité péritonéale ne renferme pas de liquide, les anses intestinales sont saines. En bas, l'appendice apparaît intact ; en haut, la vésicule biliaire se montre normale. En réclinant le côlon transverse pour mieux la voir, on aperçoit sur le mésocôlon des taches de stéatonécrose en même temps qu'un épanchement ecchymotique dans le tissu cellulaire rétro-péritonéal ainsi que dans l'épaisseur du méso. Ce dernier est incisé, et le doigt qui dilacère cet hématome libère d'abord l'angle droit du côlon, puis déchire le tissu cellulaire prérénal et, décollant le duodénum, arrive au contact de la tête du pancréas. L'épanchement sanguinolent s'arrête au niveau de celle-ci. Grâce au décollement du duodénum, il est facile de la palper ; elle apparait normale.

La cavité hémorragique est drainée par un drain et des mèches qui vont jusqu'au contact du pancréas ; l'incision abdominale est partiellement suturée.

Malgré des injections de sérum, d'huile camphrée, etc., la malade reste en état de shock et succombe le 18 septembre.

L'autopsie a montré qu'il n'y avait pas de signes de péritonite, mais

que de nombreuses taches de stéatonécrose occupaient le mésentère et le mésocôlon transverse.

L'épanchement hémorragique paraît venir du bord inférieur de la tête pancréatique. Le sang, contrairement à ce que l'on voit d'ordinaire, ne s'est pas porté à gauche de la ligne médiane. Il est descendu le long du côlon ascendant et a infiltré le mésocôlon transverse.

Les viscères abominaux sont sains. Le pancréas n'est pas le siège de suffusion sanguine ; il est simplement plus épais que normalement. Un examen plus minutieux montra sur son bord inférieur, au voisinage du processus uncinatus, une petite plaque arrondie, un peu hyperhémiée, qui mesure 1 centimètre de diamètre. Cette zone hyperhémiée forme un cône qui s'enfonce à 1 demi-centimètre de profondeur.

Le canal de Wirsung est de dimensions normales. Les voies hépatiques sont saines.

L'examen microscopique nous apprend qu'au niveau de ce cône hyperhémié, le tissu pancréatique est nécrosé. Les vaisseaux sont épaissis, enflammés. Du sang les distend. Une infiltration sanguine, surtout fibrineuse, occupe toute cette zone malade et masque quelque peu les altérations cellulaires. Le reste du tissu pancréatique est le siège d'une légère inflammation chronique.

L'histoire clinique de cette maladie est, vous le voyez, assez classique. Cependant, il faut insister sur l'absence d'antécédents lithiasiques chez cette femme.

Plus frappante est l'évolution de l'hématome. Resté sous-péritonéal, sans avoir filtré à travers la séreuse et avoir constitué dans le péritoine un épanchement séro-hématique, il ne s'est pas porté à gauche, comme cela se voit d'ordinaire. Parti d'un point pancréatique situé au niveau du mésocôlon transverse, il a décollé les deux feuillets constitutifs de ce méso pour l'infiltrer en totalité. Par cette voie, il a gagné l'angle droit du côlon, et il est descendu alors le long du côlon ascendant, en s'étalant au-dessous de lui et en le projetant en avant. De là, cette sensation spéciale que donnait la partie supérieure de ce dernier, sensation qui n'avait pas, semble-t il, été signalée jusqu'à ce jour.

Mais ce qu'il y a de plus particulier dans ce cas, c'est l'état même du tissu pancréatique. Au lieu de renfermer un foyer sanguinolent, dans lequel flottent des fragments de glande nécrosée, le pancréas apparaît sain soit au cours de l'opération, soit même sur la table d'autopsie. Si nous ne savions à l'heure actuelle qu'un tel syndrome clinique, à plus forte raison quand il s'accompagne de nécrose graisseuse et d'hématome rétro-péritonéal, implique un point de départ pancréatique, il ne viendrait pas à l'idée de l'incriminer plus longuement. Cette intégrité apparente du pancréas n'est pas due à ce qu'une mort précoce a empêché la lésion de revêtir son aspect habituel ; la malade a succombé onze jours après le début des accidents. C'est au contraire une forme anatomo-pathologique de cette affection dont il n'a été signalé jusqu'à

présent que quelques exemples. Grâce à elles, nous pourrons peut-être un jour saisir sur le vif le mode de début de ces accidents et en préciser leurs conditions pathogéniques.

M. Durand. — Je profite de la communication de M. Thévenot pour compléter une observation que je vous ai présentée à la fin de juillet. Je n'avais pu encore donner le compte rendu de l'examen microscopique de la pièce de pancréatite que j'avais montrée. Depuis ce moment, cet examen a été pratiqué par notre collègue P. Savy qui, après coloration de nombreuses coupes, a bien voulu me remettre le compte rendu, suivant que je me borne à transcrire *in extenso*.

Examen histologique. — Les coupes ont été passées au sulhydrate d'ammoniaque qui réduit les pigments sanguins. On voit qu'il existe deux sortes de pigments, l'un très noir et l'autre ocre ; ces pigments se retrouvent dans toute l'étendue de la glande, mais se localisent avec élection dans les cellules glandulaires plutôt que dans les cloisons séparatives.

Le pancréas ne présente pas de sclérose, et, outre la pigmentation, l'épithélium ne présente que des altérations qu'il est difficile de différencier des altérations cadavériques très précoces sur le pancréas.

Nulle part on ne voit d'hémorragie véritable.

Il s'agit en somme d'une altération pigmentaire du pancréas, qui rappelle, avec la sclérose en moins, celle des cirrhoses pigmentaires du foie ; les pigments viennent du sang, mais après une série de transformations et non pas par transformation directe d'une hémorragie.

*
* *

PRÉSENTATION DE PIÈCES.

M. Vallas. — Je vous présente deux pièces anatomiques, dont une avec le malade auquel je l'ai enlevée. La première de ces pièces n'a rien d'extraordinaire, c'est un type très banal de récidive de cancer de la lèvre dans les ganglions sous-maxillaires. C'est ordinairement dans ces conditions que les malades arrivent dans les services de chirurgie, et l'on se trouve dans la nécessité, pour faire une opération complète, de faire la résection complète du maxillaire inférieur. Ces cas-là sont légion, et si je vous montre cette pièce, à défaut du malade que j'ai opéré il y a huit jours, qui va bien, mais ne peut encore quitter le lit, c'est que son histoire est intéressante.

Cet homme avait un cancroïde de la lèvre. A ce moment, les

ganglions, quoique déjà envahis, n'étaient sans doute pas apparents, car après l'ablation du cancroïde, on se contenta de traiter le malade par la fulguration. C'est uniquement à cause de cette circonstance que je vous montre cette pièce. Elle démontre que, pas plus que les opérations incomplètes, auxquelles je ne comprends pas qu'on puisse encore avoir recours, la fulguration ne retarde l'envahissement ganglionnaire. La suite, en effet, ne s'est pas fait attendre. Quelques mois après, les ganglions avaient pris un énorme développement. Rapidement la peau, les parties molles, l'os ont été envahis, englobés dans la masse morbide, tellement que dans un laps de temps équivalent à six mois, il a fallu arriver au délabrement que vous constatez ici, pour dépasser les limites de la tumeur.

L'autre pièce est plus intéressante. Je vous présente en même temps le malade, opéré il y a quinze jours, et qui veut sortir demain du service. Il avait un épithélioma du plancher de la bouche, situé exactement sur l'attache du frein de la langue.

Ce néoplasme, de la largeur d'une pièce de 20 sous, était petit, superficiel, affleurant le sillon gingivo-buccal. Il y avait quelques petits ganglions dans la région sous-maxillaire.

Le plus souvent, je suis obligé d'en venir à un délabrement considérable qui consiste en une ablation en fer à cheval du maxillaire pour pouvoir nettoyer et enlever en même temps la tumeur et tout le plancher de la bouche qui se trouve infiltré par les bourgeons épithéliaux, je vous ai si souvent déjà montré des pièces de ce genre, que j'ai jugé inutile de les apporter à nouveau.

Dans ce cas, étant donné les limites bien précises de la tumeur, je me suis décidé à faire une opération partielle. Voici comment j'ai procédé :

Par une large incision sus-hyoïdienne parallèle au maxillaire inférieur, j'ai disséqué le tissu cellulaire de la région, de chaque côté du mylohyoïdien jusqu'au plancher de la bouche. Les ganglions, les vaisseaux lymphatiques ont été ainsi enlevés et seuls les muscles apparaissaient nets, comme dans une préparation anatomique.

Dans un second temps, j'ai décollé la peau du menton jusqu'au reflet de la muqueuse labiale sur les gencives. A ce moment, j'ai pratiqué une section horizontale du maxillaire inférieur sur un espace de 3 ou 4 centimètres environ, section

horizontale complétée par deux petits traits verticaux pour détacher un quadrilatère contenant la portion du maxillaire inférieur qui porte les incisives.

Cela n'a pas été sans peine, car l'outillage dont on dispose pour faire une section de ce genre est encore assez imparfait; j'ai dû procéder presque par morcellement en me servant d'un perforateur et de petites fraises, mus par un moteur électrique. J'ai fait successivement un certain nombre de trous ; puis, avec des cisailles, j'ai fait sauter les ponts intermédiaires, et j'ai fini par mobiliser le quadrilatère que vous voyez. A ce moment, la partie squelettique qui supportait le néoplasme se trouvait mobile. Alors, j'effondrai le sillon muqueux gingivo-labial, je ramenai par en bas toute la peau du menton qui jusqu'alors était relevée sur la lèvre supérieure, et je fis sortir par la bouche le fragment osseux.

Jusqu'à ce moment, tout s'était passé en dehors de la bouche et le malade n'avait pas avalé une seule goutte de sang. La région supportant la tumeur se trouvait largement exposée. Il m'a suffi de deux coups de ciseaux sur la langue pour terminer l'ablation en dépassant facilement les limites du mal. Les deux extrémités de la linguale étaient là, elles ont été liées; j'ai refait un moignon lingual et la muqueuse du plancher de la bouche fut suturée par dessus l'os à la muqueuse labiale, de sorte que tout s'est trouvé reconstitué dans une situation aussi rapprochée que possible de la normale.

Les choses se sont passées très simplement, puisque le malade a pu se lever au bout de huit jours et qu'aujourd'hui, c'est-à-dire quinze jours après l'opération, il demande à sortir. La plaie est complètement cicatrisée, et l'on peut voir déjà comment les suites opératoires se comportent.

Il y a peut-être ici une remarque à faire. Vous verrez que sa lèvre est avalée, il a un peu de difficulté à la projeter en dehors et il perd un peu de salive. La chose n'est pas très étonnante puisque la lèvre a été détachée, les muscles sectionnés, séparés de leurs insertions et que par conséquent la tonicité musculaire a été compromise ; c'est là un inconvénient, et si les choses devaient rester dans cet état, je crois qu'il y aurait lieu d'apporter une modification au procédé opératoire employé. Je crois cependant que les muscles, lorsque la lèvre aura retrouvé des attaches solides, recommenceront à mouvoir cette lèvre.

S'il en était autrement, si la lèvre continuait à rester inerte, je renoncerais à ce procédé, qui consiste à relever la peau du menton sur le nez et à sectionner le maxillaire par en bas ; je préférerais alors décoller la lèvre inférieure par l'intérieur de la bouche et faire l'incision osseuse par l'intérieur même de la bouche. Ce serait plus difficile, mais on éviterait la désinsertion des muscles, on énerverait moins la lèvre inférieure.

Tel qu'il est, ce procédé est très élégant, il donne un très beau résultat immédiat, et j'espère qu'il donnera un bon résultat définitif, car le néoplasme a été dépassé largement ; il y a un bon centimètre entre la section et le néoplasme. Mais je répète qu'il est certainement exceptionnel d'avoir à l'employer parce que, le plus souvent, lorsque les malades arrivent, tout le tissu cellulaire est envahi, on ne peut plus se contenter d'une résection partielle, et l'on est amené à faire une résection totale en fer à cheval du maxillaire inférieur.

Lorsque ce sera bien cicatrisé, je ne verrai pas d'inconvénient à lui faire mettre un dentier.

M. Bérard. — La première communication faite par M. Vallas est analogue à deux observations de M. Leriche, présentées hier à la Société des Sciences médicales. C'était aussi deux cas de cancroïde de la lèvre inférieure enlevés d'un coup de ciseaux au bout de six mois, et pour lequel on fut obligé de réséquer le maxillaire inférieur.

En somme, on ne nous apporte plus de cancroïdes dans des conditions normales, ce ne sont plus les chirurgiens, mais les médecins qui les opèrent d'un coup de ciseaux, le pronostic, qui était bénin, est venu d'une gravité extrême parce qu'on est obligé, secondairement, de pratiquer une opération.

M. Vallas. — Il y a longtemps que ce fait est évident ; je me rappelle que pendant les premières années où j'ai fait de la chirurgie, j'ai opérée 50 ou 60 cancroïdes dans l'année ; à l'heure actuelle, j'en vois 5 ou 6, et c'est tout, j'entends les cancroïdes ordinaires de la lèvre, car les résections du maxillaire se sont considérablement multipliées. La remarque de M. Bérard est d'autant plus exacte que j'ai fait faire une thèse sur le traitement du cancroïde de la lèvre par M. Bouillet, et j'ai fait rechercher les malades qui avaient été opérés dans mon service ; je me souviens que sur un chiffre de 26 malades, auxquels on avait écrit et dont on a reçu une réponse, 18 restaient guéris en 1906, le plus ancien datait de dix ans. On voit bien, par ce résultat, que le cancroïde de la lèvre est une lésion relativement bénigne lorsqu'on peut intervenir à temps, à condition de faire l'évidement des deux loges

sous-maxillaires et l'ablation des trois ou quatre ganglions médians qui, laissés en place, donnent, par la suite, des infiltrations considérables. En traitant le cancroïde au début, on obtient des succès on ne peut plus encourageants, qui sont superposables à ceux qu'on a pour le sein. Il n'y a pas de chirurgien qui n'ait par devers lui des néoplasmes du sein ou de la lèvre datant de huit à dix ans, sans récidive. C'est ce qui indique bien qu'il n'y a pas, à l'heure actuelle, de méthode thérapeutique capable de rivaliser avec le traitement purement chirurgical lorsqu'on se trouve en présence d'une lésion aussi désastreuse que le cancer.

Le Gérant, Dr VALLAS.

Lyon. — Association Typographique, 12, rue de la Barre. — H. GABRION, directeur.

Séance du 1er décembre 1910.

Présidence de M. Aubert.

ÉLECTION.

M. Véron ayant obtenu un nombre de voix supérieur aux deux tiers des membres de la Société, est déclaré membre de la Société.

*
* *

KYSTES SYNOVIAUX DE LA PARTIE ANTÉRIEURE DU GENOU.

M. Durand. — J'ai observé l'an dernier deux faits qui m'ont paru présenter un certain intérêt. C'est encore une application de la loi des séries : il est des maladies exceptionnelles, qu'on reste des années sans rencontrer, puis, coup sur coup, plusieurs malades se présentent, porteurs de ces lésions.

Je veux vous entretenir de deux cas de kystes synoviaux provenant de l'articulation du genou, et situés non dans le creux poplité, comme c'est la règle, mais à la face antérieure du genou.

Obs. I. — L'an dernier est entré dans mon service un homme de 34 ans, qui présentait, à la partie supérieure de la jambe, sur la face externe, à la partie toute supérieure de la loge musculaire antéro-externe, une tuméfaction grosse comme deux noix, allongée dans le sens vertical ; cette tuméfaction, qui n'occasionnait pas douleur, qui ne gênait que fort peu le malade, présentait une fluctuation manifeste, et semblait constituée par une paroi assez épaisse.

J'avoue que je ne savais pas trop à quoi rapporter cette petite collection, car je ne rappelais pas avoir vu de mes yeux ni entendu décrire nulle part une chose pareille. Je cherchais, bien entendu, s'il n'y avait pas de relations avec les vaisseaux ; il n'y en avait aucune. Il ne pou-

vait s'agir à cause de la consistance et de la localisation, d'une tumeur osseuse ou musculaire, et on avait l'impression d'un kyste dont l'origine n'était pas précise par l'examen clinique.

Le malade voulait en être débarrassé, et moi ne demandant pas mieux que de voir de quoi il s'agissait, j'intervins et je trouvais une poche fibreuse, épaisse, tapissée par une surface interne absolument lisse, alors qu'au contraire la face externe était plus difficile à isoler, mais permettait cependant la dissection. A l'ouverture, je trouvai le liquide gelée de pommes, que nous avons l'habitude de voir de voir dans les kystes du dos du poignet.

En poursuivant la dissection de la collection vers le haut, je vis qu'elle se glissait le long de la partie antérieure de la tête du péroné et communiquait avec l'articulation tibio-péronière supérieure. Le malade guérit rapidement de cette petite intervention.

Quelques semaines plus tard arrive encore dans mon service un malade qui présentait absolument la même lésion.

Obs. II. — F. A..., 28 ans, entre dans mon service le 3 mars 1910, pour une hernie inguinale droite et des signes de sinusite maxillaire. Cure radicale de la hernie, traitement dentaire et nasal de la sinusite.

Le malade accuse en outre l'existence d'une petite tumeur, peu gênante, de la partie supéro-externe de la jambe, au voisinage du genou.

Elle a commencé à apparaître il y a six ans environ, son volume a crû progressivement, sans douleur et sans amener de trouble fonctionnel.

A l'examen, on trouve, en avant et en dedans de la tête du péroné, ou plutôt du col de cet os, une tuméfaction de la grosseur d'une amande verte, superficiellement située, sus-aponévrotique, en avant des muscles de la loge antéro-externe. Elle est indolore, spontanément et à la pression. La consistance est dure, mais laisse percevoir de la fluctuation. On a l'impression d'un kyste à paroi épaisse et résistante. La tumeur n'est pas réductible.

Eclairé par le cas du malade dont je viens de rapporter l'histoire, je fis le diagnostic de kyste synovial communiquant avec le genou.

Opération le 14 février 1910. Paroi épaisse, fibreuse, face interne lisse, comme un kyste du poignet.

La cavité est très multiloculaire, le contenu gelée de pommes est absolument caractéristique.

En poursuivant en haut la dissection, on est conduit à constater que la poche communique avec l'articulation tibio-péronière supérieure.

Guérison rapide.

J'ai recherché dans la bibliographie courante si je trouvais quelques observations semblables, mais je n'en ai vu aucune concernant la partie antérieure du genou, alors que tout le monde connaît les kystes de la partie postérieure à siège poplité. Je demanderai à mes collègues s'ils ont observé quelque chose de semblable, et ce qu'ils en pensent.

M. Gangolphe. — J'ai vu beaucoup de kystes de la région du genou, mais jamais au siège indiqué par M. Durand. Je crois qu'en consultant les *Bulletins de la Société anatomique de Paris*, on pourrait peut-être y trouver des renseignements sur ce point.

La communication de M. Durand me fournit l'occasion d'insister sur l'existence dans les cas d'arthrites fongueuses du genou, d'un point douloureux à la région externe et antérieure du genou, point que j'ai l'habitude de désigner dans mon service sous le nom de « point prépéronier ». Cette dénomination n'est pas très exacte ; ce n'est pas en avant de la tête du péroné qu'il existe, c'est bien au-dessus, au niveau de l'interligne externe fémoro-tibial. On peut avoir une tuméfaction tantôt liquide, tantôt fongueuse, très accessible, constituant quelquefois le foyer dominant principal de la lésion articulaire. Aussi, lorsqu'on examine l'articulation du genou, ne faut-il pas se borner à examiner la région antérieure, il faut encore regarder en dehors au niveau de l'interligne fémoro-tibial et en arrière ; il faut observer l'articulation dans toutes ses parties accessibles. De même, doit-on explorer l'articulation péronéo-tibiale supérieure ; elle peut, en effet, être le point de départ de fusées fongueuses à forme plus ou moins kystique.

*
* *

L'APPENDICOSTOMIE DANS LE TRAITEMENT DE L'OCCLUSION INTESTINALE.

M. Gayet. — L'idée de fistuliser l'appendice pour traiter la dysenterie est due à Weir (de New-York). Depuis, cette opération a été utilisée dans le traitement des colites, de la péritonite, et même de la fièvre typhoïde et de l'épilepsie. Plus rares sont les observations d'appendicostomies dans l'obstruction intestinale. C'est surtout Lapeyre (Congrès de chirurgie, 1905) qui a préconisé ce mode d'intervention. Quand on lit ses observations on a une impression plutôt défavorable, les accidents n'ont pas cédé, il a fallu fendre l'appendice jusqu'au cæcum, faire en somme une véritable cæcostomie.

J'ai modifié cette manière de faire en pratiquant la dilatation extemporanée de la lumière appendiculaire au moyen de bougies coniques et de béniqués. M'en étant bien trouvé dans deux cas, je crois pouvoir affirmer que l'appendicostomie est une opération qui doit prendre sa place dans le traitement de l'occlusion.

Ces observations seront publiées ailleurs plus complètement Je me contenterai de les résumer ici.

Mon premier malade était un vieillard de 69 ans, entré au début d'avril dernierdans mon service, pour une crise d'occlusion aiguë, précédée depuis assez longtemps par de la constipation et de petites obstructions. N'ayant pu triompher de l'obstacle par de grands lavements d'huile, n'ayant pas de diagnostic positif je fis la laparotomie. Je ne pus trouver la cause de l'obstruction et me décidai à utiliser l'appendice en le faisant passer à travers une boutonnière de la paroi. Je le fixai au péritoine pariétal et à la peau, puis toute la plaie étant refermée, je décapitai la pointe du vermium et y plaçai une sonde. Le lendemain, après une dilatation rapide avec béniqués, j'eus une débâcle abondante et à partir de ce moment la partie était gagnée. Bientôt la circulation se rétablissait par l'anus et le malade sortait guéri, la fistule appendiculaire fermée quelques semaines plus tard.

J'ai revu ce malade six mois après en excellent état de santé. Il est guéri de sa constipation et la cause de l'obstruction qu'il avait présentée est restée mystérieuse.

Encouragé par ce résultat j'ai utilisé l'appendicostomie chez un second malade au mois de septembre dernier. Il s'agissait d'un vieillard diabétique ayant depuis quelques années des crises d'obstruction subaiguë. Une attaque plus forte l'amenait dans mon service. Comme symptômes pouvant éclairer le diagnostic il y avait seulement une assez violente douleur dans la région de l'angle gauche du côlon.

L'état de ce malade était fort grave ; il avait des vomissements fécaloïdes, et après vingt-quatre heures d'expectation avec grands lavements huileux, je me résolus à l'opérer. Je n'osais pas faire d'anesthésie générale, de peur des vomissements dans la trachée. Sous la cocaïne, je fis une petite incision iliaque, j'attirai l'appendice et me comportai en tout comme la première fois. Le résultat fut le même et le malade guérit parfaitement.

Je me permettrais d'insister sur ce qu'il y a de personnel dans mon manuel opératoire, c'est-à-dire sur la dilatation rapide de la lumière appendiculaire qui n'avait pas été pratiquée jusqu'ici, à ce que je crois, et qui donne à l'appendicostomie toute sa valeur, puisqu'elle permet l'évacuation immédiate, sans être obligé d'inciser à nouveau ou de transformer l'opération en une véritable cæcostomie.

L'intestin étant très dilatable, il n'y a pas de raison pour que son émanation, l'appendice, ne le soit pas aussi. J'étudie en ce moment ce point avec mon élève Nain qui prépare une thèse sur cette question. Nous verrons quelles sont les limites moyennes de cette dilatabilité. Ce que j'ai appris dans mes deux cas, c'est qu'avec quelques bougies coniques, puis avec des béniqués, on arrive rapidement à pouvoir introduire dans l'appendice une sonde n° 25 à 26 de la filière Charrière, et cela donne un conduit évacuateur très suffisant. On peut, en effet, par là, injecter de l'huile, ramollir ainsi les matières, faire aussi de l'aspiration. On sait, d'autre part, quel rôle considérable le spasme joue dans l'obstruction. L'issue des gaz et des matières liquides si abondantes dans ces cas, fait tomber admirablement ce spasme et la circulation normale reprend alors vers l'anus.

Quelles sont les indications de l'appendicostomie dans le traitement de l'obstruction. Ce point mérite d'être étudié avec soin et en s'étendant plus qne je ne saurais le faire ici. Il est bien évident que si on a un diagnostic précis de bride, d'invagination, d'étranglement interne, la laparotomie garde toute sa valeur ; que si on a reconnu un cancer de la dernière partie de l'intestin, l'anus iliaque gauche reste le traitement de choix. Mais pour tous les cas d'obstruction du gros intestin à siège impossible à fixer ; chez les malades atteints de paralysie intestinale, de mégacôlon, etc. ; dans tous les cas où la cæcostomie était jusqu'ici recommandée, l'appendicostomie donne de meilleurs résultats encore.

Je ne sais si mes collègues sont satisfaits de la cæcostomie. Pour ma part je lui adresse plusieurs reproches. Faite en un temps elle expose à la péritonite, la fluidité des matières contamine trop facilement la séreuse avant qu'elle ait fait son rempart d'adhérence ; faite un peu largement elle expose à l'éviscération, le cæcum tendant à transmettre à la bouton-

nière pariétale la poussée intra-abdominale et à la forcer, d'où résulte une éviscération. J'ai eu un accident de ce genre qui m'a laissé une mauvaise impression.

Une fois établi, l'anus cæcal est une affreuse infirmité qui désole le malade et son entourage. Les matières liquides s'écoulent à toute heure, corrodent la peau du voisinage, affaiblissent, par leur déperdition, le patient, qui demande à grands cris la fermeture ce cette fistule.

Lorsqu'on peut lui accorder cette fermeture, il faut pratiquer une véritable laparotomie en milieu difficile à aseptiser et cette opération, bien qu'assez bénigne, a cependant sa mortalité.

Voyons, au contraire, ce qui se passe avec l'appendicostomie :

Cette intervention est rapide, facile à pratiquer avec la seule anesthésie locale. Lorsque la fistule a joué son rôle et que les accidents d'occlusion ont cédé, on se trouve en présence d'un conduit obturé par la sonde, celle-ci facile à fermer à l'aide d'un petit bouchon. On relève la sonde avec un leucoplaste fixé à la peau de l'abdomen. Le malade peut évacuer les gaz et les liquides intestinaux à volonté, il ne s'en perd pas une goutte à d'autres moments.

Par la sonde, il est aisé de pratiquer de haut en bas de grands lavages intestinaux d'un effet beaucoup plus sûr que les lavements, ne provoquant pas, comme ces derniers, des spasmes et des coliques.

Jamais, pendant ces premiers jours, le péritoine n'est exposé à la contamination.

Au moment où l'on veut débarrasser le malade de sa fistule, il suffit de retirer la sonde. L'orifice se fermera tout seul. S'il tarde, il sera simple de détruire un peu de muqueuse avec la pointe du thermo-cautère et la cicatrisation sera rapide.

Ce parallèle entre la cæcostomie et l'appendicostomie me paraît tout à l'avantage de la dernière opération. Je crois donc que celle-ci mérite d'entrer dans notre thérapeutique des obstructions intestinales, qu'elle nous permettra d'agir plus rapidement, car nous aurons conscience de ne pas infliger une infirmité grave aux malades, et ceux-ci accepteront facilement lorsqu'on leur aura expliqué les conséquences de l'intervention. Je serais heureux que quelques-uns d'entre

vous, encouragés par les deux faits que je viens de vous rapporter, acceptent ma manière de voir et veuillent bien expérimenter l'appendicostomie avec dilatation rapide, qui leur donnera, j'en suis sûr, des résultats satisfaisants.

M. Gangolphe. — D'une manière générale, je ne puis qu'approuver les idées de M. Gayet, bien que je n'aie jamais fait cette opération, mais il me semble qu'on peut remplacer la cæcostomie par l'appendicostomie lorsqu'on en trouve l'indication et surtout la possibilité.

Dans une certaine mesure cela parait être une amélioration ; reste à savoir dans quelles proportions on peut dilater l'appendice de façon à rendre efficace cette ouverture, cette soupape faite au tube digestif distendu; ce sera l'affaire de l'expérimentation, de l'expérience clinique, car il y des intestins qui résistent plus ou moins, des appendices qui peuvent être plus ou moins dilatables. Il s'agit donc de savoir dans quels cas l'appendicostomie peut se faire, mais c'est une très bonne idée parce qu'on obtient un conduit de petit calibre par lequel fusent les matières encore très liquides du cæcum. L'appareil destiné à obturer l'orifice agit plus efficacement qu'après une cæcostomie ordinaire, la contention des matières est plus facile, grâce à la longueur et à l'obliquité du trajet. Il semble que l'on trouve ici des avantages analogues à celui que donne la gastrostomie par le procédé de Fontan.

Séance du 8 décembre 1911.

Présidence de M. Gangolphe.

EXTRACTION PAR ŒSOPHAGOSCOPIE, OU ŒSOPHAGOTOMIE EXTERNE, DANS LES CORPS ÉTRANGERS DE L'ŒSOPHAGE CERVICAL.

M. Bérard. — Il peut paraître suranné aujourd'hui de préconiser encore l'œsophagotomie externe pour l'extraction de certains corps étrangers de l'œsophage cervical. Avec l'œsophagoscope, il semblerait qu'on dût arriver à extraire par la bouche ou à refouler dans l'estomac tout ce qui s'arrête dans l'œsophage au-dessus du sternum. Il y a dans cette dernière manière de voir une grande part de vérité; certainement, nous ne trouverions plus, à l'heure actuelle, comme nous l'avions fait en 1902 et 1903 avec Leriche, l'occasion de pratiquer dix fois en deux ans l'œsophagotomie externe dans un seul service d'enfants; les pièces de monnaie, les médailles, les boutons, en général tous les corps mousses ou arrondis peuvent être presque toujours, grâce aux tampons cocaïnés et à l'œsophagoscopie sous anesthésie, amenés au dehors ou refoulés plus bas, sans qu'il en résulte de dommage pour le porteur, et sans qu'il faille user de manœuvres aveugles ou brutales. Pour ces corps étrangers mousses, nombre de chirurgiens désireux de simplification et surtout voulant supprimer l'anesthésie, ont encore recours aux divers crochets (Kirmisson, etc.), succédanés du panier de de Græfe, moins dangereux que lui; nous avons en ce qui nous concerne les mêmes raisons qu'il y a six ans de faire des réserves sur l'innocuité de telles pratiques.

Beaucoup plus souvent que les corps mousses, surtout chez l'adulte, s'arrêtent dans l'œsophage divers corps acérés beaucoup plus agressifs et dangereux, tels que les dentiers, les fragments d'os anguleux.

Des observations très suggestives de Guisez, à Paris, de Garel, de Sargnon, à Lyon, sembleraient permettre, même pour ces corps acérés, d'espérer beaucoup dans l'extraction œsophagoscopique. Pourtant, il n'en est rien ; pour cette catégorie de corps étrangers, dès que leur séjour dans l'œsophage dépasse deux à trois jours, ce qui est fréquent, le spécialiste doit encore souvent céder la place au chirurgien ; et personnellement j'ai dû, quatre fois en quatre ans, pratiquer l'œsophagotomie externe chez des malades que l'on avait soumis vainement à des tentatives d'extraction ou de refoulement sous l'œsophagoscope, après cocaïnisation ou après anesthésie générale.

1° Une première fois, en 1906, à l'hôpital de la Croix-Rousse, il s'agissait d'un fragment d'aileron de poulet long de deux centimètres, coupé en biseau, dégluti trois jours auparavant. La malade était une femme encore jeune, mais grasse et oppressée, au cou engoncé, chez laquelle M. Garel avait rencontré les plus grandes difficultés simplement pour essayer d'introduire le tube œsophagoscopique ;

2° Une autre fois, en 1907, dans le même hôpital, un fragment de fémur de lapin, représentant la moitié inférieure de l'os et arrêté depuis quatre jours dans l'œsophage cervical d'un vieux paysan de 68 ans, avait pu être reconnu, repéré d'abord par la radiographie, puis par la vision directe à l'œsophagoscope. Mais, à cause de ses grandes dimensions et de l'état de sphacèle de la muqueuse à son contact, M. Garel nous avait passé la main après plusieurs essais de prise à la pince qu'il jugeait trop risqués ;

3° Une troisième fois, en 1908, chez une malade de clientèle, âgée de 52 ans, je dus faire l'œsophagotomie externe pour retirer une pièce dentaire avec crochets correspondants à trois incisives, qui avait été déglutie pendant la nuit, trois jours auparavant. Là encore, la radiographie avait repéré le corps étranger à 20 centimètres environ des arcades dentaires. L'œsophagoscopie l'avait fait toucher du bout d'une pince, mais pour les mêmes raisons que dans le cas précédent, enclavement dans la paroi et sphacèle de la muqueuse, le spécialiste, pourtant très avisé et rompu à ces manœuvres, n'avait pas osé les pousser jusqu'au bout ;

4° Une quatrième fois enfin, je suis intervenu, il y a quinze

jours, chez la femme que je vous présente aujourd'hui en bonne voie de guérison. Elle avait depuis cinq jours, au voisinage de l'orifice supérieur de l'œsophage, à 18 centimètres des arcades dentaires, un fragment enclavé de carcasse de poulet, long de 3 centimètres sur un centimètre de large, taillé en biseau pointu extrêmement acéré à ses deux extrémités.

Chez ces quatre malades, indépendamment des troubles mécaniques et douloureux occasionnés par le corps étranger, de la voix enrouée, parfois bitonale, due à l'irritation des récurrents ; il y avait des accidents infectieux graves, température progressivement ascendante à 39° et plus, teinte plombée de la face, fétidité particulièrement repoussante de l'expectoration. Il y avait donc chez tous une double indication à remplir : extraire le corps étranger, et surtout comme indication la plus urgente, parer aux accidents septicémiques. Or, en admettant même que l'œsophagoscopie permit à coup sûr l'extraction, elle ne saurait assurer par la lumière du canal œsophagien un drainage et une modification suffisants des lésions sphacéliques. D'ordinaire, en pareil cas, ainsi qu'il est arrivé à M. Sargnon, pour cette dernière malade, même après que la muqueuse pharyngo-œsophagienne a été décongestionnée par la cocaïne et l'adrénaline, même avec l'aide de l'anesthésie générale, le tube de Kilian pénètre à un moment donné dans une zone grisâtre, à ulcérations sanguinolentes recouvrant plus ou moins le corps étranger ; la pince mord mal sur celui-ci ou saisit en même temps des débris de la muqueuse ; et quand les prises sont solides, elles restent encore trop aveugles pour qu'on soit assuré que les pointes du corps étranger ne causeront pas de déchirures dangereuses quand on les retirera vers la bouche. Donc, il est déjà plus simple d'ordinaire d'arriver sur ce corps étranger pointu par la voix externe.

Mais aussi et surtout lorsqu'il s'agit de corps organiques, d'os de gibier, ou de simples os de boucherie, il faut drainer au dehors, car l'infection est constante et particulièrement virulente ; et comme il faut drainer du côté où semble pointer le pus, l'ancienne indication de faire toujours l'incision d'œsophagotomie à gauche ne doit être respectée que dans les cas de doute. Chez notre dernière malade, le maximum des douleurs était à droite du cou, avec des irradiations douloureuses derrière l'oreille droite ; c'est à droite que nous avons incisé, mal-

gré la situation plus périlleuse du récurrent ; et bien nous en a pris, car dès que le lobe thyroïdien eut été récliné un peu en avant et en dedans, une coulée de pus gangréneux très fétide se fit dans le champ opératoire : la paroi œsophagienne était perforée au contact de l'os et l'abcès fusait déjà dans la loge cervicale moyenne. Cette femme avait la voie enrouée avant son opération ; elle présente encore, actuellement, un peu de paresse de la corde vocale droite, mais celle-ci se contracte ainsi qu'on peut le voir au laryngoscope et il ne restera pas de paralysie marquée.

A noter comme détails opératoires que chez ces quatre malades, la seule gêne que j'ai éprouvée dans l'intervention, faite toujours sans conducteur, a été occasionnée par le lobe thyroïdien : il était hypertrophié de longue date dans un cas, et dans les autres fortement congestionné par infection de voisinage, avec de grosses veines capsulaires qui saignaient au moindre contact. Une fois, je dus pratiquer la thyroïdectomie préalable pour me débarrasser de ce lobe gênant et saignant.

Chez ces quatre malades, l'opération fut terminée par simple tamponnement avec drainage au contact de l'œsophage incisé ; pendant trois jours, les opérés reçurent des lavements alimentaires et ne prirent par la bouche qu'une émulsion de salol, dont la plus grande partie s'écoulait au dehors par la plaie. La fistule œsophagienne se ferma entre huit et quinze jours. Tous les quatre guérirent, et sur un total de 14 œsophagotomies externes pour corps étrangers que j'ai faites à ce jour, je n'ai eu à enregistrer qu'un décès par broncho-pneumonie au deuxième mois, chez une enfant de la Charité, infectée tardivement dans la salle commune.

Pour conclure, je dirai (et c'est aussi l'opinion de M. Sargnon après cinq ans de pratique œsophagoscopique) que, dans les corps étrangers de l'œsophage cervical, le chirurgien doit toujours se tenir prêt à pratiquer l'œsophagotomie externe, et qu'il aura souvent l'occasion d'intervenir ainsi, lorsqu'il s'agira de corps acérés surtout de corps acérés organiques tels que des fragments d'os, arrêtés dans l'œsophage depuis plus de deux ou trois jours ; dès ce moment, en effet, la paroi œsophagienne est sphacélée et infectée sur une plus ou moins grande étendue ; il faut en même temps que libérer le conduit alimentaire drainer largement au dehors le foyer gangréneux déjà formé ou en voie de développement.

M. Gangolphe. — J'approuve les conclusions émises par M. Bérard. Je crois que l'œsophagoscopie constitue un progrès certain dans les cas de rétrécissements œsophagiens. D'après les faits publiés, ou pourrait penser qu'elle est appelée à rendre de grands services dans l'extraction des corps étrangers. Cependant, il faut être très réservé sur ce point. La manœuvre est toujours difficile, même pour des gens habiles. La première chose à faire en pareil cas c'est la radiographie, et encore celle-ci ne doit-elle pas toujours être acceptée sans réserves. Le cathétérisme explorateur, l'examen clinique, conduisant à un diagnostic précis, le plus souvent, il faut se comporter chirurgicalement, c'est-à-dire prendre le bistouri. Un fait récent, observé avec MM. Molin et Desgouttes, vient à l'appui de cette opinion.

Une femme qui avale, en mangeant une bouchée de confiture, quelque chose qui occasionne une douleur très violente de l'œsophage. La radiographie a donné l'apparence de quelque chose. Une œsophagoscopie prolongée faite par des mains habiles est sans résultat. Je suis appelé parce que la malade avait 39°5, qu'elle souffrait d'une façon horrible, je fis une incision du côté droit, comme l'a fait M. Bérard, parce que c'était à droite que cette femme souffrait; l'œsophage ainsi mis à jour, je le palpai et ne sentait rien à travers ses parois, je ne l'ouvris pas. Cette incision para-œsophagienne eut pour but et pour effet de parer aux phénomènes septiques menaçants. La malade fut nourrie exclusivement par la voie rectale pendant deux ou trois jours. Aussitôt la température s'abaissa.

Un autre point que M. Bérard a indiqué, c'est cette gêne créée par le lobe du corps thyroïde. Dans toutes les observations on note cette hypertrophie du corps thyroïde. La femme dont je viens de parler disait bien avoir eu le cou toujours un peu gros avant l'opération, mais depuis son corps thyroïde, que j'avais mobilisé, s'est réduit complètement.

*
* *

LUXATION SOUS-ASTRAGALIENNE DU PIED EN DEDANS.

M. Gayet. — Cette année même, au mois de juin, nos collègues Destot et Patel vous ont présenté des cas de luxation sous-astragalienne. Je viens de rencontrer, dans mon service de la Croix-Rousse, un cas analogue, superposable surtout à celui de Patel, tant au point de vue clinique qu'au point de vue radiographique. C'est cette similitude même qui m'engage à vous présenter cette observation, car il y a là, de toute évidence, un type bien déterminé de lésions qui mérite d'être parfaitement individualisé.

Observation. — Ch. Joséphine, âgée de 42 ans, descendait son escalier, le 22 octobre dernier, lorsqu'elle manqua une marche, se reçut à faux sur le pied gauche, celui-ci tourné en dedans. Elle ressentit une douleur intense, tomba et ne put se relever. On l'amena à l'hôpital le lendemain matin, à l'heure de notre visite et nous l'examinâmes immédiatement.

Le pied présentait un gonflement considérable. Son attitude était celle d'un varus très accusé, avec une sorte de coup de hache sous la malléole externe ou plutôt à quelques centimètres au-dessous de ce repère osseux. A ce niveau, la peau présentait une plaque noirâtre, sphacélée déjà, la peau distendue sur une saillie osseuse semblant prête à se rompre.

A la palpation, les renseignements étaient assez confus, la douleur très vive gênait cette exploration, on sentait le calcanéum couché horizontalement en dedans sur son bord externe, mais en dehors on ne reconnaissait rien de net. On pensa à une luxation de l'astragale sans pouvoir préciser si une fracture de cet os s'y ajoutait. La malade fut immédiatement dirigée sur le laboratoire de radiologie, et nous pûmes, grâce à l'obligeance de M. Destot, obtenir une épreuve radiographique quelques minutes plus tard.

Sur cette épreuve que je vous soumets, le diagnostic était facile, du moins sur celle faite en direction antéro-postérieure. On y voyait, en effet, très nettement un astragale resté dans la mortaise tibio-péronière, tandis que le calcanéum, entraînant avec lui tout le pied, avait glissé sur la joue interne de l'astragale et remonté jusqu'au contact de la malléole interne. Sur l'épreuve de profil, on voyait aussi le calcanéum remonté jusqu'à la hauteur du plateau tibial, mais l'astragale était à peine distinct et surtout il était impossible de préciser sur cette seule épreuve si cet astragale était resté dans la mortaise ou s'en était complètement énucléé. Ceci démontre une fois de plus la nécessité de ne pas s'en tenir à une seule épreuve de profil.

En somme, on pouvait, dès lors, affirmer une luxation sous-astragalienne du pied en dedans. La conduite à tenir s'imposait. La malade fut immédiatement endormie et la jambe étant solidement fixée par mes aides je tirai sur le pied comme pour arracher une botte, suivant l'expression déjà consacrée ; puis, après avoir légèrement exagéré le varus, je ramenai brusquement le pied en dedans et en arrière, la réduction se fit avec un bruit sec et en somme très aisément.

Un plâtre fut appliqué pendant dix jours ; puis la malade fut invitée à marcher, mais je dois dire qu'en raison de la plaque de sphacèle qui ne se résorbait pas, mais, au contraire, s'élimina peu à peu, en raison aussi du gonflement du pied qui ne céda que peu à peu aux massages, les progrès ne furent pas aussi rapides que chez les malades de mes collègues, et ce n'est qu'au bout d'un mois que la malade put être con-

sidérée comme guérie. En tout cas cette guérison ne laisse rien à désirer.

Ainsi que je le disais au début, les points à mettre en évidence dans cette observation sont les mêmes que dans celle de Patel : légèreté du traumatisme causal, difficultés du diagnostic précis sans le secours de la radiographie, simplicité de la réduction, guérison facile, quoique un peu plus lente que chez d'autres blessés, ce qui tient sans doute à des circonstances individuelles.

Si on lit le volumineux mémoire de Baumgartner et Huguier, qui est une des plus importantes contributions à l'étude des luxations sous-astragaliennes, il en ressort une idée très différente. Ces luxations, disent les auteurs, sont dues le plus souvent à des traumatismes considérables, et sont d'une réelle gravité. En effet, sur les 48 observations de luxations en dedans recueillies par eux, pour ne nous occuper que de cette variété, nous voyons qu'on a été obligé d'intervenir pour une opération sanglante 21 fois : 13 astragalectomies, 3 repositions sanglantes, 3 débridements et ténotomies, 1 résection tibio-tarsienne, 1 amputation. Il y a eu 4 morts.

Je crois qu'il faut attribuer cette gravité apparente à ce que les auteurs ont recueilli beaucoup d'observations anciennes, prises à une époque où l'on ne faisait le diagnostic que tardivement, où les cas bénins restaient englobés dans la masse confuse des entorses, sans qu'on put affirmer la luxation réduite spontanément ou très aisément. Je crois que ces luxations sont plus fréquentes qu'on ne le croyait et qu'elles nous sont maintenant adressées plus rapidement. Il est bien certain que leur pronostic dépend beaucoup de la précocité de la réduction, car la gangrène de la peau est très prompte, ainsi qu'en témoigne mon observation. Quelques heures de plus, et la peau rompue aurait donné accès à l'infection articulaire.

Ma conclusion, c'est qu'il faut agir très vite et que ces blessés doivent être radiographiés et traités convenablement dans les quelques heures qui suivent l'accident. Leur salut, tout au moins leur avenir fonctionnel, en dépend et tout médecin doit être instruit de cette notion.

M. Bérard. — Si j'avais prévu la communication de M. Gayet, j'aurais pu vous apporter moi aussi une observation de luxation sous-as-

tragalienne du pied, que j'ai observée au mois de septembre, et cette fois encore chez une femme, ce qui vient à l'appui de l'opinion formée par M. Destot ici même, que ces luxations sont sûrement plus fréquentes qu'on ne l'a cru avant la radiographie, et qu'elles sont loin d'être exceptionnelles chez la femme. Je pourrai d'ailleurs joindre la radiographie de cette malade au procès-verbal.

Ce qui faisait l'intérêt particulier de ce cas, c'est que la luxation était déjà ancienne de deux mois et demi, lorsque la malade fut soumise à mon examen par sa compagnie d'assurances. Il s'agissait d'une femme âgée de 54 ans, assez grosse, qui était tombée du haut d'un marchepied de 1 m. 50 sur le sol en béton, le pied pris sous elle. Elle avait ressenti un craquement, une vive douleur, et avait constaté immédiatement une déviation de son pied en dedans : elle avait pu cependant gravir un escalier, soutenue par deux hommes. Le médecin, appelé aussitôt, avait fait des manœuvres de réduction sans anesthésie, immobilisé d'abord le membre dans un appareil silicaté pendant deux semaines, comme pour une forte entorse du cou-de-pied ; puis il avait continué des massages et la mobilisation progressive, jusqu'au moment où cette malade me fut envoyée, à cause de la persistance de ses douleurs et de son impotence.

A ce moment, elle marchait péniblement, sans claudication profonde, mais en accusant des troubles de pesanteur, de torsion dans l'arrière-pied, qui l'obligeaient à s'arrêter bien vite ; elle souffrait surtout pour gravir les escaliers, pour marcher en terrain accidenté et pour marcher en pantoufles, le pied débandé.

Examinée pieds nus, le pied gauche apparaît plus globuleux, plus plat que le droit, avec une déviation nette et varus et en rotation interne des deux tiers antérieurs du pied. Dans la marche, ce pied pose sur le sol avec hésitation, *en varus pied plat*, le massif de l'arrière-pied élargi, les mouvements limités surtout dans l'extension et l'inclinaison latérale : il est plus court que le pied droit. L'appui du doigt sur le calcanéum et sur les malléoles est douloureux ; pas d'épaississement à ce niveau. Par contre, la pression est mal tolérée en avant de la tête de l'astragale, où porte l'élargissement. L'œdème latent de la région empêche de constater s'il y a de l'atrophie des muscles de la jambe.

La *radiographie*, prise de face et de profil, par M. Destot, révèle nettement la luxation sous-astragalienne, avec quelques ostéophytes réactionnels autour de l'astragale, sans fracture.

Un autre détail particulier à ce cas, c'est que, si les luxations sous-astragaliennes récentes se réduisent très facilement, il n'en est pas de même pour les *luxations anciennes*.

Ici, nous avons essayé, M. Destot et moi, de combiner nos efforts pour ramener le pied en position normale, et malgré de fortes tractions, directes ou à la bande de caoutchouc, nous n'avons obtenu

qu'une correction très imparfaite : la malade fut mise en plâtre trois semaines, mais au bout de ce temps elle souffrait endore, elle conservait le pied dévié en dedans, et la radiographie accusait la persistance du déplacement. Je sais que depuis, elle fut hospitalisée pendant deux mois dans un autre établissement où l'on reprit les massages et la mobilisation progressive, sans que l'amélioration ait été très sensible.

Il y a donc le plus grand intérêt à rechercher et à dépister de bonne heure ces luxations sous-astragaliennes, puisque leur réduction pendant les premiers jours se fait avec une facilité extrême, tandis qu'elle devient rapidement laborieuse, sinon impossible au bout de quelques semaines. On peut même se demander, si dans des cas comme celui auquel je fais allusion, on ne sera pas amené à une intervention sanglante, qui serait plutôt une résection de l'astragale qu'une tentative de reposition.

M. Gangolphe. — J'ai observé une luxation sous-astragalienne compliquée de plaie tout à fait typique, ressemblant beaucoup au cas de M. Gayet.

Il s'agissait d'un homme qui était tombé d'un marchepied et qu'on amena à l'Hôtel-Dieu le jour même de l'ouverture du Congrès de chirurgie de Lyon, en 1894. A ce moment-là, je remplaçais M. Ollier dans son service. Plusieurs confrères qui étaient présents pensèrent, en voyant ce malade, que c'était une amputation à faire. Je les surpris beaucoup en leur disant que j'allais simplement enlever l'astragale. Je ne cherchai pas à réduire, bien que l'accident datât de deux heures seulement. Je fis une astragalectomie et le malade guérit.

Ce fait a servi de point de départ à une thèse que j'ai inspirée à M. Dehay (1894), élève de l'Ecole de Santé militaire. A cette occasion, j'ai insisté sur la valeur de l'astragalectomie. Plus tard, ce principe thérapeutique a été accepté, dont je revendique la priorité, notamment par M. Cahier, dans son article du *Traité de Chirurgie* de Le Dentu et Delbet.

M. Gayet. — Chez son malade, M. Gangolphe a eu affaire à un cas de luxation sous-astragalienne accompagné de plaie. Il a pratiqué l'astragalectomie d'urgence, c'était ce qu'il y avait de plus prudent à à faire. Cependant, avec nos moyens aseptiques actuels, peut-être une simple reposition pourrait-elle se justifier en pareille occurrence.

J'ai reçu un jour, dans mon service, une malade qui venait d'être relevée à l'instant même, victime d'un accident de la rue. Prise entre le rebord d'un trottoir et une roue d'automobile, elle était tombée, se luxant la tibio-tarsienne, l'astragale faisait saillie à travers la plaie ; il n'y avait aucune fracture. Je fis un nettoyage complet de la région, un abondant lavage à l'eau oxygénée, puis je réduisis, et je posai quelques points de suture en drainant avec quelques crins de Florence. Il n'y

eut aucune infection, réunion par première intention, et quelques jours après la malade marchait admirablement. C'est là une question d'espèce, un traitement pareil serait imprudent si on avait à soupçonner une infection, par exemple après quelques heures d'intervalle entre l'accident et l'intervention. En outre, de tels malades doivent être suivis de très près, le thermomètre en main, de façon à intervenir à la première menace. En tout cas, mon succès prouve la possibilité d'une guérison à moins de frais que n'en aurait coûté l'astragalectomie immédiate.

*
* *

TUMEUR SANGUINE DE LA RÉGION FRONTALE GAUCHE, EN RELATION AVEC LA CIRCULATION VEINEUSE INTRA-CRANIENNE.

M. Lehaussois. — Je vous présente un malade dont voici l'histoire :

D..., 21 ans, jeune soldat, maçon de son métier, accuse, depuis la fin d'octobre 1910, au niveau de la région frontale, une douleur assez vive, intermittente, se manifestant quelquefois pendant la nuit, mais surtout de jour, quand la tête reste quelques minutes penchée en avant. Cette attitude spéciale détermine en même temps la production au même niveau, sur le côté gauche du front, d'une tuméfaction qui disparaît dès que la tête se redresse.

C'est en portant la main à la région douloureuse que le malade, penché en avant pour cirer des chaussures, aurait, un matin, au début de novembre, constaté cette tuméfaction.

D... dit n'avoir jamais subi de traumatisme cranien et n'en présente, en effet, aucune trace extérieure.

Quand le malade est debout, la tête droite, l'inspection de la région frontale ne révèle rien d'anormal.

S'il se penche en avant, et conserve cette attitude, on voit, au bout de quelques secondes, apparaître, sur le côté gauche du front, près de la ligne médiane, qui augmente d'abord rapidement de volume, puis, après une ou deux minutes, reste stationnaire tant que la tête reste ainsi inclinée.

On constate alors les symptômes suivants : tuméfaction ovoïde, à grand axe oblique en avant et à gauche, longue de 7 centimètres, d'une largeur maxima de 3 centimètres ; sa moitié supérieure, un peu effilée, soulève le cuir chevelu et atteint en arrière la ligne médiane ; sa moitié antérieure, la plus développée, du volume d'un œuf de pigeon, avance

sur la partie découverte du front jusqu'à 5 centimètres au-dessus de l'arcade orbitaire, à un petit travers de doigt à gauche de la ligne médio-frontale.

Un sillon peu profond, suivant la limite d'implantation des cheveux, donne à la tumeur un aspect bilobé.

Les téguments ainsi soulevés ne sont pas modifiés dans leur coloration. Pas de dilatations veineuses superficielles. A la palpation, surface lisse, régulièrement arrondie, à limites nettes. La consistance de la tuméfaction est uniformément molle, fluctuante. Matité à la percussion. Ni battements, ni mouvements d'expansion, ni souffle. Tuméfaction immobile sur les plans profonds, entourée de toutes parts par la surface régulière du squelette frontal. La tuméfaction est à peu près indolore à la pression, et son développement s'accompagne d'une sensation pénible de pesanteur locale.

Si le malade se redresse, immédiatement la tumeur s'affaisse, et sa disparition complète survient très rapidement ; parfois elle s'accompagne de vertige. Les téguments qui la recouvraient, revenus au niveau de la surface environnante, ne présentent rien d'anormal dans leur coloration, leur épaisseur, leur mobilité, leur souplesse. Mais, au-dessous d'eux, la palpation révèle une solution de continuité de la paroi cranienne, brèche allongée, irrégulière, étroite, linéaire dans ses deux tiers postérieurs, étalée et s'élargissant un peu à sa partie antérieure, sans toutefois permettre la pénétration du doigt. Son grand axe coïncide exactement avec le grand axe de la tuméfaction qui vient d'être décrite, mais ne mesure que 5 centimètres de longueur. La radiographie ne donne aucun renseignement.

La tumeur se réduit bien dans la profondeur par sa partie centrale, à travers la brèche osseuse, et la compression circulaire exercée sur la paroi frontale tout autour de la tumeur ne gêne en rien sa réduction.

La tumeur apparaît encore avec les mêmes caractères si le malade demeure quelques minutes la tête renversée en arrière, s'il exécute un effort violent et soutenu,et aussi renseignement important pour le diagnostic différentiel, si l'on se contente de comprimer à la fois, pendant une ou deux minutes, des deux côtés, la gouttière carotidienne. La tuméfaction produite par ce dernier procédé acquiert son maximum de volume, et persiste pendant toute la durée de la compression, en même temps que la face prend une coloration violacée, témoignant de l'obstacle à la circulation veineuse. La compression unilatérale est insuffisante pour déterminer l'apparition de la tumeur ou pour empêcher sa réduction.

L'examen des autres régions de la voûte cranienne reste négatif. Rien à signaler d'anormal du côté des autres organes et appareils. Rien à retenir des antécédents héréditaires ou personnels. Sujet très vigoureux, n'ayant jamais été malade. Aucune autre trace de maformation.

En résumé, tumeur liquide de la région frontale gauche, voisine de la ligne médiane, réductible par une brèche de la paroi à l'intérieur de la cavité cranienne, ne présentant aucun caractère inflammatoire, tout à fait indépendante du système artériel, se produisant dès qu'un obstacle s'oppose au libre retour du sang veineux de la tête : tous ces caractères permettent d'affirmer le diagnostic de tumeur sanguine communiquant avec la circulation veineuse intra-cranienne, et d'éliminer l'hypothèse de méningocèle.

Cette tumeur sanguine, cette cavité veineuse, d'après sa situation, doit communiquer dans la profondeur, soit directement avec le sinus longitudinal supérieur, soit avec les lacs sanguins qui entourent le sinus.

Ce n'est pas un angiome veineux communiquant, qui se manifesterait par le développement de la vascularisation veineuse cutanée ou sous-cutanée, par une consistance différente, une réductibilité moins complète.

C'est une véritable hernie du sinus ou d'un lac voisin, faisant issue à travers un point faible de la paroi cranienne, et distendue de façon intermittente par le sang veineux.

L'origine de cette lésion peut prêter à discussion. Le malade n'ayant subi aucun traumatisme, il s'agit vraisemblablement d'une affection congénitale, que la malformation primitive soit attribuée à la paroi veineuse, ou à l'os frontal troublé dans son ossification. Mais il faut retenir que la brèche de la paroi osseuse ne coïncide pas avec la suture métopique. D'autre part, le malade ne s'est aperçu de cette tuméfaction, n'a ressenti ces symptômes douloureux, que depuis quelques semaines. Il est bien affirmatif sur ce point. Il est vrai qu'on peut supposer que cette affection existait bien avant cette constatation, et qu'autrefois elle a pu passer tout à fait méconnue. La date récente de l'apparition des phénomènes subjectifs (céphalée frontale, vertige) peut aussi ne pas être acceptée comme tout à fait exacte, car le métier de maçon, exercé par le malade, pouvait tout aussi bien que les premiers exercices de la vie militaire, donner au sang veineux l'occasion, sous l'influence des efforts, de distendre la cavité veineuse herniée. Il faut aussi noter, à l'appui des assertions du malade, qu'il désire ne pas être réformé. Une dernière hypothèse sur le développement de cette lésion serait plus satisfaisante, et, semble-t-il, très plausible, qui ferait jouer aux granulations de Pacchioni un rôle de première

importance dans la raréfaction progressive, l'usure, la destruction de la paroi osseuse, ouvrant ainsi la voie à la hernie du sinus, véritable hernie de faiblesse. On comprendrait ainsi que le développement de la lésion ait été progressif, et qu'elle se soit révélée assez tard par des symptômes fonctionnels. En tout cas, après vingt-cinq jours d'observation, il ne semble pas que la tuméfaction ait augmenté de volume.

Ce malade, en raison des phénomènes douloureux qu'il accuse, et qu'il dit avoir augmenté d'intensité depuis leur apparition, en raison des complications graves toujours à redouter du fait de traumatismes ou d'infections superficielles, me paraît, malgré le volume relativement peu considérable de la tuméfaction, et l'intégrité des téguments qui la recouvrent, être justiciable d'une intervention. Celle-ci pourrait consister, après excision des parois du sinus hernié, à renforcer les plans superficiels, au-devant du pédicule, grâce à la mobilisation d'un lambeau ostéo-périostique.

Les cas de ce genre, d'après les travaux les plus récents, sont assez rares pour qu'il m'ait paru intéressant de vous présenter ce malade.

M. Bérard. — Je n'ai pas observé personnellement de malades comparables à celui que vient de nous présenter M. Lehaussois. Mais je me souviens d'avoir vu, dans le service de M. Auguste Pollosson, alors qu'il avait des salles d'enfants à la Charité, un petit garçon porteur d'une tumeur veineuse cranienne d'apparition intermittente, surtout marquée dans l'inclinaison de la tête en avant. J'avais fait à cette occasion quelques recherches bibliographiques, surtout en ce qui concerne le traitement, et il m'en était resté l'impression que lorsqu'il s'agit comme ici d'une ectasie véritable du sinus longitudinal à travers la voûte cranienne, et non pas simplement de tumeurs variqueuses communiquantes plus ou moins pédiculées ; la cure radicale par excision de la tumeur ectasique rencontre toujours des difficultés et des dangers plus considérables que l'on ne pouvait s'y attendre à cause de la communication toujours plus large avec le sinus qu'on ne le supposait.

Sans doute, chez ce malade, si cette tumeur présentait des dangers immédiats d'infection ou de perforation, ces risques vitaux vaudraient que l'on courût les aléas d'une intervention large. Il n'en est pas de même, puisque ce jeune soldat n'accuse que quelques phénomènes vertigineux, quand il baisse et relève brusquement la tête, et que jusqu'à son entrée au régiment, il y a un mois, il pouvait faire le travail pénible de maçon.

Si donc, on voulait tenter quelque chose, il semble que ce devrait être une simple obturation de la perte de substance cranienne, soit par un lambeau ostéo-périostique pédiculé pris au voisinage, soit avec un fragment libre ostéo-périostique ou musculo-aponévrotique pris à distance. Quant à l'oblitération par une plaque métallique, il faut toujours s'attendre à certaines intolérances possibles pour l'avenir, à moins d'une insistance pressante de ce sujet pour être opéré, je crois donc que je m'abstiendrais.

M. Gangolphe. — Il y a douze ans, un matin, à la fin de mon service, je vis entrer deux jeunes ouvrières qui riant et se bousculant me dirent : Nous venons nous faire opérer des loupes. Je les examine : l'une avait une loupe, l'autre une tumeur veineuse, située latéralement, en arrière et à droite. Je crois bien que ce n'était pas un angiome. Je fis part à cette jeune fille de la nature de la lésion et du danger qu'il y avait à y porter le bistouri. Bien lui en prit. Douze ans se passèrent tranquillement, lorsque, l'année dernière, elle prit un anthrax dans la région de sa tumeur. Elle entra à l'Hôtel-Dieu et on se préparait à l'inciser lorsqu'elle prévint le chirurgien, qui laissa de côté toute intervention.

Elle vint ensuite me trouver. Je me bornai à conseiller des soins antiseptiques. La tumeur diminua sensiblement, comme si elle avait été influencée par cette poussée inflammatoire.

M. Lehaussois pourra aller la voir et se rendre compte si c'est bien une tumeur veineuse ou un angiome.

Autant que je m'en souviens, les faits publiés à ce sujet par Lannelongue aboutissaient à cette conclusion qu'il est préférable de n'y pas toucher. Pour ma part, je n'y toucherais pas, je recommanderais à ce malade d'éviter les efforts, mais je m'abstiendrais d'intervenir.

M. Lehaussois. — L'examen clinique ne démontre pas que la brèche cranienne soit large, ni qu'il y ait des orifices multiples de communication avec la cavité cranienne. Si une intervention exploratrice montre que la tumeur n'est pas pédiculisable, je n'irai pas au delà de cette exploration.

*
* *

DOUBLE AMPUTATION DE CHOPART POUR ÉCRASEMENT DES DEUX PIEDS ; RESULTAT FONCTIONNEL REMARQUABLE.

M. Bérard. — Je vous présente un jeune homme, âgé de 18 ans, victime d'un accident de tramway en septembre 1909, qui eut, à cette occasion, les deux pieds écrasés au niveau des

métatarsiens. Le jour même de l'accident fut pratiquée sur le pied gauche une amputation de Chopart atypique avec conservation du scaphoïde, en utilisant deux lambeaux latéraux. Trois jours après, amputation typique de Chopart au pied droit. Depuis le mois de mars 1910, la marche s'effectue facilement, même à nu sur les moignons. Avec une chaussure orthopédique remplaçant l'avant-pied, on ne soupçonne pas la mutilation. La station debout est possible plusieurs heures de suite.

Bien que la cicatrice du pied gauche soit terminale et plantaire, on ne provoque aucune douleur à son appui. Les deux moignons présentent la liberté complète des mouvements dans la tibio-tarsienne ; la ténotomie des deux tendons d'Achille a été faite : elle a suffi pour empêcher la déviation en équinisme. Actuellement, les deux tendons, cicatrisés, ont recouvré leur aspect et leur puissance normale (1).

---

(1) La photographie de ce sujet a été donnée dans le *Lyon Chirurgical*, 1910, t. VI, p. 532. In Bérard et Stefani : Le traitement des grands traumatismes des membres inférieurs.

Séance du 15 décembre 1910

Présidence de M. Gangolphe.

DEUX CAS DE CHIRURGIE OSSEUSE CONSERVATRICE : OSTÉOSARCOME DU TIBIA TRAITÉ PAR LA RÉSECTION; FRACTURES MULTIPLES DU BRAS GAUCHE PAR ÉCRASEMENT. GUÉRISON.

M. Tixier. — Voici deux malades auxquels j'ai appliqué les principes de la chirurgie osseuse essentiellement conservatrice; il m'a semblé intéressant de vous les montrer, alors que le résultat des opérations qu'ils ont subies est suffisamment éloigné.

L'histoire de ce premier malade, de cet homme de 55 ans, vous est déjà connue. J'ai eu l'honneur, en vous présentant la tumeur que je lui avais enlevée, de vous narrer les détails de son observation clinique (1). Il s'agissait d'une grosse tumeur dite anévrysmale du bulbe du tibia que nous avions enlevée, M. Gangolphe et moi, par une large résection de 12 centimètres environ de l'extrémité supérieure du tibia. Après avoir sectionné à l'extrémité inférieure cartilagineuse du fémur, j'avais implanté le péroné soigneusement effilé dans la diaphyse fémorale. C'était une résection du genou, dans laquelle la continuité osseuse avait été immédiatement rétablie par l'intermédiaire du péroné, qui servait d'attelle interne.

Les suites opératoires ont été d'une simplicité parfaite : aucune complication ni locale ni générale. Aujourd'hui, neuf

---

(1) Société de chirurgie, séance du 17 mars 1910 : Opération conservatrice dans un cas d'ostéosarcome; résection du genou pour une tumeur maligne de l'extrémité supérieure du tibia. (Tixier.)

mois après l'opération, vous pouvez constater combien la soudure osseuse est solide ; il n'existe aucun mouvement ni de latéralité, ni de flexion, ni d'extension. Ce membre inférieur est notablement raccourci, mais il va être rapidement utilisable. Vous vous souvenez qu'à Paris, à l'hôpital de la Pitié, on lui avait proposé l'amputation immédiate de la cuisse. Grâce à la méthode dont M. Gangolphe s'est fait ici l'ardent défenseur j'ai pu lui conserver sa jambe.

Voici la pièce sèche représentant les parties osseuses réséquées. Il est intéressant de comparer l'état du tibia rongé par la tumeur et qui est réduit à une mince coque osseuse perforée sur toute sa demi-circonférence antérieure avec cette image radiographique, exécutée avant l'opération. Sur la radiographie, on note simplement une large zone claire indiquant la raréfaction osseuse. D'autre part, sur cette deuxième radiographie, exécutée au commencement de novembre, on est frappé par l'absence de jetées osseuses, d'ostéophytes, de réactions périostiques au niveau de l'ankylose fémoro-rotulienne, mais le malade a 55 ans, et il n'y eut à aucun moment l'irritation fertilisante périostique due à l'infection. Cependant, cette ankylose est parfaitement solide. Avec un appareil orthopédique cet homme va quitter demain mon service,

Mon second malade est âgé de 40 ans. Il fut apporté à l'Hôtel-Dieu le 9 mars 1909 dans un état lamentable. Comateux, il perdait du sang par le nez et par l'oreille ; il présentait tous les symptômes d'une fracture de la base du crâne. D'autre part, son bras gauche avait été atrocement broyé, la roue de sa voiture, pesamment chargée, l'avait pris en écharpe. Il est voiturier.

On pouvait reconnaître une fracture fermée de l'extrémité supérieure de l'humérus au tiers supérieur ; un large décollement de toute la région olécranienne avec contusion du coude, et enfin une fracture double des os de l'avant-bras. Immédiatement, je pratiquais une très soigneuse désinfection de tout ce bras, ce qui fut facilité par l'état d'immobilisation absolue dans lequel était plongé le blessé. Tout le membre supérieur fut embaumé.

Au bout de quelques jours le malade reprit connaissance, et nous eûmes bientôt l'impression qu'il allait guérir de sa fracture du crâne. Comme il ne présentait aucune complication

locale infectieuse, je résolus de m'appliquer à traiter successivement ses fractures. A cause du large décollement des parties molles au niveau du coude et de l'avant-bras, il était indispensable de pratiquer souvent des pansements et par suite impossible de m'occuper de la réduction des os de l'avant-bras, fracturé à la partie moyenne. Je m'occupais uniquement de la fracture de l'extrémité supérieure de l'humérus, que je dus tant bien que mal immobiliser dans un plâtre. Aucune traction ne pouvait être exercée sur la partie inférieure du bras, dont la peau, au niveau de la région olécranienne, avait été largement arrachée. Cette fracture de l'humérus guérit cependant d'une façon convenable, malgré une saillie assez prononcée du fragment supérieur en dedans, sous le grand pectoral.

Peu à peu, les plaies olécraniennes et de l'avant-bras se cicatrisèrent, mais aucune consolidation ne se produisait du côté du radius et du cubitus; il était évident qu'une pseudarthrose était fatale. Tant que la cicatrisation ne fut pas parfaite, je ne voulus rien tenter sur l'avant-bras, qui se transformait peu à peu en un véritable fléau complètement impotent.

C'est seulement le 28 juillet, alors que les parties molles me paraissaient avoir récupéré une vitalité suffisante, que je m'attaquais à cette pseudarthrose. Après avoir fait mouler sur un squelette des gouttières en argent épousant exactement la forme et les contours du radius et du cubitus, au niveau du siège des fractures, je pratiquais l'intervention sanglante suivante. Par une première incision sur le bord interne de l'avant-bras, je dégageais les fragments du cubitus de la cangue fibro-musculaire dans laquelle ils étaient enfouis. J'avivais leur extrémité à la pince-gouge, et assez aisément je juxtaposais ces deux fragments. Même travail du côté du radius; à l'aide d'une deuxième incision externe, j'attirais mes deux extrémités osseuses hors de leur enveloppe fibreuse de pseudarthrose organisée et les approchais l'une de l'autre. Mais, tandis que du côté du cubitus l'avant-bras était fixé en supination forcée la continuité osseuse se rétablissait facilement par la simple adaptation des fragments. Il n'en était pas de même du côté du radius. Les deux fragments osseux perdaient constamment leur contact; pour le maintenir, j'appliquais cette petite gouttière métallique que je fixais en place par ces

trois petites vis. Quelques fils perdus sur les aponévroses pour rapprocher les muscles, quelques-uns sur la peau, solide attelle plâtrée.

Les suites furent simples, apyrétiques, la consolidation fut très vite obteuue.

Le 15 août, c'est-à-dire dix-sept jours après l'opération, le malade quittait l'hôpital.

Il est revenu avant-hier dans mon service, se plaignant d'une petite fistulette purulente à la partie moyenne de l'avant-bras. Il n'accusait aucune douleur, aucune gêne, mais était peiné de cette suppuration persistante depuis plus d'un mois. A la plus simple inspection on reconnaissait que la gouttière métallique de l'ostéosynthèse radicale était en voie d'élimination. Hier, par une très petite incision, je l'ai cueillie ainsi que ces trois petites vis.

Le résultat définitif obtenu est très satisfaisant ; le bras est solide, l'articulation du coude jouit d'une grande laxité, les mouvements de pronation et de supination sont en partie conservés. Pour beaucoup, ce membre supérieur aurait dû être désarticulé ; je suis heureux d'avoir pu le garder à ce brave ouvrier. Comme il s'agit d'un accident du travail, la Compagnie d'assurance elle-même a lieu d'être reconnaissante à la chirurgie conservatrice.

J'ai eu déjà plusieurs fois l'occasion de vous présenter des malades auxquels j'avais appliqué des gouttières métalliques perdues pour pseudarthrose des os de l'avant-bras. Cette méthode m'a toujours donné d'excellents résultats. Tantôt on est obligé de les unir pour obtenir une coaptation parfaite et sur le cubitus et sur le radius. Tantôt, comme chez mon dernier malade, on peut se contenter d'une seule fixation métallique des fragments radiaux. C'est la seconde fois aussi que je suis ultérieurement obligé, pour faire disparaître des suppurations tardives et persistantes, de pratiquer l'ablation secondaire de la pièce de la prothèse. Mais ce petit incident tardif ne nuit en rien à la consolidation osseuse et au bon résultat fonctionnel (1).

---

(1) Ostéosynthèse par plaque métallique perdue pour fracture récente des os de l'avant-bras. Résultat fonctionnel et anatomique parfait. (Tixier. Société de chirurgie, séance du 7 avril 1910.)

M. Gangolphe. — Je remercie M. Tixier des paroles qu'il a bien voulu prononcer à mon égard. A la prochaine séance je pense pouvoir vous présenter une observation de chirurgie conservatrice dans un cas d'ostéosarcome; bien qu'il s'agisse en l'espèce d'une opération mutilante, c'est une opération conservatrice puisqu'il s'agissait d'une tumeur sarcomateuse de l'extrémité inférieure du tibia, traitée pendant assez longtemps comme lésion tuberculeuse, et que je vis au bout de treize à quatorze mois seulement. Je fis le diagnostic de sarcome de l'extrémité inférieure du tibia et décidai l'amputation de la jambe et non pas de la cuisse. Je supposais en effet qu'une tumeur traitée de la façon dont elle l'avait été devait être bien bénigne. Comme j'aurais eu un pied absolument ballant, sans aucun soutien, j'ai dû, à mon grand regret, faire l'amputation en tissu sain, à 19 centimètres du plateau tibial.

M. Destot. — Le premier cas présenté par M. Tixier est très intéressant au point de vue radiographique. On aperçoit en effet le péroné à travers le tibia, comme si cet os n'existait pas, ce qui implique que le tibia est réduit à une simple coque osseuse. Il faut aussi remarquer que cette forme de sarcome est bien différente des sarcomes ordinaires. Il ne s'agit ni d'un sarcome périostique ni d'un sarcome à myéloplaxe, mais d'un sarcome central se rapprochant des anévrysmes des os. Le tibia n'est pas soufflé ni augmenté de volume, et il n'existe pas au dehors de pénombre correspondante aux masses proliférantes du sarcome périostique. En résumé, on voit un tibia dont l'extrémité supérieure est réduite à une coque de densité très faible.

M. Bérard. — Le résultat présenté par M. Tixier, à la suite du traitement conservateur dans cet énorme traumatisme de l'avant-bras, est très remarquable. Nous avons d'ailleurs tous ici notre opinion faite sur la valeur de la méthode conservatrice. Dans la prochaine séance, je pourrai vous apporter un cas de guérison intéressant avec fonctions de la main peu compromises à la suite d'un broiement de l'extrémité inférieure du bras droit, qui semblait imposer tout d'abord l'amputation.

Je voudrais simplement, à cette occasion, rappeler combien est variable la tolérance du squelette pour les attelles ou pour les agrafes mécaniques, qu'on laisse à demeure afin d'assurer la coaptation osseuse. Chez le blessé de M. Tixier, il s'agissait d'une fracture compliquée et infectée; l'attelle métallique a été mal tolérée et s'est éliminée tardivement; c'est la règle lorsqu'on est obligé d'assurer un drainage prolongé, et les cas où le blessé garde indéfiniment sa pièce métallique doivent être comptés comme particulièrement heureux. Mais il faut savoir que même dans les fractures fermées où l'on intervient par la méthode sanglante en prenant toutes les précautions d'asepsie et en réalisant une réunion par première intention, les agrafes, boulons,

tiges, plaquettes qui fixent les fragments osseux ne sont pas, aussi souvent qu'on l'a dit, indéfiniment tolérés. Cette semaine encore, j'ai vu revenir dans mon service une femme d'une quarantaine d'années, chez laquelle j'avais pratiqué il y a dix-huit mois un enclouage avec l'agrafe de Dujarier pour une fracture spiroïde du tibia insuffisamment réduite par la méthode non sanglante. Les suites immédiates furent extrêmement simples, avec réunion par première intention.

La consolidation se fit dans les délais normaux avec une correction parfaite, ainsi qu'en témoigna la radiographie. Et pourtant, au mois de juillet dernier cette femme était déjà revenue se plaindre à nous qu'elle éprouvait des douleurs à la pression sur la cicatrice de la jambe opérée, et que même spontanément elle ressentait à ce niveau, après la marche, de la pesanteur et des élancements. Il n'y avait rien d'apparent à l'extérieur ; la cicatrice était linéaire et souple ; mais on sentait, à quelques millimètres au-dessous de la peau, la tige en U de l'agrafe, dont le contact était réellement douloureux. Je conseillai à cette femme de patienter en protégeant le bas de la jambe avec une bande de crêpe Velpeau. Au début de décembre, elle revint de son propre chef, demandant instamment qu'on lui enlevât l'agrafe, car les douleurs s'étaient notablement accentuées et étaient devenues plus continues. L'extraction fut extrêmement simple, bien que les deux tenons fussent solidement fixés dans un os condensé.

Ce cas n'est pas le seul où j'ai dû procéder secondairement à une telle ablation. Je sais d'autre part qu'à l'étranger, en Belgique notamment où, sur les indications de Lambotte, le traitement sanglant des fractures fermées a pris une extension que certains ont jugée trop large, il y eut de semblables mécomptes. On m'a même affirmé que certaines compagnies d'assurance contre les accidents du travail, après avoir constaté à leurs dépens la fréquence des cas d'ostéites névralgiques, avec ou sans éliminations tardives des pièces de contention métallique, s'étaient refusées à continuer le contrat d'assurance aux mêmes conditions pour les ouvriers traités de fractures par la méthode sanglante avec abandon de pièces métalliques dans le cal.

Ces accidents d'intolérance sont naturellement d'autant plus fréquents et plus marqués que le foyer de la fracture est plus rapproché des téguments. On les a observés avec leur maximum pour les fractures de jambes, ainsi que j'ai pu m'en rendre compte dans des recherches effectuées en vue d'un rapport sur cette question. Je serai heureux d'ailleurs que mes collègues de la Société veuillent bien me communiquer, pour ce travail, leur opinion sur le traitement sanglant des fractures fermées.

M. Vallas. — Ce n'est pas sans une certaine satisfaction que j'ai entendu les observations précédentes. Je me suis déjà expliqué sur la question des interventions sanglantes dans les fractures et j'ai dit que

ce devait être certainement une méthode d'exception; quant à l'application générale de la méthode et aux détails techniques, il y a beaucoup à refaire. Je me suis toujours élevé notamment contre l'emploi de corps étrangers dans les sutures osseuses. Ce que vient de dire M. Bérard ne m'étonne pas du tout; ce qui m'étonnerait au contraire, ce serait que les choses se passent autrement. Nous voyons tous les jours des corps étrangers occasionner des douleurs, et lorsqu'un malade se présente avec une balle dans la peau ou une aiguille dans la main, la première des choses que fait le chirurgien, c'est de se précipiter pour l'extraire. Ces agrafes ne servent le plus souvent pas beaucoup; elles tiennent pendant un certain temps, mais bientôt les broches se mettent à jouer, le corps devient mobile et subit le sort de tous les corps étrangers en chirurgie. J'ai pour mon compte l'appareil complet de Lambotte dans mon arsenal, je ne m'en suis jamais servi; je suis cependant intervenu de façon sanglante dans un certain nombre de fractures, notamment placer des fractures de l'avant-bras que je vous ai présentées; je me suis toujours efforcé de réaliser la coaptation des fragments osseux au moyen des accidents naturels qu'on trouve sur l'os en utilisant les pointes saillantes pour les faire pénétrer dans les angles rentrants,

Ce système de coaptation des fragments au moyen des accidents naturels qu'on trouve au niveau des fractures devrait être, à mon avis, systématisé pour éviter l'emploi des corps étrangers. Il faudrait pouvoir tailler dans l'extrémité de l'os des tenons, des mortaises, absolument comme on le fait dans une pièce de menuiserie, de façon à assembler ces fragments osseux et à réaliser la coaptation sans introduction de corps étrangers. La chose n'est peut-être pas très commode avec l'outillage actuel : gouge, ciseaux, scie; cependant, je crois qu'avec un perfectionnement industriel de la technique osseuse, on doit arriver à réaliser ces *desiderata*.

Je ne veux pas être exclusif et j'admets bien qu'il y a des cas où l'indication se pose d'avoir recours aux attelles métalliques, c'est lorsqu'il est impossible d'obtenir autrement la réduction de la fracture, notamment lorsqu'il faut lutter contre une grosse déformation angulaire, maintenue par des muscles puissants. Voici, par exemple, une fracture sous-trochantérienne du fémur, la violence avec laquelle le fragment supérieur est attiré en dehors et le fragment inférieur en dedans, la création de la crosse classique se fait avec une telle force que je ne crois pas que les moyens simples puissent réussir en pareil cas. J'ai cherché par tous les moyens à réaliser cette réduction; les tractions libres, la vis de Lorenz, les attelles plâtrées; dans un service d'enfants, il est possible qu'on arrive à réduire et surtout à maintenir réduits les fragments osseux; mais dans un service d'adultes il n'y faut pas songer. On arrive bien à descendre le fragment inférieur et à le mettre dans le prolongement du bord supérieur, mais il y a toujours un

moment où les fragments lâchent et où la déformation se reproduit. Je suis donc tout disposé à utiliser, en pareil cas, l'appareil de Lambotte et à corriger, au moyen d'une suture osseuse, cette déviation angulaire. On court aussi le risque signalé par M. Bérard d'une élimination tardive, occasionnant des névralgies, des ostéites, et pour mon compte je n'hésiterai jamais, en pareil cas, à réintervenir et à enlever le corps étranger comme j'interviendrais pour enlever une balle, une aiguille ou un fragment de couteau immergé dans les téguments. En résumé, une réaction se fait, semble-t-il, contre l'emploi abusif de la méthode sanglante dans le traitement des fractures. On commence à en voir les inconvénients et les inconvénients sont soulignés par les lois sociales qui règlent les assurances en matière d'accidents du travail.

Cela ne m'étonne pas du tout et je ne puis que maintenir la conclusion que j'énonçais dès le début ce cette communication : l'intervention sanglante dans les fractures est une méthode d'exception, et quand on doit intervenir il faut le faire par les moyens les plus simples, en évitant toutes les fois que la chose est possible l'introduction définitive de corps étrangers.

M. Destot. — M. C. Martin pourrait donner à M. Bérard des renseignements nombreux sur ce point, car depuis longtemps il s'est efforcé de faire de la prothèse incluse dans les tissus. Malgré ses efforts nombreux et persévérants, je ne crois pas qu'il ait pu faire tolérer longtemps ses appareils dans les tissus. Je sais bien que cette méthode de prothèse lui est cependant chère, mais il faut reconnaître que si dans quelques cas il a obtenu des succès, en revanche, le nombre de ses insuccès est bien plus grand, et j'ai vu des cas où des cages de platine n'ont pu être tolérées et qu'il a fallu enlever secondairement.

M. Durand. — Si M. Martin était là il prendrait certainement la parole, car il a fait présenter par son fils, au dernier Congrès de chirurgie, deux observations extrêmement intéressantes au point de vue de la tolérance des corps étrangers : ces malades avaient subi, l'un, il y a vingt-cinq ans, l'autre, il y a seize ans, une rhinoplastie sur charpente métallique, c'est-à-dire qu'on a implanté un trépied Martin dans les os de la face, par dessus on a mis un lambeau frontal. Pendant un certain temps, le trépied est resté intra-nasal, mais au bout de quelques années on a vu peu à peu la charpente pénétrer dans l'épaisseur du lambeau. Et les constatations de M. Martin montraient que ce corps d'abord externe situé sur la face profonde n'était plus visible et était recouvert sur sa face interne par une cicatrice complète et régulière, sans aucune fistule : il était donc admirablement toléré. De ces deux observations l'une a subi le contrôle de l'autopsie : le malade étant venu à mourir d'une affection pulmonaire dans le service de mé-

decine de notre collègue Chatin, on constata à l'autopsie l'enclavement que je viens de rappeler.

Ces faits montrent donc que les corps étrangers sont souvent beaucoup mieux tolérés, dans l'épaisseur des tissus que ne semble le dire M. Destot.

M. Destot. — Ce que vient de dire M. Durand démontre une fois de plus que l'exception confirme la règle. Je répète que je ne crois pas que la prothèse incluse soit aujourd'hui bien en faveur. Je puis citer le cas d'une rotule sous laquelle M. Martin avait placé une coquille de platine pour éviter son contact avec les condyles fémoraux. Le malade opéré par Ollier est mort dans le service de M. Vallas avec une ankylose complète du genou. La coquille de platine avait été tolérée très longtemps. Mais, à côté de ce fait, j'ai vu une cage de platine placée sur l'humérus pour souder les deux bouts et qu'il a fallu retirer.

D'ailleurs, M. Martin n'a dû citer l'observation dont parle M. Durand, que pour montrer combien cette tolérance était exceptionnelle.

M. Bérard. — Je crois que M. Martin n'a abandonné que tout récemment, s'il l'a fait, l'idée d'inclure entre les deux fragments d'une perte de substance osseuse son attelle interne métallique, constituée par un treillis grillagé, dans laquelle il bourrait des fragments d'os frais. Autant que mes souvenirs soient exacts, je ne crois pas qu'il ait eu ainsi de succès définitif, avec consolidation et tolérance de la cage métallique.

Dans ses appareils métalliques pour rhinoplastie, contrairement à l'impression qu'en donnait M. Durand, M. Martin insistait sur l'utilité de les inclure entre un lambeau cutané ou épidermique profond et un autre solide lambeau cutané superficiel. Je me souviens d'ailleurs avoir vu toujours ou presque ces trépieds métalliques éliminés chez les malades de MM. Ollier, Jaboulay, dont j'étais alors l'interne, lorsqu'ils n'étaient pas inclus entre deux lames de tissu organique.

Quant à l'ostéo-synthèse des fractures de cuisse, de jambe, de bras et même de l'avant-bras, on n'est peut-être pas condamné à l'abandon définitif des tenons métalliques pour la réaliser, ainsi que le dit M. Vallas.

A côté des appareils de Lambotte, qu'on laisse à demeure définitivement, et qui présentent les inconvénients signalés plus haut, nous avons à notre disposition tous les fixateurs à attelles externes avec fiches mobiles, que l'on peut utiliser dans toutes les fractures des diaphyses. Ces appareils réalisent une coaptation immédiate solide ; ils sont compatibles avec un pansement aseptique suffisamment protecteur ; et les fiches sont retirées suffisamment tôt pour que l'on puisse espérer éviter des complications tardives d'ostéites névralgiques.

M. Vallas. — On parle de la prothèse de M. Martin pour le nez : là, il n'y a guère moyen de faire autrement qu'il le fait et c'est, comme l'a dit Destot, une exception qui confirme la règle ; au reste, combien y a-t-il d'échecs, combien en avons-nous vu de ces morceaux de fer qu'il a fallu retirer d'un nez refait ; pour un succès qui est signalé, on pourrait compter les insuccès par légion.

A Paris, les prothétistes du maxillaire inférieur ont essayé de mettre une charpente entre la peau du menton et la muqueuse buccale ; ils n'ont jamais réussi. M. Martin agit tout autrement et ne considère plus le plan intérieur et met une prothèse comme un simple prolongement des dents : c'est une pièce dentaire qu'il met dans la bouche, et non un appareil qu'il inclut. Cela juge la question, à l'inverse de ce qu'a l'air de supposer Durand.

M. Nové-Josserand. — J'ai eu l'occasion de voir avec M. Martin un cas des plus intéressants, dont l'histoire a du reste été rapportée devant cette Société. Un enfant atteint de pseudarthrose congénitale de la jambe et pour lequel M. Martin avait fait un treillis métallique dans lequel on avait mis des greffes osseuses. L'appareil fut toléré pendant environ deux ans, après quoi il fallut l'enlever parce que la consolidation ne faisait aucun progrès et une fistule tardive s'était produite. L'ablation fut très laborieuse parce que l'appareil était noyé dans du tissu de cicatrice, mais il n'y avait pas de cal osseux.

M. Tixier. — Je suis très heureux des réflexions aussi variées qu'intéressantes que ma communication a suggérées et j'en remercie mes collègues. Seulement, comme il arrive toujours dans une discussion, nous avons été entraînés à traiter des sujets très différents.

Pour ma part, je m'en tiendrai aux observations de mes malades.

M. Gangolphe est heureux de constater chez notre opéré le bon résultat d'une résection pour sarcome : le plus grand mérite lui revient, car c'est lui qui m'a encouragé à pratiquer cette intervention, qui à beaucoup aurait pu paraître bien audacieuse.

A propos de mon deuxième malade, on a discuté les avantages et les inconvénients de la mise en place d'attelles métalliques internes perdues pour maintenir en place les fragments d'un os fracturé. Je suis le premier à reconnaître que c'est un pis-aller, que les corps étrangers abandonnés dans les tissus ne doivent être laissés qu'à regret. Cependant, il y a parfois nécessité à les employer.

M. Vallas, qui combat leur emploi avec tant d'énergie est lui-même forcé de les accepter pour certaines fractures : les fractures du fémur ; voilà donc déjà une exception à la règle. Or, c'est surtout, je dirais presque uniquement, pour les fractures des deux os de l'avant-bras que je juge qu'on peut les employer à bon escient. M. Vallas, qui a

certainement soigné de bien plus nombreux cas que moi de ces fractures de la partie moyenne, sait combien il est souvent difficile de maintenir la juxtaposition parfaite de ces quatre fragments. Sans doute, en taillant un fragment en pointe, on arrive souvent à le fixer dans le fragment correspondant, plus ou moins creusé pour le recevoir, mais cette manœuvre est souvent difficile et détermine presque fatalement un raccourcissement considérable.

Il faut, en effet, ce que dans cette discussion on n'a peut-être pas assez fait, distinguer le traitement sanglant des fragments fermés récents et le traitement sanglant des pseudartroses.

Dans le cas de fractures fermées, je juge que le traitement sanglant *immédiat* est très rarement indiqué et je reste un partisan déclaré du traitement orthopédique simple. Si cependant pour des raisons particulières à chaque fracture on a la main forcée, si on est conduit à ouvrir le foyer de fracture, je crois en effet que le plus souvent il n'est pas utile de faire appel pour maintenir les fragments en présence à l'ostéo-synthèse avec plaques métalliques perdues. Le plus souvent, il existe des saillies plus ou moins prononcées sur les fragments, qui permettent de les « accrocher » l'un à l'autre. Et un plâtre bien appliqué maintient cette juxtaposition : d'autant plus que les muscles n'ont pas encore subi cette rétraction considérable qui s'opposera plus tard à une bonne réduction.

Mais, dans le cas de pseudarthrose vraie, quand les surfaces osseuses sont recouvertes de tissu fibreux, quand le canal médullaire est oblitéré par du tissu scléreux, quand les muscles, les aponévroses sont rétractés, combien la réduction est plus malaisée. Pour aviver les fragments il faudra souvent en sacrifier une certaine longueur, pour tailler une saillie favorisant un enchevillement solide, il sera indispensable de sectionner à la pince-gouge du tissu osseux, d'où raccourcissement. Puis les muscles rétractés s'opposent au maintien en bonne place des extrémités osseuses juxtaposées. Alors, pourquoi ne pas faire appel à un support interne qui maintiendra cette réduction dès qu'on aura simplement enlevé le surtout fibreux qui couvre les surfaces osseuses ? Pour ma part, j'avoue en avoir apprécié nettement les avantages.

On objecte à juste titre que ces corps étrangers métalliques sont mal tolérés, mais il faut encore discuter ces différentes manifestations d'intolérance. Il est évident que si de suite après leur mise en place ces instruments d'ostéo-synthèse interne déterminent *in situ* des accidents septiques, ils ne sont pas défendables. Mais, dans ces cas d'infection immédiate, est-ce bien la plaque métallique qui est coupable ? n'est-ce pas plutôt le chirurgien qui a apporté avec elle des germes de suppuration : je vous laisse le soin de répondre.

Quant à l'infection tardive nécessitant l'*ablation secondaire* après

guérison de la fracture, j'avoue qu'elle ne m'épouvante pas. Enlever, alors même que la manœuvre est difficile, comme dans le cas rapporté par M. Nové-Josserand, une pièce de prothèse interne est un ennui bien minime, à côté de ceux que créent au malade et au chirurgien l'absence de consolidation ou une mauvaise consolidation. Il y a eu guérison de la lésion, c'est ce que nous cherchons : je ne crois pas que dans son cas de pseudarthrose congénitale de la jambe, M. Nové-Josserand regrette d'avoir placé une attelle interne, puisqu'il a eu un si beau succès opératoire et une guérison définitive.

D'ailleurs cette tolérance de squelette vis-à-vis des corps étrangers thérapeutiques me paraît être subordonnée à diverses conditions dont je me permets de vous signaler quelques-unes. D'une façon générale aux membres inférieurs, la tolérance parfaite et définitive me semble très difficile. Dans la marche, il y a trop de causes d'efforts répétés, de menus trauma qui irritent le siège de la fracture et exaspèrent les reactions inflammatoires. Aussi, je crois que l'on doit s'efforcer de ne pas laisser sur le squelette du membre inférieur une pince métallique perdue.

Au membre supérieur, il n'en est plus de même et tout dépend de l'état social du blessé. Si celui-ci travaille de ses bras, les mêmes causes vont produire les mêmes effets : il y aura irritation répétée, il faudra plus ou moins tard enlever le corps étranger. C'est ainsi que sur un jeune homme, très sportif joueur de football, j'ai dû enlever du radius une petite gouttière métallique qui l'avait guéri d'une pseudarthrose invétérée.

Quand, au contraire, il s'agit de malades ne faisant pas habituellement de leurs bras, je crois que la pièce métallique pourra être parfaitement tolérée. Je connais un professeur du lycée auquel j'ai appliqué des gouttières métalliques pour une fracture des deux os de l'avant-bras : il les a gardées sans incident. Son seul travail manuel pénible consiste à dessiner au tableau : il le fait très aisément, grâce aux mouvements de supination et de pronation que j'ai pu lui conserver en obtenant une réduction parfaite de ses fragments. Une autre de mes opérées, une écuyère anglaise, que j'ai eu l'honneur de vous présenter, n'a aucun incident d'inflammation au niveau d'une gouttière en aluminium, que je lui ai figée dans le radius. Il faut dire qu'elle travaille plus de ses jambes que de ses bras !

Pour ces différentes raisons, je crois donc que dans certains cas bien déterminés, il ne faut pas, de parti-pris, rejeter le secours que nous offre l'ostéosynthèse à plaques métalliques et que nous pouvons parfois en retirer grand profit.

M. Gangolphe. — Il y a des indications très différentes, suivant les cas ; je n'ai jamais employé d'attelles, mais j'ai été témoin du fait rap-

porté par M. Tixier, et je me suis bien rendu compte de l'utilité que pouvait avoir l'emploi de ce procédé dans ce cas-là.

J'emploie la suture temporaire avec tube de Galli pour donner la direction générale, que devront avoir les fragments et je compte sur le plâtre pour maintenir tout en place. Au bout de cinquante jours, je retire mon fil de laiton et tout est dit.

Séance du 22 décembre 1910.

Présidence de M. Aubert.

LUXATION ANCIENNE DE L'ÉPAULE GAUCHE AVEC FRACTURE PARTIELLE DE LA TÊTE HUMÉRALE ; RÉSECTION ; PLOMBAGE ; GUÉRISON RAPIDE.

M. Bérard. — Le malade que j'ai l'honneur de vous présenter témoigne une fois de plus de la valeur du plombage de Mosetig pour oblitérer les cavités des résections articulaires.

Cet homme, âgé de 54 ans, s'était fait, il y a trois mois, une luxation de l'épaule gauche en bas et en avant. Il s'adressa à un rebouteur, qui se contenta de lui faire porter une écharpe.

A son entrée à l'hôpital, il présentait les déformations caractéristiques des luxations anciennes non réduites. Le deltoïde était très atrophié, sans paralysie du circonflexe. Des fourmillements assez pénibles se faisaient sentir depuis quelque temps jusqu'à l'extrémité des doigts, et l'impotence du membre inférieur gauche s'était assez accentuée pour décider cet homme à venir du fond de l'Ardèche réclamer les soins d'un chirurgien.

La radiographie montrait, en outre de la luxation, une fracture concomitante des tubérosités humérales, déjà consolidées, et qui n'allait pas rendre faciles les manœuvres de réduction. Nous aurions même conseillé à cet homme de mobiliser simplement lui-même peu à peu sa néarthrose, s'il n'avait pas accusé une gêne croissante et des douleurs de plus en plus marquées dans le bras.

Après un assouplissement méthodique de l'épaule pendant quelques jours, je tentai, sous anesthésie, une réduction non sanglante, qui n'aboutit qu'à fracturer la tête humérale déjà à

moitié détachée de la diaphyse. Sur-le-champ, fut pratiquée l'ablation de cette tête humérale, au moyen de l'incision de résection d'Ollier. Après ablation de tous les débris capsulo-périostiques gênants, la cavité fut tamponnée pour quarante-huit heures par des mèches imbibées d'eau oxygénée, qui ressortaient en arrière et en bas, à travers une petite contre-ouverture. L'incision principale fut complètement suturée.

Deux jours après, ablation des mèches et introduction du mélange de Mosetig dans la cavité articulaire, avec suture totale de l'orifice de décharge. Pendant deux ou trois jours, comme d'habitude, la température se tint entre 38 et 38° 5, sans réaction douloureuse. Puis, tout rentre dans l'ordre ; le cinquième jour, le malade se lève. On le panse le dixième jour ; et, aujourd'hui, vingt-cinq jours après l'intervention, il quitte l'hôpital pour rentrer chez lui, ayant appris déjà à mobiliser le membre opéré. La radiographie prise ce matin montre la cavité capsulaire encore remplie du mélange iodoformé. Même si une petite quantité est éliminée par la suite à travers l'orifice postérieur, où subsiste une petite fistule, nous n'aurons à redouter aucun accident d'infection secondaire ; de multiples expériences l'ont déjà démontré.

La mobilité n'est pas encore considérable dans l'épaule réséquée ; mais le malade ne souffre plus et n'éprouve plus, dans le bras, aucune sensation pénible. A cause de son âge relativement avancé, j'aurais beaucoup hésité à le soumettre aux aléas d'une résection, si je n'avais pas eu la ressource du plombage, qui a permis de simplifier et de réduire au minimum de durée les suites opératoires.

*
* *

OSTÉOSARCOME DU TIBIA.

M. Gangolphe. — Je vous présente une radiographie qui a trait à un cas d'ostéosarcome de l'extrémité inférieure du tibia, pour lequel j'ai pratiqué une opération conservatrice, quoique mutilante ; j'ai fait l'amputation dans la continuité du tibia, à 19 centimètres de l'interligne articulaire, dans le but de conserver à une jeune femme un moignon assez long pour qu'elle

puisse porter un soulier orthopédique, une bottine, et que la mutilation laisse le moins de trace possible.

Il s'agissait d'un ostéosarcome extrêmement bénin. Opérée il y a quatorze mois, dans une ville voisine, pour une ostéite tuberculeuse, on aurait curetté un grand nombre de fois les soi-disant bourgeons fongueux. Ces curettages incessants n'ont pas paru diminuer la bénignité de cette tumeur ? Lorsqu'on me montra cette malade, elle présentait au niveau de la plaie opératoire un petit champignon, que je laissais croître sous mes yeux, afin de mieux juger de son aspect et de ses tendances : huit jours plus tard, je fis le diagnostic ferme de tumeur à myéloplaxes, et je décidai l'amputation dans la continuité du tibia. J'employai le procédé circulaire, très oblique de préférence, avec un grand lambeau antérieur, de manière à bien matelasser mon moignon. L'examen histologique qui fut fait sous le contrôle de M. Paviot montra qu'il s'agissait d'une tumeur à myéloplaxes.

M. Tixier. — Je demanderai à M. Gangolphe pourquoi il a jugé impossible de faire une résection ?

M. Gangolphe. — Il m'était impossible de faire de la conservation dans ce cas-là, parce que la section du tibia aurait dû porter évidemment très bas ; d'autre part, j'aurais été dans l'impossibilité d'obtenir de la malade le consentement à un séjour assez long à la clinique ; dans ces conditions, ma tentative risquait d'être compromise. Cette femme, qui traînait depuis quatorze mois, à laquelle on avait fait des curettages multiples, ne demandait qu'une chose, c'était d'en finir le plus tôt possible.

Dans un cas analogue, on pourrait songer à une opération conservatrice du type de celles décrites dans mon mémoire du *Lyon chirurgical ;* j'aurais volontiers pris un fragment du péroné du côté opposé pour l'implanter d'une part dans le canal médullaire du tibia, et, d'autre part, dans l'astragale. C'est là une tentative un peu hasardeuse, mais logique, et que je ferais volontiers avec l'assentiment du malade. Au membre inférieur, l'intérêt n'est plus le même, et je ne pousserai pas aussi loin, comme je l'ai dit souvent, les indications des opérations conservatrices.

*
* *

GRAND TRAUMATISME DU BRAS PAR ÉCRASEMENT ; CONSERVATION ; PARALYSIE DU RADIAL ET DU MÉDIAN ; LARGE RÉSECTION HUMÉRALE SECONDAIRE ; GUÉRISON.

M. Bérard. — Le malade que j'ai l'honneur de vous présenter ici peut être rapproché de celui que nous a montré M. Tixier dans la dernière séance, comme un exemple de conservation inespérée, après un traumatisme du membre supérieur. Ici, il s'agissait d'un écrasement du bras droit, un peu au-dessous de la partie moyenne, par les roues d'une voiture lourdement chargée. Le blessé, âgé de 24 ans, fut amené à l'Hôtel-Dieu quelques heures après l'accident, le 14 mars 1910, au soir. M. Müller, chirurgien de garde, constata des désordres énormes : la peau était déchiquetée ; les muscles étaient éclatés et broyés, l'artère humérale profonde complètement écrasée, les nerfs radial et médian dénudés et confus. L'humérus présentait une fracture comminutive à foyer étendu, avec plusieurs esquilles détachées, qui avaient été projetées dans les parties molles jusqu'au voisinage de l'articulation du coude ; le fragment inférieur était dénudé jusqu'aux culs-de-sac synoviaux du coude. M. Müller, après une très soigneuse désinfection, enleva les esquilles détachées, draina et pansa à plat.

Le lendemain matin, je parachevai cette toilette, en régularisant un peu les fragments huméraux, que je rapprochai l'un de l'autre par un fil métallique ; je réséquai les muscles et les lambeaux de peau sphacélés, et enfouis les nerfs radial et médian dénudés sous les faisceaux musculaires voisins, pour en prévenir le sphacèle ou la section accidentelle.

Pendant les premiers jours, la température resta élevée avec de grandes oscillations, entre 37° et 39° 5 ; il fallut pendant plusieurs semaines des pansements presque quotidiens. Malgré ces précautions, on vit peu à peu s'installer une paralysie du nerf radial et du médian, en même temps que le fragment inférieur, fortement basculé en haut et en avant, ainsi que l'on peut s'en rendre compte sur la radiographie n° 1, était le siège d'une ostéomyélite traumatique avec suppuration tenace et épaississement considérable.

Autant pour tarir cette suppuration que pour tâcher de remédier à la paralysie du radial et du médian, qui semblait due à

la compression ou à l'enclavement de ces nerfs par les ostéophytes et par la bascule du fragment inférieur, je me décidais, le 10 juin 1910, à pratiquer l'ablation de ce fragment inférieur tout entier, y compris l'épiphyse humérale, bien qu'il eût une longueur de 8 à 10 centimètres.

Les suites de cette hémirésection large du coude furent simples. Les deux nerfs radial et médian, que nous avions trouvés au contact même des productions périostiques, avaient été tous deux dégagés et inclus en plein muscle ; déjà, au bout de quelques jours, une ébauche de mouvements dans les doigts de la main droite était possible. Après trois semaines d'électrisation, ces mouvements et ceux de la main sur le poignet étaient revenus à peu près à leur intégrité actuelle.

Malgré la mobilisation précoce du coude, le périoste enflammé de l'extrémité inférieure de l'humérus, non seulement avait reconstitué dans sa totalité le segment osseux réséqué, mais il s'était produit une ankylose nouvelle du coude à angle obtus très ouvert. Ce dernier incident doit être attribué en grande partie à l'indocilité du malade, qui s'était refusé pendant longtemps à se servir de la bande élastique mise à sa disposition. En conséquence, au mois de novembre, je pratiquais sous anesthésie la mobilisation de ce coude, qui fut obtenue au prix d'un léger éclatement des téguments adhérents à la partie postérieure de l'articulation. Ainsi que vous pouvez le constater aujourd'hui, ses mouvements sont assez étendus du côté de la flexion pour que le blessé commence à se servir de la main droite pour manger et pour quelques usages courants. Les mouvements des doigts et du poignet sont de plus en plus libres.

Si l'on avait amputé le bras droit de cet homme, indépendamment de toute autre considération sociale ou de sentiment, il eût été réduit à une incapacité partielle et définitive de 70 à 80 p. 100. Dans quelques semaines, avec le coude solide et indolore qui lui reste, car il n'a pas de mouvements de latéralité anormale, il pourra reprendre son métier de terrassier manœuvre avec une incapacité deux fois moindre, c'est-à-dire de 30 à 40 p. 100.

Cette observation est à rapprocher des quatre autres cas semblables que j'avais fait réunir dans la thèse de Clot, en 1908, sur les grands traumatismes du membre supérieur.

*
* *

ÉNORME TUMEUR DE LA SOUS-MAXILLAIRE TROIS FOIS RÉCIDIVÉE ; LARGE ABLATION ; GUÉRISON.

M. Tixier. — Les tumeurs de la glande sous-maxillaire sont rares : l'histoire de la néoplasie dont ce malade était porteur mérite donc de vous être rapportée.

Il a 37 ans et a toujours joui d'une excellente santé. Cependant, dans l'enfance, il aurait présenté des adénites cervicales, dont les cicatrices, assez apparentes paraissent être caractéristiques de la tuberculose. Aucune autre maladie.

Depuis dix ans au moins, il se rappelle avoir senti à gauche, sous le maxillaire inférieur, une grosseur lisse, mobile, glissant sous la peau. Cette tumeur, longtemps très petite, une noisette environ, s'est mise, il y a deux ans environ, à augmenter de volume. Elle atteint bientôt, au mois d'août 1909, la grosseur d'un œuf de pigeon.

A ce moment, le malade, préoccupé, alla consulter le Dr Termier, de Grenoble : c'est de cet excellent collègue que je tiens les renseignements qui vont suivre. Celui-ci, en raison des adénites antérieures cervicales, pensa qu'il s'agissait d'un vulgaire ganglion tuberculeux, et il en proposa l'ablation.

Cette opération fut exécutée en 1909. Elle fut un peu plus compliquée qu'on ne s'y attendait tout d'abord, car on dut pratiquer l'ablation de la glande sous-maxillaire à laquelle adhérait ce pseudo-ganglion. A la coupe, l'erreur première fut vite reconnue : il s'agissait manifestement d'une tumeur de la glande sous-maxillaire.

Pendant deux mois, le résultat fut satisfaisant, mais bientôt des signes de repullulation locale préoccupèrent malade et chirurgien. En février 1910, le Dr Termier se décidait à une nouvelle intervention.

A ce moment, non seulement la loge sous-maxillaire gauche, mais la partie supérieure de la région carotidienne correspondante étaient envahies par une néoplasie dure, fibreuse, adhérente aux tissus voisins. Une ablation large fut tentée avec ligature du tronc thyro-linguo-facial et dissection du paquet vasculo-nerveux du cou. Mais l'exérèse ne paraissait pas suffisante, aussi, une séance de fulguration de toute la plaie opératoire fut-elle exécutée dix jours après.

L'infiltration néoplasique n'en continua pas moins ; alors on pratiqua des séances de radiothérapie en désespoir de cause.

Je vis ce malade le 28 novembre 1910. A ce moment, cette tumeur, que j'ai l'honneur de vous présenter, constituait une sorte de gangue cartonnée bridant toute la partie supérieure du cou. Elle avait gagné en avant toute la région sus-hyoïdienne médiane, en arrière, la région sous-parotidienne, en bas, elle surplombait la région thyroïdienne. Les tissus superficiels étaient rétractés, tant par l'action répétée des rayons X que par l'infiltration néoplasique elle-même. Du côté de la bouche, le plancher paraissait soulevé, mais la muqueuse et la langue elle-même étaient saines.

Anatomiquement parlant, cette tumeur était enlevable : mon malade avait 37 ans ; il était vigoureux.

Je pratiquai l'opération en décembre 1910, il y a vingt-six jours. Je fis d'abord une immense incision verticale, parallèle au sterno-cléido-mastoïdien, allant de la parotide à la clavicule. Le paquet vasculo-nerveux fut dépouillé de toute la graisse environnante, dans laquelle je ne reconnus pas de véritable ganglion distinct. En cours de route, toutes les branches antérieures de la carotide externe furent liées : thyroïdienne, linguale, faciale. Je pénétrais dans la partie inférieure de la parotide qui me semblait douteuse.

Sur cette incision verticale, je fis ensuite tomber deux incisions horizontales, l'une parallèle au bord inférieur de l'os maxillaire inférieur, l'autre parallèle au bord supérieur du cartilage thyroïde. Ces deux incisions furent conduites, à droite, jusqu'au paquet vasculo-nerveux droit. Alors, soulevant la tumeur avec des pinces de Museux, je la séparai successivement en haut de l'os maxillaire inférieur, de la muqueuse du plancher de la bouche, en sectionnant et sacrifiant tous les muscles de la région ; en bas des parois du pharynx et de la membrane thyro-hyoïdienne. Ce travail put être exécuté partout en tissu sain. Je m'arrêtai à droite, dans la loge sous-maxillaire, qui était intacte.

En bas, j'avais senti dans le creux sus-claviculaire gauche, un ganglion douteux. Je disséquai donc en arrière la lèvre externe de ma première incision verticale et directement au-dessus de la clavicule, en arrière du sterno-cléido-mastoïdien, je poursuivis l'évidement du tissu graisseux. A ma grande surprise, je ne trouvais pas de ganglion volumineux.

A ce moment, toute la moitié gauche du cou ressemblait à un « écorché » ; c'était une véritable préparation anatomique : il fallait recouvrir de peau cette énorme brèche. Heureusement que la peau du cou est merveilleusement complaisante. Je fis une grande incision horizontale inférieure, parallèle au bord supérieur de la clavicule gauche de la fourchette sternale et de la clavicule droite, et je poursuivais ma deuxième incision horizontale en haut jusque derrière le sterno-cléido-mastoïdien droit. Cet énorme lambeau droit fut ramené en cravate en avant et à gauche et soigneusement cousu aux crins de Florence. Il s'est réuni partout par première intention. Le malade, guéri, va quitter l'hôpital demain.

Voici sa tumeur : à la coupe macroscopique, on dirait une tumeur mixte de la parotide ; çà et là existent des petits blocs résistants rappelant du cartilage ; cependant, voici la note histologique qui en a été envoyée du laboratoire d'anatomie pathologique :

Le tissu de la tumeur est constitué essentiellement par un stroma fibreux très dense, qui délimite des alvéoles ; ces alvéoles sont remplies par des éléments cellulaires, d'aspect épithélial, de dimension moyenne, disposés en nappe et plongés dans une substance myxoïde. En certains points, cette substance myxoïde est plus développée et on ne voit que quelques éléments cellulaires à son intérieur. Nulle part on ne voit de tissu cartilagineux.

Il s'agit donc d'*une tumeur épithéliale* susceptible de présenter un certain degré de malignité.

Il s'agit donc bien d'un véritable épithélioma de la glande sous-maxillaire et le pronostic en est assombri d'autant.

Je tiens à insister sur les modifications subies par les tissus péri-néoplasiques sous l'influence sans doute et de la fulguration et de la radiothérapie. Ces tissus étaient comme lardacés par places, œdémateux par ailleurs. Cette infiltration mollasse augmentait beaucoup le volume de la véritable tumeur et semblait devoir s'opposer à toute intervention chirurgicale satisfaisante. En réalité, ce n'est qu'une apparence et, en circonscrivant de loin la néoplasie, il m'a été possible d'en pratiquer une ablation immédiatement très encourageante. A l'avenir de nous apprendre ce qu'il en adviendra.

M. Bérard. — J'ai eu l'occasion, il y a trois ans, d'enlever une tumeur maligne de la glande sous-maxillaire, chez un sujet de 40 ans. La tumeur était encore encapsulée dans la glande ; elle répondait à ce type d'épithéliome observé surtout dans les glandes sudoripares, qui contient des formations perlées caractéristiques du cylindrome. Il s'agissait donc d'un type de malignité moyenne. Le malade est resté guéri jusqu'à ce jour.

A propos du malade de M. Tixier, il aurait été intéressant que l'examen histologique signalât les modifications probables déterminées dans la tumeur par la radiothérapie qui lui avait été appliquée. Certainement, à en juger par la gangue fibreuse que nous a signalée M. Tixier autour du néoplasme, les éléments mêmes de celui-ci ont dû être modifiés, ainsi que M. Beclère l'a rapporté pour certains néoplasmes du sein. Bien que la radiothérapie ait, d'ordinaire, une action défavorable sur ces néoplasmes profonds du cou, j'ai vu, à la suite de cinq ou six séances de rayons X, un branchiome malin fixé contre la colonne, et qui nous avait paru certainement inopérable, se réduire et se mobiliser suffisamment pour que j'aie pu ensuite l'extirper. Il fallait, comme dans le cas de M. Tixier, sacrifier une large bande de peau, disséquer toute la loge carotidienne, réséquer la jugulaire interne dans presque toute sa hauteur, lier la carotide externe et tous les pédicules veineux englobés par la coque néoplasique. La survie fut de six mois ; le malade succomba sans récidive locale apparente, mais avec une paralysie progressive labio-glosso-pharyngée explicable par un noyau secondaire plaqué contre la base du crâne.

M. Destot. — J'ai essayé de savoir si la radiothérapie avait une action certaine ; si elle était curative ou si elle ne l'était pas ; dans quels cas l'est-elle et dans quels cas ne l'est-elle pas ? A l'heure actuelle, il y a des gens qui, de parti pris, disent que la radiothérapie ne sert à rien, mais que, dans les tumeurs du sein, elle réussit neuf fois sur dix. Pour moi, je n'en suis pas partisan dans le cancer du sein, parce que, sur une centaine de cas, je n'ai vu que deux résultats satisfaisants. Il faudrait donc savoir les cas où elle peut quelque chose ; mais quand on demande au microscope les voies et moyens de savoir si telle tumeur est bonne ou mauvaise pour la radiothérapie, on se heurte à un tel pathos, que si on n'a pas la précaution de dire d'avance qu'il s'agit du sein, on vous répond à côté. Je crois qu'il faut faire peu attention aux examens histologiques et je ne m'y fie nullement. De mes deux cas favorables, l'un appartient à M. Villard : c'était une malade de Tain qui avait eu une récidive dans les côtes. La tumeur a disparu et la malade est vivante. Ce cas date de huit ans, ce qui fait une survie très longue, étant donné que la radiothérapie n'a été faite que de temps en temps et que l'étiologie représenterait le cancer comme extrêmement malin. Il s'agit d'une femme de 55 à 56 ans.

L'autre cas était dans les mêmes conditions ; après l'ablation complète du sein avec résection de tous les muscles, la récidive s'est faite également dans les côtes ; mais elle n'a pas évolué. Est-ce à la radiothérapie qu'il faut l'attribuer ? Cette femme porte un petit ulcère qui ne progresse pas : c'est une sorte de brûlure radiothérapique, et je n'en puis dire plus. Voilà les deux seuls cas favorables que j'ai pu réunir en sept ou huit ans de pratique : cela ne me semble pas en faveur de la radiothérapie ; mais ces cas sont tout à fait différents de celui qui nous a été montré par M. Tixier.

M. Vincent. — Tous les chirurgiens sont d'accord avec M. Destot pour déclarer que la radiothérapie a fait entièrement faillite, ou à peu près, pour le cancer, et que bien des désastres, comme ceux qu'il vient de rappeler, lui sont imputables. J'en ai cité des exemples dans le temps.

Ce n'est pas seulement lorsqu'elle est dirigée contre des cancers inopérables ou opérés et récidivés, que la radiothérapie est inefficace ou nuisible. On nous avait dit qu'en faisant agir les rayons X sur des champs opératoires frais, sur des terrains dont on aurait extirpé tout ce qui paraîtrait malade à l'œil nu, ces rayons mystérieux et puissants détruiraient les éléments capables de fournir de nouveaux produits néoplasiques et orienteraient dans un sens normal la vitalité cellulaire. Hélas ! il n'en a rien été, ou à peu près rien. La radiothérapie ne s'est généralement pas montrée plus préventive que curative. Est-ce que la fulguration sera moins décevante ? Je l'ignore. Mon avis est de ne pas la repousser, d'observer ses œuvres et d'attendre ses résultats avant de la juger. Permettez-moi de vous citer un cas, à titre documentaire.

Obs. — Mlle X..., 47 ans, avait un cancer au sein droit, cancer avec des nodules cutanés, que je considère comme donnant un caractère de malignité très accusé.

Le 28 novembre 1908, je fis l'amputation, en enlevant tout ce qui paraissait malade et en empiétant largement sur le revêtement cutané. Je ne rapprochai pas les lèvres de la plaie au milieu, voulant laisser une surface de tissus à découvert pour faire agir préventivement les rayons X.

Les 2, 5 et 8 décembre, M. Nogier radiothérapisa très soigneusement la région fraîchement opérée. La lacune médiane se ferma vite et l'opérée s'en alla guérie avec l'assurance que les rayons X la mettaient à l'abri d'une récidive.

L'examen fait par le professeur Regaud s'accordait avec la clinique pour déclarer que la tumeur enlevée était un carcinome malin typique.

La guérison fut de peu de durée, malheureusement. Au bout de trois mois environ, une induration apparut dans la ligne cicatricielle. On

reprit très régulièrement la radiothérapie, non plus à titre préventif, mais à titre curatif de la récidive. Insuccès complet. Le nodule devint plaque et des ganglions se dessinèrent dans le creux de l'aisselle.

Alors, entre en scène une Parisienne, amie de la malade, et qui avait ouï parler des merveilles de la fulguration. On me tourmenta : je cédai. La réopération répugnait à la malade ; elle ne l'accepta que sous la condition de la faire suivre d'une séance unique de fulguration pendant qu'elle dormirait.

La séance unique de fulguration liée à l'acte opératoire sous anesthésie est un grand avantage au regard des nombreuses séances de la radiothérapie, et, de plus, la fulguration paraît inoffensive.

Le 16 décembre 1909, l'opération de récidive fut faite à Paris, par mon ami, le docteur Récamier ; le docteur de Keating-Hart fulgura soigneusement le champ opératoire, avant qu'on procédât à la suture. On avait enlevé trois ou quatre ganglions et une masse péri-ganglionnaire assez importante de l'aisselle, ainsi que les parties malades de la peau. La cicatrisation se fit rapidement et l'opérée sortit le 7 janvier 1910 de l'hôpital-clinique de Saint-Michel. Je la revis le 29 janvier en parfait état local et général. Je l'ai revue encore, il y a trois mois, c'est-à-dire neuf mois après l'opération de récidive et la fulguration. Pas trace de récidive nouvelle. A l'heure actuelle, un an après la fulguration, le carcinome, qui avait récidivé rapidement, malgré la radiothérapie, ne présente encore aucun signe de récidive. Combien de temps cela durera-t-il ? Je l'ignore.

Quelle conclusion tirer ? Aucune qui soit trop affirmative. Un partisan de la fulguration pourrait triompher, en citant les observations publiées par de Keating-Hart, Juge et Desplats. Ce serait se hâter. A mon avis, une part du retard dans la récidive doit revenir à ce fait que la seconde opération a été certainement plus radicale que la première. D'autre part, l'épreuve du temps n'est pas suffisante. Quel est celui d'entre nous qui n'a pas la satisfaction de compter des cancers du sein, non soumis à l'électricité sous forme d'étincelles ou de rayons obscurs, qui sont demeurés sans récidive durant des années ? Enregistrons simplement le fait heureux, jusqu'à présent, et attendons. Les déceptions de la radiothérapie doivent nous rendre réservés et circonspects.

Puisque je parle fulguration, laissez-moi vous dire qu'ayant fait fulgurer un champ opératoire de sarcome récidivant sous-claviculaire, et n'ayant pu le recouvrir de peau, je fus obligé de multiplier pendant dix à quinze jours les pansements, à cause du suintement séro-sanguin de la plaie. Il paraît que cette exhalation séreuse est en corrélation avec l'abondance du tissu adipeux. J'avais donc gardé cette fâcheuse impression que la fulguration devait s'opposer à des tentatives de réunion par première intention. Il n'en est rien.

Il y a deux mois, j'en ai eu la preuve sous les yeux, à l'occasion d'une

amputation du sein, que je fis à la polyclinique de Saint-Charles. La fulguration *sèche* et *crépitante* dura bien un grand quart d'heure ; les chairs avaient pris une teinte jaunâtre de viande un peu gâtée, si bien que je n'osais pas faire la suture immédiate. Incité par le docteur de Keating-Hart, qui m'assistait avec le docteur Nogier, je la fis cependant, à l'ordinaire. La réunion *per primam* suivit son cours, comme si je n'avais usé que d'instruments tranchants. Donc, la fulguration ne s'oppose pas à la réunion immédiate des plaies opératoires.

Je livre, Messieurs, ces faits à vos méditations. Enregistrons-les et attendons la consécration du temps et de nouvelles expériences.

*
* *

LUXATION DU SEMI-LUNAIRE.

M. Durand. — Je viens d'avoir l'occasion, pour la quatrième fois, de pratiquer la résection d'un semi-lunaire luxé, et je désire vous communiquer cette nouvelle observation :

Obs. — Il s'agit d'un homme de 48 ans, qui fit, le 13 avril 1910, une chute de 6 mètres de haut environ. Il tomba sur la chaussée d'une route, il ne sait trop dans quelle attitude, et se fit ainsi des lésions multiples : plaie du cuir chevelu et de la face, contusions thoraciques, fracture de côtes. Ces lésions bruyantes occupèrent d'abord la scène et firent reléguer au second plan un traumatisme du poignet droit. Une fois dissipés, par contre, ces troubles du début, le poignet devint la lésion principale et ne subit aucune amélioration, au contraire.

Je vis cet homme fin septembre 1910, et passe sous silence, comme sans intérêt, tout ce qui ne touche pas le poignet.

A ce moment, l'état était le suivant : l'examen direct révélait l'existence, dans le canal carpien, d'une petite masse présentant tous les caractères d'un semi-lunaire luxé. Sur la face dorsale, on trouvait le bord postérieur du plateau radial immédiatement au-dessus de la tête du grand os. Rien d'apparent au scaphoïde. Le diagnostic de luxation du semi-lunaire s'imposait.

La radiographie montrait, comme vous le voyez, que le semi-lunaire, luxé en avant, avait basculé, dirigeant ses cornes non plus en bas, mais en avant. L'apophyse styloïde du radius était fracturée sans déplacement.

Les troubles fonctionnels étaient très sérieux : troubles moteurs ; flexion palmaire presque nulle ; quand on la provoque, on sent que ce mouvement est brusquement arrêté par un « calage » véritable. La flexion dorsale est moins diminuée, mais reste peu étendue, à peine un

tiers de la normale. Latéralité cubitale assez complète ; latéralité radiale existe à peine ; pronation, supination à peu près normales.

Les mouvements passifs des doigts sont complets, les mouvements actifs se font mal et sans force, la pulpe ne touche qu'à peine, dans la flexion, la paume de la main.

Il existe un peu de névrite du cubital ; diminution de la sensibilité cutanée dans son son domaine, diminution de la force et du volume des muscles hypothénar et interosseux. L'adducteur du pouce semble intact. Atrophie musculaire notable de l'avant-bras, dont la circonférence a plus d'un centimètre et demi, près de deux, de moins que celle de l'avant-bras gauche.

Il existait un peu de tuméfaction de la partie supérieure de la gaine synoviale des tendons fléchisseurs, les mouvements y provoquaient une crépitation fine très nette.

Il résultait de là des troubles fonctionnels considérables qui ne permettaient pas à cet homme de reprendre l'exercice de sa profession de maçon.

Opération, le 18 octobre. Incision antérieure, sur le bord cubital de la masse des tendons fléchisseurs. On récline celle-ci, on arrive sur l'os luxé, qui est facilement saisi, on l'enlève suivant la technique habituelle.

Suture complète. Réunion *per primam*. Guérison opératoire rapide.

Résultats. — J'ai revu cet homme le 2 décembre. L'amélioration est considérable et s'accentue encore. Plus de de fourmillements dans les derniers doigts. Grande diminution des troubles moteurs : flexion palmaire presque complète ; latéralités à peu près restaurées. On n'a plus, en fléchissant, la sensation de « calage » brusque. Pronation, supination parfaites.

Le trouble qui est le moins amélioré, bien qu'il le soit nettement, est la diminution de la latéralité des doigts, en rapports avec la névrite cubitale qui n'a pas complètement disparu et laisse persister un peu d'altération de la sensibilité cutanée dans son territoire.

L'atrophie musculaire de l'avant-bras ne diminue plus que d'un centimètre à peine la circonférence du côté malade.

Les fonctions de la main se sont améliorées considérablement et l'exercice de la profession va pouvoir être repris.

Je rappelle que cette observation est la quatrième que j'ai l'occasion de vous communiquer. Dans tous les cas, bien entendu, je suis intervenu par la voie antérieure, seule logique, et je n'ai jamais eu aucun incident, aucune difficulté opératoire. Ici, l'intervention a été particulièrement simple, car je n'ai eu à m'occuper que du semi-lunaire, il n'y avait pas de fragment scaphoïdien déplacé.

Dans mes quatre cas, les résultats fonctionnels ont été : parfaits au point de vue de la mobilité passive ou volontaire ; très satisfaisants en ce qui touche les altérations des cordons nerveux médian ou cubital, qui peuvent, l'un ou l'autre, être intéressés.

Je rappelle qu'un de mes malades, présenté il y a un an, offrait en outre une lésion bizarre, sorte d'atrophie du petit doigt, qu'il rapportait à l'accident, et que je ne savais comment expliquer.

Il est à peine besoin de formuler, à la fin de cette présentation, une conclusion qui s'impose : les luxations du semi-lunaire, qui ne peuvent être réduites, doivent être traitées par l'extirpation de l'os luxé : on opérera toujours par la voie antérieure. Les résultats sont excellents.

Le Gérant, Dr VALLAS.

Lyon. — Association Typographique, 12, rue de la Barre. — H. GABRION, directeur.

TABLE DES MATIÈRES

Table alphabétique par noms d'auteurs des Travaux de la Société de Chirurgie de Lyon pendant l'année 1910.

Mémoire présenté à la Société.

(fascicule du mois d'août).

Lyon. — Assoc. typ., 12, rue de la Barre.

MÉMOIRE

PRÉSENTÉ A LA

SOCIÉTÉ DE CHIRURGIE

DE LYON

DE LA CURE OPÉRATOIRE

DE LA

HERNIE INGUINALE CONGÉNITALE DE L'ADULTE

par la résection simple du sac

PAR

M. LE Dr VÉRON

Depuis Celse, au 1er siècle, jusqu'à nos jours, on a appliqué la cure sanglante au traitement des hernies inguinales, mais son application méthodique appartient à la chirurgie contemporaine, et Lucas-Championnière en reste le grand initiateur.

Le traitement chirurgical de la hernie inguinale a subi depuis son apparition de multiples et complexes variétés dans les procédés opératoires. Les uns se sont principalement adressés au sac, le transposant, le suspendant, le pelotonnant, etc., les autres ont apporté leurs modifications dans la réfection de la paroi, reconstituant la paroi postérieure en comblant la lacune plus ou moins large qui existe entre le bord inférieur des muscles petit oblique et transverse et l'arcade de Fallope, et plaçant le cordon soit en avant entre les muscles profond et le grand oblique, à la manière de Bassini, soit en arrière et en dedans dans l'étage sous-péritonéal à la manière de Forgue et de Rochard.

Tous les différents procédés opératoires, un peu tassés et un peu touffus dans l'origine, sont arrivés peu à peu à se

préciser et à se dégager des complications et des superfluités.

C'est en cherchant moi-même à simplifier encore davantage l'opération de la hernie inguinale que je suis arrivé à la faveur de la notion pathogénique à limiter dans certains cas mon intervention opératoire à une simple excision du sac herniaire.

Il est du reste impossible de s'adresser à une méthode unique dans la cure radicale des hernies inguinales : suivant les cas, on aura recours au procédé de Lucas-Championnière, au procédé de Bassini, ou à la simple kélectomie. Les indications seront tirées de la nature même de la hernie, de l'état anatomo-physiologique de la paroi abdominale, de l'âge et de la profession du sujet, etc., etc.

En principe, on peut dire que dans le milieu militaire, la hernie que nous avons presque toujours à soigner est la hernie inguinale congénitale. Or, il faut nettement distinguer cette hernie inguinale congénitale de la hernie inguinale dite hernie de faiblesse. — La hernie inguinale congénitale n'est qu'une simple malformation péritonéale, une oblitération absente ou incomplète du conduit vagino-péritonéal, tandis que la hernie dite de faiblesse ou hernie acquise est le résultat d'une insuffisance de résistance de la paroi abdominale, d'une sorte d'aplasie de cette paroi.

D'après cette conception étiologique un peu simple, on pourrait dire que dans la hernie inguinale congénitale, il suffirait de supprimer la malformation péritonéale, c'est-à-dire le sac préformé, pour en faire la cure radicale, et que dans la hernie acquise il faudrait, après la suppression du sac, reconstituer la paroi à la manière de Bassini pour faire disparaître définitivement l'infirmité.

Mais les faits ne se présentent pas toujours en clinique sous une forme aussi schématique, et il arrive souvent que les hernieux porteurs d'une hernie inguinale congénitale présentent, en même temps que leur malformation péritonéale, un effondrement plus ou moins considérable de leur paroi abdominale. Il y a chez eux, en même temps que le vice de la congénitalité, une véritable déficience des muscles

pariétaux, qui, atrophiés, affaiblis, atones, laissent se produire les ptoses viscérales, la chute de tout le paquet intestinal qui donne au ventre cet aspect particulier du ventre à triple saillie, de ventre en besace. Bassini a eu le mérite d'appeler notre attention sur ces « aplasiques » de la paroi abdominale, aplasiques héréditaires, comme on en rencontre quelques-uns chez l'adulte dans l'armée, ou « aplasiques » acquis, comme on en trouve assez fréquemment chez des sujets d'un certain âge par le fait de la surcharge graisseuse sous-péritonéale.

Tous ces hernieux atteints de hernie inguinale congénitale avec affaiblissement de la paroi, sont justiciables des mêmes procédés plastiques que les hernieux porteurs de hernies acquises dites hernies de faiblesse.

Ce qu'on rencontre assez fréquemment chez nos hernieux congénitaux adultes, c'est non pas une aplasie de la paroi abdominale, mais bien plutôt une simple modification anatomique de cette paroi, on trouve volontiers un redressement du canal inguinal et un élargissement de ses deux anneaux. Et, en effet, sous l'influence des efforts du viscère engagé dans le sac préformé, il se produit peu à peu une distension du trajet inguinal qui va bientôt se transformer en un véritable conduit : de plus, les deux anneaux interne et externe au fur et à mesure qu'ils s'agrandissent, se rapprochent, se mettent en face l'un de l'autre, finissant par se toucher et par former un véritable trou dans la paroi.

Quand ces désordres dans la structure et les rapports anatomiques ne sont pas trop avancés, quand il n'existe encore qu'une simple dilatation des anneaux sans destruction du trajet inguinal, il suffit de supprimer le sac, c'est-à-dire la poussée viscérale, pour voir peu à peu l'anneau inguinal externe se resserrer et reprendre progressivement sa forme, mais si le trajet inguinal est supprimé, si l'on constate un grand trou dans la paroi, c'est aux méthodes de restauration pariétale qu'il faut en venir. Et pourtant, n'attend-on pas quelquefois de la méthode de Bassini plus qu'elle ne peut donner : c'est un peu l'avis de certains chirurgiens, qui trou-

vent la méthode insuffisante là où justement elle serait la mieux indiquée. En somme, elle ne peut faire beaucoup avec peu ou avec rien : elle agit sur des tissus anormaux, déficients, sur des muscles atrophiés, atones, qui affaiblissent les chances de succès et augmentent celles de la récidive. C'est le cas de dire que dans le pronostic opératoire le hernieux est plus à considérer que sa hernie elle-même. Si la paroi abdominale est déficiente chez certains sujets, chez d'autres elle reste presque normale. Partant de ce principe que chez nos jeunes soldats la hernie est d'origine congénitale et que tout le mal est la plupart du temps dans la présence d'un sac préformé, je me suis demandé si, pour certains cas bien déterminés, il ne serait pas possible de limiter l'acte opératoire à la libération de ce sac jusqu'aux stigmates de son collet et à la résection de ce sac. Maintenant, pour faciliter la dissection haute du sac, pour pousser sa pédiculisation jusqu'aux graisses sous-péritonéales, on a considéré qu'il était indispensable de se donner du jour en incisant le grand oblique et en s'adressant au procédé de Lucas-Championnière. Mais cette incision du grand oblique détruit les fibres arciformes qui sont jetées entre les deux piliers pour les unir et les maintenir, et elle donne naissance à un tissu de cicatrice qui ne vaut jamais le tissu normal : aussi, dans mon désir de respecter les tissus naturels et de ne pas toucher à la structure de la paroi antérieure du canal inguinal, j'ai essayé d'isoler et de libérer le sac jusqu'à son collet, sans m'adresser à cette incision de secours qui détruit les fibres arciformes.

J'ai essayé sur un sujet et sur une hernie qui me semblaient favorables à ma tentative, sujet vigoureux à parois intactes, avec des anneaux peu dilatés, assez résistants, hernie de grosseur moyenne et de date récente n'ayant pas encore subi les pressions irritantes du bandage. J'ai réussi assez facilement à pousser ma dissection et ma libération du sac jusqu'au collet et jusqu'aux pelotons graisseux sous-péritonéaux. Après cette première tentative, faite seulement en mars de cette année, j'ai continué à me servir de mon

procédé de kélectomie en l'appliquant à certains sujets, et en ce moment je possède onze cas de cure opératoire de hernie inguinale congénitale chez l'adulte, nombre absolument insuffisant pour entraîner le jugement et la conviction, mais qui m'a donné jusqu'à présent, à mes opérés et à moi-même, les plus grandes satisfactions.

Depuis bientôt quinze ans que je pratique la chirurgie dans les hôpitaux militaires, j'ai fait par centaines des cures radicales de hernies, je me suis adressé à tous les procédés, j'ai eu des suppurations de fils, des hématomes infectés, voire même des récidives, et je ne suis arrivé qu'au commencement de cette année à tenter cette simplification opératoire. J'ai eu le plaisir d'apprendre, par M. le Dr Desgouttes, qui faisait une période de réserve dans mon service de Villemanzy, et qui voyait nos résultats opératoires, que cette manière de faire était celle de son maître, M. le professeur Vallas, avec cette modification que M. Vallas débridait legèrement le grand oblique pour arriver plus sûrement jusqu'au collet du sac. Je conviens que la méthode qui consiste à respecter le grand oblique est une méthode d'exception qui ne peut s'adresser qu'a certains sujets et à certaines hernies, mais j'affirme qu'il est possible d'arriver à libérer le sac jusqu'aux stigmates du collet sans toucher à la paroi. On peut toujours en faire l'essai, et si la libération est trop laborieuse ou insuffisante, on peut compléter l'opération par l'incision de secours sur le grand oblique.

Voici du reste en quelques mots ma technique opératoire :

Après préparation aseptique de la région, anesthésie locale à la solution de cocaïne au 1/100e, section de la peau sur une longueur de 0 m. 05, pas plus, hémostase des artérioles de la tranche cutanée, section de la fibreuse commune, cordon pris entre le pouce et l'index, attire en dehors de la plaie, étalé entre les doigts, sac très vivement et très facilement reconnu, repéré avec une pince longuette, bien séparé de tous les éléments du cordon dispersés autour de lui, en évitant de faire quelque dechirure dans le lacis veineux et de faire saigner ; isolement du sac en allant du centre à la

périphérie, si on a quelque difficulté à trouver le plan de clivage. Le sac bien isolé, bien réduit à sa séreuse, est ouvert selon son axe longitudinal, de façon à pouvoir inspecter son contenu. Habituellement, ce sac est vide, si on y trouve un viscère, ce qui est l'exception, on le réduit, si on y découvre le testicule, ce qui arrive quand la perméabilité du conduit vagino-péritonéal est complète, on habille ce testicule en lui taillant une vaginale aux dépens du fond du sac. Si on trouve des brides épiploïques, ou des extrémités d'épiploon indurées, sclérosées, bourrées de noyaux à aspect laiteux blanchâtre, reliquat des épiploïtes causées souvent par le port du bandage, on les résèque ; mais, au lieu de faire les copieuses résections d'épiploon à la Lucas-Championnière, je me contente d'enlever la portion dégénérée, altérée, et je rentre dans l'abdomen l'épiploon jugé sain après l'avoir enserré dans une ou plusieurs ligatures au catgut. Le sac une fois libéré jusqu'à l'orifice externe du canal inguinal, je me contente de retrousser quelquefois les fibres arciformes avec un petit crochet mousse, et grâce à de petites tractions sur le péritoine, j'arrive assez aisément jusqu'au collet bien facile à reconnaître à son aspect rouge et gaufré. A ce niveau je l'embroche avec une aiguille mousse, je le lie, je le résèque, et le moignon rentre dans le ventre. L'opération est terminée. Pour éviter les légers suintements sanguinolents qui pourraient être occasionnés par les petites dilacérations des éléments du cordon, je couche au fond de ma plaie un petit balai formé par 8 à 10 crins de Florence. Ma peau est suturée avec 4 ou 5 crins : l'intervention est finie, elle a duré en tout 8 à 10 minutes.

Cette méthode opératoire, qui réduit à son minimum l'action chirurgicale est encore trop jeune pour prendre droit de cité dans la thérapeutique chirurgicale de la hernie inguinale ; mes premières opérations datent de mars, les dernières ont été faites il y a vingt jours. Je me réserve plus tard d'apporter des cas et des observations à la Société de chirurgie, pour le moment je ne puis que donner les avantages immédiats de cette simple kélectomie.

1° Grande rapidité d'exécution ;

2° Anesthésie locale suffisante, bien que ne supprimant jamais totalement la douleur ;

3° Respect de tous les tissus normaux du sujet : il n'y a qu'un sac herniaire en moins dans l'organisme ;

4° Facilité pour tous mes confrères de l'armée d'appliquer cette méthode dans tous les milieux où ils seront appelés à opérer ;

5° Suppression de tous les fils profonds (un seul fil sur le collet du sac). Le chirurgien se trouve ainsi débarrassé du souci d'abandonner dans les tissus des fils de catgut ou des tendons de renne sur la préparation desquels nous, médecins militaires, nous ne pouvons avoir aucun contrôle ;

6° Réduction au minimum des chances d'hématome, puisqu'on ne crée pas de surfaces crentées interstitielles ;

7° Application d'un principe opératoire général qui permet à des tissus normaux de reprendre leurs rapports normaux sans production d'une cicatrice qui constitue par elle-même un point faible dans l'organisme ;

8° Diminution notable du séjour au lit. Les opérés peuvent se lever du huitième au dixième jour, c'est-à-dire quarante-huit heures environ après l'ablation des fils de la peau.

Le Gérant, Dr Vallas.

Lyon. — Association Typographique, 12, rue de la Barre. — H. Gabrion, directeur.

GRANDS VINS DE CHAMPAGNE

et Mousseux Français

L. ROUSSELON

18, Boulevard Montmartre, PARIS

CHAMPAGNES

Champagne Sillery	la bouteille	**2 fr. 50**
Champagne Ay	—	**3 fr. »**
Champagne Avenay	—	**3 fr. 50**
Le Régent Champagne *(Carte blanche)*	—	**4 fr. »**
Le Régent Champagne *Carte dorée (Cuvée exclusive)*	—	**6 fr. »**

SAINT-PÉRAY ET BOURGOGNE

(Mousseux)

Saint-Péray, grand mousseux	de **1 fr. 40** à	**2 fr. »**
Saint-Péray, grand mousseux *(Carte blanche)*		**2 fr. 75**
Saint-Péray, grand mousseux *Cuvée exclusive (Carte dorée)*		**3 fr. 50**
Hermitage, blanc et rouge, grand mousseux		**4 fr. »**
Bourgogne mousseux, rouge et blanc		**3 fr. »**

NOTA. — **0,50** cent. en plus par **2/2** bouteilles.

Les vins mousseux doivent toujours être tenus couchés au frais

S'adresser : **ROUSSELON,** 18, Boulevard Montmartre, PARIS