Tuberculose pulmonaire
(forme fibro caseuse commune)

50
16e Leçon (suite)
1 janv. 1905

Autopsie du 21 janvier 1905

960

- Tuberculose pulmonaire ulcéreuse
- Lésions intestinales abondantes (gros intestin, intestin grêle, appendice
- Endocardite récente.

Femme de 34 ans. Service de M. Gallavardin

Pleurésie droite il y a 10 ans; signes de caverne au sommet droit. Pas d'autres renseignements.

Autopsie

Sujet extrêmement amaigri.

Thorax

Synphyse pleurale complète à droite, localisée au sommet à gauche.

Poumon droit

Ulcérations multiples sinueuses et communicantes dans tout le lobe supérieur dont les parties restantes sont fibreuses et anthracosiques. Synphyse de l'interlobe et prolongement des lésions ulcéreuses au delà dans le lobe moyen et la partie toute supérieure du lobe inf. en arrière. Au dessous quelques masses crues miliaires puis des tubercules crus isolés, mais en somme toute la partie inf. reste perméable à l'air.

Poumon gauche

Lésions beaucoup moins marquées. Points fibreux dans le parenchyme du lobe sup^r avec centres caséeux en voie d'élimination mais sans caverne véritable. Efflorescences de tubercules descendant jusqu'à la partie moyenne du poumon.

Coeur et aorte extrêmement petits au pontons de l'orifice mitral, au lieu d'élection, belle collerette de granulations très petites, très serrées et très friables.

Même collerette sur le bord libre des sigmoïdes mais fourrée de granulations extrêmement fines, à peine visibles.

Abdomen

Traces péritonéales très visibles d'ulcérations un peu sur tout l'intestin. Après ouverture on trouve une première grande ulcération presque complètement circulaire immédiatement après le duodénum. Comme toutes celles qui suivent elle est nettement circulaire, avec cependant une largeur d'au moins 15 à 20 millimètres ; fourrée d'un tissu spécial avec bourbillon ou sphacèle encore saillant comme si il n'était pas encore éliminé. Sur le péritoine l'intestin est légèrement resserré à ce niveau

avec des granulations très nettes. Il y a ainsi une dizaine d'ulcérations sur l'int. grêle mais rien sur la valvule ni dans la région immédiatement précédente.

Sur le gros intestin sur les 20 premiers centimètres ulcérations détergées, superficielles, presque cicatrisées, avec épaississement notable des tuniques, et rétractions et indurations des franges épiploïques. Puis aucune lésion jusqu'à l'extrémité supérieure du rectum où existe une ulcération circulaire analogue à celles du grêle.

L'appendice a 3 petites ulcérations, l'une à la pointe avec épaississement de cette extrémité ; l'autre vers l'ouverture dans le cæcum, la troisième vers la partie moyenne. Épaississement légère des parois ; les ulcérations sont visibles de l'extérieur sous forme d'une tache violacée mais il n'y a pas d'adhérences.

Rien à l'estomac ni aux reins, ni aux capsules surrénales.

Foie gras.

Rate petite

adhérence de l'épiploon à l'ovaire gauche qui est très réduit de volume. Rien à la vessie ni aux trompes, ni à l'utérus ni aux ovaires.

Hémoptysie mortelle chez un tuberculeux par rupture d'un anévrysme de Rasmussen dans un caverne

Réflexions. — Le malade avait fait à l'H.D. plusieurs séjours pour une tuberculose pulmonaire à marche chronique, lorsque dans la nuit, il a été pris d'une hémoptysie qui a déterminé sa mort en moins de dix minutes.

Le sujet n'était pas très amaigri et ne présente aucun trait d'œdème. On voit seulement sur la figure une longue tache de rougeur qui part de la narine gauche.

~~Nous avons~~ Les vaisseaux artériels, mais aussi les veines digestives sont remplies de sang; on trouve de gros caillots cruoriques dans l'estomac. Enfin les poumons ne présentent aucune

dans des conditions caractéristiques d'une irruption de sang dans toutes les parties perméables, c'est à dire sous la forme d'une tache irrégulière rouge foncé sur le blanc nacré et rosé sur les parties emplyémateuses. Les cornets comme la trachée et les bronches sont pleins de sanglé.

C'est après avoir ouvert incomplètement la cavité située au sommet gauche qui a le volume d'une petite noix qu'on aperçoit dans sa partie la plus déclive un anévrysme de Rasmussen du volume d'une noisette, qui près de sa base, présente une ouverture assez large, ayant certainement donné lieu à l'hémoptysie mortelle.

L'anévrysme paroît siége sur un gros rameau; car en introduisant une sonde cannelée dans la branche artérielle qui part de la pour se rendre au lobe supérieur, on pénétre à une distance de 4 ou 5 cent. dans l'ouverture de l'anévrysme qui a pu verser dans lieu à un énorme flot de sang, dont une partie s'est répandue au dehors par la bouche de la veine, pendant qu'une autre partie s'écoulait dans l'estomac, et que enfin une ~~troisième~~ partie pénétroit dans les vaisseaux aériens sous l'influence des inspirations nagées que devoit provoquer la menace de suffocation.

C'est ainsi que dans les poumons, le sang se trouve répandu d'une manière diffuse par petits amas alternant avec les parties employées pour la composition, ~~dans~~ sous l'influence des efforts exagérés d'inspiration.

Quant à l'anévrysme de Rommen il a, ~~trop~~ seulement le volume, mais aussi la forme d'une noisette, c.à.d. qu'il est arrondi, allongé. De plus ses parois sont molles et s'effacent au chlorure. En un mot il ne présente pas les caractères des anévrysmes que l'on rencontre sur les artères de calibre, sur les autres parties du corps; ils ne se produisent pas non plus sous l'influence de la syphilis, à laquelle se rapportent tous les autres anévrysmes.

c'autopsie, en réalité, ne sont pas de véritables anévrysmes, comme nous avons eu l'occasion de nous en convaincre depuis bien longtemps, à l'occasion d'un cas où nous avons surpris la formation de cette lésion à son début.

C'était chez un ~~[illegible]~~ de notre service, qui avait eu des hémoptysies répétées, auxquelles il avait fini par succomber. Or en faisant l'autopsie, nous avions ~~[illegible]~~ trouvé une cavité du volume d'une noix remplie de caillots cruoriques; et en enlevant les caillots nous avons découvert une artère du volume d'une plume d'oie, ayant une ouverture

allongée de 3 ou 4 millimètres et au dessus de laquelle se trouvait une pseudomembrane blanche d'aspect filiforme de 1 à 2 mill. d'épaisseur fixée sur les bords de l'ouverture, mais formant une cavité pseudo-anévrysmale, vide comme l'orifice, et pouvant contenir ~~[illegible]~~ noisette, dont la partie convexe était en rapport avec les caillots cruoriques contenus dans la caverne.

Or, cette production s'expliquait très facilement de la manière suivante: Sous l'influence de lésions ulcéreuses tuberculeuses, une artère avoisinant ~~[illegible]~~ de la paroi d'une caverne non cicatrisée, avait été entamée et avait donné lieu à des hémoptysies répétées, qui avaient fini par l'arrêter sous

l'influence de la formation de caillots chronique dans la cavité et en même temps de la formation d'un exudat tel qu'il s'en produit au niveau des vaisseaux tendant à s'oblitérer ; mais qui ne trouvant qu'un point d'appui peu résistant contre le caillot chronique, s'était laissé distendre et amener à donner lieu à une petite cavité en communication avec l'artère, mais dont les parois étaient de constitution bien différente, et constituant en somme un anévrysme faux consécutif, bien différent par son mode de formation des anévrysmes précédents.

Et ce que nous avons eu l'occasion d'observer depuis cette époque, en sont

toujours présentés à une période plus avancée, c'est-à-dire avec une poche double parois étant plus constante, moins constituée par un refoulement hydrique n'exposent jamais les corrections de tuniques atteintes en aucun point, comme durant la lithiasie l'on avait constaté, et comme on l'admet généralement aujourd'hui. Toutefois on a le tort, selon nous, de considérer encore cette lésion comme constituant un véritable cancérisme, alors qu'il résulte des considérations précédentes que les causes, la constitution et son origine sont tout à fait différentes.

Avec la pathogénie que nous admettons, il faut que la production de cet anévrysme soit consécutif à l'ouverture d'un autre vaisseau, par conséquent, le malade ait eu antérieurement un ou plusieurs hémoptysies. Mais on nous a dit que dans ce cas le malade n'avait jamais craché de sang, et que le fait était bien spécifié dans l'observation. Or en examinant les notes qui ont été prises, on voit que l'observation du malade a été prise deux fois dans le cours de l'année dernière, et que dans l'une des observations on a noté pour d'hémoptysie. Mais le malade

38

est sorti de l'H. D. vers la fin de décembre 1905, époque depuis laquelle toute observation faite depuis, quoique il soit rentré dans le service au commencement de février. Mais c'était un de ces phénomènes à retour périodique et qui n'était guère examiné, puisque son observation n'avait pas été faite en dernier lieu. On aurait pu tenter s'il avait eu des hémoptysies durant son dernier séjour pendant le mois de février ; mais il a pu avoir sans qu'on en ait eu connaissance, et il a eu certainement au moins une hémoptysie dans le courant de janvier, qui a dû précéder la formation de l'ouverture, puisque nous avons trouvé alors des ulcérations dans les

27e Leçon (suite)
12 janv. 1898

574 1

Caverne tuberculeuse guérie
Chez un ataxique mort
d'une pneumonie double.
—(Éx. histologique prouve qu'il s'agit d'une bronche dilatée).

—

H. 70, service de M. Leisin, où il se trouvait depuis longtemps (2 ans) pour une ataxie avec déterminé une impotence complète. Le malade avait seulement été examiné au sujet de ses troubles nerveux qui étaient très prononcés. L'examen des poumons n'avait pas attiré l'attention de ce côté et on ne s'occupait plus du malade lorsqu'on a appris sa mort survenue à la suite de quelques symptômes de dyspnée.

Autopsie le 22 janv. 1898 -

Rien de particulier à la surface extérieure du sujet -

La moelle présente manifestement de la sclérose avec atrophie au niveau des cordons postérieurs et surtout au niveau des faisceaux de Goll.

Les plèvres présentent de chaque côté, mais surtout à gauche, des adhérences anciennes et résistantes au sommet ; toutefois dans les parties déclives se trouve un peu de sérosité louche.

Après avoir enlevé les poumons, on constate que le lobe inférieur gauche est volumineux, résistant, rougeâtre et augmenté manifestement de densité, en même temps que sa surface est recouverte d'un exsudat fibrineux récent.

des incisions faites sur le lobe montrent qu'il est le siège d'une hépatisation rouge récente l'occupant presque tout entier ; le quart supérieur droit étant seulement engorgé.

Le lobe supérieur de poumon paraît comme atrophié, surtout le sommet qui fait à peine saillie au dessus de l'extrémité supérieure du lobe inférieur. De plus le sommet paraît comme flétri et affaissé au niveau des points où se trouvaient les adhérences pleurales. On voit bientôt qu'il existe à ce niveau une caverne dans laquelle on pénètre par une incision verticale. Cette caverne est incomplètement divisée en deux portions : l'antérieure plus grande pouvant contenir une grosse noix et la postérieure inférieure plus petite pouvant contenir une grosse noisette. Cette dernière est comme surajoutée à la partie postérieure de

inférieure de la première. La paroi antérieure supérieure de cette caverne est affaissée et la surface interne de coloration rougeâtre un peu ecchymotique est parfaitement lisse et légèrement humide, sans trace de pus ou de caséum. La paroi est partout mince et souple.

On explore avec soin les bronches aboutissant vers la caverne et on constate que elles sont parfaitement perméables, mais beaucoup obliterées par la paroi de la caverne que l'on soulève en faisant pointer la sonde introduite dans les bronches, malgré, même avec un stylet très délié, on ne peut pénétrer d'une bronche dans la caverne. Et de suite on constate parfaitement l'obliteration des bronches par la mince membrane qui forme la paroi de la caverne.

Le tissu pulmonaire avoisinant paraît plutôt un peu dépriné, mais il est partout perméable à l'air et ne présente aucune lésion tuberculeuse ancienne ou récente. La portion antérieure du sup. de la caverne n'est constituée que par la plèvre épaissie ou une ~~pression~~ ~~[illegible]~~ tissu pulmonaire sclérosé.

Le lobe inférieur du poumon droit est aussi le siège d'une hépatisation récente qui occupe seulement la moitié ~~du lobe~~ ~~[illegible]~~ portion inférieure et postérieure du lobe. Y a-t-il plus d'congestion que d'hépatisation, ou aussi un peu d'œdème ~~[illegible]~~ à la surface.

Le lobe supérieur plus volumineux que gauche, offre ~~cependant~~ ~~[illegible]~~ ou sommet une induration superficielle ou une légère dépression cicatricielle.

allongée de 3 ou 4 millimètres et au dessus de laquelle se trouvait une pseudomembrane blanche d'aspect fibreux de 1 à 2 mill. d'épaisseur fixée sur les bords de l'ouverture, mais formant une cavité pseudo-anévrysmale, vide comme l'orifice, et pouvant contenir ~~[illegible]~~ pointe, dont la partie convexe était en rapport avec les caillots chroniques contenus dans la caverne.

Or, cette production s'expliquait très facilement de la manière suivante: Sous l'influence de lésions ulcéreuses tuberculeuses, une artère ayant volume située ~~[illegible]~~ au dessus de la paroi d'une caverne non obliterée, avait été entamée et avait donné lieu à des hémoptysies répétées, qui avaient fini par s'arrêter sous

l'influence de la formation de caillots cruoriques dans la cavité et en même temps de la formation d'un exudat tel qu'il s'en produit au niveau des artères ouvertes tendant à s'oblitérer ; mais qui ne trouvant qu'un point d'appui peu résistant contre le caillot cruorique, s'était laissé distendre et amener à donner lieu à une petite cavité en communication avec l'artère, mais dont les parois étaient de constitution bien différente, et constituant en somme un anévrysme faux consécutif, bien différent par son mode de formation des anévrysmes perforants.

Les cas que nous avons eus à l'occasion d'observer depuis cette époque, se sont

toujours présentés à une période plus avancée, c'est-à-dire avec une poche double parois étant plus constante, moins constituée par un tubercule lymphatique n'exposent jamais les conditions de tuniques atteintes au moins point, comme ensuite la muqueuse le a aussi constaté et comme on l'admet généralement aujourd'hui. Toutefois on a le tort, selon nous, de considérer encore cette lésion comme constituant un véritable anévrysme, alors qu'il résulte des considérations précédentes que les causes, la constitution et son origine sont tout à fait différentes.

Avec la pathogénie que nous admettons, il faut que la production de cet anévrysme soit consécutive à l'ouverture d'un autre vaisseau, par conséquent, le malade ait eu antérieurement une ou plusieurs hémoptysies. Mais on nous a dit que dans ce cas le malade n'avait jamais craché de sang avant le fait était bien spécifié dans l'observation. Or en examinant les notes qui ont été prises, on voit que l'observation du malade a été prise deux fois dans le cours de l'année dernière avant que l'une des observations ait noté pas d'hémoptysie. Mais le malade

est sorti de l'H. D. vers la fin de décembre 1901, époque depuis laquelle toute observation faite depuis, quoique il soit rentré dans le service au commencement de février. Mais c'était un de ces phénomènes à retour périodique qui n'était guère examiné, puisque son observation n'avait pas été faite en dernier lieu. On aurait pu tenter s'il avait eu des hémoptysies durant son dernier séjour pendant le mois de février ; mais il a pu avoir sans qu'on en ait eu connaissance, et en certaines ou moins une hémoptysie dans le courant de janvier, qui a dû précéder la formation de l'ancrysme ; puisque nous avons trouvé altérée cet ancrysme dans ces conditions.

27e Leçon (suite)
2 janv. 1898

874 1

Caverne tuberculeuse guérie
Chez un ataxique mort
d'une pneumonie double.
-(Exa. histologique prouve qu'il s'agit d'un bacille d'Eberth).

H. 70, service de Mr Leisin, où il se trouvait depuis longtemps (2 ans) pour une ataxie ayant déterminé une impotence complète. Ce malade avait seulement été examiné au sujet de ses troubles nerveux qui étaient très prononcés. L'examen des poumons n'avait pas attiré l'attention de ce côté et on ne s'occupait plus de ce malade longtemps a appris sa mort survenue à la suite de quelques symptômes de dyspnée.

Autopsie le 22 janv. 1898 -

Rien de particulier à la surface extérieure du sujet -

La moelle présente manifestement de la sclérose avec atrophie au niveau des cordons postérieurs et notamment au niveau des faisceaux de Goll.

Les plèvres présentent de chaque côté, mais surtout à gauche, des adhérences anciennes et résistantes au sommet; toutefois dans les parties déclives se trouve un peu de sérosité louche.

Après avoir enlevé les poumons, on constate que le lobe inférieur gauche est volumineux, résistant, rougeâtre et augmenté manifestement de densité, en même temps que la surface est recouverte d'un exsudat fibrineux récent.

des incisions faites sur le lobe montrent qu'il est le siège d'une hépatisation rouge récente l'occupant presque tout entier ; le quart supérieur antérieur étant seulement engorgé.

Le lobe supérieur du poumon paraît comme atrophié, surtout le sommet qui fait à peine saillie au dessus de l'extrémité supérieure du lobe inférieur. De plus le sommet paraît comme flétri et affaissé au niveau des points où se trouvaient les adhérences pleurales. On voit bientôt qu'il existe à ce niveau une caverne dans laquelle on pénètre par une incision verticale. Cette caverne est incomplètement divisée en deux portions : l'antérieure plus grande pouvant contenir une grosse noix et la postérieure inférieure plus petite pouvant contenir une grosse noisette. Cette dernière est comme surajoutée à la partie postérieure de

inférieure de la première. La paroi antérieure et supérieure de cette caverne est affaissée et la surface interne de coloration rougeâtre un peu ombrée est parfaitement lisse et légèrement humide, sans trace de pus ou de caséosité. La paroi est partout mince et souple.

On explore avec soin les bronches aboutissant vers la caverne et on constate qu'elles sont parfaitement perméables mais beaucoup obliterées par la paroi de la caverne que l'on soulève en faisant pointer la sonde introduite dans les bronches, malgré, même avec un stylet très délié, on ne peut pénétrer d'une bronche dans la caverne. Et du reste on constate parfaitement l'obliteration des bronches par la mince membrane qui forme la paroi de la caverne.

Le tissu pulmonaire avoisinant paraît plutôt un peu déprimé, mais il est partout perméable à l'air et ne présente aucune lésion tuberculeuse ancienne ou récente. La portion antérieure du sup. de la caverne n'est constituée que par la plèvre épaissie au ~~[illegible]~~ tissu pulmonaire sclérosé.

Le lobe inférieur du poumon droit est aussi le siège d'une hépatisation récente qui occupe seulement la moitié ~~[illegible]~~ de la portion inférieure et postérieure. Mais y a-t-il plus d'congestion que d'hépatisation, ou aussi un peu d'œdème ~~[illegible]~~ à la surface.

Le lobe supérieur plus volumineux que gauche, offre ~~[illegible]~~ seulement une induration superficielle ou une légère dépression cicatricielle.

On voit sur les coupes qu'il existe au sommet une couche de tissu sclérosé de 3 ou 4 mill. à la partie centrale et de 2 à 1 mill. sur les bords, et qu'il existe enfermé dans ce tissu deux ou trois petits nodules caséux du volume d'une graine de mil. aucun bacille tuberculeux décelé.

Plusieurs ganglions trachéo-bronchiques sont sains et indurés.

L'aorte est volumineux. Ses parois sont épaissies et cependant dilatées. On voit que sa surface interne est littéralement couverte de plaques gélatiniformes qui rendent la surface interne irrégulière ondulée. Toutefois les orifices des coronaires ne sont pas oblitérés.

Cœur d'aspect normal, ~~pesant 270~~ 270 gr.
Foie ortophéin 950 gr.
Reins ortophéin un peu sclérosés aux petits kystes, 130 gr. chacun.
Rate ortophéin 85 gr.

Exam. Il s'agit bien d'un cavernome guéri, c.a.d. à parois lisses et souples, non recouvertes de produits caséeux et sans communication avec les bronches, puisque nous n'avons rencontré aucune caverne aussi volumineuse dans ces conditions. ~~Du reste~~ nous avons pris un morceau de la paroi pour l'ex. histologique afin de bien nous assurer qu'il s'agit en réalité d'un gros cavernome guéri.

Cette caverne est très vraisemblablement d'origine tuberculeuse, car il n'y a guère que la tuberculose capitale de donner lieu à une semblable lésion.

Du reste il y avait encore au sommet des lésions caséeuses indéniables dans du tissu fibreux de cicatrice.

Or pourquoi il est vrai incriminer la syphilis qui a ordinairement existé chez les ataxiques et vraisemblablement chez celui-ci ; car les lésions de l'aorte ont tout à fait l'aspect de celles qui on rencontre chez les syphilitiques plutôt que de celles imputables à l'état sénile. Mais nous ne sachions pas qu'une pareille caverne ait jamais été produite d'une manière indubitable par la syphilis.

Il convient de remarquer aussi la coexistence fréquente de la tuberculose chez les aliénés malades.

Il est intéressant de connaître à quelle époque cet malade a eu des lésions pulmonaires et dans quelles circonstances il a guéri.

Les lésions pulmonaires étaient-elles antérieures à son gâtisme ? Quand l'aortite s'est-elle produite ? Y a-t-il eu une cause qui

3e Salle (suite)
janv. 1898

Tuberculose pulmonaire très limitée et en voie de guérison avec rétrécissement atrophique des reins et hypertrophie du cœur compliqué d'une péricardite tuberculeuse – troubles cérébraux attribués à une méningite tuberculeuse dont on ne trouve aucune trace et qui doivent être rapportés à des phénomènes uréémiques.

F. 35 ans, ménagère, entrée dans le S. de M. Olivier (lits n° 27) le 26 Xbre 1897, morte le 4 janv. 1898.

Rien à signaler dans les antécédents héréditaires : père mort frappé d'une attaque d'apoplexie ; mère encore vivante et bien portante ; 2 frères en bonne santé.

La malade a toujours joui d'une santé médiocre. Jeune, elle s'enrhumait facilement et toussait tous les hivers. Convulsions dans l'enfance. Pas de gdes maladies dans le jeune âge. La malade a toujours été très nerveuse et souvent en à différentes reprises des crises de nerfs. Pas d'alcoolisme. Pas de syphilis. Pas de rhumatisme. A 15 ans f. palpitations graves à la suite desquelles elle resta longtemps anémique. Réglée à 16 ans assez régulièrement. Mariée à 24 ans : 2 enfants vivants et bien portants. Son mari joui également d'une bonne santé. Pas de fausses couches.

La maladie remonte à son intensité actuelle il y a un mois seulement. Mais depuis 18 mois environ, c.a.d. deux mois après son dernier accouchement, elle avait commencé à tousser surtout la nuit, la toux s'accompagnant d'une expectoration peu abondante, très visqueuse et de coloration jaunâtre. En outre l'état général s'est considérablement modifié; la malade a beaucoup maigri et perdu ses forces, si bien que depuis 1 mois elle est incapable de tout travail. En même temps elle avait présenté des troubles nerveux assez accusés, crises de larmes et un état d'excitation presque permanente avec idées fixes et état d'inquiétude.

Dans ces renseignements tout fournis par la mère de la malade, cette dernière ne pouvant répondre à un examen. Elle se présente, en effet, avec un faciès inquiet, les yeux sont brillants, les pupilles un peu resserrées, la parole saccadée. Les réponses faites par la malade sont souvent sans rapport avec les questions posées: elle parle sans cesse de son état de santé, se considère comme perdue et il semble qu'à certains moments il y ait du véritable délire.

à l'examen 1°. très amaigrie avec faiblesse des muscles colorés. Pas de céphalées. Les pupilles sont un peu serrées, mais égales. Pas de paralysie oculo-motrice ni pas de troubles de la vision.

La langue est rouge, dépouillée et très sèche. L'appétit est diminué depuis très longtemps. Mais depuis 8 jours la malade présente un autre de nouveaux symptômes : elle dit être atteinte de vomissements continuels. Mais en réalité il s'agit plutôt d'un hoquet persistant. La malade ne rejette pas les liquides absorbés, mais a de fréquentes contractions brusques du diaphragme déterminant le rejet d'un liquide visqueux assez abondant. En raison de ces troubles ou de son état mental, la malade refuse des aliments et même d'absorber des liquides. Rien du côté de l'estomac. Le ventre est souple et indolore. Nulle part la palpation ne révèle de douleurs. Pas de diarrhée.

La malade attire d'elle-même l'attention sur la région précordiale qui serait le siège de douleurs vives s'irradiant dans le cou et du côté des attaches du diaphragme. La pression même légère à cet niveau est très douloureuse et il semble qu'il y ait en ce point une véritable zône hystérogène.

Le cœur paraît un peu augmenté de volume : le point ~~[illegible]~~ dans le 5me espace, mais en dehors du mamelon. La matité ne peut être délimitée en raison des douleurs. A la palpation, le choc est assez intense. A l'auscultation battements assez forts avec extrasystoles à partir des intermittences, de plus, bruit de soufflé à timbre très rapeux, occupant toute la région précordiale. Ce frottement ne se propage

ni dans les vaisseaux du cou, ni dans l'aisselle, se répond nettement à la systole et à la diastole, point à la dyspnée, il rend difficile l'auscultation des bruits du cœur. Toutefois il semble qu'à la base on ait par intervalles un souffle diastolique léger. Le pouls radial est assez fort, un peu irrégulier. Pas de signes d'asystolie. Rien à l'orifice tricuspide. Pas de dilatation des jugulaires. Pas de cyanose de la face. Pas d'œdème.

aux poumons : matité en avant dans la fosse sus épineuse droite. Submatité à gauche dans les 2 fosses sus et sous épineuses. En arrière submatité sous les deux clavicules. Sonorité normale dans le reste du poumon gauche. Submatité à droite dans le tiers moyen du poumon.

à l'auscultation. Au sommet droit en avant, respiration très obscure avec une expiration un peu prolongée, et après les efforts de toux, quelques râles humides localisés à la fosse sus-épineuse. Dans la fosse sous-épineuse, respiration rude avec quelques râles fins. Pas de crachats.

Dans le tiers moyen du poumon droit, respiration un peu rude avec des râles humides et crépitants. A la base droite respiration obscure, mais sans souffle ni égophonie.

au poumon gauche : obscurité marquée en arrière avec une expiration prolongée et quelques râles secs. Rien dans le reste du poumon en arrière. En avant mêmes signes, pas de râles, ni de craquements.

Toux quintante assez fréquente. Expectoration rare, muco-purulente. Dyspnée marquée, ayant beaucoup augmenté depuis 3 semaines environ.

Le foie ne paraît pas augmenté de volume, mais il est nettement abaissé et dépasse les fausses côtes de 2 travers de doigt. Pas de douleur à la pression. Pas d'ictère.

La rate paraît normale.

Urine - gros dépôt d'albumine.

$\theta = 38°,1$ le soir à l'entrée.

28 X^bre - Le malade présente toujours les mêmes signes à l'auscultation du cœur et des poumons; mais les symptômes fonctionnels se sont beaucoup accusés; la dyspnée est plus vive, le hoquet est plus fréquent et plus accusé. La langue est très sèche; le malade ne s'alimente plus du tout. Les troubles cérébraux sont plus marqués: le délire est continuel et le malade ne répond plus aux questions posées.

$\theta = 38°,3$

0

Dx^les Les symptômes cérébraux dominent maintenant la scène et font songer à une méningite. Les pupilles sont serrées. Pas de raideur de la nuque. Pas de contractures. Pas de paralysie. La sensibilité semble intacte, autant qu'on peut en juger, vu l'état de la malade. Les réflexes sont exagérés. — Le délire persiste, la malade pousse des cris inarticulés et ne semble reconnaître personne. Sensation de boule. L'alimentation est nulle. Dyspnée très vive.

eur. 98. On isole la malade qui continue à délirer et à crier. L'auscultation est à peu près impossible. Néanmoins on perçoit toujours très nettement le frottement.

Le hoquet est la même. La malade refuse toute alimentation; la langue est très sèche.

mêmes signes du côté des yeux

$\theta = 38°,5$

jour. — La malade meurt avec les mêmes symptômes.

(obs. communiquée par M. Charrié interne du service)

nts cliniques : Impaludisme névropathique — Emb. pulm. : Rareté. Infarctus droit; induration du sommet gauche — Sénilité. Foyers cérébraux très anciens — méningite tuberculeuse ? — albuminurie —

Autopsie le 7 janvier 1898. En poumons présentent des adhérences pleurales aux deux sommets avec prédominance à droite.

On sent effectivement au niveau du sommet droit des points indurés diminués. Sur les coupes on voit qu'il existe à deux travers de doigt environ du sommet et en arrière une masse caséeuse du volume d'une grosse noisette dont la partie centrale est ramollie et en voie de désintégration, tandis qu'elle est entourée d'une véritable capsule fibreuse noirâtre, l'isolant du tissu pulmonaire voisin. On compte encore 4 ou 5 amas caséeux arrondis, durs, du volume d'une lentille à un gros pois égalements entourés d'une

couche de tissu fibreux noir. Ces lésions sont diminuées dans la partie supérieure du lobe supérieur du milieu d'un tissu rouge foncé contenant moins d'air et moins souple qu'à l'état normal. Le reste du poumon est aussi congestionné, mais à un moindre degré que le sommet. Il est partout parfaitement perméable à l'air.

Le poumon gauche est le siège de lésions de même nature, mais à un moindre degré. Il n'y a que au sommet que 3 ou 4 petits amas caséeux du volume d'une lentille à un petit pois entourés aussi d'une couche fibreux noir, même état congestif du sommet principalement.

Le cœur augmenté de volume est le siège d'une péricardite sèche, déjà en partie adhérente à la région postérieure. Les deux feuillets sont recouverts d'un exsudat fibrineux assez épais et disposé très irrégulièrement. Toutefois on peut très manifestement constater sur certains points des granulations blanchâtres arrondies, manifestement tuberculeuses. En arrière et en dehors les deux feuillets sont adhérents dans les 2/3 supérieurs. Sur une forte traction, on arrive cependant à les détacher, et on voit encore plus facilement sur les surfaces mises ainsi à découvert la présence de granulations.

Le cœur est hypertrophié, pesant 420 gr., mais n'présente aucune lésion orificielle.

Les reins sont considérablement sclérosés et atrophiés.

Le rein gauche qui ne pèse que 20 gr. est constitué par un tissu fortement sclérosé avec capsule épaissie et adhérente. Sur la coupe la substance corticale paraît en qqes points disparue et ce qui reste de la substance du rein à un aspect granuleux blanchâtre. Cependant il ne semble pas qu'il y ait des granulations, les points blanchâtres ont un certain induration provenant des plaques à la sclérose périvasculaire.

Le rein droit qui est un peu moins rétracté et pèse 70 gr, présente cependant les mêmes lésions que le rein gauche, seulement à un degré un peu moindre. Un fragment de ce rein a été pris pour l'ex. microscopique.

Foie gras peu volumineux, 870 gr.

Rate petite et rétractée, 110 gr.

L'encéphale examiné avec beaucoup de soins ne présente aucune lésion appréciable des méninges et notamment aucune trace de méningite. Il n'est le siège d'aucun tubercule, ni d'aucune autre lésion.

Réflexions. Les poumons sont manifestement le siège de lésions tuberculeuses qui non moins évidemment sont en voie de guérison.

En pareille circonstance on trouve toujours une hypertrophie du cœur. Celle-ci ne peut avoir été causée par les lésions pulmonaires qui sont trop limitées pour avoir eu un retentissement sur le cœur dont l'hypertrophie est plus rationnelle en rapport avec les lésions rénales. Ces dernières lésions à évolution chronique pouvaient plus ou moins anciennes. De quelle nature sont-elles ?

Il ne semble pas qu'on ait affaire

à une néphrite tuberculeuse proprement dite ; car on n'trouve, tout au moins à l'œil nu, aucun foyer de tuberculose ou de lésions caséeuses.

Les néphrites sans tuberculose que on rencontre fréquemment chez les tuberculeux sont attribuées soit aux toxines tuberculeuses, soit à une infection secondaire. cette dernière doit-elle éliminée en raison de l'état des lésions pulmonaires qui ne pouvaient être le foyer d'un autre agent infectieux ou tout au moins qui se présentaient enveloppées d'un coagulum fibreux ne permettant pas l'accès de l'air à ce niveau.

Il est vrai que toutes les causes capables d'occasionner une néphrite chez un sujet non

tuberculeux pouvait aussi la déterminer dans ce cas.

Mais l'on sait par ce que l'on a pu constater en faisant usage du liquide de Koch et par l'expérimentation sur les animaux (Arloing) que les toxines tuberculeuses suffisent à provoquer des néphrites.

Depuis longtemps nous avons remarqué aussi qu'avec les moindres tubercules dans les reins (2 ou 3 seulement) on trouve toujours une néphrite diffuse plus ou moins ancienne.

Aussi est il plus rationnel d'attribuer cette néphrite à l'action des toxines tuberculeuses. Le plus souvent, dans

ces cas, les reins se présentent sous un autre aspect. Ils sont augmentés de volume, ou du moins ne paraissent à l'état normal ou seulement d'un volume un peu moindre, la substance corticale se présentant plutôt avec un aspect blanchâtre et sans notable diminution de volume.

Cependant les auteurs signalent aussi, quoique rarement, l'atrophie des reins pour lésion chez des tuberculeux. Ces cas comme celui-ci sont rares et on doit peu en rencontrer que dans des cas analogues, c. à. d. chez des sujets dont la tuberculose a guéri ou se trouve en voie de guérison.

En effet, lorsque la tuberculose pulmonaire évolue avec sa forme destructive habituelle, la marche de la maladie est plus ou moins rapide et le cœur a plutôt de la tendance à s'atrophier ; de telle sorte que la néphrite survenant dans ces conditions doit avoir peu de ~~tendance~~ à la sclérose atrophique qui exige probt beaucoup plus de temps pour se produire et un certain degré d'hypertrophie du cœur.

Ce n'est que la néphrite apparaissant avec des lésions pulmonaires limitées et s'accompagnant bientôt

d'hypertrophie du cœur ~~provoquée~~ à la fois à la sclérose des lésions pulmonaires et rénales, qui ~~paraît devoir évoluer~~ lentement et de manière à aboutir aux lésions observées dans le cœur.

C'est bien parce que la malade était toujours sous l'influence de l'infection tuberculeuse qu'elle a été prise d'une péricardite tuberculeuse.

Ordinairement cette affection se produit consécutivement à une pleurésie tuberculeuse d'un des deux côtés et plutôt du côté gauche. Mais dans le cœur il n'existait aucune trace de pleurésie. La localisation de la tuberculose

sur la péricarde doit plutôt être attribuée à l'hypertrophie du cœur qui entretient vraisemblablement à ce niveau des phénomènes de stase sanguine propices aux inflammations. On voit en effet combien la péricardite est fréquente dans la maladie de Bright. Seulement dans ce cas la péricardite a été tuberculeuse en raison de l'infection avec péritonite de cette nature.

Les troubles cérébraux présentés par la malade avaient fait croire à une méningite tuberculeuse; alors que tir manifestement ils doivent être rapportés à l'urémie.

à vrai dire il n'y a en aucun ~~phénomène~~ positif de méningite et ne sont plutôt

des phénomènes d'excitation cérébrale qui se sont produits et d'une excitation telle qu'on n'en observe pas dans la méningite.
D'autre part on s'est borné à constater la présence de l'albumine dans l'urine, sans faire l'examen microscopique du dépôt qui aurait probablement appelé l'attention sur l'état des reins. Il aurait fallu aussi s'assurer de la quantité d'urine rendue dans les 24h et on aurait sans doute trouvé une diminution considérable qui ne nous a pas permis pour faire défaut dans les cas d'accidents dits urémiques.

à remarquer enfin que l'accentuation du tremblement avait fait croire à des lésions beaucoup plus considérables que celles

constatés par l'autopsie étaient dignes d'intérêt ; pour ce qui a trait aux lésions tuberculo-caséeuses, ne donnant lieu à aucun bruit puisqu'elles étaient enveloppées d'une couche fibreuse épaisse. Mais ce qui donnait lieu aux phénomènes stéthoscopiques constatés, c'était l'état de congestion ou condensation dans les cavités alvéolaires voisines des lésions tuberculeuses entretenant ainsi un état inflammatoire léger désigné sous le nom vague de pneumonie contourbale. Il en est ainsi dans la plupart des cas de lésions tuberculeuses où ce ne sont pas les produits caséeux qui donnent lieu aux râles, puisque l'air ne y pénètre pas, mais bien les phénomènes inflammatoires périphériques qui sont constants et qui cependant ne frappent pas l'attention.

Autopsie du 10 février 1905

- Tuberculose avec grande caverne du sommet gauche. Lésions très discrètes à droite.
- Symphyse pleurale ~~gauche~~ droite avec traces de pleurésie ancienne et reliquat d'exsudat séreux à la base.

Homme de 72 ans. Service de M. Lépine

Caverne du sommet gauche.
Douleur spontanée du membre inférieur gauche.
Pas de diurèse.

Autopsie

Thorax

Symphyse pleurale gauche complète avec épaississement fibreux des parties postérieures, mais avec reliquat tout à le fait à la base d'une petite cavité contenant une 100aine de grammes de liquide clair elle sépare les deux feuillets séreux fortement épaissis et doublés d'une couche dense de fibrose. On ne peut décaver de tubercules.

Adhérences insignifiantes à droite.

Poumon gauche

Au sommet même grande caverne (orange) à parois minces presque uniquement formée par la plèvre

adhérente ; ces parois sont intérieurement assez régulières et relativement lisses. Liquide purififorme quelques à l'intérieur.

Le reste du lobe sup. est occupé par du parenchyme fortement sclérosé (bands gris de fer) contenant des amas caséeux uniformes non désintégrés et assez disséminés.

Dans la pointe post. inf. du lobe inf. amas lobulaires caséeux assez confluents, très rares au contraire blancs. Le reste du poumon qui est emphysémateux et contient en outre quelques tubercules fibreux. (grains de plomb). Atélectasie peu marquée et assez superficielle de la base.

<u>Poumon droit</u>. Emphysème généralisé avec vicatrice du sommet apparaissant sous la plèvre comme une traînée blanche épaisse, un peu en dépression, large de 2 à 2 1/2 centimètres et large de 2 à 3 millimètres. A la coupe on voit qu'elle correspond à une large lame fibreuse plongeant dans le parenchyme sur plusieurs centimètres et contenant dans son milieu élargi un amas crayeux gros comme une ~~petite~~ lentille.

En plein centre du lobe sup. amas de tubercules caséeux confluents, devenant plus disséminés à mesure qu'on s'approche de la périphérie et cessant complètement à 1 centim. environ de la surface.

Nombreuses petites taches blan-

pleurales punctiformes sans saillies disséminées un peu partout.

A la base du ~~bord ant~~ lobe inférieur, niché dans la languette petit foyer triangulaire long de plusieurs centimètres de pneumonie caseuse, ayant la disposition d'un infarctus. Traces de sclérose anthracosique diffuse surtout dans les parties supérieures

Coeur. Un peu d'athérome dans les vaisseaux pigeons mais sans autre lésion appréciable.

abdomen

adhérences sous hépatiques assez nombreuses, entre autres une lame fibreuse ayant sa ligne d'insertion tout le long de la face inf. de la vésicule et se jetant sur le colon. adhérence de l'épiploon colique à la paroi en dehors du coecum qui est légèrement étranglé. appendice coudé par de petites lames fibreuses mais non adhérent. Du côté de l'hypochondre gauche ~~droite~~ il y a quelques adhérences allant du diaphragme à la rate. De ce côté ~~la~~ ~~rather~~ ligne d'insertion du diaphragme est très fortement élevée par rapport au côté opposé.

Foie sans altération apparente 1985 g.

Reins d'aspect normal sauf des dépressions très nombreuses de la surface sans trace apparente ~~de~~ d'infarctus à la carpe. 135 g. chacun.

Rate 105 g.

Tout le long de l'intestin grêle existent de petites taches jaunes bien nettes, grosses comme des têtes d'épingle ou des lentilles, sans saillie, sans induration, bien visibles sous le péritoine. Elles correspondent sur la muqueuse à des taches ayant exactement le même aspect, avec une saillie inappréciable. A la coupe elles s'écrasent et de leur centre s'échappe une substance dense fluide presque incolore.

Réflexions. à remarquer la fixation de lésions en évolution à gauche seulement et dont la durée a dû être longue, ainsi qu'il arrive ~~dans~~ fréquemment lorsque le poumon y est resté primitivement. Toutefois il y a eu à droite des lésions qui ont guéri par sclérose, probablement en raison de l'activité compensatrice produite dans le poumon. C'est en raison de ces phénomènes et de l'emphysème survenu en pareille circonstance, que les deux poumons tuberculeux se sont localisés sur les parties centrales du lobe supérieur et non à sa superficie où domine l'emphysème.

21

autopsie du 11 février 1905

982

1. – Tuberculose pulmonaire : cavernes aux deux sommets, symétriques, avec productions fibreuses abondantes.
– Scoliose de la colonne thoracale ; cœur de volume normal
– Estomac lésé sans lésions

Homme de 35 ans. Service de M. Lépine.

Autopsie

Sujet sans déformations thoraciques apparentes extérieurement au premier abord. Taille 166 centim.

Thorax

Symphyse pleurale ~~droite~~ gauche complète, y compris la plèvre diaphragmatique, localisée au lobe supérieur à droite. Diaphragme fixé en position un peu élevée à gauche.

Poumon gauche 975 g.

Dans le lobe supérieur caverne grosse comme une mandarine, située

au sommet même mais un peu du côté externe du lobe. Parois fibreuses blanches d'1 millim. environ assez lisses à l'intérieur, sans brides ni relief. Contenu : mucopus visqueux très peu grumeleux. Tout le reste du lobe est semé de brides fibreuses grises très confluentes isolant le peu de parenchyme ~~cas~~ perméable en petits îlots déformés. Très peu de tubercules récents. La caverne est ~~bordée~~ en communication large avec une grosse bronche.

Sondure de l'interlobe sauf en un point du milieu qui forme une petite cavité à liquide clair.

Dans le lobe inf. petite caverne (noisette) de même caractère que celle du lobe sup. ; elle située dans l'angle post. sup. La sclérose sous forme de bande grise se propage dans toute la partie sup. de ce lobe qui contient en outre dans les parties encore perméables de la base quelques très rares granulations fibrocaséeuses.

Poumon droit 1080 g.

Dans le lobe supérieur caverne un peu plus petite qu'à gauche mais de situation symétrique, d'aspect analogue quoiqu'avec une coque fibreuse plus mince. Autour le parenchyme est bien mieux conservé, la sclérose ne se manifeste que par quelques brides minces et quelques taches anthracosiques

Il existe des granulations fibreuses plus nombreuses qu'à gauche et qu'on retrouve en petit nombre dans le lobe inf. qui est congestionné et sans sclérose apparente. L'emphysème des bords antérieurs (comme à gauche) avec un point transpleuré atelectasié.

Cœur 265 gr. sans altérations apparentes.

La cavité du thorax reste grande (les poumons d'ailleurs sont plutôt volumineux) malgré une scoliose à convexité gauche assez marquée. Il y avait de nombreuses traces de points de feu sur la partie post. à droite

Abdomen

Pas de lésions apparents du foie (1570 gr.), des reins (190 et 145) ni de la rate (250).

Estomac a disparu en sablier par une profonde dépression circulaire qui est à 7 centim. du pylore (au niveau de la petite courbure. Aucune lésion visible. Aucun adhérence.

—

Réflexions. Il est rare de rencontrer une tuberculose pulmonaire avec son évolution habituelle chez un homme. Toutefois il est à remarquer que, dans ce cas, la déviation de la colonne vertébrale n'était pas très prononcée et était immédiatement compensée par une déviation égale en sens inverse, de manière à former une S dont les saillies latérales étaient peu prononcées et régulières. C'est ainsi que la cavité thoracique était de chaque côté égale et avait ses dimensions habituelles. Du reste les poumons étaient volumineux, ce qui ne se voit pas chez les vértébrés bossus. Le cœur était aussi moins volumineux qu'on le trouve ordinairement chez eux. Néanmoins l'aspect extérieur du sujet ne dénotait pas la déviation de la colonne

Il résulte de ces remarques que ce cas ne fait pas exception à la règle générale ou plutôt que si la tuberculose pulmonaire a pu évoluer autrement que chez la plupart des ~~sujets~~ dont la colonne est dévié, c'est que cette déviation n'était pas suffisante pour réaliser les conditions qui s'opposent ordinairement à cette évolution.

On remarquera cependant que les lésions pulmonaires avaient une grande tendance à la sclérose.

À noter l'estomac bilobé sans lésion appréciable qu'on rencontre très souvent et qui doit être en rapport avec son mode de contraction dans lequel il a été saisi par la mort.

1

8e Lyon
8 février 1905

Tuberculose pulmonaire, intestinale et génito-urinaire.

H. âgé de 42 ans, s. de Mr. Bouvet.
(ancienne profession de peintre)

Renseignements communiqués :

Deux frères morts de tuberculose, l'un très certainement et l'autre probablement.

Il y a dix ans le malade avait eu des troubles analogues à ceux qui l'ont fait entrer à l'Hôtel-Dieu. ~~Il y a~~ Lui avaient fait garder le lit pendant un mois.

Pas de syphilis avouée.

Ecoulement urétral très ancien dont il n'est pas complètement guéri. Douleurs du côté de la prostate.

Alcoolisme.

Il entre à l'H.D. pour une bronchite.

Faiblesse générale, courbature. Respiration soufflante aux deux sommets avec râles sous-crépitants et sonorité diminuée. Râles de bronchite diminués. Emphysème, obscurité en avant. Constipation. Cachexie profonde.

Pas de renseignements sur les urines.

Autopsie le 17 février 1905. On enlève rapidement les organes, de manière à ce qu'on puisse travailler le sujet réclamé pour être immédiatement enterré.

On examine d'abord les poumons dont les lésions tuberculeuses ont eu grande tendance à la sclérose et sont accompagnés d'emphysème. Elles siègent aux lieux d'élection, c.a.d. au sommet des cinq lobes, car le lobe moyen droit ne fait pas exception dans ce cas où ce lobe est très indépendant des deux voisins. Toutefois on trouve encore quelques lésions discrètes disséminées jusqu'à la base de chaque lobe.

Le malade n'a pas succombé certainement à ces lésions pulmonaires qui ont toutes de la tendance à la sclérose bien manifeste. Mais on est été

que cette tendance soit si accusée chez un sujet dont le cœur ne paraît pas augmenté de volume d'une manière notable, même après l'avoir pesé, bien qu'il ne pèse que 330 gr.

Mais il existe d'autres lésions tectoniques.

On trouve, en effet, sur l'intestin grêle, quelques ulcérations arrondies ou en anneau, dont le centre est bien manifestement ulcéré, mais se trouve environné de tissu scléreux très apparent à la périphérie où il forme comme un liseré d'un demi-centimètre de largeur et sur le fond qui paraît épais et blanchâtre avec quelques granulations péritonéales à ce niveau.

En somme il s'agit de quelques ulcérations intestinales (gros) très manifestement anciennes et en voie de cicatrisation par sclérose.

Les lésions les plus considérables se trouvent au niveau des organes génitaux urinaires où elles sont manifestement en évolution.

Aussitôt qu'on s'est aperçu que le rein droit était tuberculeux, nous sommes revenus vers le sujet pour enlever le rein et les vésicules séminales; mais il était trop tard; il avait été reconnu et il était hâtillé. Nous n'avons pu enlever que les testicules et telle sorte que l'autopsie n'est pas aussi complète que nous l'aurions désiré.

On voit d'abord que le rein est considérablement augmenté de volume étant il est le siège de lésions caséeuses, probablement au niveau des calices

par continuation de lésions du bassinet, de manière à former de cavités dont les parois sont caséeuses en désintégration. En outre autour dans la portion corticale un nodule caséeux du volume d'un gros pois.

L'augmentation de volume du rein tuberculeux est la règle pendant sa période d'augmentation. Elle est due à une hyperplasie cellulaire générale qui correspond à une Néphrite interne et dans laquelle on peut observer en même temps une hyperplasie plus ou moins prononcée du fibro-musculaire surtout appréciable autour des gros vaisseaux et des canaux d'excrétion, c'est-à-dire ~~[illegible]~~ du calice.

Le Bassinet est distendu en même temps que ses parois sont épaissies ; ce qui doit être dû à la fois à la présence des nodules du niveau de la muqueuse et surtout de tissu sous-muqueux, ainsi qu'à l'hypertrophie probable et l'hyperplasie des fibres musculaires.

Mêmes réflexions au sujet de l'uretère qui est pareillement affecté.

Il y a quelques ulcérations sur ces muqueuses, moins elles paraissent aux superficielles.

Les dilatations de ces diverses parties vessie affectées doit provenir de la difficulté apportée au cours de l'urine, précisément par ces lésions d'où résulte une paresse plus ou moins prononcée des fibres musculaires qui, malgré hypertrophies et hyperplasie se trouvent néanmoins au sein d'un stroma fibreux au voir de relâchement, d'où la diminution jusqu'à la cessation de leur action.

Il est probable que la vessie était affectée ~~[illegible]~~ de bonne manière ; car c'est la règle en pareil cas.

On a beaucoup discuté à ce sujet pour savoir si la tuberculose débutait dans le cas de ce genre par le rein ou par la vessie. Mais il y a beaucoup plus de probabilités pour que les lésions aient commencé par le rein ou par les calices et le bassinet pour ensuite envahir l'intérieur de la vessie. Car si cette dernière eut été tout d'abord affectée, le malade n'aurait pas manqué de s'en plaindre depuis longtemps, ou ~~[illegible]~~ bien pourquoi les deux reins n'auraient pas été presque simultanément, tandis que le rein gauche ne présente pas de lésion tuberculeuse appréciable à l'œil nu.

Et puis n'est-il pas plus rationnel que les lésions aient suivi le cours de l'urine qui a transporté les produits pathologiques sur tout son parcours.

Si donc les cas d'hypertrophie de la prostate ou de rétrécissement de l'urèthre constituent un obstacle à l'émission de l'urine, il y a de l'hydronéphrose prédominante sur un rein, l'autre n'est jamais indemne et présente la même altération seulement à un degré différent.

Or, ici le rein qui paraît sain, ne présente certainement pas les mêmes lésions que celles de l'autre rein, mais il doit présenter, comme de coutume, une rétrocession plus ou moins prononcée. C'est encore un argument pour expliquer la rupture

si fréquemment observés chez les pituiteux, même en l'absence de tuberculose ou bien avec des rétrécissements. Et c'est pourquoi ainsi nous attribuons la réputation à la vérité comme dans la plupart des cas où l'on trouve des antécédents tuberculeux (personnels ou héréditaires).

L'épididyme droit est le siège d'un ovoïde caséeux du volume d'un très petit pois, avec le testicule sain; tandis que l'épididyme du côté gauche ne présente que une induration scléreuse plutôt avec rétraction dans certains degrés d'adhérence de l'épididyme au testicule, comme les lésions s'observent si fréquemment à la suite de l'épididymite blennorrhagique.

Il y a toutes probabilités pour que ce soit là une lésion et non une tuberculose ancienne guérie, vu que le malade croyait avoir la continuation d'un ancien écoulement blennorrhagique tandis que cet écoulement devait être rapporté à la

tuberculose des organes génitaux. C'est très fréquent, indirecte, mais cette erreur est commune, soit par les malades, soit par les médecins.

Quoique nous n'ayons pas pu faire l'examen complet des organes génitaux, il est un fait que nous avons toujours constaté, c'est que, lorsque l'état des lésions tuberculo-caséeuses intéresse un malade de l'épididyme, il y a toujours des lésions de même nature dans la vésicule séminale correspondante; ceci est encore un fait du cheminement des altérations dans le même sens que celui des sécrétions.

Bien souvent aussi, mais non toujours, la prostate est envahie; et, comme le malade souffrait incessamment dans ce cas, il y a des probabilités pour qu'elle ait été aussi affectée, mais non une certitude en ce pour la vésicule séminale.

Quoique les lésions tuberculeuses du rein doivent accompagnées d'une sclérose des deux reins, il n'en est pas résulté une hypertrophie notable du cœur, comme cela arrive fréquemment dans les plupart des néphrites caractérisant le mal de Bright et où l'on trouve si fréquemment de la tuberculose guérie par le fait de l'hypertrophie cardiaque. C'est que, précisément, lorsque les lésions tuberculeuses ont pris une importance considérable dans ce cas, elles dénotent bien à une altération générale de la santé qui, probablement, ne permet pas au cœur de reprendre le dessus et de s'hypertrophier. En tout cas ce fait a été souvent constaté.

Par conséquent, dans ce cas, la sclérose pulmonaire ne saurait être attribuée à l'état d'hypertrophie du cœur. Ce qui ~~résulte~~ le prouve aussi, c'est que les ulcérations de l'intestin qui, ordinairement, ne sont guère influencées par l'état du cœur, ont aussi une tendance manifeste à la sclérose.

Mais l'on sait que lorsque, dans la tuberculose, il surgit diverses localisations surajoutées à la première, pendant que s'évolue la dernière, il y a un temps d'arrêt du côté des précédentes, c'est-à-dire que celles-ci n'ont pas de tendance à augmenter sensiblement. Et comme l'état ne saurait rester stationnaire, puisque

les phénomènes de nutrition et d'évolution continuant à se produire, il en résulte une tendance à la formation d'un tissu de sclérose ou cicatriciel à des degrés divers.

Et naturellement les symptômes sont en rapport avec cette modification apportée dans la marche de la lésion. Nous avons vu un malade qui présentait des symptômes de tuberculose ~~des~~ cervicales avec des douleurs que rien ne pouvaient calmer pendant bien longtemps, lorsque tout à coup elles ont cessé. Mais ~~cette~~ effet coïncidait précisément avec une manifestation nouvelle de la tuberculose ~~qui~~ sur un épididyme.

cependant des lésions rénales beaucoup plus considérables que dans le cas précédent guérir. Mais c'est lorsque l'état général est suffisamment bon. Alors qu'il n'y a pas, comme dans ce cas, des lésions aussi nombreuses. En effet, il nous est arrivé plusieurs fois de trouver avec un rein manifestement tuberculeux et plus ou moins volumineux, un autre rein à peine reconnaissable et non remplacé par un amas de tissu rénal étouffé avec persistance ou non d'un tubercule caséeux, indiquant que le malade avait eu d'abord de ce côté une tuberculose rénale qui avait guéri. C'est pourquoi lorsque on diagnostique cette affection sur un rein, il faut toujours s'assurer de l'état de l'autre rein avant de proposer une intervention chirurgicale.

Autopsie du 18 février 1905

- Tuberculose cicatricielle des deux sommets (blocs fibreux). Synophyse bilatérale totale.
- Traces nombreuses de péritonite ancienne généralisée.
- Gros coeur - Sclérose rénale

Homme de 50 ans. Service de M. Lépine

Renseignements cliniques incomplets le malade étant entré dans le service avec du délire et étant mort peu après. On observa de la cyanose avec une dyspnée vive; obscurité aux 2 sommets avec râles éclatants plus nombreux à droite. Tachycardie et arythmie. Anasarque.

Pas de renseignements sur l'urine

Autopsie

Sujet avec anasarque considérable.

Thorax

Synophyse bilatérale complète des plèvres; formée par une adhérence un peu oedémateuse dans les 2/3 inf., l'accolement est très intime dans le 1/3 sup. des 2 côtés. Dans la première de ces deux parties la plèvre pariétale est

un peu épaissie, plus que la viscérale qui l'est également à un faible degré. Mais au sommet l'adhérence est si intime qu'on ne peut reconnaître les deux feuillets dans la lame blanchâtre épaissie que constitue leur accolement. Dans les parties inférieures, les côtés se sont marqués par un épaississement légèrement plus marqué; dans les parties supérieures leur trace forme des bandes fortement saillantes, parallèles, tandis que les parties intermédiaires qui correspondent aux espaces interlobaires sont dépprimées en formant une cuvette bien marquée.

Les sommets, sont durs, denses, de volume notablement diminué, le sommet se terminant en pointe.

A la carpe le lobe supérieur gauche paraît formé dans ses 3/4 sup. au moins par un tissu fibreux gris clair semé de taches plus noires, et particulièrement dense et dur dans les 2-3 centimètres sous-jacents à l'extrême sommet et au ordinaire tissu se trouvent quelques point crayeux entourés d'anneaux fibreux gris clair, et quelques petits nodules encore caséeux.

Dans le reste du lobe supérieur les travées fibreuses, très nombreuses sont séparées par quelques lobules aérés.

Le lobe inférieur, emphysémateux assez volumineux a seulement au sommet quelques grains durs en plein parenchyme et quelques

traînées de sclérose qui clais. nombreux caches anthracosiques un peu en saillie.

Le poumon droit présente les mêmes lésions ; mais, la sclérose dense du sommet est plus étendue à l'extrémité supérieure du lobe, plus dure aussi avec des points calcifiés, plus abondants et les parties encore aérées sont plus étendues dans le reste de ce lobe. même emphysème de la base gauche.

En retournant le paquet viscéral, on voit que l'inflammation sclérense des plèvres s'étend au delà du diaphragme sur la surface du foie et des reins. D'ailleurs le diaphragme est adhérent aux bases des deux côtés.

Coeur 420 gr.

Volumineux. Une grande plaque laiteuse à contours géographiques sur la face antérieure du ventricule droit ; une cicatrice (pièce de 1 franc) un peu au dessus de la pointe, sur la face ant. du vent. gauche.

aucune lésion d'orifice. Pas trace d'athérome aortique.

Dilatation considérable du vent. ~~gauche~~ droit avec épaississement notable des parois. Hypertrophie marquée du vent. gauche.

abdomen

ascite moyenne.

Nombreuses traces d'inflammation ancienne du péritoine :

a/ plaques étoilées nacrées très nombreuses du péritoine pariétal

b/ adhérences filamenteuses confluentes de toute la surface sup. du foie au diaphragme ; de même à la partie inf. du lobe droit du même organe où les trabs filamenteuses forment bride entre cette face et le côlon transverse. Rien à la rate, mais une adhérence en forme de corde allant du côlon transverse au pylore.

Grand épiploon adhérent à la partie inférieure de la paroi abdominale antérieure. Nombreuses plaques nacrées irrégulières sur le mésentère.

Foie 1230 g. Un peu dur ; muscade assez net.

Reins 160 g. chacun. Capsule un peu épaisse, se clivant, mais pouvant en somme se détacher et laissant au dessous d'elle une surface lisse. Section sans caractères spéciaux, à part un peu de dureté.

Rien à l'estomac ni aux testicules ni aux capsules surrénales, ni à la rate 170 g.

Rien à l'encéphale

2

= Un examen immédiat de corps du sein faite après coagulation réactive une inflammation diffuse aux éléments alvéolaires abondants. quelques glomérules scléreux.

28e Leçon (suite)
8 février 1905

Tuberculose cicatricielle ~~du sommet~~ des deux poumons avec symphyse pleurale double & hypertrophie du cœur. - Reins d'apparence normale, mais sclérosés. - Péritonite s. tup. gén.

—

M. Ozzé de Gouvy, s. de M. Lépine.

Le malade présentait en dernier lieu une oppression considérable avec une cyanose très prononcée, dont on trouve la cause dans la symphyse pleurale double avec hypertrophie du cœur. Comme dans tous ces cas de symphyse, l'inflammation des plèvres se continuait en arrière des bras par une membrane sclérosée autour de l'atmosphère cellulo-adipeuse des reins.

Ce qu'il y a de plus intéressant dans ce cas, c'est la présence antérieure du sommet droit chez un homme sclérosé mais rétracté dans lequelle se trouvait

quelques années de substance dégénérée susceptible à démontrer de même croquemitaine un ou deux points ; de telle sorte qu'on se trouve certainement en présence de lésions tuberculeuses très prononcées qui ont pu cependant subir la transformation scléreuse et par conséquent guérir.

Cet effet est certainement en rapport avec l'état d'hypertrophie du cœur. Comme cette hypertrophie est très prononcée au niveau du cœur droit, on pourrait croire qu'elle est survenue consécutivement à la gêne circulatoire résultant de la symphyse pleurale double. Mais le cœur droit, c'est-à-dire le cœur tout entier est notablement hypertrophié, comme on le voit, soit aux dépens ventricules, soit aux dépens de l'oreillette. Or, le rétrécissement

et les reins, au premier abord ne paraissent présenter rien d'anormal, ici ni à l'extérieur, assez forte réduction du volume. C'est pourquoi nous avons fait immédiatement une préparation histologique qui nous a permis de constater une sclérose diffuse. Bien souvent, du reste, nous avons vu des reins qui ne paraissaient pas altérés notablement à l'œil nu et qui, cependant, étaient atteints d'néphrite. Ainsi un examen histologique est toujours nécessaire pour pouvoir affirmer que les reins sont normaux. Ce sont ensuite parmi ceux que nous observons ici communément et qui sont relatifs à la question de la tuberculose sous l'influence de l'hypertrophie du cœur survenue par le fait d'une néphrite ayant très vraisemblablement pour la même origine que les lésions pulmonaires.

28e Leçon
7 janv. 1895

Pleurésie double ancienne
nodules tuberculo-caséeux dans
les deux lobes sup. sans cavern
mais caséeux dans les deux
capsules surrénales sous le syndr
d'Addison.
~~Foie gras probable~~ sans sclérose diffuse
Sclérose du rein probable.

H. 43 ans (s. de M. Lépine) -
nous n'avons pu avoir aucun
renseignement sur le malade.

Autopsie le 17 janv. 1895 - Sujet
bien constitué et non amaigri;
aucune trace légère jaunâtre des téguments
pouvant avoir succombé à une
affection aiguë plutôt qu'à une maladie
chronique - Et durant la diagnostic
clinique était: "Endocardite infectieuse".

Cœur ne présentant absolument
aucune lésion orificielle, aucun caillot ancien
ni aucune autre lésion - On remarque seulement

un peu de rachitisme grainu. -
du cœur 320 gr. - L'aorte est
fort sain - La cavité péricar
ne présente aucune altération, mais
feuillet pariétal adhère intimement
plèvres qui sont très adhérentes
poumons.

Poumons - Les deux poumons
présentent des adhérences plurales
toute leur étendue, mais surtout
vers bas, surtout du côté droit
on éprouve les plus grandes
pour enlever le poumon, mêmes
la plèvre pariétale - on y arrive
cependant avec beaucoup d'effort
le côté gauche, non sans déchirer
peu le poumon dont le reste des
adhérents à la paroi thoracique -
pour le côté droit la difficulté est
bien plus grande et on finit sans

pour retenir un poumon dont la plus grande partie du côté droit est restée adhérente à la paroi thoracique. En outre le diaphragme est resté intimement adhérent aux deux lobes.

On peut très bien se rendre compte qu'il y a des adhérences à partir sont dues à une ancienne pleurésie double, mais prédominante à droite qui a laissé au niveau du lobe inférieur une large plaque fibreuse étoilée beaucoup plus étendue à droite et dont on retrouve des parties plus ou moins étendues ou de simples bandes sur le poumon ou sur la paroi restées adhérentes à la paroi.

En outre on remarque que les poumons sont dentelés et indurés au niveau du lobe sup. droit

R. Kochprobe qui a les pleurésies doubles antérieures et latérales prédominantes à droite

Sur les coupes de ces organes, on voit des lésions à peu près identiques chez chaque lobe sup. Ce sont des nodules de petites cavernes d'un pois à une grosse noix, dont un grand nombre au sein d'un tissu rouge foncé dépelliquement opaque et tout à fait opaque. Mais on ne trouve aucune caverne, ni rien ~~aucun~~ qui ait trait de ramollissement. Il semble qu'il s'agit d'une lésion qui n'est pas ancienne. Le lobe inf. de chaque poumon présente une altération toute autre. Il paraît seulement congestionné.

Chaque capsule surrénale est à peu près triplée de volume. L'aspect est dû à la présence d'une grosse caverne, récemment sur la coupe est jaune uniforme à contours irréguliers, ne diffère en rien tout comme certaines gommes syphilitiques du foie — un peu plus pour l'ex. noire. Recherches s'étendent une portion de la périphérie — En tout cas la paroi en présente l'aspect brunâtre. Les ganglions ne sont pas tuméfiés. Rien au toucher suspect —

Reins probablement un peu selérosés, pesant 160 gr.

Foie volumineux, pesant 2 kg. Coloration jaunâtre, non aspect de foie gras, mais aucune lésion appréciable. Il paraît y avoir un peu de stéatose. Sur la coupe, tissu uniforme, jaune, sans aucune lésion diffuse ou nodulaire. Il ne paraît pas y avoir de cirrhose. Le foie est un peu plus volumineux que la moyenne. Rien d'anormal au reste du corps. Pas de lésions du cœur, ni des vaisseaux. Aorte pesant 270 gr.

12e Leçon (suite)
Ve X bre 1892

Phtisie pulmonaire chez une f. scrofuleuse avec lésions anciennes de tuberculose dans la rate, les ganglions de la foie, comme aussi dans les poumons.

—

F. 26 ans (s. de M. Bouchet).
autopsie le 30 nov. 1892.

Au niveau des deux genoux dont le droit est resté un peu plus gros, on constate des cicatrices anciennes avec engorgement, mondées produites par l'application de cautère. En outre on trouve à la partie inf. et int. de la jambe gauche une cicatrice profonde adhérente au tibia.

Le poumon droit est le siège de lésions tuberculeuses dans toute son étendue. Au sommet tissu scléreux induré avec foyers ramollis calcaires, puis à la partie moyenne du lobe une caverne de la grosseur d'une noix à parois fibreuses et lisses limitée en dehors par les plèvres épaissies qui ont un aspect d'opacimètre et pariétalement dans les autres parties traitées dans le tissu scléreux. Cavité communique

sur les bronches. Au niveau de la cavité
tion sclérosée on trouve quelques granulations
tuberculeuses. Dans le lobe moyen
inf. on constate la présence de nombreuses
granulations disposées plutôt le long
des vaisseaux et des bronches avec
abondance de tissu conjonctif et épaississement
considérable des plèvres dont la cavité
est supprimée par l'adhérence des
feuillets viscéraux et pariétaux.

Le poumon gauche présente au
sommet une cavité de 4 ou 5 centim. à
où il existe des granulations tuberculeuses
sclérosées autour du pulm. Sur la coupe
on voit que cette altération n'atteint
tout le pulm. que sur un espace assez
en forme d'un cône à base sise
à la périphérie et à sommet à peu près
au centre du lobe sup. - Il existe
encore 7 ou 8 rares granulations bacillaires
éparses dans le reste de l'organe

Le poumon gauche est recouvert d'un conduit fibreux résistant mais plus grande partie de son étendue un peu indurée inf. Les plèvres pariétales présentent les mêmes altérations. Cet essentiel donne au doigt la sensation de la lame du stéthoscope. Il n'y avait pas trace de liquide dans la cavité pleurale.

Ganglions bronchiques volumineux sclérosés.

Rate volumineuse adhérente au diaphragme poids de la rate 400 gr. consistance plutôt diminuée. En l'incisant on voit qu'elle est le siège de deux gros nodules caséeux entourés par une capsule fibreuse qui les isole du tissu splénique. Les autres contenus dans ces nodules sont plutôt [illegible]

L'un des nodules du volume d'une grosse noisette de forme arrondie est situé à 0,05 millimètres de la face inf. L'autre nodule un peu moins volumineux de même forme est situé un peu plus profondément à 0,06 cent. de la face

Le foie volumineux et gonflé, 1703 6
présente à sa surface entière deux petits
nodules blanchâtres du volume d'une
d'épingle et d'un lentille. Sur la coupe
ils sont manifestement constitués par une
nodulation à cela du nodule de la rate ci-dessus
comme d'une coque fibreuse. – Sur la face
du foie, on en trouve encore un petit
volumineux et d'un aspect de cette coque
que celle de la face sup. – En outre
trouve près de la vésicule biliaire un ganglion
nodule blanchâtre saillant du volume
gros pois entier semblant pour du tissu
du foie et à la vésicule, paraissant pour
un ganglion caséeux avec enveloppe.
On découvre encore près de la colonne vertébrale
deux ganglions du volume d'une noix
qui sont infiltrés de matière caséeuse
parois fibreuses –
Rien de particulier du côté des reins –
L'intestin ne présente aucune lésion appréciable
ni en et en vue pour les organes génitaux (illegible)
Il faut encore noter que l'on trouve dans le petit bassin
un kystes de liquide citrin tenant en suspension des flocons fibrineux
fibreux fibreux ou les avec intestinale à aspect – Il
de péritoine récent probablement provoqué par la présence de la plaie
à laquelle il faut attribuer la mort rapide (illegible)

36e Leçon (suite)
4 février 1893

Phtisie pulmonaire
Endocardite tuberculeuse
avec rétréc. et insuff. de la valvule mitrale

251

Jeune fille de 15 ans (s. de M. Rozier-Seyssuel de mr. Saint-) entrée à l'Hôpital de la Charité il y a 2 mois, avec les signes d'une tuberculose pulmonaire datant de 3 ans. Elle n'avait jamais été malade auparavant et son apparition n'est apparue qu'avec la toux.

Lorsque la malade est entrée à l'hôpital, on a constaté à la fois les signes de la phtisie pulmonaire et ceux d'une insuffisance avec rétrécissement de la valvule mitrale.

La maladie a évolué comme une phtisie pulmonaire ordinaire et c'est cette affection qui a déterminé la mort de cette jeune fille.

Autopsie le 2 février 1893 –

Le poumon gauche qui prém
adhérences pleurales un prolongement
de sa surface est diminué de vo
surtout au niveau du lobe su
on trouve tout à fait au sommet
une caverne pouvant contenir
un gros noix à parois sclér
et à surface interne tomenteu
communiquant à la partie inf
deux ou trois autres cavernes de
moindre dimension avec le m
aspect, mais aux parois
irrégulières. Ces cavernes con
tiennent aux de gros bronches
dont la muqueuse est rouge
tuméfiée et dont l'ouverture
dans la caverne se fait au
bourgeonnement, mais cependant
comme si la muqueuse bronchique
se continuait sur la surface interne de

ces caves sont entourés de tissu fortement scléreux au sein duquel on trouve des nodules caséeux ainsi que chez ainsi que le lobe sup. très réduit de volume est constitué.

La moitié ~~Degr.~~ du lobe inférieur contient une grande quantité de nodules caséeux de volume d'un gros pois ou même un peu plus gros; et on peut constater que sur un certain nombre de ces nodules la matière caséeuse a été en partie éliminée de manière à laisser une petite cavité arrondie dont la paroi est encore constituée à la partie interne par de la matière caséeuse en désintégration et à la partie extérieure par une couche fibreuse blanchâtre limitant l'altération caséeuse.

Ces nodules caséeux sont confluents et répondent sans doute à un tissu plus ou moins scléreux.

Le poumon droit ~~gorgé~~ volumineux
le poumon gauche est sain adhérences
pleurales plus récentes et semblent
siéger au lobe sup. on présente
des lésions ~~dans le lobe~~ dans le lobe inf. ces
lésions consistent uniquement
en présence de nodules caséeux
confluents semblables à ceux
qui se trouvent dans le lobe inf.
gauche, dont quelques uns sont
pleins et dont le plus grand
nombre se trouvent en voie
de désintégration au centre
mais toujours avec une coque
bien accusée.

Ganglions trachéaux et bronchiques
(en dehors d'une nouvelle à peine amorcée)
un predominance de l'alteration ganglionnaire
~~à proximité~~ de la bronche gauche.
y trouve à côté des ganglions sains et
pour un tissu rougeâtre hémorragique
d'autres ganglions ~~caséifiés~~ ~~en~~

par la même substance (~~plutôt~~ disposée à la périphérie ~~ou~~ à une extrémité) et en partie par un tissu jaune, dur, résistant, homogène, semblable à la substance du manon cru, et encore des ganglions rougeâtres en partie sclérosés ou teinte noirâtre, et enfin un gros ganglion du volume d'une amande constitué par une coque fibreuse renfermant une substance blanchâtre crayeuse ~~avec des grains~~ calcaires et se rapportant manifestement à une lésion tuberculeuse ancienne.

Les ganglions du côté droit ne présentent qu'une tuméfaction ~~avec~~ coloration rougeâtre ou rouge sépiatre.

Le cœur de petit volume, un peu gros 150 gr. Ses parois sont minces sans dilatation. La valvule mitrale est manifestement altérée. Le bord des deux valves est notablement épaissi et induré, mais sans présenter de rondeur anormale, de telle sorte que le rétrécissement est peu marqué.

Cependant la valeur est abaissée qui tient à la turgescence du tissu des tendons du groupe interne des muscles on remarque en outre de fines réunions sur tout le pourtour du volumineux ovaire augmenté de volume.

A l'épreuve de l'eau l'insufflation était manifeste.

Foie gras, 980 gr.

Reins 100 gr. chacun. La surface corticale est très décolorée. L'examen de cette substance à l'état frais permet de constater que les cellules des tubes dont les noyaux se colorent bien pour le carmin présentent un protoplasme chargé de fines granulations graisseuses. Les cellules des tubes contournés en contient plus que celles des tubes de Henle qui sont plus volumineux, mais les deux groupes plus petits ont un protoplasme identique à celui des cellules des plus gros.

Rate 95 gr.

8e Leçon
février 1893

Pneumonie hyperplasique du lobe supérieur droit avec pleurésie et péricardite vénale chez un H. atteint de rétrécissement chronique et d'hypertrophie du cœur.

H. 73 ans (s. de M. Bard à l'Antiquaille) entré le 25 janvier, mort le 5 février. Début probable de la maladie le 2 janvier. Principaux symptômes constatés : matité au niveau du lobe sup. du poumon droit, ayant en avant la coarctation métallique, dominant jusque au limite de prot. fêlé. Souffle tubaire sans râles dans les mêmes régions. Rien de particulier à gauche. Impulsion aortique manifeste au niveau du bord droit de la première pièce du sternum.

Cœur hypertrophié sans aucun bruit anormal.

Albuminurie très accusée.

Subdelirium persistant.

T. oscillant de 38° à 39° pendant son séjour à l'hôpital.

Autopsie le 7 février 1893 –

Le lobe sup. du poumon droit est en hépatisation et de coloration grisâtre avec un fibrinome léger sur la plèvre. Le tissu pulm. est très résistant et cependant présente une malléabilité particulière permettant le dépliement et de le plier facilement.

Sur les coupes le tissu est tout à fait pâle, sec avec des taches noires plus abondantes au sommet. Il présente les mêmes caractères indiqués ci-dessus. Le grain d'hépatisation est fin de telle sorte que la surface paraît lisse. Quelquefois vers le sommet on remarque une dépression avec un des espaces interlobulaires formant comme un sillon autour des lobules du sommet jusqu'à la partie médiane du lobe où le interlobulaire devient de moins en moins

Un fragment d'acini montre des cellules de formes variées avec protoplasma granuleux. Ce caractère diffère de ceux que l'on observe habituellement en ce que les cellules fuciformes sont beaucoup abondantes surtout dans certains points.

un peu de congestion des parties du lobe inf. avec adhérences fibrineuses

Ricardo continue un peu de congestion

Surtout un sondat fibrineux dominant la surface de la langue de chat sur les deux feuillets mais surtout à la base – Cœur volumineux sans hypertrophie ventricule droit manifestement dilaté. 130 [illegible]

Autopsie du 7 Novembre 1901 - Femme de 20 ans.
Service de M. Monnier - Salle Ste-Marie - n° 18.

Résumé clinique. Pneumonie tuberculeuse droite: (bacilles de Koch dans les crachats, signes d'hépatisation dans tout le poumon droit, souffle intense, râles crépitants disséminés: bruit de frottement dans la clavicule. Signes d'épanchement aux 2 bases plus marqués à droite. Evolution en 1 mois avec fièvre (39-40°) dyspnée et dysphagie. Albuminurie. Collapsus cardiaque.

Résumé anatomique. Tuberculose récente et ancienne des sommets avec adhérences pleurales limitées: hépatisation tuberculeuse totale du poumon droit formant foyer au niveau du lobe inférieur, moins généralisée dans le lobe moyen. Bronchite tuberculeuse plus récente et plus sévère dans le poumon gauche. Epanchement pleural double (500 gr à droite 200 gr à gauche environ) avec exsudats pleurétiques récents. - Petit cœur avec taches blanchâtres (péricardite ancienne?) - Aorte étroite. Foie un peu gras. Légère sclérose des reins. Rate volumineuse et friable. Hémorragie dans l'ovaire droit.

A l'ouverture du thorax: on trouve dans les 2 plèvres une certaine quantité de liquide citrin dans fausses membranes en voie d'organisation. Il y existe d'adhérences d'ailleurs plus résistantes qu'aux sommets surtout à droite.

A la surface des 2 poumons (lobe inférieur et surtout base en rapport avec la coupole diaphragmatique, exsudats pleuraux récents, friables, d'un blanc jaunâtre, peu adhérents, dans tendance à l'organisation en fausses membranes adhérentes.

Le poumon droit (P = 540) forme un foyer compact surtout dans le ⅓ inférieur, se crépitant pas. Dans les bronches on trouve également un exsudat récent, sans granulations appréciables.

Sur la coupe : le sommet présente sur une largeur de 3 cm, du côté droit des traces de tuberculose ancienne, sous forme de cavernes et par une induration et une teinte noire du tissu chaîne avec noyaux un peu crétacés (mais pas de perforation dans les grands conduits) – une des deux bronches lésées. Le lobe moyen et le lobe inférieur présentent des lésions identiques d'hépatisation : mais avec évolution déjà marquée par la cavification : c'est ainsi que le lobe inférieur sur la coupe un aspect uniforme, blanc jaunâtre, un peu ramolli, mais au contraire de consistance et sèche – Dans le lobe ~~supérieur~~ moyen, cette tendance à l'hépatisation et à la cavification existe aussi, mais moins fortement moins confluente, prenant un aspect plus lobulaire.

Le sommet gauche (P = 450 gr) ne forme pas bloc comme à droite, il présente même sur la base un certain degré de tassement dû à l'épanchement pleural – Sur la coupe, on y voit au sommet les mêmes lésions de tuberculose déjà ancienne, rétraction du parenchyme, tassement fibreux de cicatrisation avec altérations tuberculeuses plus récentes, liées à une fausse membrane à la partie postéro-supérieure du lobe inférieur. Elles se présentent ici avec les mêmes caractères qu'à droite, peu confluentes : ayant déjà cette tendance à la cavification avec aspect blanchâtre et sec, sans points ramollis. Dans l'extrême base, on ne trouve que quelques bourgeons de bronchiolite récente.

Les ganglions trachéo-bronchiques sont peu volumineux, un noirs et de consistance fibreuse, les autres congestionnés et mous, mais aucun ne présente de points caséeux.

Le Cœur (P = 235) est petit : le péricarde contient une certaine quantité de liquide clair sans fausses membranes flottantes d'ailleurs : on ne trouve pas de signes de péricardite. On relève seulement sur l'oreillette droite quelques taches chaudes, un peu saillantes et vivantes, rappelant les

plaques laiteuses, et à côté un semis discret de petites granulations blanches, dures, rappelant des grains de semoule. Le mycélium est pâle, un peu jaune, sans sclérose appréciable. Les poumons sont mollis et se déchirent facilement : nombreux caillots récents dans les oreillettes.

Rein : aucune altération notable.

Aorte : rien d'écrit ne présente pas de plaques d'athérome.

Foie (P = 995) est peu volumineux, de coloration rouge pâle, jaunâtre sur la coupe un éclat un peu gras, et ayant une consistance pâteuse : mais sans rappeler le foie gras. Rien - Pas de perihépatite. Pas de tubercules miliaires. Rien au niveau des voies biliaires.

Rate (P = 215) est relativement grosse, un peu réfléchie, de couleur rouge sombre, sans granulations.

Reins (G = 155 - D = 200) présentent un certain degré d'sclérose : la capsule légèrement épaissie est adhérente, la substance corticale un peu diminuée d'épaisseur ; au niveau des pyramides, la parenchyme prend une teinte blanchâtre et une consistance plus dure, lié probablement à la sclérose.

Estomac et l'intestin n'ont rien de spécial.

Pas de granulations ni d'extrémités hémorrhagiques.

Utérus est petit : l'ovaire droit apparaît extrêmement lumineux et noirâtre : sur la coupe : on trouve un grand caillot récent en voie d'organisation occupant les 3/4 de l'organe ; un point seulement persiste un peu de tissu ovarien avec quelques points blancs qui sont peut-être des bacilles tuberculeux.

à remarquer la durée rapide de la maladie rapportée seulement pour la tu à 4 ou 5 semaines, alors que la pneumonie de lésions certaines plus anciennes, doit avoir se produire comme de coutume à l'occasion d'un de grippe. Toutefois c'est bien dans cette p de pneumonie caséeuse étendue que la phth évolue le plus rapidement sur une fièvre d'un petit foyer, comme dans ce cas.

Le bruit de pot fêlé perçu sous la clav du côté droit était en rapport non avec une lé non pas sur une indération pulmon permettant la transmission du bruit à une gr comme les auteurs l'admettent pour la pneu mais seulement à la fois que à la nécrose tion pulmonaire était encore en partie p à l'air, tandis que celui-ci fonctionnait d dans les autres parties, comme il arrive p la pleurésie. C'est dans des conditions analogues que le tympanisme sous-clav en général peu accentué est produit dans pleurésie et certaines pneumonies. Du reste il aussi des épanchements pleurétiques du côté.

Phtisie pulmonaire avec endocardite aiguë récente et hypertrophie du cœur

12 nov. 1907. Autopsie de M. Devic 747

H. de 35 ans environ dont s. de M. Lépine, rapport succombé à la tuberculose pulmonaire.

On peut voir sur la pièce envoyée au laboratoire, que les deux poumons sont le siège de lésions tuberculeuses considérables et que le cœur augmenté de volume présente des lésions d'endocardite récente dominant sur les deux valvules auriculo-ventriculaires avec prédominance sur celles du cœur gauche et qui ont déterminé un certain degré de rétrécissement.

A remarquer que les lésions ulcéreuses étaient considérables (au sommet droit caverne pouvant contenir le point avec deux cavernes sous-jacentes pouvant contenir une noisette, et au sommet gauche caverne pouvant contenir une petite orange),

ne sont pas en voie d'organisation. En effet la paroi des cavernes est partout lisse avec effacement des rouilles et ~~de la vascularisation fibreuse~~, sans trace de caséification et de désintégration, de telle sorte que le malade n'a pas succombé par le fait de l'organisation ou l'extension du processus pulmonaire plus ou moins ~~[illegible]~~ en caséification, mais par suite d'une infection granulique qui a pu se produire à différentes reprises, en raison de l'aspect des granulations dont le reste du parenchyme des deux poumons est criblé. On voit, en effet, dans les parties supérieures

des granulations qui sont totalement noires et dures, analogues à des grains de plomb, tandis que dans les parties inférieures, elles sont seulement noirâtres, grisâtres ou jaunâtres.

La maladie du cœur avec hypertrophie de cet organe (3,720 gr.) n'est certainement pas antérieure à la tuberculose pulmonaire, parce que les énormes cavernes que l'on peut constater naturellement pas produites. Et d'autre part on peut constater qu'elles n'ont pas continué leur marche envahissante comme de coutume, précisément par suite de l'hypertrophie du cœur, dont on peut ainsi fixer la production après la formation des cavernes.

Et ceci en se fondant sur les observations antérieures qui prouvent que la tuberculose pulmonaire ne se produit pas ou ne continue pas d'évoluer lorsque le cœur s'hypertrophie, quoique celui-ci n'empêche pas la production de la tuberculose granulique à laquelle, comme dans ce cas, les malades succombent souvent, sûr aux dernières périodes mais moins plus limités.

On sait d'autre part que l'endocardite peut se produire sous l'influence de l'infection tuberculeuse ; de telle sorte que dans ce cas elle a pu débuter avec ou à l'occasion des premières lésions qui vont dominer aux cavernes. Mais cet

que lorsque l'endocardite a duré suffisamment pour donner lieu à l'hypertrophie du cœur que l'évolution de la tuberculose commune du poumon a été modifiée, que les parois des cavernes sont devenues fibreuses et lisses, parfaitement limitées, et qu'en somme la tuberculose a été arrêtée dans la mesure du possible, la guérison ne pouvant pas avoir lieu avec d'aussi grandes pertes de substance. Cela, toutefois, n'a pas empêché la production de poussées granuleuses qui d'abord ont retardé la transformation fibreuse complète ou incomplète, jusqu'au moment où les lésions ont été tellement nombreuses et généralisées qu'elles ont entraîné la mort du malade.

ce cas n'est donc pas en contradiction avec nos assertions préalablement établies de l'antagonisme de la tuberculose avec une maladie du cœur, comme on pourrait le croire au premier abord par un examen superficiel. Il résulte au contraire de ce que l'on peut constater que la maladie du cœur a atténué dans la mesure de possible les lésions qui ont dû se produire antérieurement dans un état aussi parfaitement limitées, telles que l'on ne les voit pas habituellement avec de pareilles cavernes.

D'autre part le cas vient aussi à l'appui de notre autre assertion que l'endocardite chronique, comme l'endocardite

aiguë peut se produire sous l'influence d'une infection tuberculeuse. Une portion des deux valvules (mitrale et tricuspide) ont été recueillies pour l'examen histologique. Surtout trouvera-t-on des bacilles ou des lésions caractéristiques de la tuberculose. Si dans la plupart des cas ces caractères font défaut, c'est que l'il s'agit d'une lésion fibreuse ou toute inflammation chronique tend à produire rapidement de la sclérose qui ne laisse aucun trace caractéristique de la nature de la lésion.

Dr Lyon
8 nov. 1909

Tuberculose pulmonaire et intestinale. Envahissement de ganglion trachéobronchique, sténose intestinale, ancien salpingite avec adhérences du gd. épiploon

F. de 30 ans environ, très amaigrie, sans trace d'œdème au niveau des membres inférieurs ni ailleurs. Mais à l'ouverture de l'abdomen, on constate la présence de 2 litres environ de sérosité limpide, le trouble semblant dans la cavité pelvienne. On remarque aussi quelques nodules fibreux et des adhérences récentes entre la face sup. du foie et le diaphragme. On aperçoit ~~ensuite~~ sur l'intestin de nombreuses plaques de coloration blanc-rosé sur lesquelles apparaissent de fines granulations blanc grisâtres, et qui se rapportent manifestement à des points de péritonite tuberculeuse en rapport avec des ulcérations intestinales, l'intestin étant un peu rétracté à ce niveau.

La foie qui est manifestement grosse
d'augmenté de volume, saille à trois travers
de doigt au dessous du rebord costal.

Enfin on note encore une adhérence
du grand épiploon qui fixe son bord
inférieur à la trompe du côté droit.
Il existe un effet à le niveau entre
la salpingite ancienne, ainsi que du
côté gauche, avec oblitération de trompe
adhérente ~~au~~ ovaire, pour un point de trompe
utérine dégénéré comme une cicatrice.

La poumon gauche est adhérent
en totalité et il existe un peu de liquide
séreux dans la cavité pleurale, on
l'évalue à trois verres.

Le poumon droit est adhérent ~~[illegible]~~ ainsi que
totalité et tout le long de son bord antérieur
mais il existe aussi de liquide séreux
à la base, qu'on peut évaluer à deux
verres.

Sur coupes supérieures et moyen droits sont indurés et rétractés avec adhérence complète des plèvres épaissies à leur niveau.

Sur coupes, on voit qu'il existe à la région estomac entourant une caverne pouvant contenir un gros noix, à parois à peu près lisses recouvertes de tissus pus grumeleux, avec libre communication avec les bronches à la partie déclive. Immédiatement au dessous et en dehors de la caverne un ou deux trous d'doigt, tissu pulmonaire rougeâtre, dense et résistant, tissu manifestement constitué par de la pneumonie chronique dont le noyau fait saillie dans la plus grande partie inférieure du lobe supérieur entier également induré, criblé de petites cavernes à parois pourries pouvant contenir un pois à un gros haricot dont provient évidemment de la désintégration

de nodules caséeux, dont quelques-uns sont encore intacts et correspondent en tout aux tubercules caséeux de Zaëmec.

Le lobe moyen est envahi intérieurement, adhérent aux lobes sup., dans une petite caverne qui, vers la partie centrale, contient une perte de substance plus grande de suppuration.

Le lobe inf. adhérent aux deux autres lobes présente un empâtement de doigts de hautain, disséqués au voisinage du lobe moyen, un assez grand nombre de nodules caséeux semblables aux précédents, mais dont un moins grand nombre se trouvent en désintégration.

Le reste du lobe inférieur emphysémateux est cependant moins affaissé à la partie inférieure qui est incomplètement atélectasiée. Alors

spondais filiformes plus abondants à droite, sur les deux feuillets de la plèvre, mais plutôt sur le feuillet viscéral, sous forme de tubercules appréciables à l'œil nu, sur la plèvre interlobaire dont les adhérences ont été détachées.

Le poumon gauche présente des lésions absolument semblables et symétriques à celles du poumon droit, mais un peu moins prononcées.

Quelques petits caves pouvant contenir une grosse noisette, à parois lisses. Quelques chronicques avec nombreux nodules caséeux dont beaucoup sont désintégrés ou en voie de désintégration.

Autour aussi quelques nodules de nature autour du lobe inférieur, mais peu nombreux. Dans le lobe est très emphysémateux, à l'exception d'un espace triangulaire à la région postéro-inférieure qui est décoloration rougeâtre et complètement atélectasié. Sur la coupe

on voit que la portion atélectasiée a la forme d'un cône dont la base correspond à la face inférieure du poumon et un espace de deux travers de doigts et dont le sommet est dirigé du côté du hile en une hauteur égale, mais en s'amincissant rapidement.

L'atélectasie était bornée à cette petite portion du poumon qui représentait en la caractère de l'atélectasie spontanée et non avec celle de l'atélectasie produite par un épanchement, d'autant que celui qui sautait de le côté n'était pas limité à cette portion, mais se trouvait réuni en rapport avec les portions voisines du lobe très emphysémateux.

Les lobes inférieurs de chaque poumon paraissent avoir résisté à l'atélectasie sans aucun gêne environ de l'emphysème compensateur très accusé qu'ils présentaient déjà et prédominant à gauche.

Les ganglions trachéo-bronchiques sont volumineux, de coloration gris noire, correspondant sur les coupes à un tissu gris rosé augmenté de volume ou non, indurés, adhérents de volume, avec ça et là des points jaunes, caséeux.

Les larynx et bronches de lésions ulcéreuses très prononcées, recouverts d'un exsudat fibrineux, à la base de l'épiglotte et sur les cordes vocales, en même temps qu'il existe un peu de tuméfaction des replis aryteno-épiglottiques dont la surface est de coloration violacée, sous ces, cependant, on trouve sur les coupes des granulations tuberculeuses appréciables à l'œil nu.

Le cœur de volume à peu près normal, présente un peu d'épaississement de bord du ventricule droit et du gd volume, sans gros vaisseaux, d'induration rouge en bleu

Les lésions tuberculeuses du tube digestif sont particulièrement intenses et intermittentes.

Rien de particulier sur l'estomac et le duodénum. Mais à moins d'un mètre de la valvule iléo-cæcale, on trouve une ulcération de la longueur d'une lentille au niveau d'un pli valvulaire. Cette ulcération est parfaitement arrondie à surface irrégulière jaunâtre et à bords légèrement saillants et indurés.

Aussitôt qu'on descend plus bas dans l'intestin, on trouve à une petite distance les uns des autres d'abord quelques ulcérations semblables à la première et toujours plutôt sur un pli valvulaire, puis des ulcérations un peu plus grandes

manifestement formés par la réunion de deux ulcérations ou d'un plus grand nombre d'ulcérations semblables par les transitions qu'on rencontre d'ulcérations juxtaposées, en certains points, les unes à côté des autres, puis sur d'autres points en voie de réunion, et enfin sur d'autres tout à fait réunies pour former des ulcérations plus ou moins étendues à contours festonnés dus à la persistance à la périphérie des portions saillantes des diverses ulcérations rondes ~~dont les parties~~ centrales ont été réunies. Les ulcérations ainsi constituées sont tantôt plus ou moins arrondies ou de forme carrée et surtout de forme allongée dans le sens de l'intestin, dans les ~~parties~~ qui correspondent

aux plaques de Peyer, dont les follicules paraissent avoir été atteints isolément tout d'abord et réunis autour d'elles désintégrés, on trouve encore quelques follicules ou plaques ou isolés qui sont à l'état de tuméfaction caséeuse et de hyperémie journalière. Les bords festonnés des ulcérations sont jaunâtres comme le fond ulcéré et particulièrement saillants sur lui. Ces caractères sont ceux de la péritonite tuberculeuse au niveau de la plaque et des ulcérations (elle ne fait défaut qu'au niveau des petites ulcérations superficielles) permettent de distinguer parfaitement les ulcérations tuberculeuses de celles de la fièvre typhoïde bien que les grandes ulcérations soient disposées dans le sens de la longueur de l'intestin

contraire aux ulcérations tuberculeuses plus communes qu'on trouve dans le côlon transversal et qui pourraient le distinguer au moins autant de celle de la fièvre typhoïde, suivant la remarque classique des auteurs.

Cependant il n'est pas rare de rencontrer aussi cette disposition des lésions tuberculeuses si remarquable dans ce cas. Il est évident qu'elle tient à l'envahissement primitif des follicules en plus ou moins grand nombre et probable à une marche assez rapide, de telle sorte que tous les follicules aussi atteints primitivement devient transformés nécrosés, puis se désintègrent et finalement réunis en une forme de ulcération où l'on retrouve très manifestement la trace de cette réunion.

dans la tuberculose chronique, la plus commune, les lésions siègent bien aussi autour des follicules principaux. Mais lorsque un point a été envahi, les lésions semblent se continuer en suivant les trajets vasculaires, sur la paroi et l'intérieur de manière à former parfois des ulcérations circulaires ou annulaires incomplètes ou complètes.

Cette disposition des lésions paraît résulter d'un processus plus lent. Mais on peut encore observer un mélange des lésions disposées de deux manières et plus ou moins régulièrement surtout à la partie supérieure de l'intestin grêle où elles sont plus abondantes dans toutes les cas et

autant au niveau de la valvule de Bauhin qu'en dehors de ces présentant aussi des lésions isolées et transversales, dirigées relativement à l'axe ulcérations dans le sens longitudinal et devant aussi être irrégulières.

Sur la grosse intestin, on ne découvre que quelques rares et très petites ulcérations ressemblant exactement aux lésions que les plus petites de l'intestin grêle.

Ces ganglions mésentériques contiennent plus ou moins transformés apparaissent la coupe un tissu gris rosé avec de portions blanches caséeuses autant à la périphérie ~~[illegible]~~ des degrés différents et elle sont que certains ganglions

n'offrent que fort peu de matière cornée, tandis que d'autres sont presque complètement envahis par elle ou même plus rarement complètement transformés en lette substance.

La péritonite tuberculeuse est bien manifeste au niveau des plongeons, alors qu'elle intestin paraît un peu retourné sur l'épaisseur de ses parois. L'épaisseur est bien évidente et les granulations ~~[illegible]~~ et fines sont très bien vues à contre-jour, comme de petits saillants blanchâtres. Indépendamment des adhérences péritonéales précédemment signalées au niveau du foie et du diaphragme, on note aussi l'épaississement du péritoine pariétal qui a un aspect général blanchâtre, comme dans les cas de cirrhose hépatique.

Le foie très gros pèse un kilog. environ
que de coutume. Les reins considérablement
augmentés de volume et probablement
grossissons, ~~[illegible]~~ tout aussi avec
un certain degré de sclérose diffuse,
en raison de l'induration intense et
de adhérences de la capsule.

La rate est plus volumineuse qu'à
l'état normal. Moins ~~[illegible]~~ le
foie, sans tuberculeuse appréciable.

Il résulte de l'examen de toutes ces
lésions tuberculeuses, que les lésions
les plus anciennes sont celles qui se
trouvent symétriquement placées sur les
les lobes supérieurs, avec l'adjonction du
lobe moyen à droite, ~~[illegible]~~ lésions avaient
annihilé l'action de ces lobes dont la suppléance
(compensation) était faite dans la mesure du possible par

les lobes inférieurs atteints de tuberculose ~~généralisée~~ dans une petite portion en contiguïté avec les précédents. Mais les lésions de pleurésie ultérieure ont peu modifié en raison de cet emphysème.

On voit de suite que la maladie n'a pas surmonté comme les phtisies à l'envahissement ultérieur des portions saines de poumons par un poumon granuleux, mais que la mort doit provenir des autres lésions survenues concurremment, et notamment de celles de l'intestin qui sont très intéressantes et (sont de ne produire rapidement avec des phénomènes de péritonite subaiguë qui, dans ces conditions, à moins d'un examen fait particulièrement à ce point de vue, passe ordinairement inaperçu, d'abord pendant la vie, et souvent après la mort, où l'examen le plus rigoureux ne suffit pas pour en trouver les traces.

333 (suite)
X 1901

Homme de 45 ans
Lenie de Mr Monnet
28 Décembre 1901

774

Antécédents cliniques

Ancienne pleurésie droite il y a 10 ans, d'une durée totale de 1 mois.
Tuberculose pulmonaire du poumon droit (caverne au sommet); respiration supplémentaire à gauche

Examen :
- Lésions pulmonaires tuberculeuses bilatérales : vaste caverne au sommet droit, cavernule au sommet gauche
  poumon lobulaire pleurésie droite & poumon gauche
- Hémiparésie hémorrhagique bras gauche
- Foie gras.

Examen thoracique

- Lobe partie postéro inférieure de la plèvre droite ~~gauche~~ présente une cavité enkystée contenant environ litres d'un liquide franchement rouge. Rien remarque du reste que la plèvre pariétale, à même que le feuillet viscéral, se sont partie épaissis. Pas de trace évidente de l'ancienne pleurésie mentionnée dans les antécédents.
Ressemble aux gangrènes tuberculeuses ~~[illegible]~~ du feuillet pariétal (?).

Poumon droit
vaste caverne au sommet occupant tout le lobe supérieur.
Les 2 lobes inférieurs sont très denses de fait

et l'ablation et aussi de la présence de
manes et d'infiltrat cancéreux antérieur
la compression pulmonaire par l'épanch

Poumon gauche

tr emphysémateux -
Lacunule au sommet
Dans tout le reste de son étendue le
parenchyme est bourré de manes
tuberculeux d'apparence primitive
de volume d'une noix à une
noisette ~~[illegible]~~
petit. (non pec).

Cœur

Cavité abdominale

Le foie est très volumineux -
nettement gras.

Reins - volumineux ; parenchyme imp
d'aspect -

Lyon (suite)
X^bre 1901

1

H. Bas tuberculeux pulm. ayant donné bien pendant la vie à des signes bien évidents au sommet droit s'étendant à des signes d'emphysème du côté gauche.

à droite grosses cavern. occupant la plus gde partie du lobe supér. et deux autres petites cavern. sous-jacentes dont l'une d'la partie sup. du lobe inférieur. Le reste du poumon est infiltré de tuberculose ~~mais~~ très avancé et cavitation vraisemblable.

C'est qu'il a eu aussi ~~de ce côté~~ une pleurésie hémorrhagique. En quantité de liquide élevée, tout à fait teinté de sang, ponction évacuatrice au moins à 2 litres.

Restent les condat. ~~pseudo-tuberculeux~~ qui toujours explosives et les trachéites fébriles qui les relient.

En tuberculose pulmonaire antérieure à la pleurésie, car il y a vieux pleurésie à 2e attaque, il ne s'agit pas pseudo-tuberculose.

Existe-t-il des tuberculoses sous les condat.? C'est probable.

On ne trouve pas la trace de la pleurésie signalée dans l'observation. Rien d'autre de vous. C'est peut-être parce qu'elle a été très légère, comme il arrive souvent pour les pleurésies à répétition des tuberculeux, qui peut-être ne consistent qu'en inflammations adhésives des plèvres au niveau des points où les poumons tuberculeux ont lésé.

A gauche, on remarque que souffle petite corne ou sourd, les lésions tuberculeuses occupent surtout les parties centrales du parenchyme, tandis que les parties périphériques, sur l'épaisseur d'un travers de doigt, ont bien rempli pour se présenter

manifestant de l'emphysème.
C'est certainement à cette dernière circonstance qu'il faut attribuer l'absence de lésions. D'autre part comme l'emphysème est dû principalement aux lésions du poumon droit, on voit aussi la raison pour laquelle les lésions produites dans ces circonstances siège vers les parties centrales du poumon, tandis que les lésions produites en premier lieu se trouvent à la périphérie, comme celles du poumon droit et aussi du lobe du poumon gauche qui sont saines.

On se rend aussi bien compte comment les lésions sont dans les mêmes conditions pour l'emphysème et

pouvait passer inaperçu. Dans nos premiers cas, on n'avait constaté du côté gauche que des signes d'emphysème pulmonaire, quoique les lésions fussent considérables. J'ai souvent fait la même constatation pour les lésions se produisant en dehors des parties centrales du poumon chez les tuberculeux.

Les tuberculeux nombreux répondent donc les deux poumons résultant d'une première infection qui se date parfois de très longtemps (peut-être d'un ou de deux mois), comme il arrive si souvent chez les sujets portteurs d'adénites cervicales et qui succombent pour le fait de cette généralisation

pulmonaire. La mort a été hâtée encore par la production de la pleurésie qui, provoquant probablement des troubles circulatoires résultant du grand nombre des lésions, a pris le caractère hémorragique.

Elle est assez récente et les sommets sont surtout fibreux avec de petites taches hémorragiques dans le poumon droit qui correspondent probablement à des tubercules.

Il existe également des adhérences entre les deux plèvres qui paraissent plus solides depuis longtemps au microscope, mais les autres lésions pour se rendre un compte exact de leur constitution.

1re Leçon (suite)
11 janv. 1902

789

Bonnet Jean 54 ans maneuvre
entre à l'Hotel-Dieu le 6 Janvier 1902 - dans le service de Mr Chappet -

Diagnostic clinique.

Tuberculose Pulmonaire - Lesions des 2 sommets.
Pleuresie droite.

Observation.

Rien à signaler dans les antecedents hereditaires -
Pas de maladies anterieures à l'affection qui l'amène à l'Hopital - Marié - a plusieurs enfants en bonne santé - sa femme se porte bien - n'a pas eu de fausses couches - Il nie toute affection venerienne -
Alcoolisme assez accentué surtout autrefois -
Pas de Rhumatisme - ni accidents paludeens -
Exposé de par son metier de maneuvre à l'humidité et aux intemperies, le malade dit qu'il s'est mis à tousser depuis 4 ou 5 ans - bronchites de plus en plus frequentes, bientot toux presque constante, perte progressive des forces et de l'appetit, amaigrissement - transpirations nocturnes vomissements après les quintes de toux - jamais d'hemoptysies - C'est depuis 4 à 5 mois que ces troubles pulmonaires se sont considrablement accentués - et cela progressivement, sans exagération.

brusque des phénomènes –
Depuis 2 mois environ il doit garder la chambre ou le lit, à cause de la perte des forces, de la gêne respiratoire progressive et de la douleur assez vive par moments qui ressent dans son côté droit –

A son entrée, on constate tous les signes d'un gros Epanchement pleural droit et l'on retire de suite (le 6 Janvier 02) par ponction 2 litres 1/2 d'un liquide très clair, d'un beau jaune ambré.

L'examen des Poumons fait après cette ponction révèle : au Sommet droit :
en avant : De la submatité – et obscurité du murmure vésiculaire – qqs râles –
en arrière – On perçoit un peu la respiration qui est submatité et obscurité de la respiration persistent à la

Poumon gauche – Sommet – Signes d'induration – pas de spélonques.
Reste du Poumon – Respiration emphysémateuse – rhonchus – et sibilances

Au Coeur – pas d'hypertrophie appréciable – Pas d'arythmie pas de Souffles ou Bruits anormaux –

Foie, sensible à la pression, déborde les fausses côtes
Pas d'oedème des jambes, ni signes de bronchite aiguë –
Urines claires – Pas d'Albumine – ni Sucre –

Le 14 Janvier – on constate que l'épanchement s'est reformé –
2e Ponction – on retire encore près de 2 litres de liquide qui a les mêmes caractères –

20 Janvier – Dyspnée plus intense – Température s'élève

On constate en avant au Poumon Gauche un gros foyer de râles très fins - crepitants, inspiratoires surtout -, remontant jusqu'au dessous de la clavicule - En arrière ggs râles de même nature, mais bien moins nombreux - avec rhonchus et sibilances -

21/1 - Foyer antérieur gauche toujours aussi intense
Matité assez considérable à Droite -

22/1 - Le malade meurt brusquement dans la nuit -

Autopsie - le 23 Janvier 1902.

1 A l'ouverture, on constate tout d'abord adherences de la face inférieure du foie et de la vesicule biliaires avec duodenum et colon sous-jacents - Anses intestinales dilatées - pas de granulations péritonéales - cependant un peu d'Ascite -

- Adherence intime de Plevre pariétale droite surtout à la partie poster. On peut toutefois la decoller complètement de la paroi - Elle est épaissie ds toute son etendue -
- Il s'échappe environ 2 litres 1/2 d'un liquide jaune clair - A gauche - aucune adherence du Poumon à la Plevre pariétale qui ne presente rien d'anormal -

Poumon gauche - 760 gr - volumineux, emphysemateux. Parsemé de ci, delà, surtout dans les sillons interlobaires de fines granulations blanchatres situées sous la plevre viscerale - A la coupe = Anciennes lesions tuberculeuses du sommet - quelques tubercules anciens disseminés, mêlés à d'autres plus recents - - Dans le bord antérieur du Lobe superieur foyer recent d'amas de tubercules blanchatres à la coupe, formant de petits ilots, entre lesquels placards d'emphysème s'affaissant sous le couteau - et pouvant faire croire à des ulcerations -

P

Poumon droit. 875 gr. (pesé avec toutes ses
Completement atelectasié, refoulé en haut et
comprimé de toutes parts dans la coque de sa
viscerale epaissie -
Renferme ~~gros~~. Tubercules anciens - sclerosés, élim
Les 2 feuillets de la Plevre -, epaissis, etaient séparés
par l'epanchement presque jusqu'à l'Extreme bo
Il ne restait qu'une petite partie à la region post
- superieure où les 2 feuillets etaient encore adhe
l'un à l'autre -
Grande cavité laterale et posterieure, par clois sonnée, commu
sous le pont formé par l'extreme bord de la base du poumon
etalé en pied d'elephant et adherente au diaphragme
avec une cavite assez considerable, du volume
sus-diaphragmatique.
Le poumon avait ainsi perdu presque completement
ses adherences avec le diaphragme et etait refoulé
par le liquide contenu dans cette cavité inferieure
adherences complètes du diaphragme au foie de telle sorte que
plusieurs ganglions lymphatiques situés sur le bord antérieur du foie sup. de la face sup. du
lobe droit adhérent au ligament rond et au ligament suspenseur du foie
Coeur - 210 gr - pas d'insuffisances valvulaires -
pas de lesions des sigmoïdes - ni du myocarde
Foie - 1240 gr - est très nettement graisseux, dans la variété biliaire qui correspond à la cirrhose
Rein gauche 140 gr - } ne presentant rien d'anormal
Rein droit - 160 gr } les capsules se decortiquent p
Rate 90 gr -
Aorte - n'est pas atheromateuse -

30e Leçon (suite)
25 janv. 1902

Tuberculose pulmonaire avec Cavernes dont les parois sont le siège d'un sclérose de guérison.

H. 67 ans, 1. de la Légion d'honneur.

Les renseignements cliniques.

Le poumon droit est tellement adhérent à la paroi thoracique au niveau de la partie postérieure du lobe supérieur, qu'il est impossible de détacher sur cette région la plèvre pariétale et qu'en cherchant à y arriver, on déchire le lobe supérieur, en laissant une petite portion du tissu, adhérente à la paroi.

Le poumon déchiré laisse voir une caverne du volume d'une mandarine et plusieurs cavernes du volume d'une noix à une noisette, qui se trouvent dans le lobe supérieur, au sein d'un tissu noir et indéchirable à du caoutchouc, et manifestement tuberculeux, dans lequel il est impossible de trouver à l'œil nu la moindre trace de tubercules anciens ou nouveaux. Une partie de caverne a été examinée histologiquement dès à présent on peut infirmer la première examen que les cavernes

Obs. (suite)
31 janv. 1902

Pleurésie droite. 789

Réflexions. Bien que l'épaississement pleural et l'exudat jaunâtre qui les recouvre, empêchent de voir des tubercules, il n'est pas douteux qu'il s'agisse d'une pleurésie tuberculeuse, car indépendamment des poumons récents de tuberculose dans le poumon gauche, on trouve dans le poumon droit atélectasié quelques rares tubercules vieux, d'autre, c'est à dire rétrécis à l'atélectasie et plus ou moins calcifiés. C'est que, en effet, les pleurésies tuberculeuses s'accompagnent ordinairement de la production concomitante

de quelques tubercules dans le poumon du côté opposé, comme j'en ai eu ~~plusieurs fois~~ la preuve dans des autopsies antérieures.

La pleurésie aussi est ancienne, remontant certainement à plusieurs mois, peut-être à trois mois, et au moins à deux mois, ce qui a placé le poumon dans des conditions à ne pas pouvoir récupérer ses fonctions. On peut très bien s'en rendre compte par l'examen des lésions.

On voit, d'un point, que le poumon est complètement atelectasié et considérablement réduit de volume et entouré par la plèvre viscérale épaissie qui lui forme comme une coque

insensible, et, d'autre part, qu'il est comme appendu au tissu de la racine des bronches, et parcourant, mouvementé à une assez grande distance soit de la paroi thoracique à laquelle il ne touche que sur un point restreint à la partie supérieure et postérieure de son sommet, soit du diaphragme qui n'entre en rapport qu'avec une bande tout à fait mince de son bord inférieur, tandis que la face correspondante est séparée par une grande portion de l'épanchement comme les autres régions des divers parties à l'exception de la portion postérieure du sommet.

On peut ainsi ne rendre compte

qu'aucune force ne pouvait agir
avec assez d'énergie pour permettre
au poumon de venir se mettre en
contact avec le pavillon du diaphragme,
que de cette le phénomène ne saurait
pas se produire que à la suite
de la rupture de la plèvre qui
aurait déterminé un pneumothorax,
comme j'ai eu l'occasion de l'observer
une fois ; et que le diaphragme
pouvait d'autant moins venir
se mettre en contact de la face
du poumon qu'il avait contracté
des adhérences très serrées et très nombreuses
sur la foie, sur toute l'étendue où
il était en contact avec cet organe ;
et que enfin les côtes ne permettaient

se trouvent certainement à l'état de guérison autant que possible, mais incomplète par suite de la persistance des cavités, ainsi qu'en a résulté des examens que nous avons pu faire dans des circonstances analogues, et où nous avons toujours trouvé un tissu de granulation à la surface interne des parties adhérentes, mais les autres lésions du poumon étaient complètement cicatrisées.

Les autres lobes adhérents au lobe supérieur, présentent, de suite, des ~~nodules~~ tubercules mais diminuent surtout à la partie supérieure du lobe inférieur.

Enfin on trouve sur la plèvre viscérale au niveau du bord du lobe supérieur, empiétant sur la partie sup. du lobe inférieur, une plaque scléreuse, nacrée et radiée, indice d'une pleurésie antérieure. C'est aussi la raison pour laquelle l'adhérence du thorax était si prononcée à ce niveau.

Le poumon gauche très emphysémateux, ne présente que quelques traces de tuberculose ancienne avec sclérose, sans aucune lésion récente.

Poids du poumon dr. 890 gr., du p. g. 910 gr.

Les autres organes ne présentent pas non plus de lésions tuberculeuses récentes, ni vieilles aussi.

Le cœur ne pèse que 300 gr. sans altération appréciable. Toutefois les parois du ventricule g. paraissent assez épaisses, tandis qu'elles du ventricule droit n'offrent rien de particulier depuis la dilatation.

Foie 1260 gr. – Rein dr. 140, R. g. 110 gr. – Rate 100 gr.

par à la paroi de veine non plus se mettre ~~en~~ contact avec la surface périphérique du poumon, si cela est tout à fait à la partie supérieure.

J'ai eu plusieurs fois l'occasion de constater les mêmes lésions incapables de guérir à la suite de plusieurs anévrismes non ponctionnés ou ponctionnés trop tard, comme dans ce cas, et où le rôle prétendu défensif de l'épanchement a fini par rendre l'affection incurable.

Il y a toutes probabilités, en effet, pour que le traitement par l'évacuation de l'épanchement ~~aitété~~ couronné de succès,

comme il arrive dans la plupart des cas, si l'on avait pu l'appliquer de bonne heure, c'est-à-dire avant la production des lésions irréparables.

Il est évident que les zones tuberculeuses signalées dans le poumon droit auraient guéri, comme de coutume, en un temps qu'on ignore, et que les poumons malades du poumon gauche n'auraient pas produits, car elles sont bien évidemment consécutives.

À remarquer encore que le malade est mort subitement. Quand il s'agit d'une pleurésie gauche, on accuse de l'accident la compression du cœur. Mais ce cas prouve que le même fait peut se produire sur la plèvre droite où la compression du cœur n'est pas à craindre sans entraîner [illegible]

09
55e Leçon (suite)
Février 1902

Autopsie du 6 février 1902
Dr cot Jacquet 8 Vans
Hôpital N° 56.
Service de Mr Lépine.

798

Renseignement.
Tuberculose pulmonaire.

Autopsie
- Tuberculose pulmonaire bilatérale cavitaire
Epanchement clair peu abondant dans la cavité pleurale gauche (Pneumothorax ouvert).
- Tuberculose intestinale (dernière portion de l'iléon, cæcum, appendice).

Cavité thoracique.
Il existe dans la cavité pleurale gauche un épanchement clair peu abondant le liquide étant un peu opaline et la poumon semblant rétracté on pense à la possibilité d'un pneumothorax. On recherche à la surface externe du poumon, à la limite des adhérences du sommet l'orifice fistuleux. On ne le met pas nettement en évidence.

Poumons.
droit 820 gr
g. 780 gr.
Ils présentent tous deux à peu près les mêmes altérations. Cavernes au sommet et altérations fibro cavernes dans tout le lobe supérieur et la partie supérieure du lobe inférieur.

Cœur 250 gr
petit, par le bicou

Cavité abdominale

Foie 1430 gr. Sis de la vésicule biliaire, a chaque côté un pédicule ulcéré le foie infiltré surtout au duodénum
gras et un peu mucoïde à la coupe

Rate 70 gr

Reins Dr 120 - G 120.
normaux -

Tube intestinal

Ulcère Les altérations tuberculeuses de l'iléon
visibles même à l'extérieur dans les
derniers centimètres.
A l'ouverture de l'intestin les altérations
tuberculeuses sont très marquées, mais
n'affectent nullement la forme d'ulcère
annulaire.
Elles sont très manifestement les dernières
plaques de Peyer qui sont prises, l'ulcère
siège notamment situé à 10 cm. en
avant du cæcum et la valvule iléo-cæcale
très infiltrée, en hypertrophie ; les bords
sont surélevés, blanchâtres et à la surface
on aperçoit quelques ulcérations, comme
l'ensemble qui forme les plaques tuberculeuses

La valvule iléo-cæcale
est épaissie, très ulcérée, irrégulière

Le cæcum
présente dans son fond une vaste
ulcération. Cette ulcération ~~de fond~~
fond gris ardoisé, ~~à peu près~~ égale
peu près la surface de la paume de la
main. Elle confine par un côté au

510

bords à la valvule iléo-cæcale, ces bords sont très épaissis et indurés.
C'est dans l'axe de cette zone ulcéreuse que s'trouve l'orifice conduisant dans l'appendice.

Appendice.

apparaît à l'extérieur très nettement anormal
Il est contourné sur lui-même, forme comme des circonvolutions et s'trouve fixé dans cette position par des adhérences
à l'ouverture on note le passage d'une ulcération très nette à environ 4-5 mm de son abouchement dans le cæcum
Le reste de ses parois sont au niveau de sa pointe est fortement épaissi, à surface interne irrégulière et ulcérée.

6e Leçon (suite)
Janvier 1902

Autopsie du 8 février 1902
Goy Joseph âgé de 59 ans
St Augustin 1902.

801

Soignement

Albuminurie
Mouvements et oppression depuis 2 ans.
Aggravation depuis 5 mois (anorexie, albuminurie, gros foie, encombrement etc). Cœur cent. dans le 6e espace, sans galop, ni souffle - tachycardie, arythmie

Autopsie

- Volumineux hypertrophie du cœur - 710 gr.
- Viscères cardiaques (foie muscade, infarctus rénaux, hydrothorax double)
- Pas de cause nette de l'hypertrophie cardiaque (pas de rétrécissement, pas d'athérome aortique).

Le cadavre est infiltré - les membres inférieurs sont énormes, distendus. La peau est épaissie, œdématiée.

Poumons

Double hydrothorax assez abondant, liquide clair
Poumons Dr. 760.
G. 530

Atélectasie marginale des parties postérieures inférieures
Les portions non atélectasiées paraissent moyennement emphysémateuses.
Pas de tuberculose à la sommet

Cœur

est considérablement hypertrophié et présente en avant énormément le cœur droit
Recouvert en grande partie par le poumon
L'hypertrophie du cœur est énorme (710 gr)
Elle porte tout autant sur les cavités droites que sur les cavités gauches.
Les ventricules droits et gauches, oreillettes, sont très dilatés

L'hypertrophie est plutôt excentrique que concentrique. Le endocarde ventriculaire présente quelques fibroses. - quant au myocarde, les cicatrices pratiquées dans la paroi ou les piliers ne le sont pas nettement scléreux.

Les 4 bruits valvulaires ; valvules aortiques très orifice mitral suffisamment

aorte - ne présente quelques plaques d'athérome au niveau du coude inférieur de la crosse

Tout abdominal - Adhérences membraneuses nombreuses sclérose inf. du foie, rétrécissement du duodénum, sac vésicule

Un peu d'ascite

Foie : 2040.

congestionné ; muscade, ~~très ferme~~, non sclérosé

Rate 260 gr ~~très ferme~~.

Reins tout volumineux et fermes.

Dr. 235

G. 260.

Présentent de infarctus anciens avec dépression cicatricielle étoilée, et plusieurs germes en voie.

Décortication assez facile, surface lisse substance corticale non diminuée volume.

Donc l'impression de reins consécutifs aux infarctus et il ne semble pas de tout que on puisse imaginer de lésions de réflexe comme cause de l'hypertrophie cardiaque.

36e Secon (suite)
juin 1902

Autopsie du 8 février 1902
Salon thorbis 8 Secon.
d'Ebialoth 19 bis

600

Ubiquement

Sujet - mutité

Tuberculose pulmonaire ; à la fin, dyspnée vive avec tirage ayant fait penser à une compression trachéale

Résumé de l'autopsie

Tuberculose pulmonaire bilatérale

- cavernes anciennes aux 2 sommets
- poussée tuberculeuse récente dans la portion inférieure du poumon.
- foyer pneumonique à la base gauche.

Légères ulcérations sur le bord libre des cordes vocales.

—

Cavité thoracique

Pas d'épanchement dans les cavités pleurales

Quelques adhérences existent marquées au sommet des deux poumons.

Poumon gauche 1020 gr

On note au sommet la présence de deux cavernes assez volumineuses formant contenir environ une noix. Les cavernes paraissent assez anciennes, elles sont entourées d'une coque fibreuse, nécrosée. Si les examinons attentivement, on se rend compte que ces deux cavernes situées tout à fait à la partie postérieure du sommet du poumon ne ~~sont~~ siègent cependant pas dans le même lobe.

Entre elles devance trouve un effet assez fort tra[illegible]
filtrème, trace à la symphyse interlobaire - les
supérieure appartient au lobe supérieur ; l'inf[illegible]
à la partie postéro supérieure du lobe inférieur
A la partie moyenne du poumon granulations
tuberculeuses assez volumineuses et tout a fa[illegible]
à la base hépatisation rouge formant un fo[illegible]
assez étendue. Cette zone d'hépatisation se confond
insensiblement avec une zone sus jacente
contenant de granulations tuberculeuses
manifestes.

Poumon droit 770.

Le sommet, mais semblant
moins ancienne que celle du sommet
gauche. Souffle parenchyme pulmonaire
environne a conservé sa souplesse et sa
coloration normale
Sommé vient dans le lobe inférieur
Ganglions trachéobronchiques volumineux et noirâtres
Pas de compression de tout des bronches ou de la trachée
larynx : Légères ulcérations allongées sur le
bord libre de la corde vocale.
Pas d'infiltration des aryténoïdes.

Cavité abdominale - Deux petites adhérences semblables de la face
foie et de la vésicule à la 1re portion du duodénum

Foie 1610 - normal
Rate 290
Reins Dr 160 - G. 150 normaux -
Vaisseaux rien d'inflammation ancienne et l'affl[illegible]
et adhérences à la partie antérieure du [illegible]

36e Leçon (suite)
4 février 1902

Tuberculose pulmonaire avec production ultime de tubercules et de pneumonie qui a occasionné des phénomènes simulant une compression de la trachée chez un sourd-muet âgé de 32 ans.

H. 32 ans sourd-muet, ayant succombé assez rapidement avec des symptômes d'oppression de gêne respiratoire considérables, accompagnés d'un bruit de cornage, qui faisait croire à une compression de la trachée, l'auscultation n'ayant donné à entendre que des râles sonores ronflants et sibilants avec quelques râles muqueux aux bases. De cette auscultation rendue difficile par le bruit de cornage

A l'examen du sujet, on le trouve en assez bon état, c'est à dire sans amaigrissement prononcé et sans œdème. On remarque seulement des cicatrices sur la face du côté gauche (région zygomatique, maxillaire et la partie correspondante du cou, dans sa moitié supérieure, ainsi que sur la tempe près de la ~~partie~~ supérieure).

Ces cicatrices sont telles ~~qu'on~~ sur la région zygo-maxillaire que l'on se demande s'il ne s'agit pas d'un lupus; mais en apprenant que il s'agit d'une suppuration consécutive à une périostite alvéolo-dentaire, nous revenons à notre première hypothèse ~~émise~~ au sujet de la

cicatrice au niveau du sternum, à savoir que il s'agit d'anciennes lésions tuberculeuses; d'autant que il s'agit d'un sourd-muet, c'est là dire d'un sujet ayant un antécédent de lésions de même nature de l'oreille interne de chaque côté.

Dans ~~tous les cas~~ ~~la~~ ~~bronchite~~ trouve un présumé de troubles respiratoires ou autres ~~de cause~~ indéterminés et où d'autre part on constate des lésions anciennes de nature scrofuleuse ou tuberculeuse, ce qui est tout un, il y a toutes probabilités pour que ou ait affaire également à des lésions

tuberculeux des voies respiratoires particulièrement, comme dans le cas, où les troubles fonctionnels de l'organe prédominent. C'est pourquoi notre attention a été immédiatement attirée de ce côté. Après nous avons tout d'abord constaté la présence de nombreuses lésions tuberculeuses dans les poumons.

Description de ces lésions dans les deux poumons où l'on peut constater à chaque sommet un cavum à peu près régulièrement placé, puis d'autres lésions complètes ou incomplètement cicatrisées, de tuberculose à divers degrés d'ancienneté, puis tout récemment et enfin une pneumonie lobaire gauche (hépatisation rouge).

Les ganglions trachéo-bronchiques sont volumineux et animés relevés pour les plus part. Ils ne compriment nulle part les bronches ou la trachée. Ces conduits ouverts ne présentent que des muqueuses, sans lésions apparentes appréciables. Ce n'est qu'au niveau du larynx qu'on trouve sur chaque corde vocale une ulcération bien manifeste.

Comment peut-on donc expliquer les symptômes de compression de la trachée, c'est-à-dire la grande dyspnée de la cornage, constatée pendant la vie?

Et d'abord chez tous les malades ayant des ulcérations des cordes vocales, la voie des seules respiratoires restait

Dans ce cas, on ne pouvait arriver aucun renseignement tiré de l'état du larynx; mais la respiration avait dû prendre un caractère soufflant trachéal et rude, comme il arrive en pareille circonstance et qui caractérise pour ainsi dire la tuberculose laryngée.

Lorsque ce bruit est très net, il manque plus ou moins souvent complètement, comme dans ce cas, les phénomènes pouvant résulter des lésions pulmonaires, au point que celles-ci passent le plus souvent inaperçues; ce qui a fait décrire pour ainsi à part la tuberculose laryngée, comme si elle était à peu près indépendante des lésions pulmonaires. Or, celles-ci

existent toujours, et vivent à des degrés ~~différents~~ très prononcés, comme dans ce cas, quand bien même l'examen local ne permette pas d's'en rendre un compte exact. Mais il faut toujours compter avec ces lésions qui sont constantes.

Le malade qui était porteur d'anciennes lésions cavitaires et cicatricielles a dû présenter ~~dans~~ ces derniers temps (probablement dans les deux derniers mois) des poussées tuberculeuses nouvelles ayant pour origine les petits caséums déposés dans les cavités pleines de ce poumon, et enfin un dernier lieu une poussée de la base gauche, à telle sorte que

le champ respiratoire a dû rapidement devenir très restreint, en s'effectuant plus du côté gauche où l'air légèrement rare vers le bord antérieur emphysémateux du poumon rempli et tuberculeux, puis à droite un peu aussi vers le bord antérieur du lobe inférieur dans les mêmes conditions, c'est-à-dire avec très peu de tissu pulmonaire d'autant que la base du poumon adhérente au diaphragme devait gêner considérablement la contraction de ce muscle.

La respiration étant ~~[illegible]~~ constamment supérieure et très fréquente, devait occasionner le bruit rude caractéristique, d'où la simulation d'un cornage, qui avait fait croire à une compression trachéale.

j'ai déjà eu l'occasion de voir
en cas de gêne de ~~[illegible]~~ quelques,
notamment les poumons granulaires
ultérieurs ont occasionné une
telle oppression qu'à elles seules
elles pouvaient simuler un obstacle
qui ~~[illegible]~~ pesait sur le trajet
des voies respiratoires. Mais
dans ce cas la confusion était
encore augmentée par les
bruits bronchiques modifiés; et
le diagnostic était d'autant plus
difficile que le malade n'avait
pas été observé qu'à la période
ultime.

L'observation n'est pas moins intéressante
à retenir pour les cas analogues qui peuvent se présenter

Tuberc. (suite) 660
Autopsie du 21 février 1902

Autopsie du 21 février 1902. Service de M. Lépine. 812

Pierre Guillaume. 67 ans. Salle Ste Elisabeth n° 4.

Diagnostic clinique. Bronchio-pneumonie? Le malade n'a séjourné que quelques heures dans le service.

Diagnostic anatomique. Symphyse pleurale double. Tuberculose pulmonaire ancienne du poumon gauche avec foyer plus récent sur la base: engorgement et œdème du poumon droit. Symphyse péricardique avec adhérence relative des deux feuillets. Rate d'aspect fibreux probablt tuberc. Tuberculose du foie, tarsis. Granulations lombaires.

A l'ouverture de la cavité thoracique: on constate tout d'abord que les deux feuillets de la plèvre sont soudés du haut en bas des deux côtés: les adhérences plus marquées à droite, notamment à la partie supérieure, ne sont pas cependant extrêmement résistantes; elles laissent se décoller assez facilement: mais on note en outre que ces adhérences se retrouvent également entre la plèvre médiastine et le péricarde, entre la plèvre diaphragmatique et le diaphragme. Il n'y a pas trace de liquide ni à droite ni à gauche.

Le poumon droit pèse 1050 gr et ~~[illegible]~~ présente une consistance dure au toucher. Lorsque on le coupe, on trouve en effet le lobe supérieur occupé par des lésions tuberculeuses fibreuses de date ancienne: le tissu est sclérosé, noir, ne crépitant pas, et creusé en divers points de cavités ~~[illegible]~~. La plus grosse ne

La rate (180 gr) est assez volumineuse ; vue extérieurement elle est relativement peu colorée, ferme, dans périphérie. Coupe, elle présente sur un fond lavé, jaunâtre d'aspect rétringent, des corpuscules saillants, tranchant par leur teinte blanche, et qui contribuent à lui donner aspect rappelant la rate sagou.

Le foie (1310 gr) est assez gros. Il consistance ferme ; on trouve pas de tubercules visibles à l'œil nu - pas de cicatrices d'ulcérations des voies biliaires ; pas de calculs. Quelques adhérences cependant au niveau de la vésicule avec le côlon transverse.

Les reins (D = 190, G = 165) à peu près de même volume présentent pas de lésions appréciables.

Du côté de la cavité péritonéale - pas de liquide, pas de traces d'adhérences ni d'agglutinations des anses.

Entouré toutefois dans la région lombaire, le long des vaisseaux, d'une chaîne ganglionnaire assez volumineuse, ganglions qui le constituent présentant des foyers caséeux et une augm. marquée de volume.

41e Leçon (suite)
22 février 1902

Réflexions – C'est un type de tuberculose ancienne chez un vieillard où le diagnostic de l'affection ne peut être fait que par une étude très attentive des antécédents pathologiques du malade et un examen très minutieux des poumons. Dans celui-ci on aurait pu relever l'antécédent de pleurésie du côté droit, dont les plaques selérreuses ~~ont~~ siègent du lobe inférieur en arrière, et l'indication certaine, dans laquelle ~~s'est~~ très probable, provenait une poussée tuberculeuse, dont on trouve les traces incontestables dans les deux lobes, mais surtout dans le lobe supérieur. Toutes ces lésions pulmonaires et pleurales s'étaient terminées par la guérison, comme c'est la règle habituelle.

C'est vraisemblablement à suite à la suite de ces lésions que la symptomatologie pleurale s'est produite de ce côté.

On aurait peut être pu aussi retrouver l'époque du début des lésions du côté gauche qui ont dû être concomitantes à celles du côté droit complètement cicatrisées.

Il est à remarquer en effet que la guérison complète des lésions tuberculeuses doit être attribuée aux premières manifestations ; car lorsqu'il y a déjà des ulcérations ~~peut~~ ~~être~~ ~~dans~~ un poumon, il ne semble pas que celles qui suivent ultérieurement puissent guérir : elles vont au contraire s'aggraver ou progressivement en aggravant de plus en plus l'état général ~~mais~~ ~~augmentant~~ ~~les~~ ~~troubles~~ généraux ~~et~~ ~~leur~~ ~~fonctionnelles~~ ~~aux~~ ~~phénomènes~~ ~~infectieux~~.

De ceci lorsque un malade a eu d'un côté une pleurésie tuberculeuse et qu'il contracte une nouvelle infection de même nature, la localisation ne se fait pas ordinairement du côté où la pleurésie a eu lieu ; le poumon opposé aura été intoxiqué, devient pour ainsi dire réfractaire, comme on a le poumon dans le cas d'infection originelle. Mais cette nouvelle poussée a lieu du côté opposé. C'est pourquoi, dans le cas, elle a eu lieu à gauche et dans la partie postérieure du lobe supérieur, en raison de l'emphysème compensateur dominant dans les parties antérieures et supérieures. C'est

pourquoi, pendant la vie, les lésions doivent être alors recherchées, plutôt dans la portion respirante et portion du poumon, c'est-à-dire dans les parties les moins éprouvées, dans l'organe intermédiaire à la portion respirante, puisque il semble que dans ce cas les lésions constatées sont assez importantes pour que l'on puisse au moins en avoir quelques indices à ce niveau.

Elles ont été accompagnées de poumons tuberculeux dans le lobe inférieur, mais encore partout avec une tendance très prononcée à la sclérose que butant au sommet de toutes les lésions à un degré très prononcé d'après coexistant avec une hypertrophie assez prononcée du cœur, comme il arrive ordinairement en pareille circonstance

Les lésions tuberculeuses du poumon gauche n'ont pas pu cependant arriver à la guérison, elles ont persisté, en entretenant des phénomènes inflammatoires du parenchyme auxquels il faut rattacher la lymphangite pleurale concomitante, sans qu'on trouve de la côté les traces d'un pleurésie ou épanchement, comme elle a eu lieu du côté droit.

Il est à remarquer qu'avec ces lymphangites pleurales, il y a toujours des altérations inflammatoires persistantes du parenchyme, c'est-à-dire des espèces dans les alvéoles et la tendance à la production de lésions scléreuses dans le parenchyme, principalement autour de la plèvre, dans les espaces interlobulaires, autour des vaisseaux et des bronches, etc.

Il n'y a jamais de simples congestions, ~~[illegible]~~ ou le dit souvent. En outre lieu il s'agit venus s'ajouter à l'angoisse [illegible]

Comme ces lésions existaient des deux côtés, il devait en résulter une gêne de la respiration, d'autant que les plèvres diaphragmatiques étant aussi adhérentes que les autres parties. Ces lésions pouvaient décéler pendant la vie, car elles donnaient lieu à des phénomènes assez bien caractérisés : diminution de l'ampleur respiratoire ~~[illegible]~~ comme affaissement des deux côtés surtout en arrière au lieu de la dilatation pendant les inspirations forcées, ~~[illegible]~~ avec peu de pénétration de l'air dans l'expiration prolongée ; râles muqueux sans autres phénomènes augmentés de la respiration.

L'infection continuant à se produire lentement au niveau des petites cavernes se vidant mal ou sans entraîner de sclérose ; elle s'est manifestée surtout au niveau des ganglions lymphatiques ; il est probable aussi que c'est par cette voie

qu'elle est arrivée à atteindre le péricarde ou la péricardite tuberculeuse est bien caractérisée et date vraisemblablement de quelques semaines, en raison de l'état déjà assez élevé des adhérences reliant le péricarde pariétal au péricarde viscéral au niveau des ventricules et de l'aspect blanchâtre, c'est-à-dire manifestement lésionnel bien limité des granulations, au sein d'un exudat blanchâtre ou gélatiniforme, déjà assez résistant.

La péricardite tuberculeuse est avec la péricardite de cause brightique, ~~les~~ plus fréquente après la péricardite rhumatismale des cardiaques. Il est à remarquer que, sauf dans les cas où le péricarde est atteint en même temps ~~[illegible]~~ plusieurs ou consécutif à une pleurésie tuberculeuse, c.à.d. par propagation, la péricardite tuberculeuse, comme les autres péricardites se produit au niveau d'un cœur hypertrophié, c'est-à-dire où il y a déjà une activité circulatoire augmentée et peut être une action infectieuse qui s'y fait déjà sentir.

12e Leçon (suite) Tuberculose pulmonaire
9 Xbre 1905 avec adipose généralisée et foie très gros.

—

F. 53 ans, s. de M. Pommard
Pas de renseignements sur les antécédents.
Autopsie le 8 Xbre 1905. Adipose très-intense généralisée avec très très-sérieux des cavités thoracique et abdominale, avec foie excessivement gros.

Au dernier organe a pris la forme cuboïde et bombé avec un contour net et arrondi avec une coloration jaune clair, de consistance pâteuse, gardant l'impression du doigt, qui lui donne l'aspect cubique.

Sur les surfaces de section, quelques plans aspect jaunâtre tout à fait uniforme, avec petites zones portant de vaisseaux dentelés plus volumineux offrant l'aspect triangulaire indiqué par Cruveilhier.

En somme aspect variété assez grossière que possible chez une femme qui présente une adipose généralisée très prononcée.

Mais cette femme a succombé à une tuberculose pulmonaire bien caractérisée et nous voyons effectivement que son poumon droit est le siège d'une caverne anfractueuse ancienne à surface lisse, située près du sommet; puis le reste du lobe supérieur à l'exception du bord antérieur, est rempli de productions caséeuses, mollasses, quelques-unes disposées irrégulièrement. Ce n'est que à la partie supérieure du post. du lobe inf. que se trouvent quelques tubercules crus disséminés; le lobe inf. étant surtout emphysémateux. Quant au poumon gauche également emphysémateux, il offre seulement des productions tuberculeuses crues confluentes en un espace assez restreint du lobe supérieur en arrière, étagée à la face d'un coin dont la base mesure 4 à 5 cent. à la surface et dont la pointe atteint vers le hile,

disposition en lésions qui n'est pas rare
et qui indique bien le rôle joué par
le vaisseau dans la production de ces
lésions.

Tout bien considéré, il semble que
sur ce sujet il y a une lésion ancienne
qui est la cause du vaisseau droit
et que toutes les autres lésions peuvent
dater de 2 ou 3 mois.

Or, en raison de l'adjonction généralisée
deux hypothèses peuvent être faites
pour expliquer la coexistence avec
la tuberculose, et que une observation
antérieure de la malade aurait évité,
en indiquant d'une manière précise
ce qui a dû se passer.

Bien que l'examen de l'urine ait indiqué
qu'elle ne contenait ni sucre, ni albumine,
il est parfaitement que la malade ait été

diabétique avant son entrée à l'H.D., parce que ce sont les accidents pulmonaires qui ont motivé son entrée et qui, ~~l'ont~~ compliqué depuis, ~~ont~~ ont pu faire disparaître la ~~glycosurie~~ de l'urine, ainsi que cela arrive ordinairement en pareille circonstance. Les lésions pulmonaires, ~~qui ont dû~~ entraîner la faiblesse de la malade, ~~qui~~ sont assez étendues, apparaissent au point de vue de leur longueur ~~et~~ sont bien de celles qui se produisent chez les diabétiques.

Mais il peut se faire aussi que le diabète ait fait défaut, et que la malade ~~ait~~ ait contracté à dernier tuberculose, sans même, à présumer, sa lésion commune du sommet, lorsque, sous l'influence de traitement et surtout de meilleures conditions hygiéniques, etc.,

elle se voit mise à prendre un embonpoint excessif, ainsi qu'il arrive parfois dans ces conditions, chez des malades qui ont cette tendance, et qui dès lors se trouvent considérablement améliorés. Ils maigrissent toujours, mais les lésions cicatrisées ou non semblent rester stationnaires pendant des mois et même des années. Puis tout à coup, sous l'influence d'une infection nouvelle, de nouvelles lésions se produisent alors avec une grande intensité et une rapidité plus ou moins grande, de telle sorte que la santé paraît s'écroulée tout à coup. Depuis les malades se tendent pour beaucoup à succomber.

Voilà, rapidement, deux formes cliniques qui semblent se rapporter aux lésions que nous observons et qu'on rencontre assez fréquemment.

Quoique ce fait ne paraisse pas être vrai pas manifestement cirrhotique, comme celui que nous avons observé jeudi dernier, nous sommes tenté de croire qu'il est peut-être le siège d'une légère processus inflammatoire diffus sous l'influence de l'infection tuberculeuse et que c'est aussi pour ce motif que la muqueuse gastrique a pris un si grand développement.

Ce qui nous porte à faire cette réflexion, c'est que nous avons trouvé cette lésion dans un cas analogue et où nous ne pouvions pas soupçonner la lésion inflammatoire à l'œil nu. Aussi allons-nous faire l'examen hist. de ce foie pour cette recherche, et, naturellement, ce n'est que après cet examen que nous pourrons conclure d'une manière positive.

12e Leçon (suite)
9 Xbre 1905

1021

Tuberculose granulique généralisée (poumons, reins, foie, méninges) avec lésions caséeuses de la prostate et lésions crétacées surtout et caséeuses du sommet des deux poumons chez un homme de 5 ans, du s. de M. Gonnard.

1022

Tuberculose presque complète du poumon droit sous la forme de cavernes du volume d'une grosse noix ou tout au plus d'une amande à une noisette dans la partie du poumon droit la plus antérieure offrant l'aspect d'une éponge qui serait remplie de pus, seulement un ou à deux travées de doigts du poumon sont emphysémateux à la base. Mêmes lésions du lobe sup. gauche et seulement une poussée de tuberculose récente, diffuse, dans ce lobe, emphysémateux, chez une femme de 26 ans, du s. de M. Rogeron.

On voit ainsi que les deux sommets ont été atteints à peu près simultanément et que le lobe inf. droit emphysémateux est resté le siège non prédominant à gauche, cependant tous deux jusqu'au dernier

Autopsie du 21 décembre 1909

1038

18e Lyon
21 XBre 1909

- Tuberculose pulmonaire cicatricielle grand épanchement de la plèvre droite.
- Sclérose rénale avec cicatrices d'infarctus. Gros coeur. athérome
- Petits foyers limités de ramollissements anciens dans les deux hémisphères.
- cholécystite calculeuse péritonite adhésive sous-hépatique

Homme de 66 ans. Service de M. Lépine.

Renseignements cliniques.

On apprend seulement que le malade avait eu plusieurs ictus, et que, en dernier lieu, il était complètement paralysé du côté gauche. Mais l'examen des voies respiratoires n'avait pas été pratiqué.

Autopsie

Sujet d'embonpoint normal, assez bien musclé. Oedème inégal localisé aux deux membres du côté gauche.

Escharre fessière gauche sous forme de 2 ulcérations peu profondes, (2 5 fr

noirâtres, à bords minces, rouges. Tant autour et aussi sur les parties droites du siège petite éruption d'aspect furonculeux.

Thorax

La plèvre droite contient une très grande quantité de liquide séro-fibrineux évalué à me d'où à 4 litres au moins. Les deux feuillets sont légèrement épaissis; le plus épais (l'externe) atteignant cependant au maximum 2 millimètres. Quelques exsudats fibrineux libres et un gros chapelet de réjetations fibrineuses très agglomérées et très saillants formant un bourrelet très saillant, rectiligne, tout le long du bord postérieur des 9 lobes.

Poumon droit 930 g.

Une grande partie de ce poumon est en état d'atélectasie très marquée. Tout le lobe inférieur, la partie post. du lobe moyen et la moitié post. du lobe supér., y compris le sommet, sont atteints. Ces portions sont entièrement privées d'air, affaissées, très réduites de volume tandis que les parties restantes (bord ant. des 2 lobes sup.) sont emphysémateuses. Dans les portions perméables du lobe sup. existe un tachetés anthracosique scléreux net qui existe aussi dans les parties sup. des zones atélectasiées mais qui est très difficile à y être décelé.

réduction de volume
parties atélectasiées
ou) n'est pas représenté

Pas d'autres altérations du parenchyme et en particulier aucun tubercule ancien ou récent apparent.

Poumon gauche 750 g. aucune adhérence. Emphysème généralisé assez intense. Nombreux petits taches pleurales blanches lenticulaires avec un peu consonne pigmentée habituelle. Les cures fibreuses, les autres en saillie légère et de consistance normale. Elles sont disséminées un peu partout mais surtout le long du bord postérieur et au sommet. Pas d'autres cicatrices pleurales. Dans le lobe sup. près du bord antérieur tubercule enkysté (mastic) gros comme un petit pois. Tout autour abondance de taches anthracosiques scléreuses avec quelques mailles scléreuses grises et à leur point de confluence de petites granulations blanches ou grises (petits d'épingles) un peu fermes mais ne formant pas le gésier de plomb. Ces granulations qui forment tout à fait l'aspect de lésions tuberculeuses sont assez confluentes sur un espace grand comme une pièce de 2 francs au voisinage du tubercule enkysté, mais on n'en retrouve point au delà.

A la partie postérieure du lobe inf., zone rouge, dense, lourde, crépitant encore un peu, grande comme la paume de la main (congestionnement)

Les ganglions tracheobronchiques et du hile des deux poumons sont gros, noirs, quelques uns scléreux et vitreux très durs. Cet état est particulièrement marqué sur les glandes du hile à droite.

Cœur 420 g. Liquide insignifiant dans le péricarde.

augmentation générale du volume, cependant prédominante au ventricule gauche qui est globuleux. Aucun lésions valvulaires. Parois particulières épaissies surtout à gauche. L'endocarde du vent. gauche au niveau de l'oreillette présente une grande traînée de plusieurs centimètres de tissu fibreux, dur, jaune, formant une plaque de 1 millimètre d'épaisseur environ ; ne pénétrant pas dans le myocarde sur la carpe.

Aorte assez fortement athéromateuse (presque uniquement au niveau des portions thoraciques) ; plaques calcaires très rares mais plaques jaunes très confluentes.

abdomen

Petite quantité de liquide clair dans le péritoine sans exsudat solide. Adhérences anciennes cicatricielles de la face inf. du foie au colon, au duodénum et jusqu'au pylore. abondance particulière au niveau de la vésicule qui est très petite, tout à fait rétractée et appliquée contre le foie, à peine visible au premier abord. Elle mesure à peine 10 à 13 millim. de large sur 25 à 30 de long. Elle est enchatonnée d'une manière étroite 2 calculs uniques, assez volumineux, gros comme de petites noisettes. Quelques adhérences du colon descendant à l'appendice libre.

Foie 1850 gr. sans lésions appréciables.

Reins 185 et 165 gr. Capsule adhérente un peu adhérente de chaque côté, et traversée par

quelques bridés fibreux. Surface des reins grossièrement bosselée. au fond des dépressions, sur le cortex, infarctus anciens très apparents (tissus gris fibroïdes). La capsule propre se détache relativement bien, elle laisse cependant au dessous d'elle une surface légèrement ~~dit~~ mamelonnée. Tissu ferme avec substance corticale mince.

Rien aux capsules surrénales

Rate 375 gr. sans lésions apparentes.

Rien à l'estomac

au niveau du testicule droit adhérences de la vaginale péricalicée sauf en un petit point où subsiste une petite poche libre contenant un liquide clair. Au sentait avant l'ablation l'épididyme un peu gros; cependant il ne contient aucun noyau mais seulement un petit kyste (pois) plein d'un liquide ~~opaque~~ opaque brunâtre.

Encéphale

Rien aux vaisseaux de la base ni aux méninges, ni à un ~~[illegible]~~ d'athérome ~~[illegible]~~ ni d'artérite sans altération.

Hémisphère ~~droite~~

Dans la partie externe du noyau lenticulaire existent trois petits foyers anciens, le plus gros comme un pois, les autres comme des lentilles; ils forment de petites cavités assez nettement découpées, grises, sans altérations

du tissu à l'entour. (corpe pédiculo-striés)

Dans la couronne rayonnante de l'hémisphère droite (côté opposé à la paralysie), au point symétrique très petit foyer analogue (gros comme une grosse tête d'épingle) la carte dans le corps optique traînée, bourbeuse, linéaire, paraissant légèrement désintégrée.

Les examens frais de dissociations ont montré :

1 – dans la traînée du corps optique quelques amas de granulations réfringentes libres groupés en petits tas ou en filaments allongés ; quelques cellules de Glügge ; des capillaires centraux dégradés les noyaux sont anormalement abondants.

2 – dans les foyers lacunaires une grande quantité de corpuscules de Glügge bien caractérisés

Rien aux autres parties de l'encéphale.

A remarquer principale l'hémiplégie g. complète alors que les lésions étaient très limitées dans le noyau lenticulaire et n'amènent pas du tout bien à une paralysie aussi prononcée. Il est probable que cette accentuation de la paralysie doit être attribuée à l'état général grave du malade, en rapport avec la polyurie ~~et grand épanchement~~, d'où est résulté la mort.

Autopsie du 15 Decembre

1031

Service de Mr Lepine

Homme de 51 ans

Diagnostic Clinique = Tuberculose pulmonaire

Resumé de l'Autopsie
- Pleurésie droite hemorrhagique
- Lesions ulcero-caseuses des deux Poumons
- Foie graisseux et Cirrhotique
- Petit myome de l'Oesophage

Clinique – Pas de Renseignements –
Tuberculeux banal –

Autopsie

Thorax A l'ouverture du thorax on constate du cote droit une Pleurésie avec un Epanchement de 1 a 500 gr. d'un liquide assez franchement hemorrhagique – Exsudats fibrineux nombreux – et lamelleux
La Plevre gauche est très adherente au sommet ~~mais~~ symphyse a peu près totale –
Les deux Poumons presentent des lesions a peu près identiques de Tuberculose ulcero-caseuse – nombreuses petites

cavernes surtout aux sommets.

Coeur — 330 gr. — est assez volumineux pour un tuberculeux — ne présente pas d'insuffisance aux épreuves de l'eau pas de lésions valvulaires.

Aorte — pas d'athérome

Il n'existe pas de péritonite s/hépatique Abdomen et la vésicule biliaire est libre de toutes adhérences.

Le Foie est volumineux, de couleur jaune pale, manifestement graisseux 2380 gr.
A la coupe, on se rend compte qu'il présente une certaine dureté et semble cirrhotique.

La Rate est normale — 220 gr.

Les Reins ne présentent aucuns signes macroscopiques de sclérose — Pas de tubercules, ni granulations appréciables dans tous les viscères. Reins droit 190 gr. Reins gauche 180 gr.

L'Estomac et l'Intestin ne présentent aucune lésions.

A noter à la partie supérieure de l'Oesophage un petit Myome de la grosseur d'une grosse noisette

Rien à signaler du coté des organes génitaux urinaires

Les reins [illegible] trouvés [illegible] :

Cœur — 530 gr — est assez volumineux, forme en tablier — ne présente pas d'insuffisance aux épreuves de l'ère, pas de bruits valvulaires.

Aorte — pas d'athérome.

Il n'existe pas de péritonite ostéophyte. Abdomen
et la rate est libre de toute adhérences.

L'Foie est volumineux, de couleur 2380 gr
jaune pâle, manifestement graisseux
à la coupe, on se rend compte qu'il
présente une cirrhose diffuse,
et semble cirrhotique.

La Rate est normale — 220 gr.

Les Reins ne présentent aucune lésion Rein droit 115 gr
macroscopique de tubercule — Pas Rein gauche 111
de tuberculose, ni prédominance
athéromateuse dans tous les vaisseaux.
L'Estomac et l'Intestin ne présentent
aucune lésion.

Il existe à la face inférieure de l'Estomac
un petit ganglion de la grosseur d'une
petite noisette.

Rien à signaler du côté des organes génito-urinaires.

19e Secon (suite)
22 déc 1909

Autopsie du 22 décembre 1909

1079

- Tuberculose articulaire du ~~cou de~~ pied droit et de la hanche gauche.
- Tuberculose pulmonaire ancienne ~~avec~~ à poussées successives.

Homme de 19 ans. Service de Mr. Jaboulay.

Malade traité depuis longtemps ~~par~~ récemment par des injections de trypan-roth. Tuberculose pulmonaire ancienne récemment depuis longtemps; signes d'infiltration des deux sommets avec présomptions pour une caverne du côté droit.

Autopsie

Sujet amaigri présentant sur tout le tégument mais surtout sur la face antérieure du thorax et de l'abdomen une teinte rose crue, pâle. D'ailleurs la plupart des tissus notamment peu colorés (tendons, nerfs, tissu adipeux etc.) présentent au cours de l'autopsie la même coloration.

Au pied droit épaississement au niveau des ~~grosses~~ articulations ~~tarsiennes~~ tarsiennes et métatarsiennes avec sensations de fongosités et fistules, quelques unes avec des drains.

Hanche gauche avec laxité exagérée de l'articulation et déformation : la tête du fémur est fortement recourbée ; saillie fluctuante au voisinage. L'articulation ouverte montre que la capsule très distendue et désinsérée forme une poche plus grosse que le poing contenant un liquide purulent grumeleux ; la paroi est épaisse de quelques millimètres, avec sur la face interne un dépôt de détritus fibrineux et granuleux jaune sale. Par la face externe adhérence des muscles et, à la partie post., du tronc du sciatique.

La tête du fémur est aplatie, déformée, irrégulièrement granuleuse, recouverte en partie d'exudats puriformes, en tout cas dépouillée de son cartilage : on sent sous les exudats, très friables, l'os dénudé. Elle est considérablement déplacée et vient appuyer contre la partie sup. de la fosse iliaque externe, en un point où l'os est très légèrement déprimé par la recevoir. La cavité cotyloïde est non seulement disloquée mais la déformation de la capsule, sa distension en certains points, sa rétraction en d'autres, empêchent de ramener la tête à sa place normale. La cavité cotyloïde est d'ailleurs bien plus effacée qu'à l'état normal, bien que son rebord supérieur soit encore assez apparent. Elle est recouverte de plaques fibreuses et purulentes très friables. Fongosités épaisses autour de la capsule.

abdomen

Péritoine sous-hépatique ancienne très discrète : il existe seulement une adhérence du grand épiploon au ~~bo~~ col de la vésicule. Celle-ci contient 5 ou 6 petits calculs de cholestérine.

Colon ascendant appliqué contre la paroi et fortement adhérent en un point de sa région moyenne qu'on verra ultérieurement correspondre à une ulcération.

Appendice libre mais tuméfié avec quelques granulations apparentes sous sa séreuse. De même nombreuses plaques de granulations sur l'iléon correspondant aux ulcérations.

Foie 1330 gr.

Reins 120 et 130 g. Rien à noter sauf que le droit est beaucoup plus pâle que le gauche et présente un amas cascéeux gros comme une noisette vers le pôle inférieur

Rate 140 g.

Rien à l'estomac

Intestin : nombreuses ulcérations bien caractérisées sur l'iléon, la plupart transversales, quelques unes, dans les parties terminales, arrondies au milieu en long. Plusieurs ulcérations sur le cæcum et sur le colon ascendant, ayant souvent plusieurs centimètres de diamètre. L'une d'elle correspond à l'adhérence de la partie moyenne du colon ascendant signalée plus haut.

Thorax

Poumons volumineux avec symphyse pleurale latérale

Poumon droit. altérations tuberculeuses à tous les périodes occupent le poumon presque en entier ; dans le lobe supérieur aucun point n'est resté perméable ; le tissu est formé d'un fond de sclérose gris blanchâtre parsemé de tubercules blancs, caseux plus ou moins récents, très confluents ; quelques petites ulcérations sub-pigineuses où on logerait des pois ou des noisettes. Il est remarquable que le bord antérieur est complètement pris et ne présente non seulement aucun point emphysémateux mais aucun point perméable.

Dans le lobe moyen et inférieur même aspect général mais avec confluence moindre des lésions ; ici le parenchyme n'est pas totalement transformé — sauf dans les parties supérieures ; il est parcouru par les bandes conjonctives et semé de tubercules très confluents et il est resté relativement perméable à la base, particulièrement à son pourtour ; le bord antérieur est très infiltré

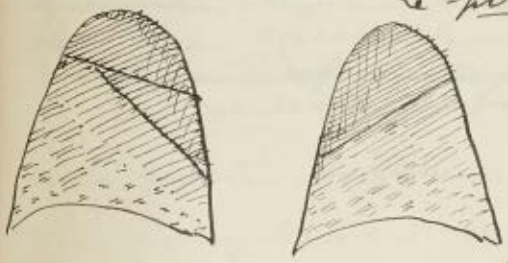

Le poumon gauche présente les mêmes lésions, très comparables aussi bien au point de vue de l'intensité que de la topographie avec infiltration complète des

bord antérieur.

Rien de particulier au cœur autre le petit volume 250 g.

1re Leçon (suite)
[illegible] Xbre 1905

- H. de 19 ans, s. de M. Gerboulay

Aucun renseignement.

Autopsie le 22 Xbre 1905 -

Coxalgie gauche et tumeur blanche du pied droit.

Le gd trochanter fait une saillie qui est bien plus élevée que celle du côté de. antérieure de l'articulation, il semble ~~y avoir~~ exister une large tuméfaction en empâtement.

Il y a peu ~~aussi~~ de mobilité dans les mouvements qu'on imprime à la tête du fémur.

À peine a-t-on incisé les parties molles, ~~près~~ de l'articulation, qu'on aperçoit la capsule épaissie et distendue, entourée [illegible] ~~[illegible]~~ fongueuse ~~[illegible]~~ ~~[illegible]~~ [illegible] de telle sorte qu'il s'écoule ~~des~~ du pus grumeleux grisâtre, assez abondant ~~[illegible]~~

En incisant ~~[illegible]~~ la capsule à la partie ~~antérieure~~ ~~inférieure~~, on la vide complètement et du pus caséeux qu'elle

contenait et l'on voit que la tête du fémur est complète et déplacée.
rupture du ligament rond.
Elle se trouve située dans la fossiette avec la surface extérieure de laquelle elle est en rapport par une portion de surface notable et aplatie. Elle est maintenue par l'inflammation périphérique de partie molle
~~Elle avait quitté la cavité~~ cotyloïde qu'elle trouve au dessous et en avant où elle forme une ~~excavation~~ beaucoup moins profonde que de coutume. Ses bords sont en arrière
et recouverts en avant de fongosités infiltrées de pus caséeux, tout à l'entour dans la cavité.

Les cartilages, devant de la cavité cotyloïde et de la tête du fémur ont disparu en grande partie, sinon en totalité, et la plupart des points de ces surfaces, ou

perçait le tissu osseux décrit à surface irrégulière. Il est dû au rétrécissement de la surface de la face iliaque externe qui est en contact avec la tête articulaire du fémur.

En sorte luxation complète de la tête fémorale en haut et en ~~arrière~~ avec rupture du ligament rond et ~~[illegible]~~ fissuration au niveau de la face iliaque externe ; distension de la capsule remplie de pus caséeux ; surfaces articulaires et pseudo-articulaires profondément altérées par érosion des cartilages et l'os avec productions de fongosités infiltrées de pus près des points d'insertion de la capsule aux surfaces osseuses, surtout en arrière. Enfin inflammation périphérique des parties molles qui sont adhérentes entre elles et notamment adhérence très marquée du nerf sciatique, qui doit supporter les souffrances éprouvées par le malade. Douleur cloaque du pied droit. Boiterie intense, pas de raideur du membre.

Adhérences pleurales de chaque côté avec symphyse complète.

Tuberculose caséeuse et fibreuse au sommet, sur la presque totalité du lobe supérieur, y compris les bords antérieurs.

Adhérences interlobaires et rares et quelques tubercules crus à la partie supérieure du lobe inférieur paraissant, toutefois, un peu enfoncés encore le tissu, qui est là, de quelques petites cicatrices d'une bouteille, mais d'ancienneté très diverse.

Il est probable que les lésions ~~dépassées~~ localisées au lobe sup. jusqu'aux bords antérieurs de la position horizontale continuellement occupée par le malade. Les deux poumons ont dû être affectés inégalement et c'est le diaphragme qui a dû contenir mieux fonctionnant en raison inégale des antécédents pleurétiques, de l'intégrité relative du lobe inférieur et de la position horizontale occupée par le malade. Certains bords antérieurs des poumons chez les tuberculeux fixés par la partie antérieure du malade qui ne fait aucun mouvement.

Seuls tubercules internes des entrailles. Rien sur un poumon dont la substance est atteinte très certainement par une sclérose diffuse concomitante ou parallèle.

Rien au foie ni à la rate (voir à dégénérescence amyloïde, comme ch. ou rouvert au parallèle incertain). Cœur petit sans

Lyon (suite)
28 X^bre 1909

Autopsie du 28 décembre 1909

1039

= Tuberculose pulmonaire à forme pneumonique massive du poumon droit (tuberculose pneumonique aiguë)

Femme de 25 ans. Service de M. Leclerc

Renseignements cliniques { Diagnostic: « pleuropneumonie droite » plus tard seulement on a ajouté : « bacillaire »

Mère morte tuberculeuse à 20 ans. 2 frères morts en bas âge. a vécu vivant et bien portant. a eu seulement la f. typhoïde dans l'enfance. Bonne santé habituelle ; pas tousseuse.

Neuf semaines avant la mort apparition assez insidieuse d'un point de côté à droite : oppression, céphalée. Elle a continué à travailler encore 8 jours puis s'alite incomplètement mais déjà depuis 5 semaines avant ce début elle avait perdu ses forces, avait pâli et prenait facilement l'essoufflement. — Jamais de crachats rouges.

A l'entrée (il y a 6 semaines) matité des 3/4 inf. à droite en arrière avec souffle tubaire intense, râles crépitants, vibrations exagérées dans la partie moyenne. Rien au sommet ni en avant ni en arrière sauf un léger skodisme. Rien au cœur. Grosse rate. Pas d'albumine. — Plus tard à la matité s'étendit du souffle tubaire j. au sommet mais toujours plus en avant, puis des râles de plus en plus gros à la base. Plusieurs examens des crachats : le dernier seulement (2 décembre) a montré quelques bacilles = O oscillante =

Autopsie

Sujet pas notablement amaigri.

Thorax

adhérences lamelleuses complètes du poumon droit. Rien à gauche.

P. droit très volumineux et très lourd. complètement transformé en un bloc caséeux compact : pneumonie caséeuse bien caractérisée

ns le lobe supérieur la transformation est
otale ; mais on note sur le fond jaune
lé ~~quelques~~ des brides fibreuses gris assez
nombreuses qui colorent le tissu. Dans
lobe inf. ces signes de rétrécissement existent aussi
ssez marqués, cependant à un plus faible
gré ; ~~en outre à la partie tout à fait~~
~~aucun point permeable à l'air~~
~~quelques îlots~~
~~de ce lobe rétrécissent~~
~~ailleurs~~ ; on y trouve ~~aussi~~ un petit
oint en voie d'ulcération, formant une
ette caverne (pus) pleine de pus
ldant. Pas d'autre trace de substance
ans le poumon.

Poumon gauche Très volumineux aussi
t très emphysémateux. Il est parsemé
ans toute son étendue, et avec une
bondance peu augmentée aux sommets,
s petits nodules caséeux miliaires gros
omme des têtes d'épingles, ~~ou~~ des lentilles
u même un peu plus.
Ganglions du médiastin et des bronches
très gros, ligaturés de blanc et de noir à
la coupe, quelques uns avec de petits
tubercules assez caractérisés.
Pas de lésions apparentes du coeur 300 gr.

Abdomen

Vessie : quelques adhérences allant sur
le colon et sur le rein droit. Celui-ci est
~~Rein droit~~ d'ailleurs sain, abaissé

et un peu oblique le pôle inf. en dedans.

Rien au foie. 1910 gr. Rien à l'estomac, au duodénum, au cæcum ni à la fin du gros.

Rate 280 g. allongée et grande, avec des incisures des bords latéraux mais sans lésion apparente.

Rien aux reins {170 gr. / 180 gr. ni aux capsules surrénales.

Utérus un peu volumineux. Ulcération superficielle, circulaire occupant la ~~[illegible]~~ moitié interne du ~~[illegible]~~ ~~[illegible]~~ ~~[illegible]~~ museau de tanche. Rien plus à ce museau et dans l'intérieur du canal cervical. Muqueuse du corps assez fortement épaissie, un peu tomenteuse et très rouge. Pas d'autre altération apparente.

Tuberculose pulmonaire aiguë à forme pneumonique

F. de 25 ans, s. de M. Leclerc. — Il s'agit d'une affection qui a évolué dans l'espace de 3 mois environ et qui présente au plus haut degré la forme pneumonique étendue à tout un poumon, pour ainsi dire sans lésion ulcéreuse; mais avec une sclérose interstitielle bien manifeste.

Pendant la vie le souffle tubaire (étendu) constaté du côté droit affecté, accompagné seulement de quelques râles crépitants, avait fait porter le diagnostic de pneumonie, et ce n'est que plus tard, après l'examen des crachats qui renfermaient des bacilles tuberculeux, qu'on a rajouté le mot "bacillaire".

C'est dire que cette forme de tuberculose peut permettre à l'examen de la poitrine des phénomènes analogues à ceux de la pneumonie lobaire. Mais l'histoire antérieure du malade et la marche de la maladie ne tardent pas ordinairement à faire faire le diagnostic de tuberculose; ~~[illegible]~~ comme dans ce cas, l'examen des crachats dit que l'indique immédiatement.

La respiration ne pouvait plus se faire que par le poumon gauche qui présentait un emphysème compensateur. Enfin dernière ligne il a été le siège d'une poussée de granulations de volume variant d'une lentille à un petit pois, ainsi que cela se produit chez la plupart des tuberculeux à la période ultime dans les portions de poumons restées jusque là. Dans ce poumon la prédominance des lésions atteint le lobe supérieur et surtout plutôt dans les parties centrales en raison de l'emphysème, de telle sorte qu'à l'autopsie on pouvait croire à pneumonie ancienne.

autopsie du 11 janvier 1906

1042

Leçon 11 janv. 1906

- Tuberculose pulmonaire ancienne (cavernes) et récente, prédominante à gauche : processus pneumonique diffus dans affaissement du parenchyme au lobe inférieur, coïncidant avec une poussée récente de tuberculose et un léger exsudat séreux de la plèvre
- à droite emphysème et lésions récentes.
- Foie très étendu dans le sens transversal, allant au contact de la rate.

Femme de 39 ans. Service de M. Pic

Autopsie.

Sujet très amaigri.

Thorax

adhérences anciennes et assez résistantes des deux côtés, ces

gauche dans tout le lobe supérieur, laissant au niveau du lobe inférieur la cavité libre avec une petite quantité de liquide séreux. A droite très limités à la partie post. sup. du lobe supérieur.

Poumon gauche

Dans le lobe supérieur plusieurs cavernules dont l'une, en arrière et en haut est grosse comme un œuf, avec des parois lisses grisâtres. Sclérose en bandes grises dans le reste du parenchyme, parsemé de "tubercules" aux différents stades avec quelques masses caséeuses compactes. Dans le lobe inférieur, cavernule (noix) (analogue à la grande du sommet), dans la pointe postéro-inférieure. Le reste du lobe est formé d'un tissu dense, gris brun, assez ferme, à section lisse sans grain mais ne paraissant pas vacé. Sur sa surface se détachent des points ou de petits amas miliaires caséeux de tous volumes, assez confluents. Le lobe est plutôt + petit, un peu affaissé

gauche

Poumon droit

Très emphysémateux. Bouquets de grains tubercules isolés ou miliaires disséminés dans tout le lobe supérieur

ainsi quelques amas caséeux compact non ulcérés. Dans la pointe post.-sup. du lobe inférieur amas de tubercules crus confluents dessinant un coin par leur ensemble; quelques autres isolés et plus rares dans le reste des tissus suppurés.

Cœur petit sans altérations apparents.
230 gr.

abdomen

adhérences lamelleuses abondantes sur toute la face supérieure du lobe droit du foie et autour de la vésicule.

Le foie est très allongé vers la gauche, le lobe gauche étant aplati et amincis et en contact avec la rate à laquelle il adhère légèrement. Dimensions : longueur 30 centimètres ; largeur du bord post. au bord antérieur au point le plus large 23 centimètres. Poids : 1450 gr.

Rate un peu grosse très diffluente 180 gr.

Pas d'altérations apparents des reins, de l'utérus ; rien à l'estomac, ni, extérieurement, à l'intestin. Dans un des ovaires petit foyer hémorragique complètement noir gros comme une lentille.

Poids des reins 150 et 140 gr.

Autopsie du 18 janvier 1906

1049

Lyon
janv. 1906

- Tuberculose pulmonaire ulcéreuse envahissante, bilatérale.
- Ulcérations abondantes de l'intestin grêle et de l'appendice.
- nombreuses adhérences sus-hépatiques, coliques, et utéro-ovariennes. Hydrosalpynx légère bilatéral.

Femme de 25 ans. Service de M. Lépine

Cliniquement: tuberculose ancienne aux signes cavitaires sans phénomènes ayant attiré spécialement l'attention —

Autopsie

oedème légers des membres inf., particulièrement à la face post.-int. des cuisses. amaigrissement considérable.

Thorax

a droite adhérence à peu près insignifiante limitée à une zone grande comme 5 francs environ (partie post. du sommet). Rien cavité apparemment assez marqué de la plèvre pariétale, quelques exudats fibrineux grenus sur les 2 feuillets et quelques verres de liquide citrin. Pas de tubercules apparents sur la séreuse.

a gauche adhérence de toute la partie post., postéro-latérale et supérieure du lobe sup. adhérence par bridds emmbranifs dans la scissure. même aspect qu'à droite de la partie libre de la séreuse. aucun tubercules

Poumon droit

Lobe supérieur en entier transformé en éponge creusée de grosses cavités irrégulières, traversées de brides, à contours sinueux. Même état de la partie sup. du lobe inf.; les parties restantes sont criblées de tubercules gros, ou de masses caséeuses en voie de ramollissement, laissant à peine entre elles quelques îlots mal crépitants.

Poumon gauche

L'aspect serait absolument identique si c'était l'intensité encore un peu + grande des lésions. Les parties irrégulièrement ulcérées occupent presque l'organe en totalité (avec cependant des dimensions plus grandes des cavités dans les ~~2~~ sommets des 2 lobes); il reste en bas peut être le 1/4 du lobe inf. qui contient quelques parties un peu crépitantes au milieu de masses caséeuses plus vieuses. De plus ces parties inférieures sont un peu atélectasiques, diminuées de volume, contrastant avec le gros volume des parties supérieures (même aspect de l'autre côté) Dans le lobe sup. il ne reste, comme à droite, aucune partie perméable : le tissu ulcéré ~~et~~ va jusque sous la plèvre qui forme comme une mince coque; mais elle est adhérente en ces points.

Ganglions gros, caséeux et anthracosiques.

Cœur avec surcharge graisseuse assez notable, sans autre altération. — 255 gr.

Aorte petite, très souple

Rien au corps thyroïde ni au larynx.

Abdomen

Un peu de liquide sans exudats solides dans le petit bassin.

adhérences membraneuses nombreuses de la vésicule et de la face inf. des lobes droit et gauche sur le côlon transverse, le duodénum et le pylore; elles se continuent au niveau du côlon ascendant qui est adhérent fortement à la paroi — au niveau de l'appendice qui est attiré dans le grand bassin, sur extrémité rivant presque au contact de la ovaire droit. Grand épiploon étalé, adhérent à la paroi en avant et à gauche de l'utérus. Un peu membranes lamelleuses de l'utérus au rectum et autour des ovaires et des trompes qui sont bridés.

Pas d'altérations des ovaires ni de l'utérus.

Les 2 trompes ont leur extrémité adhérente et oblitérée. Elles sont grosses comme le petit doigt, pleines d'un liquide blanchâtre mais sans altérations particulières de la paroi, en particulier sans lésions tuberculeuses appréciables.

Intestin. Sur la 2e moitié du gros nombreuses ulcérations bien caractérisées quoique presque toutes en longueur sur des plaques de Peyer : plaques ulcérées par rapprochement de petites ulcérations folliculaires, — ulcérations perforantes isolées — quelques rares pertes de substance avec tendance à la disposition transversale. Très confluentes sur le valvule. Granulations pulmonaires extrêmement nettes à leur niveau. Ganglions mésentériques comme des pois avec tubercules visibles

appendice : muqueuse cuvette de petites ulcérations confluentes.

Gros intestin : quelques petits ulcères (tête d'épingle à pois) sur le cæcum et le côlon ascendant (une quinzaine en tout) puis aucune altération plus bas, y compris le rectum et l'anus.

Foie moyennement gras. 1.720 gr.

Rate grosse 310 gr.

Rien aux reins sauf un peu de mollesse et l'aspect pâle et blanc de la substance corticale à la coupe. Capsule très normale. 200 et 225 gr.

Rien à l'estomac — rien aux capsules surrénales

Autopsie du 20 janvier 1906

1051

4e Leçon (suite)
janvier 1906

- Tuberculose pulmonaire bilatérale ; plus ancienne et plus étendue à droite ; avec emphysème à gauche.
- Pleurésie double terminale.
- Lésions intestinales assez marquées : ulcérations de la dernière moitié de l'iléon, pseudomembrane diffuse existant même dans l'estomac.
- Reins très volumineux sans lésions apparentes

Homme de 23 ans. Service de M. Lépine

Entré dans le service il y a une vingtaine de jours il se se disait malade que depuis 1 mois et s'avait dû cesser son travail qu'il y a 15 jours. Cependant, auparavant, il s'enrhumait et toussait facilement. Avait eu le diarrhée avant d'entrer à l'hopital, mais n'en avait plus.
Pas d'albumine (examen fait au moment de l'entrée.

Autopsie

Sujet moyennement amaigri. Aucun oedème. Dentition très mauvaise ; toutes les dents antérieures sont inégales, cariées, et très mal plantées (le plus souvent sur 2 rangées)

Thorax

Pas d'adhérences à gauche. A droite adhérence dépassant le sommet (1/3 sup. du lobe sup. environ) 1/2 litre environ de liquide clair à gauche, un peu plus à droite, avec quelques exudats fibrineux adhérent à la plèvre viscérale et au diaphragme.

Poumon droit. Le lobe inférieur présente toute sa partie ~~ant~~ postéro-inférieure

Transformée en un tissu dur parsemé de ~~[illegible]~~ bandes gris de fer, semé de masses caséeuses et creusée de 5 à 6 ulcérations à contours irréguliers grands comme des noisettes, des noix, un œuf de poule. La partie tout à fait antérieure montre de gros tubercules épars disséminés dans un parenchyme encore un peu souple mais fortement rouge et allant en fond de l'eau. Le sommet est très résistante. Par contre sur la face externe, immédiatement au dessous de la ligne de terminaisons des adhérences, à la limite du 1/3 sup. et du 2/3 inf., c.à.d. au lieu d'élection des perforations de pneumothorax existe sur la plèvre une petite dépression dont le fond, épais seulement de quelques millimètres correspond à une caverne.

Le lobe inf. est assez fortement atélectasié, bien rouge, contenant quelques gros tubercules durs anciens probablement car ils font sur ~~le surface~~ une saillie notable au dessus de la surface pleurale affaissée.

Poumon gauche

Lobe supérieur : aucune adhérence ; aspect général volumineux et emphysémateux. A la coupe : large de tissu emphysémateux épaisse de plusieurs centimètres ; au centre blocs caséeux confluents ~~sans~~ avec quelques tubercules plus petits autour, sans cavernes.

Lobe inf. : atélectasié comme à gauche mais moins pleurésie et quelques tubercules seulement dans l'angle postéro-sup.

Ganglions gros, quelques uns avec des tubercules.

Cœur Un peu de liquide dans le péricarde, sans sérosité. Par contre le péricarde pariétal présente un œdème assez marqué des zones superficielles (externes) ; de même le péricarde viscéral, sous forme de tuméfactions brillantes, blanchâtres en traînées autour des vaisseaux, mais sans dépoli.

Un arbre sur la surface de l'oreillette droite
plaque blanchâtre un peu sugneuse, aucune
pedallement (ne se détache pas) ane, tout autour
de petits points blancs, saillants, ayant le même
aspect sugneux mais de dimensions et de forme
régulière au voisinage de la plaque, tandis
qu'ils sont régulièrement arrondis plus loin.
Rien au myocarde ni aux orifices. Poids 280 g.
Aorte souple sans athérome.

Abdomen

Un peu de liquide dans le péritoine,
sans exsudats.
Pas d'adhérence autour de la vésicule ;
~~neuf~~ une seule bride membraneuse
allant du milieu de la face inf. du lobe gauche
au pylore.
Appendice remonté en arrière du cæcum,
presque au contact du foie, mais sans adhérences
anormales. Mince et long.
Foie 1k870 g. d'aspect un peu gras
Reins Ils sont tous deux volumineux,
mais surtout le gauche qui l'est extrêmement.
Surface légèrement bosselée, capsule souple, se
détachant bien. Aucune lésion apparente à la
coupe. Le droit pèse 190 g., le gauche 315 g.
Rien aux capsules
Rate 205 g.
Rien à la vessie, prostate, testicule, vésicules
séminales.
Tube digestif : estomac de dimensions
moyennes, avec, dans la région prépylorique,
une grande quantité de follicules tuméfiés,
blanchâtres, sans ulcération (tête d'épingle), particulièrement
nombreuses près du pylore. Les mêmes altérations se
retrouvent avec la même abondance dans la 1ère
partie du duodénum, puis deviennent plus rares.
Cependant on peut retrouver des follicules de loin en loin

sur tout l'intestin, particulièrement près de la valvule.

Ulcérations moyennement abondantes dans les derniers 1/3 du gros, surtout formées par des ulcérations folliculaires isolées, ou agglomérées au niveau des plaques de Peyer. ~~La~~ Du côté du péritoine on voit à leur niveau à peine un ou deux tubercules apparents, et encore seulement au niveau des plus grandes ulcérations. Quelques petits ulcères sur le cæcum, et plus au delà.

Ganglions mésentériques assez gros (pris) sans tubercules bien évidents à l'œil nu.

—

28e Leçon (suite)
20 janv. 1906

Tuberculose pulmonaire
avec pleurésie double terminale
Péritonite tuberculeuse avec tuberculose
des ganglions mésentériques.
Implantation vicieuse des dents dont
beaucoup sont bâtis d'une caries.

H. 23 ans, s. de Mr. Lépine.
Le malade faisait remonter le début
de sa maladie seulement à un mois et demi,
époque où il a cessé son travail. Mais
en réalité il toussait depuis longtemps,
et cette toux était en rapport avec les
lésions anciennes et très étendues qui prennent
le poumon droit. C'est tout au plus,
si les lésions du poumon gauche ne remontent
pas à une époque plus éloignée. Quoi qu'il
en soit, elles sont bien moins prononcées que
du côté droit et présentent le caractère que

nous trouvons à toutes les lésions survenues secondairement, à savoir qu'elles siègent surtout dans le centre du lobe supérieur plutôt qu'à leur périphérie où existe de l'emphysème, parce qu'elles se sont produites dans ce poumon devenu préalablement emphysémateux sous l'influence de lésions initiales du côté droit.

Avec le premier tuberculeux ultérieur est survenu une pleurésie sérofibrineuse double. C'est là un phénomène qui n'est pas rare dans les mêmes conditions, c'est-à-dire à la période ultime, probablement par le fait d'une poussée se produisant simultanément dans les deux poumons et leurs plèvres.

Mais tandis que cette pleurésie tuberculeuse

extraordinairement double, la pleurésie tuberculeuse qui survient sur un sujet paraissant antérieurement bien portant est toujours simple. C'est là un des caractères que l'on a fait valoir pour la distinguer de la pleurésie rhumatismale qui extraordinairement double lorsqu'elle se manifeste pour la première fois.

Il est encore à remarquer dans ce cas une péritonite tuberculeuse très ancienne dont la portion préjugale de l'estomac et sur la première portion du duodénum, ainsi que sur le pylore lui-même, la muqueuse de ces régions étant criblée de petits nodules saillants du volume d'une tête d'épingle, de coloration rosée ou blanchâtre.

des lésions de même nature se rencontrent dans le jéjunum et particulièrement dans la dernière portion de cet intestin qui, sur les 30 ou 40 derniers centimètres, est criblé de petites vésicules du volume d'une lentille, de coloration rosée ou blanchâtre, mais aussi avec quelques ulcérations à leur niveau. Plus haut ce sont les plaques de Peyer qui présentent des ulcérations portant, non sur toute la plaque, mais sur quelques uns de leurs follicules, de telle sorte que les ulcérations donnent aux plaques qui en sont le siège un aspect gaufré, et qu'elles se présentent sur toute la longueur de la plaque, et non transversalement.

Quoique ces ulcérations ne soient pas très nombreuses, il existe une tuméfaction très prononcée des ganglions mésentériques qui offrent aussi un aspect gris rosé ou blanchâtre soit à la superficie, soit sur les surfaces de section.

il semble bien que dans ce cas le tube ordinaire du tube digestif et les ganglions correspondants soient particulièrement affectés, mais il est difficile de dire si ce fait doit être rapporté à ce que le malade avalait ses crachats ou à une infection particulière du système lymphatique, ainsi qu'il arrive aussi fréquemment à la période ultime de la tuberculose.

A remarquer enfin l'implantation vicieuse des dents que tous ces malades Devay considérait comme un indice d'une prédisposition à la tuberculose.

En résumé ~~des~~ ~~tu~~ résumé dans ce cas ou peu, comme dans beaucoup d'autres cas, être l'origine de la tuberculose qui a envahi ensuite les poumons et la muqueuse du tube digestif.

Autopsie du 27 janvier 1906

1034

- Vitiligo
- Tuberculose ulcéreuse ancienne (cicatrices assez considérable) avec granulations récentes
- Lésions intestinales (iléon et colon) de type très classique.
- Foie gras.
- Granulation tuberculeuse en forme très nette d'infarctus sur un des reins.

Homme de 42 ans. Service de M. Lépine

Le malade affirmait ne présenter des troubles que depuis peu avant son entrée (au tant 2 mois à 2 mois 1/2). De sorte qu'en présence de la dyspnée, de l'amaigrissement assez rapide et des signes d'infiltration des poumons on pensa à une tuberculose pneumonique galopante. En outre il présenta quelques semaines avant la mort des douleurs abdominales assez vives avec un peu de météorisme. Mort avec délire.

Autopsie

Sujet pas très amaigri; vitiligo sous forme de grands placards blancs sur la face antérieure des cuisses et les bras, symétriques, avec zone un peu ~~[illegible]~~ fortement pigmentée à la périphérie.

Thorax

adhérences des 2 sommets.

Sommet droit Le lobe supérieur tout entier et la 1/2 sup. du lobe inf. sont transformés en un tissu dense parsemé de travées fibreuses gris noir entre lesquelles s'observent à la fois des granulations anciennes fibreuses et anthracosiques, et un semis de granulations récentes, blanches, moyennement grosses. Dans le lobe supérieur 4-5 cavités grosses comme des noisettes et des petits noix, à contours irréguliers, mais creusées à l'emporte pièce avec des parois grises, assez lisses.

Sommet gauche Lésions analogues mais beaucoup moins intenses, de sclérose avec tubercules récents; en particulier il n'y a pas d'excavations et beaucoup plus de tissu perméable, même emphysémateux.

Coeur

Un peu augmenté de volume, particulièrement aux dépens des cavités droites. Le ventricule droit est large, avec des parois épaisses et fermes. Aucune lésion valvulaire. Aorte souple

Poids 355 g.

Abdomen

Un peu de liquide ascitique clair.

Une seule adhérence viscérale mais très nette, sous forme de lame demi transparente unissant la face inférieure (du col au fond) au colon

transversal.

Foie gros et gras 2.070 g.

Reins 190 et 220 g. Pas de lésions apparentes de la capsule ni à la coupe sauf en un point limité de l'un d'eux. En ce point existe une légère dépression de la capsule, adhérente légèrement à ce niveau : à la coupe existe là un semis de granulations blanc cru, confluentes, formant dans leur ensemble une zone triangulaire très nette à base capsulaire correspondant au point déprimé ; en outre les limites de cette petite zone présentant tout à fait l'aspect d'un infarctus sont marquées par un mince liseré hémorragique foncé.

Rate un peu diffluente. 300 gr.

Intestin. Dans la 2e moitié de l'iléon de nombreuses ulcérations d'aspect incontestablement classiques : nettement transversales, faisant parfois le tour complet à peu près, à bords surélevés et sinueux, fond de substance nette. Tubercules péritonéaux et sous-péritonéaux très apparents sur la face séreuse. Tout à fait à la fin, près de la valvule, existe quelques ulcérations irrégulières et quelques points folliculaires caséeux isolés, mais ce sont les seuls.

Sur le cæcum et le colon ascendant ulcérations du même type, bien transversales, très nombreuses. Plus rien au dessous ni au rectum.

Appendice ulcéré à la face interne

Rien aux capsules surrénales ni à l'estomac, ni au larynx

Encéphale

Liquide arachnoïdien abondant, était blanc nacré ~~[illegible]~~ des méninges molles qui n'ont plus leur transparence ni leur souplesse habituelle, particulièrement à la convexité, des 2 côtés. Rien à la base ni sur les corpes.

Avant que le sujet ait été ouvert et qu'on nous ait fourni des renseignements, la présence du vitiligo nous avait permis de poser le diagnostic de la tuberculose pulmonaire, parce que, soit à l'hôpital, soit en ville, nous avons eu plusieurs fois l'occasion de constater la tuberculose pulmonaire chez des malades présentant un vitiligo. C'est que les prédisposés à la tuberculose sont également disposés à contracter beaucoup d'autres affections au nombre desquelles se trouve le vitiligo.

37e Leçon (suite)
10 février 1906

Tuberculose pulmonaire;
hémoptysie mortelle;
anévrysme de Rasmussen?
Foie gras avec cirrhose biliaire.

F. de 63 ans, s. de M. Pic.

Il résulte de l'observation que la malade, dont l'affection remontait seule à une année environ, avait présenté durant son séjour à l'H.D. des signes bien manifestes de tuberculose pulmonaire avec cavernes aux deux sommets et qu'elle a succombé assez rapidement après avoir présenté pendant plusieurs jours des ~~crachements~~ crachements de sang.

autopsie le 9 février 1906.

Il existe effectivement à la partie supérieure de chacun poumon un nombre de 4 à 5 travers de doigt de lésions tuberculeuses avec ~~de nombreuses~~ cavernes anfractueuses

communiquant les uns avec les autres
par bourgeons qui peut être intermédiaire
complètement relevé d'épithélioma tuberculeux.
Les lésions tuberculeuses sont limitées
à gauche aux deux tiers supérieurs du
lobe supérieur, tandis qu'à droite le
point de départ tuberculeux non
seulement ~~[illegible]~~ jusqu'à la partie inf. du
lobe sup., mais encore dans le
tiers supérieur du lobe inférieur.

Toutefois ces lésions tuberculeuses
moins étendues que nous avons
l'habitude de rencontrer chez les
sujets qui ont succombé aux progrès
de la tuberculose pulmonaire dont
les lobes inférieurs sont ordinairement
beaucoup plus envahis, ce qui nous
fait rechercher (avant d'avoir une connaissance
de l'observation) s'il n'y a pas quelque autre lésion
importante.

c'est alors qu'en examinant les lésions du sommet droit que nous trouvons beaucoup plus prononcés que celles du sommet gauche, nous trouvons dans les cavernes des caillots cruoriques qui les remplissent tandis que celles du poumon gauche n'en offrent pas la moindre trace. Il n'y avait du reste sur les parties accessibles à l'air, c'est-à-dire au dessus des parties ulcérées de chaque côté aucun point pneumonique récent.

Il était donc bien évident que ce sang devait provenir d'un vaisseau ulcéré dans une caverne ou d'un anévrysme de Rasmussen.

Des recherches ~~très attentives~~ et très longues en nous ont pas permis de découvrir un vaisseau manifestement ulcéré ni un anévrysme

ouvert. Mais nous avons rencontré, comme d'autres fois en pareille circonstance, un deux points différents une artère offrant une dilatation à parois minces pouvant contenir un grain de mil ou même une lentille, mais sans ouverture appréciable. Il est difficile sinon impossible de dire s'il s'agit d'un anévrysme de Rasmussen consolidé ou d'une dilatation vasculaire au niveau de la paroi enflammée?

Dans un autre point nous avons trouvé un caillot filiforme dans une artériole dont l'ouverture avait été faite par nous et sans pouvoir nous rendre compte s'il y avait à proximité une ouverture spontanée.

C'est la plus souvent que les recherches de cagnes sont infructueuses en raison d'obliquation d'ouvrir successivement les cavités et de coupe parfois les points où les

lésions auraient pu être découvertes si la cause avait été plus heureuse, ainsi qu'il arrive parfois.

Il n'est pas moins évident que dans ce cas le sang provenait du manifestement de ~~la paroi~~ ulcérée d'une caverne, soit d'une artère directement ulcérée pour la première fois, soit secondairement après la formation d'un pseudo-anévrysme de Rasmussen qui n'a pu se consolider ou qui a été rompu consécutivement.

Les parties où se trouvaient les caillots sanguins qui étaient les cavernes plus ou moins dans un tissu absolument imperméable à l'air, indiquaient que ce sang n'est pas provenu d'une autre région du poumon puisque le sang ne pouvait être aspiré à ce niveau supérieur aux autres parties. Et durant

nous n'avons trouvé aucun point de ce poumon ni de l'autre qui fut le siège d'une lésion susceptible de donner lieu à une hémorragie.

Il est à remarquer qu'il n'a pas été témoin d'une grande perte de sang pour que la malade succombât. Il en est presque toujours ainsi en pareille circonstance, c'est-à-dire, lorsque existe des lésions cavitaires, surtout en raison des troubles respiratoires qui existent antérieurement lorsque l'hémoptysie vient augmenter considérablement et brusquement chez un malade plus ou moins ~~délirant~~ délirant, délirant de crachement ~~délirant~~ que dans ce cas il s'agissait d'un sujet âgé.

C'est ainsi qu'il faut établir une grande différence entre une hémoptysie

marquant le début d'une affection tuberculeuse et celle qui se produit chez un tuberculeux avéré, surtout lorsqu'il existe des cavernes.

Dans le premier cas, une hémoptysie même très abondante, ne détermine jamais la mort, tout au moins nous n'avons jamais observé pareil accident dans le cours de notre carrière bien longue. Souvent même l'hémoptysie est suivie d'un retour complet à la santé qui se maintient pendant une longue existence se terminant ensuite soit par la tuberculose, soit par tout autre affection.

Mais le plus souvent l'hémoptysie se reproduit à une époque variable une ou plusieurs fois et elle est en rapport avec des poussées de premier caractère évoluant vers la sclérose surtout au début, puis plus tard vers l'ulcération et la production de cavernes,

Il est à remarquer que les malades, dont l'affection s'est présentée au début avec des hémoptysies, ont de la tendance à en prendre de nouvelles à chaque poussée tuberculeuse un peu importante, tant que ces hémoptysies deviennent plus jamais quoique'on fasse, de sorte qu'elles finissent par s'arrêter avec n'importe quel traitement, si le malade se trouve dans de bonnes conditions hygiéniques. (ces hémoptysies ont toujours un caractère grave, jusqu'à ce que le rapport que on produit, influence [illegible]) Mais cet espoir [illegible] les lésions pulmonaires sont déjà avancées que la mort est à redouter sous l'influence d'une hémoptysie. Du reste, pour cette catégorie de malades, les hémoptysies ont d'autant plus de chances de ne pas se reproduire que les lésions pulmonaires sont devenues plus étendues, que l'état général du malade est plus grave.

Il en est tout autrement de l'hémoptysie dont l'origine est dans les cavernes. Elle survient le plus souvent chez des malades qui n'ont pas eu d'hémoptysie au début de leur affection et qui n'en ont précédemment que dans la période ultime de poumon, c'est à dire dans une période avancée, comme dans ce cas.

Nous ne considérons pas comme une hémoptysie un peu de rouge teint tout parfois les crachats purulents, lorsque provient de la rupture des capillaires du tissu dit de granulation formant la portion superficielle de la paroi des cavernes. Quoique la pronostic soit très grave dans ce cas en raison de la présence des lésions ulcéreuses, il devient encore beaucoup plus grave par la possibilité d'une terminaison fatale immédiate, lorsque

survient une hémoptysie chez un tuberculeux cavitaire qui ne l'avait pas présenté auparavant.

Cette hémoptysie peut l'emporter de suite; mais ce n'est pas le cas le plus commun. Elle se répète ordinairement à des intervalles de quelques jours ou même de quelques semaines; et, tantôt l'hémoptysie ne peut pas être entièrement arrêtée, car elle ne produit que des rémissions trompeuses jusqu'à la mort, tantôt c'est une nouvelle hémoptysie même peu abondante qui, ~~cette~~ dans ce cas, est la cause de la mort.

Or, ces divers cas qui se présentent comme se trouvant leur explication dans l'étude de l'hémo qui en reste la cause et qui commence, non dans la période de tuberculose avancée ou de vomique, mais que l'admettent les plus partisans autant pour les hémoptysies qui n'ont pas pris naissance dans une caverne,

moins dans un poumon pneumonique relevant de conditions que nous avons précédemment indiquées (in Traité d'anat. path.) et, pour les hémorragies dans les cavités, d'ulcérations portant sur des artères plus ou moins volumineuses après n'avoir pas été oblitérées par le processus inflammatoire, on pourrait se poser aussi un pseudo-anévrysme de Rasmussen avec pointement de l'hémorragie ~~et dénudation~~ puis sur sa cavation pénétrer définitivement? mais aussi avec l'ouverture de l'artère artérielle qui devient mortelle.

Et attention à remarquer dans ce cas que le foie était très volumineux surtout aux dépens du lobe droit formant une énorme voûte arrondie à bords mousses en raison d'une surcharge graisseuse très prononcée donnant au tissu hépatique une coloration jaunâtre avec anémie, caractéristique du foie très gras. Mais le lobe gauche, quoique non augmenté de volume offrait

une surface grenelée caractéristique d'un sclérose diffuse. Et de ceci on remarquait aussi que si la surface du lobe droit très augmenté de volume était lisse, son tissu avait une certaine fermeté, soit à la surface périphérique, soit sur les surfaces de section. Il ~~en résulte~~ était évident qu'il existait une surcharge graisseuse très prononcée un certain degré de sclérose diffuse qu'on peut qualifier de cirrhose ou nivrose du lobe gauche, souvent aussi plus affecté que le lobe droit.

Ce fait vient à l'appui de la remarque que nous avons faite depuis quelque temps que la surcharge graisseuse du foie va toujours avec un certain degré d'inflammation sclérosante qui ne rend bien compte dans ce cas où il s'agit d'une vieille femme dont le foie aurait dû être atrophié et qui n'était pas encore arrivé à la dernière période de sa maladie, car elle présentait de signes manifestes tant à l'œil nu d'une sclérose diffuse tant certaine à l'usage de boissons alcooliques dont l'effet a terminé par prédisposer l'organe à l'infection tuberculeuse.

Autopsie du 17 février 1906

1070

Leçon 1906

- Tuberculose ulcéreuse des poumons probablement déjà ancienne. Poussée granulique confluente terminale
- Tuberculose ulcéreuse du rein droit sans altérations macroscopiques. du côté opposé. Infiltration considérable de l'uretère droit dans tout son trajet.
- Lésions intenses de la vessie avec ulcérations confluentes et productions caséeuses dans toute l'épaisseur de la paroi.

Femme de 33 ans. Service de M. Roque

Au dire de la malade elle ne souffrait que depuis 2 mois (avant la mort) : toux et oppressions. L'attention fut attirée uniquement du côté du poumon et on s'intéressa très spécialement — en raison de la rapidité de l'évolution — à décider s'il s'agissait d'une forme granulique ou d'une forme bronchopneumonique rapide. Il y avait au sommet de gros râles humides mais pas de signes cavitaires nets de sorte qu'on discutait la présence de cavités.

Aucun symptôme n'attira l'attention du côté de l'appareil urinaire. Les urines étaient troubles mais ne paraissaient pas avoir un dépôt considérable. Pas de sang. Rep d'albumine.

Autopsie

Thorax

adhérences des 2 sommets.

Poumon gauche 1.018 gr. Dans le lobe sup. il 4 cavernes anfractueuses à parois irrégulières meuses, fermes. Tout autour bande scléreuse assez disséminés avec nombreuses granulations ches, petits, disséminés dans tout le be, la plupart isolés, quelques uns en pas miliaire à centre scléreux + anthracose ns le lobe inférieur nombreuses granulations assez fines isolés ou réunies en amas durs d'un pois à une noisette.

Poumon droit 950 g.

Lésions analogues de tubercules petits + disséminés en masses dans les 3 lobes. pas de ancre au sommet.

Rien de particulier au coeur 210 g.

Abdomen

~~Rien au~~ foie gras, jaune d'or, 1470 g. Rien aux capsules surrénales, à la rate 170 gr. un peu rein gauche 150 gr. rein

Le rein droit 170 gr. est à peine un plus gros que le gauche ; le tissu cellulaire qui l'entoure est un peu adhérent, cependant l'organe se laisse bien enlever.

A la coupe toute la moitié centrale est formée par un tissu caséeux assez ferme, jaune, creusé en bas et plan des bassinets cavités anfractueuses ; à la limite périphérique la masse caséeuse existe une zone plus dure qui paraît scléreuse mais qui s'isole

pas nettement la zone caséeuse : au centre
elle se continue dans le cortical par
petits nodules caséeux jaune fermes, gros comme
des lentilles ou des têtes d'épingle dont quelques
uns sont même visibles, avec une saillie légère,
à la surface extérieure du rein.
Le bassinet est fortement épaissi et induré,
avec une surface interne grenue, caséeuse, jaunâtre,
irrégulière.
L'uretère a pris d'un bout à l'autre le
volume d'un doigt ; le tissu cellulo-adipeux
qui est un peu adhérent et le conduit
jusqu'aux tuyaux. Ouvert il montre
à la face interne un grand nombre de zones
caséeuses jaunes en saillie, si confluentes
qu'on ne voit presque plus de muqueuse ; à
l'autre la paroi a un aspect lardacé,
avec de taches caséeuses jaunes.
La vessie est de volume à peu près normale
mais considérablement altérée. La face
externe montre de grandes zones jaunes,
visibles, dommenteuses en dépression ; ces zones
occupent bien les 3/8 ou les 3/4 de la surface ;
le reste est occupé par les débris de la
muqueuse, fortement congestionnée, en
relief sur les zones caséeuses, mais formant
les îlots à contours très irrégulièrement
découpés en carte de géographie. L'uretère
droit s'abouchait, comme le gauche en un point
caséeux ulcéré. Rien à l'uretère gauche.
A la coupe la paroi vésicale épaissie et lardacée
contient çà et là de petits tubercules caséeux
jaunes.
Rien à l'utérus ni aux ovaires.

40e Leçon (suite)
17 février 1906

Tuberculose pulmonaire
à marche rapide.
Tuberculose caséeuse du rein droit,
de l'uretère droit et de la vessie.

F. de 33 ans, s. de M. Roque.
L'attention fut portée principalement sur la marche rapide de la tuberculose pulmonaire dont la malade présentait les signes manifestes, parce que l'on était dans l'hésitation pour déterminer s'il s'agissait d'une tuberculose granulique ou pneumonique.

L'urine contenait beaucoup d'albumine, mais l'attention ne fut pas autant attirée du côté des voies urinaires.

Autopsie le 17 février 1906 - Il résulte de l'examen des poumons, qu'il existe dans

le lobe supérieur du poumon gauche plusieurs cavernes à parois lisses au sein d'un tissu fortement sclérosé, qui sont bien manifestement des lésions anciennes. En outre il y a dans ce même lobe de nombreuses granulations caséeuses isolées ou en amas, puis des lésions analogues, mais en moins grande quantité dans le lobe inférieur, ainsi que dans le poumon droit, qui pourrait, effectivement ne dater que de 2 ou 3 mois.

A considérer seulement ces lésions pulmonaires, on pourrait penser que la malade avait des cavernes datant d'une époque plus ou moins éloignée, d'un an ou deux, et que l'infection produite à ce niveau, au lieu de s'accomplir lentement, comme il arrive le plus souvent, s'est déclarée avec une grande intensité et a donné lieu aux lésions tuberculo-caséeuses répandues dans les deux poumons, qui ont occasionné la mort.

cependant l'autopsie a révélé une autre lésion importante, méconnue pendant la vie, c'est une tuberculose caséeuse intense du rein droit de l'autre correspondant à la veine.

Pour le rein, c'est la forme la plus commune de la tuberculose caséeuse ayant pour siège principal les calices et le bassinet. Ces cavités réduites de volume sont tapissées par une matière caséeuse qui est en désintégration à sa surface interne ulcérée et empiète sur le substratum rénal sur 3 à 4 millimètres au pourtour des calices. Puis immédiatement en dehors se trouve une zone blanchâtre, vraisemblable, sclérose de 1 à 2 millimètres d'épaisseur. Ensuite on voit sur plusieurs points de la substance rénale des granulations caséeuses isolées, mais disposées par petits groupes jusque

à la surface du rein dont le tissu paraît plus ferme que à l'état normal et jusqu'à son volume habituel.

Le bourrelet dont la surface interne est caséeux, se trouve diminué de volume par rétraction et épaississement de la paroi.

L'uretère correspondant est le siège de lésions tuberculo-caséeuses non moins remarquables sur toute son étendue. La muqueuse est épaissie et présente çà et là des points caséeux plus saillants du volume d'une lentille, ~~les quels~~ correspondant à des lésions similaires sur les parties avec lesquelles ils sont en contact, ou bien toute la muqueuse est caséifiée sur une plus ou moins grande étendue, notamment vers les parties inférieures ou peu à peu à mesure qu'on approche de la vessie. Les portions caséifiées de la muqueuse de l'uretère sont ~~partout~~ plus ou moins tuméfiées, sur vue de

marqueur rougeâtre (à coloration) sous la forme de plaques donnant l'aspect (dénoyé) d'une carte de géographie.

Les deux uretères aboutissent à des parties communes atrésiées et les deux orifices sont parfaitement perméables à la sonde qu'on introduit aussi bien d'un côté que de l'autre.

Cependant l'uretère droit du côté gauche ne paraissant pas altéré à l'œil nu.

La sécrétion urinaire a dû continuer à se faire des deux côtés, puisque le rein gauche n'est pas augmenté de volume (il pèse même 20 gr. de moins que le rein droit), comme il le serait par compensation si le rein droit avait cessé de fonctionner. Du reste il a son volume à peu près normal (170 gr.) et l'uretère est toujours resté perméable,

puisque l'on ne trouve pas dans le rein la moindre lésion de rétention du produit de sécrétion.

Il est à remarquer d'abord que les lésions principales du rein, de l'uretère et de la vessie consistent dans l'altération de la muqueuse presque partout envahie par des lésions cutanées étendues, tout comme il n'est pas rare non plus de les rencontrer dans la prostate, dans les vésicules séminales, dans les tubes glomérulaires de l'épididyme et du testicule, du trajet, de la muqueuse utérine, etc.

Toutes ces lésions sont surtout caractérisées par une inflammation cutanée, localisée ou étendue, du revêtement muqueux de ces divers organes, tout à fait analogue à l'inflammation cutanée plus ou moins étendue du parenchyme pulmonaire et qui n'a pas pour origine

de granulations tuberculeuses qui, d'autre part peuvent certainement se produire d'emblée sur les mêmes organes, comme dans les poumons, mais qui, dans ce cas, se produisent au voisinage des vaisseaux cérébraux, ainsi qu'on le voit très manifestement pour le rein et comme le microscope permettra encore mieux de le voir, non seulement dans le rein, mais dans les parois de l'artère et de la veine près des parties cérébrales.

En outre ce qu'il y a de particulièrement remarquable, c'est l'épaississement des tuniques musculaires de l'artère et de la veine. On ne saurait l'attribuer à une simple hypertrophie des parois de ces organes résultant de contractions exagérées sous l'influence de l'obstacle apporté au cours de l'urine par les lésions de la muqueuse; car outre qu'il n'y a pas eu rétention de l'urine indiquant un effort à cet effort exagéré, il y a eu très manifestement des

phénomènes inflammatoires dans toute l'épaisseur de la paroi, comme l'indiquent les lésions rétiniennes qui seront encore plus ~~évidentes~~ au microscope, ~~ils~~ se sont aussi manifestés au niveau des filets musculaires par une hypertrophie de ces filets, vu la facilité avec laquelle les filets lisses deviennent en état d'hypertrophie sous l'influence d'un processus inflammatoire et d'autant plus que il n'y a pas d'altération profonde de la structure du tissu.

Ce sont des productions analogues à celles qui doivent aussi exister dans le rein et dont nous avons fait deviner un spasme, en faisant remarquer la tendance particulière prononcée des filets musculaires lisses à l'hypertrophie sous l'influence d'un processus inflammatoire tuberculeux,

Ces lésions tuberculeuses des voies urinaires ont donné lieu à de nombreuses discussions relatives aux auteurs qui ont cherché à prouver que les lésions étaient descendantes contre ceux qui ont soutenu au contraire que leur marche devait être ascendante. Ces premiers sont les plus nombreux, tout en admettant la possibilité de lésions parfois ascendantes.

En réalité cette dernière opinion ne nous paraît pas prouvée.

Si l'on discute encore souvent sur cette marche des lésions, c'est que le plus souvent on ne s'aperçoit de la lésion du rein que lorsqu'il existe déjà des lésions de la vessie, soit que le malade n'ait consulté que lorsqu'il souffrait de la vessie, soit que la présence de l'albumine dans l'urine n'ait pas fait

recherche d'autres signes de la tuberculose du rein, même dans ce cas où il existait des lésions tuberculeuses des poumons. C'est que la néphrite d'origine tuberculeuse est fréquente, sans lésions tuberculeuses du rein chez ce dernier, ~~se rencontrent bien plus souvent~~ sont relativement rares.

Cependant tous les auteurs ont fait remarquer qu'il était fréquent d'observer des lésions tuberculeuses du rein sans tuberculose vésicale, alors que la cystite tuberculeuse primitive est très rare, et nous apportons si elle existe réellement, car on ne peut considérer comme probantes que les observations ~~[illegible]~~ autopsie.

Lorsqu'on observe exceptionnellement même de la cystite tuberculeuse sans lésion tuberculeuse du rein, c'est avec des lésions tuberculeuses de la prostate au moins et d'autres fois aussi des organes génitaux.

On a fait aussi remarquer une raison qu'un seul rein est ordinairement affecté, comme dans ce cas, tandis qu'on ne voit pas pourquoi l'infection ne se propagerait que d'un côté. Si même où l'uretère droit est affecté au plus haut degré sur tout son parcours, on ne comprendrait pas qu'une portion au moins de l'uretère gauche n'eut pas affecté, si les lésions avaient la moindre tendance à être ascendantes; vu l'intégrité égale des lésions au niveau des deux orifices qui sont également perméables.

En réalité nous n'avons jamais rencontré un cas pouvant prouver d'une manière évidente cette marche ascendante de la tuberculose dans les voies urinaires, et la conclusion pratique à en tirer, c'est que, en présence d'une cystite tuberculeuse, il faut toujours admettre l'existence d'une lésion rénale qui a dû la précéder,

surtout lorsqu'on ne peut pas attribuer les lésions initiales à une tuberculose des organes génitaux et notamment de la prostate, d'où les lésions peuvent envahir la veine.

Quoique la néphrite d'origine tuberculeuse soit très fréquente sous tuberculeux cavitaire du rein, il faut néanmoins, pour établir le diagnostic, éliminer la possibilité de cette tuberculose qui doit être recherchée dans tous les cas en particulier lorsque les malades ont présenté des antécédents héréditaires et surtout personnels ~~prédisposant~~ une disposition particulière aux lésions tuberculeuses. Lors un seul rein étant pris tout d'abord, il importe de faire un diagnostic aussi hâtif pour intervenir chirurgicalement et empêcher, soit l'extension des lésions tuberculeuses aux parties sous-jacentes, soit des phénomènes de généralisation de la tuberculose sous la forme granulique,

ainsi que cela arrive parfois, comme avec la tuberculose des organes génitaux.

Dans le cas que nous avons eu sous les yeux, il semble bien qu'on puisse expliquer la marche des lésions de la façon suivante :

Les malades ont eu d'abord des lésions pulmonaires qui ont donné lieu à des cavernes de petites dimensions. Elles n'ont pas arrêté, ainsi qu'il arrive souvent, alors que les troubles qui accompagnent leur production sont considérés comme se rapportant à une grippe ou à un rhume prolongé. Les malades continuent même de tousser sans s'en préoccuper davantage, parce qu'ils n'en sont pas bien incommodés et qu'ils peuvent se livrer à leurs occupations habituelles. Souvent même ces malades ont consulté un médecin qui, n'ayant pas constaté des signes stéthoscopiques leur manifestant en raison de la situation profonde des cavernes, parce qu'il ne s'agit pas de tuberculose

tout que les gros signes font défaut et ne sommes pas le malade au traitement qui serait nécessaire pour guérir la tuberculose au début. C'est là, alors que cela serait possible. Or, le médecin doit toujours avoir présent à l'esprit ce fait qu'en tous tout soit peu persistante est toujours suspecte et que dans les cas de tuberculose les signes locaux peuvent être minimes ou faire défaut mais que la température du malade peut régulièrement pendant quelques jours dans ordinaire de indications précieuses, non pas seulement par une élévation notable de la température, mais par le fait de son irrégularité et de son état inverse, même au dessous de 38°. C'est là un point capital, parce que sans traitement, la maladie continue sa marche progressive soit dans les poumons, soit dans d'autres organes.

c'est ainsi que, dans ce cas, le rein a dû être envahi alors que les lésions pulmonaires étaient assez limitées pour n'avoir pas attiré l'attention de la malade. Et, comme il arrive, ~~en pareille circonstance~~ ~~atteint~~ quand un nouvel organe, que les lésions du premier ne tendent pas à progresser, il est probable qu'un temps assez long s'est écoulé où la maladie évoluait du côté des voies urinaires pendant que les lésions pulmonaires restaient à peu près stationnaires.

C'est donc les conditions que tout à coup la malade a été prise d'accidents pulmonaires qu'elle pouvait remonter environ à deux mois depuis se rapportant aux tubercules isolés ou agglomérés dans les deux poumons ~~[illegible]~~ aspect simulé une tuberculose aiguë granulique ou miliaire. En réalité c'était bien une pneumonie de ce genre, mais compliquée aussi de pneumonie d'origine tuberculeuse, autrement dit. Et en présence des lésions du rein, on peut aussi se demander si ces dernières lésions pulmonaires n'étaient pas pour origine les lésions du rein, plutôt que celles-ci, comme de poumons [illegible]

Autopsie du 22 février 1906

1073

Ce Secon
février 1906

— Tuberculose pulmonaire avec prédominance très marquée du côté gauche, caverne avec productions fibreuses assez abondantes.

Homme de 52 ans. Service de M. Josserand.

Les renseignements cliniques montrent qu'il s'agissait d'un alcoolique n'ayant pas eu d'affection antérieure autre qu'une pleurésie soignée à l'Hôtel-Dieu il y a 18 ans. Pas toute affection vénérienne.

Il ne se serait aperçu de la maladie actuelle que 4 mois avant la mort (oppression surtout).

On note à l'auscultation (1 mois avant la mort) au sommet g. en arrière surtout de l'obscurité avec respiration « légèrement soufflante » en avant des râles à timbre un peu éclatant. Dans les parties inf. râles sans caractère. On n'a rien noté pour le poumon droit. — 12 jours avant la mort on a noté « foyer de bronchopneumonie à la base g.; râles éclatants avec souffle » — Le diagnostic porte : « 40. Cavité du sommet gauche (obscurité en arrière et toux un peu creuse) ramollissement au dessous » Pas d'albumine.

Autopsie

Sujet amaigri. Sans oedèmes.

Thorax

Synostose complète et assez résistante du côté gauche; à la base, à la partie postérieure il existe même dans l'adhérence un noyau fibroïde dur, blanc nacré. A droite adhérences insignifiantes : seulement quelques bride filamenteuses à la partie post. du lobe sup.

Poumon gauche. assez volumineux.

Le lobe supérieur contient une cavité bien arrondie, grosse comme une mandarine, à parois régulières mais saines et recouverte de débris caséeux; cette caverne est séparée du bord ant. par 1 à 1½ centim. de tissus sclérosé et imprégné de masses caséeuses, en arrière il affleure les plèvres adhérentes. Le reste du lobe supérieur est transformé en un bloc fibrocaséeux sans autre perte de substance. Le lobe inf. est aussi à peu près entièrement envahi; nombreux bouchons caséeux répétés à des points de pneumonie caséeuses récentes. Pas de surface notable qui soit restée perméable.

Poumon droit. Volumineux,

emphysémateux, paraissant, extérieurement, très peu atteint. D'ailleurs comme, les lésions sont remarquablement légères par rapport à celles du côté gauche. Dans le lobe supérieur existe, en plein centre, et entouré d'une zone emphysémateuse, des amas de tubercules crus et fibreux, avec quelques uns aussi dans la zone périphérique. De même dans les lobes moyens et inf. le tissu emphysémateux est parsemé de noyaux tuberculeux crus, assez nombreux mais qui ne forment jamais des foyers caséeux confluents.

Poid des 2 poumons 3k560 g.

Coeur.

Aucune altération autre qu'une dilatation avec hypertrophie des cavités droites 300 g.

Aorte très souple.

Abdomen

Adhérence de la vessie au colon (simple petite bande fibreuse transparente). Traces nacrées étirées au niveau de la racine du mésentère.

Foie plutôt gris, un peu gras 2K380 gr.

Pas de lésions apparentes des reins ni de la rate. Reins : 160 et 215 gr. — Rate 240 (1)

Rien à l'estomac ni aux capsules surrénales (extérieurement), à l'intestin.

Note complémentaire —

— (1) — Les capsules surrénales ne présentent en effet aucun point caséeux, mais elles sont fermes et résistantes à la coupe, comme si elles étaient fortement fibreuses.

— 2 — On a remarqué au poumon gauche un petit lobe accessoire sous la forme d'une petite languette située à la partie postérieure et interne du lobe supérieur, et à pointe dirigée en haut (A). De même à droite existe une languette analogue à la jonction postéro-externe du lobe inf. (B)

2e Leçon
7 février 1906

Tuberculose pulmonaire ancienne du côté gauche et seulement lésions récentes dans le poumon droit emphysémateux.

H. 52 ans, s. dr. Posteraud. — Le malade aurait eu une pleurésie gauche il y a 15 ans et la maladie à longueur il a reconnu datant que de 6 mois. Enfin l'examen local du poumon aurait permis de constater un tuberculose cavitaire au sommet gauche, rien qu'on ait rien noté pour le poumon droit.

Autopsie le 22 février 1906 — Il s'agit d'un cas assez commun et observé d'une tuberculose longtemps limitée à un seul côté et plutôt du côté gauche, pendant que l'autre poumon devient très emphysémateux pour compensation.

Il est certain que la pleurésie fibreuse, constatée à la base gauche, se rapporte à la pleurésie ancienne remontant à 15 ans, et que les lésions du sommet du même poumon datent de plus de 4 mois.

Il est très commun, en effet, de voir des malades qui continuent à vaquer à leurs occupations en toussant d'une manière persistante sans que ils s'en préoccupent, parce que ils n'éprouvent pas une grande oppression, ni des phénomènes généraux intenses. Cependant ces mêmes malades lorsqu'ils sont convenablement examinés, sont reconnus atteints de lésions tuberculeuses certaines ou probables suivant le résultat de l'auscultation, de l'examen des crachats, de la température, de l'état général, etc. C'est ce qu'on aurait découvert certainement si ce malade avait été examiné plus tôt, d'autant que la pleurésie antérieure aurait donné de fortes présomptions pour la tuberculose chez un malade continuant à tousser, quand bien même les autres signes auscultatoires auraient fait défaut.

Les quatre mois de maladie du malade

Leçon (suite)
1906

Autopsie du 22 février 1906

1074

- Caverne stationnaire ancienne du poumon droit — généralisation granulomateuse récente aux deux poumons.
- Ulcérations intestinales très discrètes.
- Reins droit abaissé et saillant sous le foie.

Femme de 38 ans. Service de M. Josserand.

Renseignements cliniques

Père et mère morts probablement phtisiques. A eu la variole dans l'enfance.

1er séjour en août 1904. A ce moment elle disait avoir eu, 6 ans avant, une bronchite très grave. Elle était malade, à l'entrée, depuis 5 mois (toux, une hémoptysie), surtout depuis un dernier accouchement (il y a 5 mois) à la suite duquel elle eut de la fièvre (on lui fit des abcès de fixation). Au premier séjour on note au diagnostic « induration du sommet droit. » Il y avait alors seulement de la submatité et quelques crachements.

2e séjour le 23 janv. 06. Aucun renseignement sur la période intermédiaire. On écrit alors : « Poumon droit : gros lésions. Un accès matité sus et sous épineux, gros râles, obscurité, toux et voix à timbre caverneux, pectoriloquie ; au dessous de la pointe de l'omoplate râles descendants jusqu'à l'extrême base. En avant, râles du haut en bas ; sous la clavicule, gargouillements. Poumon gauche : matité au sommet et respiration soufflante, quelques râles après la toux »

Rien au cœur. Pas d'albumine.

Autopsie

Sujet amaigri. Très léger œdème des pieds.
Cicatrices très marquées de variole au visage.

Thorax

adhérences solides des 2/3 inf. droits ; dans la partie inf. de la plèvre très petite quantité de liquide avec quelques flocons fibrineux.

adhérences filamenteuses rares à gauche.

Poumon droit. assez volumineux et, en général emphysémateux, sauf une très légère [illegible] d'atélectasie de la base. A la coupe on trouve dans le lobe supérieur, en plein parenchyme, une masse grosse comme une grosse noix ou une petite mandarine, très bien arrondie, à parois lisses, coque fibreuse mince plongée dans un parenchyme sauf en quelques endroits plus pleins et plus durs, cependant meublé. La surface interne est tapissée de quelques dépôts grumeleux et elle contient une petite quantité de liquide sanieux gris sale. Les artères très difficilement à trouver la communication de la caverne avec les bronches : on trouve cependant une bifurcation de la bronche qui pénètre dans la cavité, mais par un petit orifice non exactement au point déclive et entouré d'enduits grumeleux pultacés.

Dans le reste du parenchyme granulations à centre blanc peu abondantes, de même dans les lobes inf. où elles sont assez nombreuses, mais beaucoup étant très petites et difficilement visibles.

Poumon gauche

Volumineux et emphysémateux. au centre du lobe supérieur groupe de tubercules agglomérés, à contours polycycliques, le centre du groupe étant en fer scléreux et anthracosique (gros comme une petite noix) Tout autour parenchyme lisse, injecté avec d'assez nombreux tubercules isolés. Dans le lobe inf. quelques fines granulations difficiles à voir.

Poids des 2 poumons 1870 gr.

Poids de portion libre du coeur 245 gr. ; pas d'athérome aortique.

abdomen

Petite quantité de liquide ambré dans le petit bassin. adhérences lamelleuses de la face du foie et de la vésicule au colon; en outre le rein droit est descendu et son pôle inf. basculé en avant: il est visible immédiat. au dessous du bord inf. du foie et facilement palpable à la main comme si c'était une vésicule biliaire dilatée.

Rien de particulier au foie 1510 gr. (un peu gr.) ni au rein (150 gr. chacun) ni aux surrénales, ni à la rate 220 gr.

Rien à l'estomac.

On trouve dans le cocum 2 petits diverticules et 3-4 aussi très superficiels dans les derniers 50 centimètres de l'iléon, assez abondants sans pictoréaux cependant bien apparents.

—

42e Leçon (suite)
12 février 1906

Tuberculose pulmonaire
avec caverne unique ancienne
dans le lobe supérieur droit, du
poumon gauche emphysémateux;
mais poumon granulique récente
dans les deux poumons.

—

F. 38 ans, s. de M. Gonzaud. — Il résulte des renseignements fournis que cette malade avait perdu son père et sa mère, probablement de tuberculose pulmonaire; ce qui est une condition prédisposante de la tuberculose pour les descendants, des plus manifestes. Elle avait eu la variole qui est aussi une circonstance favorisante ou plutôt les prédisposés à la tuberculose sont aussi prédisposés à prendre la variole et, lorsqu'ils ne sont pas succombés à cette affection, c'est la tuberculose qui les atteint. Il existe aussi de la tendance à engendrer des enfants prédisposés à la tuberculose.

Comme dans la plupart des cas, la malade, à son entrée à l'Hôtel-Dieu,

ne faisait remonter le début de son infection qu'à 6 mois auparavant, alors qu'elle y avait fait un séjour en août 1904, c.à.d. deux ans auparavant, pendant lequel on avait déjà trouvé les signes d'une induration du sommet droit. C'est la preuve de ce que nous avons maintes fois constaté et signalé pour qu'on arrive à un diagnostic plus précoce et à un traitement plus efficace.

De plus la malade est accouchée pour la dernière fois cinq mois avant son dernier séjour à l'H.D. Et il est à remarquer que à chaque accouchement elle eut de la fièvre considérée probablement comme une fièvre puerpérale, pour laquelle on lui fit des abcès de fixation. Or, il est difficile de dire si cette fièvre était bien d'origine puerpérale, c.à.d. si elle provenait d'une infection utérine ou si elle correspondait à une nouvelle poussée tuberculeuse fréquente en pareille circonstance. Toujours est-il que les prédisposés à la tuberculose sont prédisposés aux autres infections et notamment à l'infection puerpérale.

Autopsie le 22 février 1906. Il résulte de l'autopsie qu'il n'existait qu'une seule caverne située dans le lobe supérieur du poumon droit. Le malade a succombé à une poussée de tuberculose pulmonaire granulique qui devait avoir pour origine l'absorption des produits bacillaires contenus dans cette caverne qui se vidait mal. En effet, nous n'avons trouvé qu'une petite branche s'ouvrant vers la partie moyenne de la caverne, de telle sorte que les produits caséeux devaient stagner dans les parties déclives; ce qui devait faciliter leur absorption, puisque la caverne constituait ainsi la cavité close propice à ce phénomène.

C'est ainsi que nous avons vu souvent se produire ces mêmes lésions d'emblée concentrées à la production d'une caverne, parfois une autre plus petite, dans ces conditions si propices aux phénomènes d'absorption.

Il peut même arriver que les accidents éclatent à telle sorte qu'on peut croire à une tuberculose aiguë d'origine inconnue, ~~alors~~ lorsqu'il existe déjà une caverne, parce que celle-ci est devenue diminuée et complètement cicatrisée, devenue perméable à l'air, ~~de~~ telle sorte qu'elle ne donne lieu à aucun signe manifeste et qu'on pentroire le malade non tuberculeux antérieurement ou seulement légèrement affecté.

Dans ce cas il n'en était pas ainsi puisque la caverne donnait des signes bien manifestes, quoique elle fut cependant récemment ~~ouverte~~ de portée par du tissu pulmonaire perméable à l'air. C'est qu'elle touchait à la plèvre à sa partie antérieure, à telle sorte qu'on avait sous la clavicule des bruits de gargouillement, etc.

Les autres signes ~~sont~~ appartenant aux derniers poumons tuberculeux dans les deux poumons.

Autopsie du 23 février 06

1078

Leçon
Mars 1906

- Tuberculose pulmonaire pneumonique et ulcéreuse d'allure rapide, très prédominante à gauche
- Calculs ramifiés du rein droit avec hydronephrose. Petit kyste du rein gauche avec calcul minuscule.
- Ganglions abdominaux caséeux: ulcérations discrètes limitées au gros intestin.

Femme de 37 ans. Service de M. Bondet

Renseignements cliniques

antécédents tuberculeux manifestes (le père et le mari sont morts phtisiques) 8 enfants.

Pleurésie gauche il y a 2 mois. C'est depuis cette époque seulement qu'elle toussait.

Dans le service on constata des signes cavitaires à gauche en avant comme en arrière; râles humides au sommet droit.

L'attention n'a pas été attirée du côté des reins; les urines avaient: «disque nyogen d'albumine» mais on n'a noté ni leur aspect ni leur quantité (la malade est morte le jour même de l'entrée à l'hopital)

Autopsie

Femme très amaigrie. Sans œdèmes. Vergetures de l'abdomen

Thorax

adhérence très solide de tout le poumon gauche; à droite quelques adhérences peu résistantes de la partie postérieure. Poids des 2 poumons 1740 gr.

Poumon gauche. Le lobe supérieur tout entier est transformé en une masse

pneumonique caséeux creusée d'une
ération tis anfractueuse à diverticules
ultiples, occupant les 2/3 du lobe environ
n avant affleurer sous la plèvre au sommet
un peu en avant; elle contient un liquide
ifforme grisâtre et est parsemée de traches
t de bride saillantes.

Le lobe inférieur, adhérent au supérieur
ontient une masse pneumonique caséeuse
ers son sommet; elle est creusée de 2-3
ités cavités grosses comme des pois. Le reste
u parenchyme rouge, mais crépitant
infiltré de fines granulations.

Poumon droit

Au sommet masse
eumonique si affleurant pas le sommet
ème, ~~[illegible]~~ formant une bande qui
vient toucher
la plèvre en
avant et
en arrière;
elle est
creusée d'une

cavité anfractueuse grosse comme une noix
Dans le lobe inférieur de tout 3 points
pneumoniques caséeux, ~~bien~~ en coin sous
la plèvre (face externe du lobe). Quelques
granulations dans le reste du parenchyme.

Pas de tubercules apparents des
ganglions thoraciques

Rien au larynx - rien au coeur 255 g.

Abdomen

Pas d'adhérences au niveau de la vésicule.
Il y a seulement une petite bande fibreuse

allant de la partie post. et inf. du lobe droit du foie au colon transverse.

Estomac dilaté, absolument vertical, descendant j. à 4 doigts de doigt au dessus du pubis, sans adhérences.

Rien au foie 1460 g.

Rein droit contient un gros calcul ramifié dans le calice ainsi qu'il prolongement dans les bassinets et 5 à 6 petits calculs plus petits dans le bassinets. Ceux ci sont fortement dilatés, fermentés même au pôle supérieur des kystes visibles extérieurement. Ils contiennent une urine fortement purulente.

Rein à l'autopsie – Poids du rein avant l'ouverture: 280 g.

Rein gauche Paraît normal mais il présente un petit kyste superficiel, gros comme une noisette, contenant un liquide clair: il serait d'apparence très bénigne, il ne contenant un petit calcul minuscule (petite tête d'épingle), 110 g. – Rein à la rate 110 g.

Vessie petite, à parois rétractées et épaisses. Muqueuse normale.

Rien à l'utérus ni aux capsules surrénales ni au pancréas. Gros ganglions caséeux fermés, durs (noir, amarante) du hile du foie, du mésentère, et aussi en paquet à la racine du mésentère. Aucune lésions de l'estomac ni de l'iléo. Le cæcum contient une ulcération grosse comme 0.50 centimes, assez superficielle. Ou en trouve quelques semblable sur le colon transverse.

43e Leçon
24 février 1906

Tuberculose pulmonaire
avec Hydronéphrose calculeuse.

F. de 37 ans, s. de M. Bouvet. - Il s'agit d'une malade qui est morte le jour même de son entrée à l'H.D. et qui n'a pas été longuement examinée. On a seulement constaté qu'elle avait des antécédents héréditaires tuberculeux, qu'elle avait eu une pleurésie gauche il y a deux mois, qu'elle disait ne tousser que depuis cette époque et que cependant elle présentait des signes de tuberculose pulmonaire aux deux sommets avec des signes cavitaires au sommet gauche. Enfin on avait seulement noté ~~pseudo~~ une diète moyen d'albumine.

Autopsie le 23 février 1906. Les lésions tuberculeuses des poumons sont très prononcées des deux côtés, mais

avec une grande prédominance à gauche où elles datent certainement de plus de deux mois. Indépendamment de la symphyse pleurale qui est complète de ce côté, on remarque, à la région postéro externe inférieure, une plaque fibreuse nacrée indice de la pleurésie antérieure que nous n'avons connue qu'après la constatation de la plaque, laquelle nous avait déjà permis d'établir son existence antérieure.

Bientôt nous avons trouvé le rein droit augmenté de volume et de poids, paraissant très épais à la portée moyenne, tandis qu'il l'était moins à la portée inférieure et qu'il ~~[illegible]~~ était transformé en ~~[illegible]~~ pole supérieur ~~[illegible]~~ bosselure ~~[illegible]~~ ~~[illegible]~~ la sensation de fluctuation et nous apportant manifestement à une dilatation par hydronéphrose, mais immédiatement ainsi nous avions une sensation

d'induration profonde irrégulière indiquant sûrement la présence de gros calculs dans ce rein qui, avant d'être ouvert pesait 280 gr.

A l'ouverture du rein suivant la coupe habituelle allant de la convexité au hile au milieu de l'organe et parallèlement à ses deux faces, nous voyons s'écouler un liquide d'abord clair avec des petits grumeaux jaunâtres, puis avec beaucoup plus de grumeaux jusqu'à prendre l'aspect purulent; la quantité de liquide ~~écoulée~~ pouvant être évaluée à 80 ou 100 gr.

Nous pouvons ensuite nous rendre compte qu'il existe au niveau du bassinet un gros calcul arrondi allongé, de volume assez ~~petit~~ qui le remplit et qui envoie des prolongements dans les calices. Dans l'un d'eux, au niveau de la

partie moyenne, le prolongement est caractérisé, d'abord par une portion arrondie assez mince, du volume d'un crayon, à laquelle succède une portion plus large, presque sphérique, représentant un col surmonté d'une tête qui remplit le calice dont les parois sont comme le bourrelet exactement appliqués sur le calicule. Il existe deux autres prolongements dont la partie terminale renflée est moins prononcée, de telle sorte qu'il existe un espace entre le calicule et les parois du calice, où doit se retrouver du liquide écoulé. On compte encore quatre autres prolongements sur le calicule central, mais qui sont limités à la portion mince sous le renflement terminal. Et d'autre part on constate à ce niveau une dilatation du calice, principalement aux deux pôles,

avec une prédominance du morcellement au pôle supérieur, où l'on trouve des cavités pouvant contenir une noix, au nombre de trois, mais dont deux peuvent former par la fusion de plusieurs calices, en raison des saillies ~~persistantes~~ qui forment ~~[illegible]~~ un léger pli ou qui sont même un peu plus prononcés et laquelles encore calices ~~[illegible]~~ des loges incomplètes dans lesquelles se trouvent des calculs de volume variable, depuis celui d'un noyau de prune jusqu'à celui d'une tête d'épingle. En tête du rein un pannus plus qu'une mince couche d'une à trois millimètres d'épaisseur à la partie supérieure, tandis que sur les autres points ~~à la~~ distinction des calices est moindre, comme au pôle inférieur, et la portion moyenne. L'épaisseur du tissu rénal est de 4 à 6 mill. d'épaisseur.

Sur ces derniers points chaque lobe, correspondant à un calice, est bien distinct, et on y trouve presque toujours un calcul du volume d'un noyau de pruneau ou de cerise, un peu aplati, à surface lisse ou un peu irrégulière et qui est complètement libre.

Tous ces calculs ont une coloration grisâtre ou brunâtre, parfois avec une teinte chamois. Lisses sur certains points, ils sont un peu rugueux sur d'autres points où leur coloration est alors plutôt grisâtre. Les prolongements courts du calcul subaximal offrent une extrémité irrégulière, brune, qui semble bien provenir d'une commune. Et du reste à un moment de l'examen le prolongement le plus complet ayant été coupé au niveau du col, celui-ci est devenu analogue aux plus petits prolongements; ce qui semble bien indiquer que le même phénomène a dû se produire

pendant la vie stagnant les calculs trouvés libres dans les bassinets dilatés devraient provenir de fragments détachés du calcul principal, lequel offrait absolument l'aspect coraliforme classique. Les petits calculs devenus mobiles ont pris l'aspect aplati et comme usé, de coloration brunâtre ~~et~~ jaunâtre, tandis que ~~le~~ ~~[illegible]~~ qui ~~[illegible]~~ fixés dans le bassinet avec ses prolongements est brune avec çà et là une surface grisâtre irrégulière.

N'était la rareté des ~~calculs~~ calculs d'oxalate de chaux indiquée par les auteurs, il faudrait conclure à des calculs d'autre nature d'après leur aspect; tandis que les petits calculs jaunâtres pourraient être attribués à des calculs d'acide urique, ~~ou~~ tout ceux avec apparences dépôts de phosphate et carbonate ?

+ 7bis

Quant à la substance rénale, elle est manifestement indemne et d'aspect normal sauf les points où elle est distendue à l'excès, c.a.d. au pôle supérieur. En outre le bassinet a sa paroi épaissie et rétractée sur le calcul central.

FACULTÉ DE MÉDECINE
DE LYON

CHIMIE MÉDICALE

Lyon, le 2 Mars 1906

Mon cher collègue et ami,

Le beau calcul du rein que vous m'avez envoyé est formé d'un mélange d'oxalate et de carbonate de chaux cristallisés avec un peu de phosphate et une petite quantité de matière organique.

Bien cordialement à vous

C. Hugounenq

Le rein gauche est diminué de volume et de poids, car il ne pèse que 110 gr. Il ne renferme dans le bassinet et les calices aucun calcul et les cavités ne sont nullement dilatées. Mais la substance rénale est manifestement indurée et il existe à la portion postérieure, près du pole supérieur et du bord convexe, un petit kyste du volume d'une noisette qui fait légèrement saillie à la surface externe. En l'incisant, il s'écoule un liquide clair comme de l'eau et dans le fond nous découvrons un petit gravier du volume d'une tête d'épingle de coloration foncée, auquel adhère centre est de coloration plus foncée. Ce petit calcul était tout à fait mobile, dans ses cette cavité ne communique pas du tout avec un calice; la plus grande partie de ses parois paraissait comme crayeuse dans le tissu rénal, tandis que sa portion externe n'est recouverte que par une membrane transparente, telle que nous la trouvons habituellement en dehors des kystes.

Elles sont les lésions des reins qui nous offrent plusieurs points intéressants à étudier.

Et d'abord nous avons bien affaire à l'affection désignée par les auteurs le plus souvent sous le nom de pyélonéphrite calculeuse, mais parfois aussi sous celui d'hydronéphrose calculeuse, suivant la manière dont on a interprété la nature du liquide trouvé dans les portions du rein dilaté.

En effet, comme nous l'avons dit précédemment, le liquide n'était pas franchement purulent. Cependant certains observateurs en ne voyant que le liquide réuni dans un récipient n'auraient pas hésité à le qualifier de pus, tandis qu'au début de l'incision le liquide d'abord écoulé ressemblait à une sérosité chargée de grumeaux jaunâtres puis plus jaune à paraître mixte tout à fait purulent.

Et il est évident que ce sont des cas de ce genre qui ont été diversement interprétés par les auteurs.

En réalité on ne peut pas considérer les cas de ce genre comme se rapportant à une formation franchement purulente. En effet, indépendamment de la remarque faite précédemment sur l'aspect du pus liquide écoulé à l'œil nu qui n'était pas purulent, l'examen microscopique nous a montré que ce liquide, chargé de granulations graisseuses et de cristaux difficiles à déterminer, renferme une grande quantité de cellules dont le noyau est bien coloré par le carmin et dont le protoplasma assez abondant est surchargé de granulations graisseuses. Souvent ces cellules se rencontrent par groupes et souvent elles sont isolées et quelquefois en désintégration plus ou moins manifeste jusqu'au point où il ne reste que le noyau.

toutefois on rencontre aussi des polynucléaires en assez grand nombre; mais ils sont certainement moins nombreux que les cellules ou débris cellulaires précédemment indiqués.

Il résulte donc de cet examen que nous devons avoir affaire à un liquide exsudé provenant de l'inflammation de la muqueuse du bassinet de la calice, depuis longtemps persistante et qui renferme les produits d'une exsudation inflammatoire assez abondante; mais qui n'a pas cependant les caractères de celle qui est devenue purulente.

Cet examen sera complété ensuite par celui de ces mucosités qui, au moins à l'œil nu, ne paraissent pas avoir été le siège de phénomènes nécrotiques, et offrent plutôt l'aspect d'une inflammation chronique.

Du reste les lésions sont absolument confinées au rein, et la vessie ne présente pas de ~~pyélonephrite~~, contrairement à ce qui arrive lorsqu'il s'agit d'une véritable suppuration du rein. La vessie est réduite de volume, probablement parce que la sécrétion rénale devait être diminuée, ou moins dans les derniers jours de la vie.

Quoique l'uretère soit resté parfaitement semblable à celui du côté gauche et partout perméable jusque dans le bassinet, il est probable qu'un caillot, qui remplissait cette cavité très diminuée par l'épaississement et la rétraction de sa paroi appliquée sur lui, devait s'opposer beaucoup à l'écoulement du liquide sécrété par le rein et que c'est la raison pour laquelle s'est produite de l'hydronéphrose à un degré très prononcé sur certains points.

cependant ce rein devait encore fonctionner en raison de la quantité de substance rénale persistante et de ce que le rein gauche n'était pas augmenté de volume par compensation. Il était, au contraire plus petit et d'un poids moindre, même en faisant la part des calculs et du liquide contenus dans le rein droit. Mais les deux reins sont manifestement sclérosés en raison de leur consistance augmentée et de leur coloration rougeâtre uniforme. Et naturellement la sclérose est particulièrement prononcée sur les points où le rein a été distendu par le liquide. Elle doit exister aussi sur les points restés épaissis où il est possible même que l'examen microscopique fasse découvrir une hypertrophie des fibres musculaires lisses, comme dans le rein cassé.

Du reste, dans tous les cas de calculs du rein, il existe une néphrite plus ou moins intense et jamais on ne trouve le rein sain, comme le prétendent certains auteurs.

Avec les gros calculs du rein, on peut rencontrer aussi du cancer ou de la tuberculose. Cependant il ne suffit pas que les malades soient prédisposés à l'une de ces affections pour qu'elle se produise à l'occasion de la présence du calculs, puisque dans celles la maladie a eu des lésions tuberculeuses considérables dans les deux poumons et qu'il n'existe dans les reins aucune trace appréciable de tuberculose, tout au moins à l'œil nu.

Néanmoins nous croyons qu'il existe entre la tuberculose et ces lésions calculeuses

un rapport de cause à effet, en raison de cause dans tous les cas de calculs du rein, comme aussi de la vessie, nous avons toujours constaté sinon de la tuberculose chez les sujets qui en étaient porteurs, au moins des affections tuberculeuses chez les ascendants ou les collatéraux, comme, du reste, nous l'avons aussi indiqué pour les néphrites, surtout pour celles des sujets qui ne sont pas très avancés en âge et pour lesquelles on ne relève pas aucune cause manifeste. Si c'est la coexistence de la néphrite calculeuse avec la tuberculose pulmonaire, sans qu'on puisse dire exactement quelle est l'affection qui se détermine, mais ce n'est pas moins un fait à l'appui de l'opinion que nous soutenons.

Mais comment vont produits ces calculs ?

Lorsque il s'agit de dépôts de phosphates ou de carbonates alcalins, on explique leur formation sous l'influence de causes infectieuses par la présence de microorganismes dont l'action sur l'urine se manifeste en la rendant alcaline ; ce qui occasionne alors ces dépôts, soit autour de débris organiques ou de corps étrangers, soit aussi sur des calculs d'acide urique ou d'oxalate de chaux dont le mode de formation est beaucoup plus obscur.

Indépendamment des modifications dans les phénomènes de nutrition qui prédisposeraient à ces deux calculs, on admet que leur cause efficiente résiderait dans une altération de la muqueuse du bassinet des calices. Toutefois les lésions inflammatoires de ces parties sont fréquentes sans qu'il se produise de calculs, quand bien même l'état général du malade paraît se rapporter à des conditions analogues, comme dans les cas de néphrite atonique

de pyélite chez des tuberculeux. Et en tous la néphrite calculeuse est cependant rare. Les causes locales et générales que nous pouvons apprécier sont encore subordonnées à un trouble particulier de la nutrition dépendant d'une cause ou néphrite déterminée il n'y a que des théories, mais qui sont certainement, d'ailleurs que dans ces conditions, non seulement les lésions de la muqueuse du bassinet et des calices peuvent produire des calculs, mais encore toute lésion du parenchyme rénal, comme le cas semble bien le prouver.

En effet, nous avons vu qu'il existe sur le rein gauche une petite cavité kystique qui ne communique pas avec un calice et qui, par conséquent, bien indépendante de la muqueuse. Or, il s'est formé un calcul du volume d'une tête d'épingle sur l'emplacement du processus inflammatoire du parenchyme rénal tout à fait indépendant de la muqueuse des calices et du bassinet. Il est bien admissible que le calcul ait été formé primitivement qu'il ait donné lieu à la production du kyste, comme aurait agi un parasite,

Leçon
nov. 1899

Tuberculose des poumons
du rein gauche, de la vessie et du testicule

H. 31 ans, ♂ Belge. On sait seulement qu'on a pratiqué antérieurement une cystotomie impulsionnelle pour une rétention urinaire sous la dépendance d'une cystite tuberculeuse.

autopsie le 9 nov. 1899. On examine d'abord les poumons, qui sont le siège de lésions tuberculeuses. Rétraction indurative du sommet droit. Sur l'inférieur, on constate 3 ou 4 cavernes du volume d'une amande à une noisette situées du sommet à la partie inf. de la portion du lobe. Une autre caverne se trouve à la partie sup. et post. du lobe inf. Puis le tissu environnant est plus ou moins altéré avec quelques petites autres cavernes, qq. adhérences des plèvres au sommet. — Le poumon gauche n'offre que quelques rétractions, siégeant au sommet avec deux ou trois petites autres cavernes.

Emphysème des deux poumons sur la partie voisine

La vessie présente des parois épaissies, manifestement scléreuses et rétractées. Elle renferme un peu de liquide purulent. En outre on voit sur les parties latérales et principalement ~~dans~~ le voisinage de l'orifice uro-prostatique, un dépôt sur la face interne d'une substance jaunâtre ayant l'aspect d'un mucus épais rempli d'un sable fin que perçoit très bien le doigt promené à la surface. Il s'agit très vraisemblablement d'un dépôt purulent ou purifome mélangé aux phosphates.

Les destructions manifestes des deux côtés sur une partie de la muqueuse qui est probablement le siège de la tuberculose.

Le bas-fond de la vessie est recouvert à nu et présente des arborisations d'un rouge vineux. L'orifice des uretères et de l'urèthre sont parfaitement perméables. Mais autour de ce dernier la muqueuse est un peu rougeâtre et boursouflée. Les parois de la vessie ne sont pas du tout épaissies.

corps fait penser que la rétention d'urine devait provenir de leur altération rénale interne qui annihilait en partie ou en totalité la contraction musculaire.

Les uretères ne sont pas dilatés.

Le rein gauche présente au niveau de son tiers inférieur une diminution de volume prononcée avec induration et rétraction. Une coupe sur cette région montre qu'il s'agit d'une portion de tissu rénal sclérosé dans lequel se trouve des tubercules crus, assez nombreux du volume d'un petit pois. Il s'agit par conséquent d'une rein tuberculeux sur une partie de son étendue. Le reste ne présente pas de lésions tub., mais la substance corticale paraît diminuée d'épaisseur avec un peu plus de vascularisation que à l'état normal, indiquant certainement une sclérose plus ou moins ancienne. Le rein pèse 170 gr. – Le rein droit n'offre pas de lésion appréciable à l'œil nu. Il est un peu plus volumineux et cependant il a le même poids, soit 170 gr.

La prostate est petite.

Les vésicules seminales ne présentent pas de lésions tuberculeuses, mais sont intimement accolées à la paroi vésicale par entraînement de sclérose.

Les testicules sont plutôt petits et d'une teinte feuille morte. D'un côté on y trouve 5 ou 6 tubercules crayeux jaunâtres du volume d'un grain de mil; tandis que de l'autre le testicule n'offre pas de tubercules mais il existe 2 ou 3 tubercules semblables dans l'épididyme.

La foie n'offre rien de particulier. 1 kilo 75

Le cœur ne présente aucune lésion et rien d'anormal.

Tuberculose du testicule

H. 84 ans ; cystotomie pour tuberculose vésicale (9 nov. 1899).

On voit que les nodules blanchâtres du volume d'une petite tête d'épingle, encore visibles à l'œil nu sur les préparations, correspondent à des amas de cellules épithéliales du volume microscopique, chargés de granulations graisseuses. Ces amas se trouvent dans des cavités arrondies limitées par le stroma fibreux dans lequel se trouvent aussi les tubes glomuleux plus ou moins atrophiés et dont l'épithélium présente, à des degrés divers l'altération graisseuse. En d'autres points la lumière des tubes est tout à fait disparue, tandis que sur d'autres les tubes sont plutôt dilatés,

ou de altérations cellulaires ou que nous prononcés. Il semble donc que les gros amas cellulaires correspondent à des dilatations des tubes remplis de cellules ~~après dégénérescence~~ graisseuses.

Le stroma n'est pas autant altéré que pour la transformation fibreuse et il n'y a pas trace de follicule tuberculeux.

Il résulte de cet exposé que ces lésions sont probablement tuberculeuses (en raison des lésions similaires d'autres organes sont en avoir la preuve ; car toute lésion capable d'entraver la circulation et de diminuer la nutrition des éléments cellulaires au point d'occasionner leur dégénérescence, peut donc être à des phénomènes de cette nature.

Il est bien connu de tous dans le pays la première cause n'est pas autre chose.

Il est impossible, par ex., de distinguer les lésions de cette nature produites par la tuberculose et celles syphilitiques.

Lyon (suite) nov. 1899 — Tuberculose intestinale intense consécutive à une lésion tub. pulm. ancienne limitée au sommet gauche.

H. 29 ans, s. de M. Bondet. — aucun renseigt. autopsie le 11 nov. 1899. — Au point abord, les poumons paraissent surtout emphysémateux. Cependant on trouve tout à fait au sommet gauche une portion indurée rétractée qui correspond à une vieille caverne pouvant contenir une petite noix, ne renfermant qu'un peu de matière caséeuse. Etendue vers les parois épaissies, indurées surtout à la partie inf. où la sclérose s'étend un peu plus loin et où l'on trouve encore deux petits amas caséeux de volume d'un petit pois, tous deux avec sclérose ancienne ou récente de tous les lobes du poumon droit.

Cœur, 300 gr. sans lésion appréciable.

Estomac - rien de particulier -

Intestin - présente sur les deux derniers mètres de l'intestin grêle de nombreuses lésions, consistant dans la partie la plus éloignée de la valvule iléo-cæcale, en follicules ~~et glandes~~ tuméfiés, ~~con~~ dans une portion intermédiaire donnant l'aspect de lentilles de valeur plus sous-muqueuse, et de plaques molles ou dures, toutes les productions ayant une coloration blanche grisâtre ou jaunâtre.

À mesure qu'on avance dans l'intestin les plaques présentent une ou deux ulcérations arrondies à leur centre, puis plus bas, il ne n'y a plus que une portion ulcérée occupant la plus gde partie

de nombreuses plaques qui offrent ainsi une surface irrégulière d'après de coloration brunâtre, entourée par une petite portion de la plaque restée intacte et qui forme à l'ulcération comme un bourrelet périphérique qui ponctue l'encharme. Les plaques sont arrondies et le plus souvent ovalaires dans le sens ~~la~~ longitudinal de l'intestin. Les ulcérations ont la même forme. Elles n'ont atteint transversalement. Sur l'étiquette de la valvule où les ulcérations deviennent confluentes par suite de la confluence des plaques irrégulièrement agglomérées. Les parois de la valvule sont ainsi très tuméfiées et saillantes, et il en résulte un retrécissement notable de l'orifice qui ressemble du côté du caecum à un orifice utérin entouré par les follicules isolés notablement hypertrophiés dans

Les parois de l'intestin grêle paraissent plutôt épaissies et offrent du côté du péritoine une teinte rougeâtre sur les parties qui correspondent au plaque. A noter qu'au niveau de l'extrémité inf. de l'intestin où les plaques sont ulcérées, il est confluentes que l'on remarque sur le péritoine qqs. fines granulations isolées.

Le cæcum est criblé d'ulcérations de la largeur d'une lentille à un pièce d'une franc. Toute la portion de l'orifice de l'appendice est particulièrement ulcérée et il existe aussi plusieurs ulcérations diminué, sur la muqueuse de l'appendice particulièrement vers son extrémité large, sans aucune trace de péritonite à ce niveau.

Les ulcérations des follicules terminés se continuent sur le gros intestin jusqu'à cinquante cent. environ au dessus de la valvule ainsi épuisant toute la notable des parois.

Foie gros augmenté de volume et de poids - 1850 gr.

Reins également plus volumineux, avec une substance corticale blanchâtre, sans autre lésion appréciable à l'œil nu, pesant le droit 220 gr. et le g. 230 gr.

Rate très volumineuse et très congestionnée, mais encore assez ferme. Sur les coupes, on voit au sein de la pulpe rougeâtre les glomérules de Malpighi sous l'aspect de petits grains blanchâtres de volume de fines têtes d'épingles.

à remarquer particulièrement dans cette observation l'intensité des lésions tub. de l'intestin qui rappelle un peu à celle de la f. typhoïde et leur production chez un malade porteur d'une petite caverne ancienne ~~tout~~ à foyer au sommet gauche qui a été certainement la cause de l'infection de l'intestin, probablement d'une infection lente.

Leçon (suite)
nov. 1899

Tuberculose pulmonaire très ancienne
Pseudo-accès d'asthme.

H. âgé de 46 ans, s. à m. Régime. Entré une première fois à l'H.D. il y a 12 ans pour la même maladie avec pour une phtisie pulmonaire constatée au dernier lieu par les signes cavitaires aux sommets. Le malade était constamment très oppressé et pouvait en outre pendant la nuit à véritables accès de dyspnée, dits accès d'asthme, dont la cause paraissait difficile à déterminer.

Aujourd'hui le 18 nov. 1899. Il a été impossible d'enlever entièrement la poumon par suite des adhérences impossibles à vaincre qui entourent chez ce malade supérieur à la paroi thoracique, au niveau du sommet, dont les parties sont atteintes. C'est bien paroi postérieure qui est restée adhérente au thorax et le poumon se présentait alors comme ulcéré à la région supérieure et postérieure.

La cavité la plus étendue est à gauche. Elle occupe toute la partie postérieure du lobe sup. empiétant sur la partie correspondante du lobe inférieur. Les parois sont irrégulières et constituées par un tissu rougeâtre, assez dur, sans contenu liquide, épais et résistant, sans aucun caractère appréciable. En même temps rétracté. Et, si l'on incise le poumon sur toute sa hauteur, on voit qu'il existe une sclérose interne du tissu pulmonaire sous jacent qui a rapproché les tuyaux bronchiques sans présenter des tubercules, ni ou autre en évolution. Le poumon se trouve donc rétracté et subit d'un notable diminué de volume surtout dans sa ~~hauteur~~ hauteur. En contre il est enveloppé complètement par les plèvres épaissies et intimement adhérentes, surtout au niveau des parois thoraciques. Elle a subi une rétraction notable dans la partie supérieure, ainsi qu'en bas au niveau du diaphragme. Le poumon droit offre un caractère analogue à celle du poumon gauche, sauf qu'il n'y a pas de cavité.

étendue et limitée aux lobes sup. dans la région symétrique de celle qui est affectée à gauche. Mêmes épaississements scléreux des parois des lobules, mêmes scléroses pulmonaires, moins étendues mais moins profondes, toujours sans aucune lésion tuberculeuse en évolution et aucune ulcération totale des plèvres un peu moins épaisses que du côté gauche.

Du ganglions trachéo-bronchiques sont volumineux, pour lésions scléreuses ancienne pas transformation récente, mais sans aucune compression nerveuse manifeste.

Cœur relativement volumineux par dilatation et hypertrophie du cœur droit, pesant 300 gr.

Foie volumineux et gorgé de sang - 1800 gr.

Chez un sujet et égalant le volume et congestionné pesant 215 gr.

Rate aussi augmentée de volume et de poids - 220 gr.

Réflexions. Ces remarquables lésions tuberculeuses du poumon très anciennes et guéries, autant que du cœur peuvent l'être, en conservant leur cavité qui est rétractée autant que possible par des parois fibreuses avec une sclérose du tissu pulmonaire environnant et des plèvres, sans aucune lésion tuberculeuse en évolution ni dans les poumons, ni sur d'autres organes. En cas de ce genre doivent être bien rares. Il semble que cette guérison relativement peut être attribuée à cette tendance à la sclérose c.a.d. à la cicatrisation des lésions, que l'on doit rationnellement attribuer à l'état du cœur hypertrophié relativement à ce qui restant de tissu pulmonaire perméable à la circulation devait être notablement activé et rendait le développement de nouveaux tubercules impossible.

moins dire tout, le cœur n'était hypertrophié qu'en raison de l'obstacle présenté à la circulation pour la lésion pulmonaire.

Ce que il y a de positif, c'est que le cœur s'hypertrophie pour deux tous les cas de lésions ~~tuberculeuses~~ respiratoires, depuis le plus souvent vrai, il s'atrophie, bien que le changement lieu à l'envahissement du ~~poumon~~ poumon.

Mais si le cœur s'hypertrophie pour une cause quelconque, comme une lésion de ses orifices on parle fait de lésions brightiques, les lésions pulmonaires ont de la tendance à la sclérose. D'où la conclusion que c'est bien l'hypertrophie du cœur qui est la cause initiale de cette tendance à la sclérose. Cela est un fait mieux que l'intérêt de l'hypertrophie cardiaque.

On se saurait voir dans cette relation la cause initiale de l'hypertrophie cardiaque, ~~dans cette hypothèse, cette complication~~ ~~de fonctionnement~~ ~~de l'artériosclérose~~ impliquée la sclérose qui s'explique ~~de la sclérose~~ ~~qui s'explique~~ tire lieu de la nécessité indiquée précédemment.

On peut aussi admettre que, en dehors des maladies artérielles et du rétrécissement le cœur puisse s'hypertrophier plus facilement chez des sujets relativement en bon état au point de vue vasculaire corporelle qui activent l'action cardiaque et peuvent le rendre plus apte à augmenter de volume sous l'influence de moindres obstacles.

Toutes ces considérations sont très importantes à méditer pour mettre les sujets dans les conditions hygiéniques propres à éviter à l'avenir de la tuberculose et à obtenir la guérison des lésions, surtout complète, toute limite, comme nous en trouvons quelquefois des exemples

chez nous tout dans cette voie où l'on doit chercher les moyens d'obtenir la guérison de la tuberculose, plutôt que pour les moyens destinés à détruire les microbes, vu la difficulté sinon l'impossibilité de les atteindre au sein des tissus, pour qui connaît bien notre situation au sein des bronches où il vit, où le sang ne peut leur servir d'abreuvoir, puisque ils ne y possèdent que très difficilement ou même pas du tout, notamment dans les portions cavitaires où les microbes multiplient.

La dyspnée habituelle du malade vient naturellement de la limitation du champ respiratoire non seulement pour ~~la destruction~~ d'une grande partie du poumon, mais encore ~~et~~ surtout pour les adhérences générales du plèvre (symphyse pleurale double complète) qui limitent l'action du diaphragme en même temps que l'action des côtes étant entraînée surtout dans partie sup. de la cavité, étudiée jusqu'aux côtes. Rien ne s'inhibitent autant la dyspnée que la symphyse pleurale double. Quand aux pseudo-accès d'asthme pendant la nuit, ils s'expliquent très bien par l'accumulation du produit de sécrétion des bronches, de la difficulté que le malade avait à les expectorer.

Lyon
nov. 1899

Tuberculose pulmonaire et
Salpingite tuberculeuse —
Foie gras — Dilatation de l'estomac
et adhérence ancienne du pylore au côlon transverse

—

F. 25 ans. H.D. observation clinique négligée,
on voit seulement dans les deux temps de vie, la malade a phthisie lancé dès entrée.
Autopsie le 25 nov. 1899 —

Les poumons sont le siège d'altérations très prononcées consistant dans la présence de nombreuses petites cavernes au milieu d'un tissu atteint de pneumonie caséeuse qui occupe environ la moitié supérieure de chaque poumon, lésions qui paraissent avoir évolué assez rapidement. En outre les plèvres épaissies sont adhérentes dans la plus grande partie de leur surface extérieure des poumons, surtout à droite où les lésions pulmonaires et pleurales sont prédominantes.
Poumon droit 880 grs et poumon gauche 1070 grs.
Cœur petit — rien de particulier.

L'estomac est manifestement dilaté, mais ne présente aucune lésion. Il n'y a notamment pas d'ulcération, comme le trouble observé pendant la vie du côté de l'estomac semblait pouvoir le faire croire, mais on trouve une adhérence membraneuse solide reliant le pylore à la première partie du duodénum avec coloration dans sa portion tournante, comme chez les ~~[illegible]~~ de l'intestin.

La foie augmenté de volume et pesant 1800 gr. est très gras.

Reins ÷ 200 gr.

Les reins ne offrent rien de particulier. 135 gr. chacun.

L'utérus est petit et il est manifeste qu'il n'y a pas eu de grossesse. Mais les trompes présentent des altérations qui attirent immédiatement l'attention. De chaque côté elles offrent le même aspect. Elles sont volumineuses, de la grosseur du petit doigt, de coloration ~~[illegible]~~ et replies en allées irrégulières. Elles se présentent comme si elles étaient distendues par un mélange contenu à l'intérieur

et cependant elles offrent une induration notable sur tout leur parcours.

En incisant leur paroi, on voit qu'elle est très épaissie et qu'elle est infiltrée en beaucoup de points par un substratum jaune caséeux ; ce que l'on pouvait déjà présumer à l'aspect extérieur, puisque sur quelques points on apercevait manifestement les formes de nodules jaunâtres sous-jacents qui sont mis à découvert par l'incision.

Ces plis de la muqueuse plus ou moins altérés et infiltrés de substratum caséeux, remplissent à peu près complètement la cavité ventriculaire.

Rien de particulier du côté des ovaires.

Pas de péritonite récente ou ancienne.

Salpingite, vraisemblable de cause générale, avec doute la bactérie a pu être déterminée par une salpingite antérieure de cause blennorragique ou par le fait de l'existence des organes non en voie de régénération — Dilatation de l'utérus probable due à l'obstacle créé au passage par le développement considérable de la prostate à la plénitude ?

Tuberculose pulmonaire ancienne de
colo-tuberculose avec péritonite ascitique
récente sans tubercules appréciables. – Foie gras.
Petits polypes de la cavité utérine.

—

G. 55 ans, H.P., sans observation.
Autopsie le 25 nov. 1899.

Le poumon gauche est le siège de
lésions tuberculeuses anciennes très prononcées. Tout
le sommet présente de nombreuses cavernes unies
les unes avec les autres ~~dans les~~ tissu cicatriciel où
l'on ne trouve plus de tissu pulmonaire spécifiq.
La plus grosse caverne du volume d'un haricot
se trouve à la partie post. inf. du lobe sup.;
limitée en bas par la plèvre interlobaire sclérosée
et épaissie qui la sépare d'une autre caverne,
moins ancienne volumineuse, située à la partie
supérieure et postérieure du lobe inf., c.a.d. immédiat
au dessous de la précédente. – Quelques granulations
récentes existent dans les parties inf. de ce même lobe. 610g.

Le poumon droit est aussi le siège de cavernes uniques, moins nombreuses plus petites et rentrant à la partie post. sup. du lobe sup.
Il y a aussi des granulations récentes dans ce lobe supérieur dans la partie sup. du lobe inf. — 779 g.

Cœur de petit volume, sans lésion appréciable.

En ouvrant la cavité abdominale, on voit qu'elle renferme une assez grande quantité de liquide séreux trouble, évalué à 2 ou 3 litres. On peut voir ainsi quelques légères flocons fibrineux déposés sur les anses intestinales distendues par du gaz; et en explorant la cavité du petit bassin, on trouve alors une très grande quantité de ces flocons fibrineux plus volumineux. Analysé avec recherche attentive, on ne trouve aucune tuberculose sur le péritoine, ni aucune trace de péritonite ancienne, aucune adhérence entre les organes.
On voit seulement que la paroi du caecum

est épaissi et rétracté, après l'appendice replié sur lui-même y adhère intimement. Depuis on peut voir sur le cæcum, près de l'origine de l'appendice, de fines granulations tuberculeuses.

Après avoir ouvert le tube digestif, y compris l'estomac, on retrouve encore lésion appréciable jusqu'au niveau de la valvule de Bauhin où se trouve partout de son bord une ulcération superficielle, irrégulière, ayant environ un cent. d'envi dans son plus grand diamètre. Mais le cæcum est criblé d'ulcérations dont les dimensions moyennes sont à peu près celles d'une pièce de deux francs, dont plusieurs sont fusionnés pour constituer comme une immense ulcération à cette portion de l'intestin.

ulcération au point d'où partit l'appendice, moins pour d'ulcération appréciable à l'œil nu dans cet organe.

Les ulcérations se continuent encore très nombreuses sur la muqueuse du gros intestin dont les parois semblent un peu épaissies. Mais elles sont de moins en moins nombreuses à mesure que l'on s'éloigne du cæcum jusqu'à cinquante cent. environ de la valvule de Bauhin. Exceptés à 10 cent. de la valvule, on trouve une ulcération ~~ovalaire~~ ovoïde 3 cent. sous son plus grand diamètre, mesurant à 15 cent. plus bas une plus grande ulcération de près de 2 cent. de longueur ~~faisant~~ presque tout le pourtour de l'intestin.

Les ganglions mésentériques sont volumineux, hyperémiés près du cæcum sont cartéreux.

La foie très volumineuse est un type de foie gras. Il pèse 2 kilogr.

Les reins n'offrent rien de particulier à l'œil nu. Le gauche chacun 130 gr.

Rate diminué de volume 130 gr.

L'utérus présente dans sa cavité avec grossesse avec de petits avec époux, un petit polype du volume d'un haricot, implanté par un pédicule effilé d'un cent. de longueur. On remarque à périmètre dans autres petits saillies à base étroite, du volume d'un pois.

Réflexions — à remarquer d'abord la localisation de la tuberculose intestinale sur le gros intestin tout comme dans la colotyphose, de telle sorte que l'exposition de colotuberculose peut bien être appelée. Cette localisation doit être mise sur le compte du péritoine consécutive à des lésions étendues sous tuberculeuses ou spécifiques probablement parce qu'elle s'est produite à la période ultime au cachexie prononcée.

Tuberculose pulmonaire très prononcée, ancienne
du sommet commencant à droite. Emphysème
foie gros.

—

Devant le poumon gauche est le siège
de cavernes anciennes au milieu d'un tissu sclérosé
jusqu'à la base, de telle sorte que
l'action de ce poumon était complètement
annihilée depuis longtemps. adhérences pleurales

Par contre le poumon droit est volumineux
et renferme le siège d'une pneumonie tuberculeuse
récente, avec foyer de tuberculose ancienne dans le sommet
d'une tête d'épingle à une lentille au plus,
renfermant un mucus de 2 à 3 travées de doigt
un peu au dessus du sommet qui est
indemne, comme les parties situées au
dessus de lésions indiquées.

Ulcérations tuberculeuses dans le larynx.

Foie gros mosaïque.

Leçon 1899

604'

Tuberculose pulmonaire avec inflammation générale des plèvres, ~~ayant fait~~ ayant donné à une pleurésie purulente qui n'existe pas, et inflammation consécutive du péritoine sous-diaphragmatique d'où adhérence du foie. Mélanose. Péricardite tuberculeuse au début.

-

F. 31 ans, s. de M. Bondet, ~~observation~~ pour M. Bret chef des travaux d'ai-joints.

Autopsie le 7 Xbre 1899 - Le poumon droit est adhérent par les plèvres à la paroi thoracique et en n'étoyer un ayp. pleural de la région inférieure que les plèvres sont libres, mais recouvertes d'une couche fibrineuse récente avec ayp. cellulaire sérieuse. Le poumon est en ayde partie dénudé par les lésions tuberculeuses ~~d'où sont résultés~~ ~~lésions~~ des cavernes multiples très grandes au sommet

du lobe sup. et à une partie antérieure près de l'extrémité
volumes à la périphérie. Ces cavités communiquent entre elles, ont donné lieu à une immense cavité aérifère qui occupe la plus grande partie du poumon en tout ou moins dans ses parties postérieures et moyennes, laissant tout constitué pour du tissu pulmonaire moins relégué avec des nodules cavernes entremêlés. Cette immense cavité ne correspondait à l'ouverture qu'une petite quantité de bronches pénétrant dans quelques-uns de qui recevaient encore les poumons ça et là. En tout lieu communication de la cavité avec les bronches.

Le poumon gauche présente deux différences plus marquées tout en

tendineux vers la partie inf. les plèvres sont recouvertes d'un exsudat fibrineux dans lequel il existe dans les parties déclives environ 5 grammes d'un liquide séro-sanglant.

Le poumon inférieur montre un sommet plein comme du volume d'une noix à une noisette avec des granulations caséeuses ou vieillies.

De chaque côté les lésions pleurales anciennes et récentes sont très accusées avec des adhérences nombreuses, mais sont particulièrement intenses et récentes au niveau du diaphragme.

On constate d'autre part que le diaphragme est relié avec foie et la rate par de nombreuses adhérences.

Péricardite tuberculeuse récente caractérisée par un exsudat fibrineux avec de fines granulations répandues irrégulièrement sur la surface du cœur et formant

ça et là des amas jaunes orbiculaires sous forme de plaques irrégulières correspondant toujours des amas analogues sur les parties correspondantes du péricarde pariétal. C'est à peine si, avec ces lésions considérables, il y a deux cuillerées de liquide séreux dans le péricarde. On remarque pas non plus de lésions plus ancienne à droite ou à gauche.

Rien de particulier du côté du cœur

Foie gros un peu relevé.

Reins rien de particulier

Rate un peu augmentée de volume.

à remarquer, ~~d'abord~~ l'erreur causée par la ponction exploratrice qui a fait croire à un épanchement et qui a dû faire croire vrai un liquide purulent s'il provient de plus probablement du pus par la ponction de la caverne, les bacilles étant affirmatifs au sujet des caractères purulents donnés par le liquide retiré.

En outre nous trouvons aussi à les bacilles que si le malade présente du souffle au caractère amphorique, les signes de pneumothorax avaient été en voie rétrocédant et que on n'avait pas trouvé la succussion hippocratique [illegible] à l'appui de mon opinion quelque plus nettement [illegible]

2e Leçon
14 Xbre 1899

Tuberculose pulmonaire et intestinale avec ulcérations en imminence de perforation.

H. 38 ans, s. de M. Bordet. Pas de renseignements cliniques.

autopsie le 14 Xbre 1899 — Le poumon droit est tellement adhérent au thorax au niveau de son lobe supérieur qu'on ne peut détacher la plèvre pariétale et que les parties superficielles du poumon restent adhérentes à la paroi, montrant au niveau de la déchirure ~~du tissu~~ ulcéré, un anfractuosité, par suite de la présence de nombreuses cavernes qui occupent le lobe supérieur.

Les adhérences pleurales sont plus étendues et plutôt nombreuses au niveau du lobe inférieur qui paraît un peu rétracté. On voit

un effet, qu'il est comme bridé transversalement par un épaississement notable de la plèvre viscérale qui, à la région antérieure, présente une large plaque fibreuse étoilée (à peu près de la longueur de la paroi du cœur) qui envoie vers le prolongement vers le bord inf., jusqu'à la région postérieure. Ces prolongements fibreux constituent comme des brides qui dépriment le bord sous forme de légères encoches égales et arrondies, tandis que dans l'intervalle latéral pulm. fait plutôt saillie. Sur les coupes on voit quelque tissu de cellules qui paraît plutôt rétracté comme dans les premiers cœurs, et très congestionné et le siège de nombreuses granulations, tuberculeuses mêmes et récentes (sous la forme de granulations noirâtres, jaunâtres et grisâtres).

Le poumon gauche présente une adhérence générale de plèvre avec une mince plaque fibreuse, permettant l'enlèvement du poumon avec la plèvre.

Le sommet et le siège de plaques crème dont le volume varie de celui d'une noisette à une noix, occupent les parties sup. et postéro-ext. du lobe supérieur. Les lobes inf. et moyen sont criblés de granulations assez dures et fortement engorgés. Il existe vers la région postérieure du lobe inf. sur toute sa hauteur une hépatisation rouge sur deux travers de doigt d'épaisseur à portée de la surface. Il n'y a pour ainsi dire que la portée antérieure et inf. du lobe sup. qui soit perméable à l'air, avec l'aspect emphysémateux et encore avec gros granulations tuberculeuses dénaturées.

Les ganglions trachéo-bronchiques sont volumineux de coloration gris rougeâtre. Sur la coupe, leur tissu est en partie noirâtre et en partie rougeâtre. Adhérence ~~sous la fossette~~ semi-lunaire avec vos pigmentations pariétales, avec muqueuse du premier pli volumineux.

Le cœur plutôt diminué de volume et sans lésions appréciables.

Quelques adhérences du diaphragme au foie à sa partie postérieure.

Le foie un peu gonflé a au moins son volume habituel.

Rien de particulier du côté des reins, de la rate et des organes génitaux. Mais il existe de graves lésions du côté de l'intestin et des ganglions mésentériques.

Dès d'abord après avoir ouvert l'abdomen, on voyait qu'il contient un peu de liquide sérieux teinté dans les parties déclives de la cavité et notamment dans le petit bassin où l'on en trouvait une bonne dose, avec opgs. sans petits grumeaux blanchâtres.

En recherchant la cause de production de cet accident, j'ai bientôt trouvé les lésions intestinales apparaissant sous forme de plaques transversales de 1 à 2 mm de doigt de largeur, constituées par une vascularisation anormale avec épaississement de la paroi sur laquelle se remarquent de fines granulations blanchâtres ongiformes. Le plus grand nombre de ces plaques présentent à leur partie centrale une tache jaunâtre ovalaire de 1 cent. dans son plus gd diamètre dirigé aussi transversalement. Cette portion [illegible]

tu minier dès finale un poroint constituer
que pour le péritoine ou un peu d'un conjonctif
sous-péritonéal complètement mortifié d'origine
pour la suppuration de l'intestin fortement blessé
pour la bile.

On trouve des plongeons de ce genre sur
une grande partie de l'intestin grêle,
sur le côlon et sur des un plongeons
intestin. Cependant on trouve aussi
la trace d'autres plongeons qui se offrent
au centre que une tache blanchâtre ou jaunâtre
plate mais saillante, mais sous-muqueuse.

Après avoir ouvert le tube digestif,
on voit, en effet, qu'il est le siège de
nombreuses ulcérations tuberculeuses
qui se présentent tantôt sous la forme
longitudinale sur bien d'abord des plongeons
de Peyer, tantôt la disposition
transversale occupant une partie ou
la totalité de la longueur de l'intestin.

Toutes les plaques sont ulcérées, ~~[illegible]~~ ~~[illegible]~~ sinuux légèrement saillants rougeâtres, présentant quelques granulations jaunâtres difficiles à apercevoir macroscopiquement pour distinguer des parties transformées rougeâtres. L'ulcération du centre est partout très accusée, mais elle n'est que rarement des grosses plaques transversales que l'on trouve la partie centrale recouverte sous la forme d'une tache grisâtre jaunâtre ou rougeâtre, écaillée ou détachée par les traitements ou par le courant d'eau nécessaire à la mise en place et au lavage de l'intestin sur la table.

Les ulcérations tuberculeuses commencent à 3m,90 ou 4m de la valvule. Il n'existe pas un espace de plus de 20 cent. sans ulcération jusqu'à la valvule de Bauhin dont le bord est épaissi et fort ulcéré.

Dans le cæcum on trouve une ulcération portant de la valvule et occupant une portion de 2 ou 3 travers de doigt sur presque toute la largeur de l'intestin. Autre grosse ulcération au pourtour de l'orifice de l'appendice. Dans celui-ci trois petites ulcérations de la largeur d'une lentille dans le tiers inférieur de l'intestin.

Gros intestin présente encore 5 ou 6 ulcérations irrégulières ou transversales dans les 50 cent. de la valvule, paraît surtout une ulcération de la largeur d'une pièce de deux fr. à contours irréguliers à 15 cent. de l'anus. Les parois du gros intestin paraissent plutôt un peu épaissies et la muqueuse offre partout une rougeur intense.

Les ganglions mésentériques sont tous occupés de volume et blanchâtres. Sur la coupe ils sont pleins de cachexie ou totalité ou en partie avec kyste calcaire [illegible] conformes dans le mémoire spécial. [illegible] pourtant sur un tissu jaunâtre [illegible]. [illegible]

9 Réflexions : On remarquera d'abord la plaque fibreuse étoilée située à la région antérieure du lobe inf. droit indiquant une pleurésie ancienne qui est confirmée par l'état du lobe inf. resté comprimé et rétracté par le prolongement de la plaque.
On remarquera beaucoup d'adhérences entre les deux plèvres dues aux propagations du kyste, ou péritoine diaphragmatique en arrière, au point de contact avec la face supérieure du foie. Mais il n'existe pas et il ne paraît jamais exister dans ces cas des adhérences complètes avec fusion des plèvres, comme il arrive pour suite d'kyste, adhérence primitive dont le type se trouve précisément du côté gauche, l'épanchement domontrhère à des adhérences plus fortes dans certains points, de sorte tantôt à des adhérences lâches, irrégulières dans d'autres points.

Les lésions tuberculeuses de l'intestin sont remarquables par leur intensité et la rapidité du processus qui a une corrosion destructive très prononcée jusqu'au point d'avoir produit des éclaircissements à la partie centrale des ulcérations sur une grande étendue de plusieurs simultanément, jusqu'au point de détruire un peu de péritoine et d'être en imminence de perforation. La moindre pression sur l'abdomen aurait pu facilement la déterminer, d'où l'indication de la méfiance de cet accident chez les tuberculeux qui présentent des lésions intestinales. Il est rare étonnant qu'une dizaine d'ulcérations ou moins soient arrivées exactement à ce même degré d'altération, comme si ces lésions avaient

évolué en un temps d'une manière égale. Toutefois des altérations nécrosiques n'existaient que sur les lésions occupant la direction transversale, (qui ne semblent pas siéger autour des plaques de Pyes), et encore sur les plus larges, sur les phénomènes de transformation de vascularité périphériques étaient le plus prononcés. En effet les ulcères occupant les plaques dans la direction longitudinale quoique parfois très grands, n'avaient pas de portion nécrosée à leur partie centrale.

L'intensité des lésions et de leur évolution était aussi indiquée par l'état des ganglions mésentériques profondément affectés.

Tuberculose pulmonaire avec
lésions prédominantes du côté droit
et plaques fibreuses étoilées en rodée
du côté gauche indiquant une
ancienne pleurésie de ce côté.

H. 33 ans, s. à M. Bondet - aucune
renseignement sur la symptomatologie.

autopsie le 30 janv. 1900 -

adhérences pleurales nombreuses prononcées
des plèvres de chaque côté.
- Du côté droit, on trouve
poumon comme du volume d'un
gros mandarine, puis des
dessous de cavernes nombreuses
dans tout le lobe supérieur et
la moitié du lobe inférieur, en
milieu d'un tissu scléreux simplement bronchi
cavernes en désintégration ! & [illegible]

inf. est criblé de granulations tuberculeuses jaunâtres du volume d'un grain de millet ~~atteint~~ ~~amoyenne~~ de tissu intermédiaire, détaillé sorte que le poumon ne renferme plus aucun trou d'air et devient ainsi absolument impropre à l'aeration.

~~Les plèvres sont~~ adhérentes sur la plus grande partie du poumon, mais d'une manière irrégulière non épaissement surtout de la plèvre pariétale.

Le poumon gauche est le siège de cavernules ~~au sein~~ d'un tissu gris-rosé sclérosé, mais aussi infiltré de nombreuses cavernes de grosses granulations.

Toutes fois ensuite les plus grosses cavernes ont le volume d'une amande, puis

elles étaient bien vite devenues pour présenter celui d'une tumeur ou d'un poids sur la partie sous-jacente du lobe sup. et de la partie sup. du lobe inf. Nous avons trouvé beaucoup de granulations tuberculeuses dans ce tissu engorgé et enfin dans le tiers inf. du lobe inf. rendant de l'engorgement qui a envahi la partie du lobe. Certaines portions superficielles ne contenaient plus d'air, tandis que d'autres plus en avant et surtout à niveau du bord inférieur saillaient en renflement un peu, bosselé ne pouvaient avoir succombé que lorsque il ne restait plus que un peu d'air (en quantité absolument minime) seulement à la base du poumon gauche.

Les adhérences pleurales sont également très prononcées de ce côté.
En les examinant on remarque que le lobe inf. présente à sa région postéro-externe un plongeon filiforme de la longueur de la phalange de la main, offrant à sa périphérie des prolongements radiés très nets dont l'un d'eux forme comme une bride occasionnant une dépression très notable à la région postéro externe du bord inférieur très saillant sur les autres points.

C'est l'index certain d'un pleurésie ancienne de ce côté où les lésions sont moins prononcées et certainement moins anciennes que du côté droit.

Cœur droit un peu dilaté et hypertrophié. Poids du cœur 350 gr.
Poids du poumon dr. 1980 gr. du poumon g. 1230 gr.
Foie gras très volumineux 2320 gr.
Reins assez volumineux sans lésions appréciables. R. dr. 260 gr. R. g. 200 gr.
Rate volumineux sans lésions notables 330 gr.

35e Leçon (suite)
3 février 1900

Tuberculose pulmonaire,
avec amyotrophie sans cause appréciable

F. 18 ans, 1. de M. Chaspet. Cette malade a succombé à une tuberculose pulmonaire qui paraît avoir évolué dans l'espace de trois mois. Depuis un certain temps avant sa mort, elle a présenté de l'œdème des membres inférieurs et des extrémités des membres sup. ainsi que de la bouffissure de la face, sans que les urines aient contenu la moindre trace d'albumine sans aucune affection intercurrente.

Autopsie le 3 février 1900. Œdème très marqué des membres inférieurs et du bras. En cavité abdominale un suintement qui 150 à 200 gr se trouve au fond de la cavité pelvienne.

Les deux poumons sont adhérents

à la paroi thoracique ; le poumon droit sur toute sa surface et le poumon gauche au niveau de la moitié sup. au moins.

Le poumon droit présente sur presque toute son étendue des lésions tuberculo-caséeuses confluentes ou diffuses et des cavernes nombreuses, faites comme à l'emporte-pièce dans le tissu pulmonaire infiltré de tubercules. C'est surtout au lobe sup. et à peu près complètement détruit dans lequel il ne reste perméable à l'air que de petites portions de la portion sup. du lobe inférieur.

Le poumon gauche présente des altérations de même nature apparentes au aspect, mais limitées à la moitié sup. de l'organe. On trouve même dans certaines cavernes du volume d'une noix à la portion sup. du lobe inf., mais qui sont complètement entourés de tissu, sinon sain, au moins perméable à l'air.

En résumé les poumons présentent des lésions tuberculeuses destructives considérables.

Le cœur est petit, ne pesant que 200 gr., sans aucune lésion appréciable.

Les reins ne sont pas volumineux, pesant l'un 120 et l'autre 125 gr.; mais ils ne paraissent pas altérés à l'œil nu.

Les autres organes examinés avec soin n'ont rien présenté de particulier.

—

La cause de l'amaurose est difficile à déterminer, vu l'absence d'albumine et de lésions rénales, avec un petit cœur.

Peut-être faut-il incriminer la rapidité de la marche de la maladie qui aura pu ainsi donner lieu à un affaiblissement de l'action du cœur.

On peut se demander encore si la malade n'avait pas antérieurement une chlorose qui l'aurait prédisposée à ce trouble.

Il aurait fallu aussi examiner le cœur pendant la

39e Leçon (suite)
17 février 1900

Tuberculose pulmonaire guérie et pleurésie récente gauche qui paraît avoir été la cause de la mort. – Estomac bilobé –

F. 64 ans, s. de Mr Bondet. Il s'agit d'une femme qui était considérée comme atteinte de tuberculose pulmonaire et qui aurait succombé à une pneumonie secondaire.

Autopsie le 13 février 1900. Cette femme très amaigrie à cheveux complètement blancs, sans trace d'œdème des membres inférieurs.

Après avoir ouvert l'abdomen, on constate que l'estomac présente un rétrécissement vers sa partie moyenne et qu'il est très étendu ; son grand cul-de-sac se trouvant

sous le diaphragme pendant que la portion droite dilatée descend à 3 travers de doigt au dessus de l'ombilic.

En ouvrant sur plan l'estomac, on voit un frottement très prononcé de la muqueuse à la partie moyenne, correspondant à la partie renflée, mais sans trace d'altération de la muqueuse. On remarque seulement qu'à un vers du fond la paroi stomacale est adhérente au colon transverse et qu'en ayant épaissi et dilaté sur un point à la partie latérale droite de la paroi abdominale; ce qui indique qu'il y a eu dans cette région une inflammation ancienne de cause inconnue, vu l'absence de lésions dans d'autres organes abdominaux.

Le poumon droit est complètement adhérent à la paroi thoracique rétractée surtout au sommet, tellement que le poumon ne peut être enlevé qu'en déchirant le sommet qui apparaît alors comme ulcéré. Il est en effet le siège de cavernes rétractées à parois ~~tout~~ à fait noires, sans suppuration, ni nodules caséeux appréciables. Les cavernes communiquent toutes avec des ouvertures bronchiques à constituer une cavité ~~très~~ anfractueuse et traversée irrégulièrement par des brides nécrotiques, dont la paroi supérieure est restée adhérente au thorax. La portion restante paraît être rétractée et réduite à une épaisseur de deux travers de doigt qui représente le lobe sup. à son sommet. Le reste du lobe se continue en avant sous la forme d'une bande sclérosée noire, tout angle de deux travers de doigts d'épaisseur.

Le lobe moyen et surtout le lobe inf. à la partie sup. et postérieure, présentent de nombreux nodules noirs et durs, parfaitement correspondant à des tubercules cicatriciels. On voit en à la partie sup. du lobe inf. des masses noires plus volumineuses paraissant correspondre à des amas de granulations du volume d'une lentille et d'une noisette qui sont transformés en tissu cicatriciel noir. Enfin le tissu pulmonaire présente aussi de nombreuses taches noires irrégulières.

Ces lésions vont en diminuant de nombre à mesure que l'on examine les portions qui se rapprochent de la base dont les bords et surtout la face inférieure présentent un emphysème très prononcé. Sur la base les portions emphysémateuses forment des saillies mamelonnées irrégulières. L'ouverture de cette face du diaphragme est incomplète [illegible]

Les adhérences pleurales sont plus prononcées au niveau de la paroi et d'autant plus que l'on s'élève vers le sommet où elles sont tellement prononcées que les plèvres n'ont pas pu être détachées.

Poids du poumon droit 490 gr.

Le poumon gauche présente environ 995, adhérences vers les parties supérieures et il existe à la partie inf. de la cavité pleurale 150 à 200 gr. de sérosité.

La base du poumon ne présente que de légers traces d'atélectasie.

Le poumon incisé de haut en bas, montre qu'il existe au niveau du lobe sup. droit, dans sa région postérieure ~~quelques petites infiltrations~~ noires du volume d'une lentille et autour des bronches noirâtres. Ces foyers existent seuls à la partie sup. et postérieure du lobe inférieur où

ils sont assez nombreux, allant en diminuant pour disparaître vers la partie inférieure.

Le lobe inf. gauche paraît congestionné, il est pourtant perméable à l'air, sauf la moindre trace d'hépatisation du tissu.

Le lobe supérieur est emphysémateux.

Poids du poumon g. 510 gr.

Les ganglions trachéo-bronchiques sont volumineux, noirâtres, complètement ou en grande partie scléreux.

Les trachée et les bronches contiennent seulement du muco-pus.

Le cœur est volumineux surtout aux dépens du cœur droit, sans lésion orificielle.

Poids du cœur 325 gr.

Les reins sont diminués de volume, la capsule épaissie enlève mal un rufan chagriné. Ils sont manifestement scléreux.

Poids du r. dr. 135 gr. et du r. g. 165 gr.

Foie diminué de volume du poids 1070 gr. — Rien pour

Réflexions. C'est un cas remarquable de guérison de la tuberculose pulmonaire avec des productions scléreuses sous la forme de nodules durs, nodules correspondant à des productions tuberculeuses avec de tractus noirs, comme on les trouve souvent dans la bronchite chronique et qui correspondent surtout à des espaces interlobulaires sclérosés.

Enfin les cavités de sommet étaient aussi cicatrisées qu'il est possible avec conservation d'acinis, confractures et dont une portion a été prise pour l'examen histologique.

Il est regrettable que l'histoire clinique de la malade fasse complètement défaut, pour connaître dans quelles conditions cette guérison a pu se produire.

Il est possible qu'elle soit en rapport avec l'hypertrophie du cœur et la lésion des reins. L'éx. histologique permettra d'apprécier exactement dans quelle condition se trouvaient ces organes.

En tout cas l'hypertrophie du cœur n'est pas douteuse, quoique le poids de l'organe ne soit pas très fort; car il s'agit d'une femme et d'une vieille femme ~~apoplexique~~ et de petite taille, qui, succombant à une tuberculose pulmonaire ordinaire, avait eu un cœur dépassant à peine 300 gr.

La malade a succombé à la pleurésie qui a probablement suffi pour entraîner la rupture déjà portant gêne pour la lésion pulmonaire et pleurale ancienne.

C'est le souffle pleurétique qui a fait croire à un souffle pulmonaire. C'est la seconde fois à quelques jours d'intervalle, que nous constatons pareille méprise.

41e Leçon
22 février 1900

Tuberculose pulmonaire
adhérences anciennes du
duodenum au colon transverse
et de l'appendice à la paroi
postérieure du bassin et du rein.

—

H. 62 ans, s. de M. Bouchet —
aucun renseignement sur l'ex. du
malade, ni sur ses antécédents path.

Autopsie le 22 février 1900 — Sujet
très amaigri, rares traces d'œdème.

après avoir ouvert l'abdomen,
on constate que l'estomac n'est
visible sur aucun point et que l'il
semble en rapport en arrière avec
la paroi postérieure du tronc du côté gauche,
au devant des vertèbres cervicales.

mais il existe à la région épigastrique une saillie formée par un pli péritonéal du colon transverse, qui est très distendu par des gaz, tandis que vers delà le colon n'a pas plus de deux travers d'index d'épaisseur.

Ce pli du colon est formé par un tissu cicatriciel blanc sous forme d'une bandelette qui relie les deux parties vésicales de cet intestin dont la partie postérieure est adhérente à la première portion du duodénum.

Toutefois, on n'observe rien de particulier du côté de la vessie et des voies biliaires dont les quelles on entoure par du

calculs. On remarque seulement que la vésicule biliaire est distendue par du liquide au point ~~qu'on sent~~ dépassant le bord ant. du foie de près de deux travers de doigt.

En passant en revue l'état des ~~divers~~ parties de l'intestin et des organes contenus dans la cavité abdominale, on voit que l'appendice très long adhère ~~intimement~~ à la paroi postérieure de la cavité abdominale et par la moitié droite de son extrémité à la portion inférieure du rein. Il s'agit aussi d'athérome aortique, coqueluches de bénin [illegible].

aucune autre lésion appréciable des organes voisins qui seront examinés plus particulièrement après avoir été enlevés.

Le poumon droit présente une symphyse complète des plèvres épaissies. Il atteint vers les deux plèvres et paraît généralement indemne, sauf tout à fait au sommet où on voit à 3 travers de doigt au dessous de la clavicule.

Un incision vertical permet de reconnaître qu'il existe, en effet, tout à fait au sommet, une caverne de forme irrégulière à parois rétractées et renfermant un magma caséeux demi-liquide ; puis à la partie postérieure du lobe sup. une caverne arrondie (~~de la partie de la sup. du lobe~~) pouvant contenir une petite mandarine, faite comme à l'emporte-pièce dans un tissu fort sénétant noir, avec 2 ou 3 points caséeux un tissu tout simplement dilaté [illegible] et adhérent au lobe

La paroi interne de cette caverne présente quelques légères saillies irrégulières et elle est partout recouverte d'une matière jaunâtre qui ne disparaît pas par le lavage à grande eau. On voit alors sur l'os que cette surface interne est assez irrégulière villeuse.

On remarque quelques sup, et notablement diminué de volume, que les bronches droites vésicuses semblent rapprochés; depuis du reste il présente partout une densité filleuse, en même temps qu'une coloration noire sclérosé, très certainement avec une rétraction notable.

Le lobe inférieur adhérent au lobe sup.

présente aussi dans certains cas plusieurs nodosités de volume d'une amande à une noix constituées par des amas de granulations tb. amènes au milieu d'un tissu noir dur et mamelonné rétracté.
La partie moyenne du bord présente certains travers de doigt environ de hauteur et de largeur ayant autant de profondeur une coloration rouge sombre avec induration résistance notable sur les coupes qui offrent plutôt un aspect lisse, elle n'existe pas d'où ~~dans~~ cette nouvelle indurée qui paraît se rapporter à de la pneumie hypertrophique, tuberculeuse, appréciable à l'œil nu

Les plèvres sont partout très épaissies surtout aux dépens de la plèvre pariétale elles sont intimement adhérentes. En les séparant par la dissection on voit qu'il n'existe pas de plaques fibreuses rattachant la plèvre viscérale aux côtes par conséquent il n'y a pas eu de pleurésie antérieure mais les lésions pleurales présentent une moindre intensité au niveau des cavernes.

Le poumon gauche présente seulement des lésions pleurales à la région sus moyenne il y a aussi des vues de sévérité à la partie inf. de la cavité pleurale.

Le bord inf. du poumon est rétracté et la surface du poumon à l'aspect et légèrement plissée, recouverte d'un léger exudat fibrineux. L'exudat devient plus abondant à la région externe du lobe inf. qui est augmenté de densité.

Le lobe sup. est emphysémateux mais on sent toujours nombreux indurés profondément.

Les coupes montrent qu'il s'agit, en effet, des groupes de granulations tuberculeuses sous un tissu sclérosé non pourvu de cellules du volume d'une noisette à une amande, à la région médiane et post. du lobe sup., mais non au sommet qui est emphysémateux et indemne de toute lésion tuberculeuse.

un 3 travers de doigt de hauteur.
Les lobes inf. adhèrent au lobe sup.,
mais seulement d'une manière récente,
car on peut facilement séparer les lobes.
Le lobe inf. présente seulement
à sa partie extérieure une masse
ayant volume de pneumonie
ayant l'aspect de l'hépatisation
grise avec tendance à prendre l'aspect
cérébral sur le point le plus superficiel
qui touche à la partie extérieure de
la plèvre recouverte d'un revêtement
d'un canevas blanc assez épais.

Ganglions trachéo-bronchiques volumineux, noirs, sclérosés.

Cœur plutôt gros volumineux, tous lésions appréciables.

Rien de particulier à signaler à l'œil nu pleurésie
transversale dans partie post. et latérale droite, présence dans
le sillon central formant des plaques blanchâtres avec épaississement
de la capsule sur la face sup., indices de constitution antérieure

Les reins présentent quelques petits kystes visibles à la surface sous la forme de petites tuméfactions saillantes de la largeur d'une tête d'épingle à une lentille. Leur tissu est plutôt un peu blanchâtre avec des stries rouges au niveau du tubercule cortical, mais sans épaississement avec adhérence de la capsule. Sur l'un des reins, tuberculé du volume d'une tête d'épingle, de coloration blanchâtre.

La rate n'offre aucune lésion.

L'estomac et l'intestin servent sur toute leur étendue, sans oublier l'appendice n'offrent aucune lésion appréciable.

Réflexions. — Il s'agit vraisemblablement d'une tuberculose pulm. à marche lente et dont le début doit remonter à une époque éloignée. Son caractère du sommet doit présenter manifestement l'aspect d'une lésion tuberculeuse avec tendance à la rétraction et à la guérison au milieu d'un tissu fibreux rétracté.

C'est aussi dans un tissu fibreux qu'on trouve toujours à l'autopsie bien la grosse caverne de la partie post. sup. du lobe sup. avec une petite portion indurée en rapport avec les plèvres du thorax, probablement parce que les plèvres destructes ont porté sur un tissu préalablement sclérosé.

Il est à remarquer que c'est dans les cas de ce genre (d'une caverne ancienne, au milieu d'un tissu fortement sclérosé)

que les signes de la caverne acquirent leur maximum d'intensité, au point de faire croire pendant la vie à une caverne beaucoup plus considérable, comme nous avons en plusieurs fois l'occasion de constater (notamment au coagulation du bruit tympanique à la percussion et du souffle amphorique à l'auscultation).

à remarquer aussi que le poumon gauche ne présente pas de lésions au sommet; que celles-ci ne se trouvent qu'à 3 travers doigt au dessous du sommet de la partie post. et sont incomparablement moins graves que celles du poumon droit.

Cela tient vraisemblablement à ce que les lésions du poumon gauche ne se sont produites que à une époque bien postérieure aux lésions du poumon droit

alors que le sommet du poumon y, avait eu le temps de devenir emphysémateux et par conséquent moins exposé à être le siège de lésions tuberculeuses, qui se sont produites dans les parties centrales et déclives du lobe qui sont atteintes par moins emphysémateuses.

Du reste lorsque les vieillards sont atteints tardivement de tuberculose pulmonaire, on voit comment les lésions se touchent à la surface du sommet que sur un point de siège plutôt vers les parties profondes du poumon, pour la raison qu'il existe rel emphysème au niveau des parties superficielles.

C'est ainsi que dans cette catégorie de vieillards, les signes de lésions doivent être surtout recherchés au sommet plutôt vers l'espace interscapulaire.

Il existait chez ce malade de très
très manifestes de péritonite ancienne
localisée surtout autour du duodénum
du côlon transverse, sans pouvoir
remonter à leur cause. Il sans savoir
quels troubles ces lésions ont pu occasionner
pendant l'observation du malade a fait défaut.

Il est nécessaire intéressant de
constater que toutes les autres parties de
la cavité abdominale étaient indemnes,
à l'exception de l'appendice qui
présentait une adhérence anormale
ancienne, très probablement consécutive
de celle des autres intestins, sans
aucune lésion de ces divers parties du
tube digestif, toutes ces lésions étant
péritonitiques.

2e Leçon (suite)
2 nov. 1903

Tuberculose pulmonaire avec cavernes. Mort par hémoptysie.

F. 40 ans, offrant les signes d'une tuberculose chr. cavitaire avec prédominence à droite, et qui, peu d'une hémoptysie, a succombé en quelques instants.

Il est intéressant de rechercher comment l'hémoptysie a pu se produire et comment elle a pu déterminer la mort.

Chez les tuberculeux, les hémoptysies du début proviennent du processus pneumique qui est hémorrhagique, comme dans la pneumonie hémorragique.

Il peut encore exister chez des cavitaires, mais plutôt exceptionnellement. Chez eux le sang provient des caverns.

Lorsque les crachats de sortie régénérés lentés, on peut attribuer la présence de sang au tissu de granulation vascularisé qui borne souvent des globules sanguins mélangés alors aux produits expectorés.

Mais lorsque il y a une véritable hémoptysie, le sang vient soit de l'ouverture d'un vaisseau plus ou moins volumineux de la paroi d'une caverne, qui est restée perméable au sein ancien de l'obliteration comme il arrive pour la plupart des vaisseaux situés à ulcérations

Il peut se faire que l'ouverture du vaisseau ait été directe, soit en commencant par une petite ectasie dite anévrysme de Rasmussen.

Nous avons donc recherché ces lésions dans les nombreux cœurs remplis de caillots cruoriques que présentait la pomme droit de cœur. Il arrive assez fréquemment en pareille circonstance, nous n'avons pas pu découvrir d'où venait le sang, parce que les cœurs sont trop nombreux et manifestement, que l'ouverture peut correspondre à une simple déchirure en forme de fente régulière ou non moins difficile ou impossible à constater.

ce n'est que dans les cas où les crachats ne sont pas nombreux qu'on peut faire assez facilement cette constatation.

Toutefois on peut bien se rendre compte que le sang vient d'une caverne et non d'un processus pneumonique ; car celui-ci qui existe à un très haut degré entre les productions tuberculeuses ulcérées ou non offre une coloration grisâtre terne qui n'indique pas la présence du sang. Enfin le processus pneumonique hémorrhagique donne au moins quelquefois un crachat une teinte rouge sombre et parfois noirâtre.

On trouve bien dans l'autre poumon des taches rouges ou vin d'un emphysème, moins qui ne sont pas le point de départ de l'hémorragie, car il n'y a pas de processus pneumique à la niveau des les constate aussi bien dans les cas où du sang venant par eux, d'un anévrysme de l'aorte ouvert dans la trachée, a pu pénétrer dans les bronches et détruire le poumon par aspiration.

C'est ce qui s'est produit très certainement dans ce cas où le poumon qui était incapable de

respiré et cependant recouvert de sang coagulé. C'est un un de ces derniers points ulcérés que l'démarcation a enlevé et c'est pour aspiration qu'elle a pénétré dans c'autre poumon où la respiration devait être exagérée par compensation.

La pénétration du sang dans le poumon emphysémateux pour la première indiquée ici-dessus donne lieu à des lésions bien caractéristiques où l'on voit que l'infiltration sanguine des alvéoles emphysémateux en y ~~[illegible]~~.

Ces lésions sont bien différentes à celles de l'infarctus

2e Lecon (suite)
7 nov. 1903

Autopsie du 7 novembre 1903

904

Tuberculose cavitaire bilatérale.

- Gros poumons ; processus pneumonique terminal assez intense des 2 bases.

Dubois Marcelin. 32 ans Ste Elisabeth.

Pas de renseignements cliniques

Autopsie. Sujet maigre ; léger œdème des jambes.

Thorax

Symphyse assez serrée des deux côtés dans la moitié supérieure, bases libres. Pas de liquide.

Poumon droit très volumineux, ne s'affaissant pas. Cavernes multiples immenses, communiquant entre elles de tout le lobe supérieur (ensemble = poing) ; lobe moyen et inférieur remplis de tubercules cuits, formant dans la partie supérieure des masses confluentes prêtes à se désintégrer ; à la base au contraire les tubercules sont plus isolés, déja caséeux cependant et semés dans un peu de parenchyme emphysémateux

mais il y a aussi à la base
particulièrement en arrière
un peu d'hépatisation
sur une surface grande comme
la paume de la main ; granu
très fin, pas de cloisonnation,
teinte lie de vin. Exsudat
pleural insignifiant (simple
dépoli)

Poumon gauche

même aspect volumineux et
compact ; mêmes lésions
tuberculeuses, mais moins
intenses : ulcères sinueux du
sommet moins étendus ;
tubercules descendant moins
bas dans le lobe inférieur.
Par contre le processus
pneumonique est plus étendu
il occupe en arrière les 2/3
de la hauteur ; il a d'ailleurs
le même aspect. La plèvre
montre un exsudat plus
étendu et plus apparent,
sans cependant avoir de
fausses membranes bien
compactes.

Coeur 300 g. Pas de lésion

Ganglions bronchiques
volumineux, noirs ; quelques
uns ont de petits tubercules

apparents.

abdomen

Très petite quantité de liquide dans le bassin sans condats solides apparents.

Foie 1830 gr. ; un peu gras, sans sclérose apparente.

Reins simplement un peu mous ; pas de tubercules (190 et 195 gr.)

Rate 250 gr.

Pas de lésions intestinales ; rien à l'estomac ni aux capsules surrénales.

Tuberculose pulmonaire chr.
avec envahissement graduel des parties inf. de l'organe pouvant considérablement augmenter de volume, en raison de l'emphysème compensateur.

H. 32 ans —
Cas remarquable pour l'hypertrophie des poumons emphysémateux chez qui après avoir présenté des cavernes à l'organe sont antérieurs graduellement pour des raisons (tub. de Sénac) voyez on trouve au sein des parties emphysémateuses de nouveau un processus pneumonique d'hépatisation ou un gd nombre de points intermédiaires.

Examiner trachéo-bronchique très volumineux, envahis anciennement et récemment.

Dr Lyon (suite)
2 nov. 1904

Tuberculose pulmonaire
ulcéreuse (cavernée) du sommet droit et même gangrène du volume d'une noisette incluse dans un tissu scléreux noir, au sommet gauche, chez un homme de 60 ans,
où cette lésion avait passé inaperçue et qui a succombé aux de troubles pulmonaires pouvant être rapportés à une pleurésie double nettement caractérisée et sur ouverte d'un côté.

En rappelant le cas qui l'a conduit jadis d'un tuberculeux présentant des phénomènes de généralisation tuberculeuse répétés et ordinaires avec pleurésie surtout péritonite tuberculeuse qui l'a entraîné la mort, nous voyons un résultat produit dans un autre cas par pleurésie seule puis une autre fois par bronchite et enfin dans un dernier cas par envahissement graduel du tissu pulmonaire de chaque côté.

Leçon
1 nov. 1903

Autopsie du 12 novembre 1903

907

- Tuberculose pulmonaire ancienne, avec poussées récentes
- Symphyses pleurale et cardiaque
- Mal de Pott (région dorsale supérieure) avec destruction de la moëlle.

Femme de 26 ans. Service de M. Bondet.

Renseignements cliniques

Toux depuis 3 ans, surtout depuis 9 mois.

Il y a 7 mois après une forte bronchite, gibosité rapide et douleurs dans la colonne. Paraplégie en quelques jours flasque jusqu'à la mort ; ~~mais~~ contracture des adducteurs

Incontinence d'urine et des matières.

Anesthésie jusqu'au dessus de l'ombilic.

Lignes de ~~excoriation~~ ramollissement du sommet droit.

Dans les derniers jours matité et souffle dans la base gauche.

Pas d'albumine.

Autopsie

Sujet amaigri ; oedème des pieds et de la partie supéro-interne des cuisses

énorme escharre mettant à nu du sacrum aux trochanters, chaque coté. Petites escharres à la face interne des genoux (les membres étant en adduction) et aux talons.

abdomen

Pas de brides péritonéales anciennes.

Un peu de liquide dans le petit bassin. 1450 gr.

Foie gros, très gras, pâtement à parois un peu épaissies. Un calcul unique

Reins (110 et 115) un peu durs, d'aspect anémique à la coupe; capsule non adhérente, mais un peu épaissie. L'organe était très adhérent à la capsule adipeuse traversée par des trabécules fibreux.

Rate 100 gr.

Rien aux capsules surrénales, à l'estomac ni à l'intestin (on a ouvert 1 mètre de la fin de l'iléon), ainsi que le cœcum.

Rien à l'utérus

Les deux trompes sont oblitérées à leur extrémité péritonéale, non dilatées. L'ovaire droit paraît normal : il présente de traces de corps jaunes; mais en outre sur la coupe se voit une petite tache arrondie

blanc en qui pourrait être un tubercule.

Ovaire gauche petit kyste gros comme une petite noix.

Vessie : en plein paraît très rétractée et très dure : elle ressemble à s'y méprendre à l'utérus. Ouverte elle montre une très petite cavité recouverte d'une muqueuse pliée avec quelques points congestionnés. La paroi, très épaisse (10 à 12 millimètres est ferme et un peu dure.

Thorax.

Pas de liquide dans les plèvres, symphyse des deux côtés dans toute la hauteur, mais seulement dans la moitié postérieure.

Symphyse pericardique. Poumons petits

Poumon gauche (les 2 poumons ensemble = 1 Kilog.)

au sommet 2 petites cavernes (noisettes) à parois scléreuses et un peu anthracosiques ; une autre plus petite. Ils contiennent quelques tubercules caséeux et scléreux, une dizaine de petits nodules déjà blancs mais encore assez vivants

Le lobe inférieur, est un peu atélectasié, à la coupe tissu

ferme, non crépitant, avec un grain fin net et inégalités ; très gris sale. Quelques nodules durs mais beaucoup plus rares ici qu'au sommet, et toujours sous forme de granulations blanches.

Poumon droit

Lymphysme des parties antérieures assez légère ; au sommet 2-3 petits crachats granulations à centre blanc disséminés dans tout le poumon, un peu plus abondants qu'à droite.

Ganglions tuméfiés, surtout noirs, sans tubercules manifestes

Coeur 280g Symphyse fibreuse assez serrée cependant pouvant se détacher encore en quelques points. Pas de tubercules visibles ; pas d'autre altération

Pas d'athérome.

Colonne vertébrale

Vue extérieurement il y a en arrière une saillie brusque vers la 9e dorsale.

On enlève la moelle ; on voit alors une nécrose presque complète du corps de la IV ~~XII~~e dorsale avec un petit séquestre

Le rétrécissement se continue ~~ten~~ peu sur le corps des IIIe et V^e vertèbres.

Maintenant abcès froid au niveau de la carie, entre les os et le grand ligament antérieur.

L'affaissement de la IVe vertèbre détermine une cyphose brusque avec saillie angulaire de la IIIe dans le canal. A ce niveau la moelle est en bouillie sur une hauteur de 25 à 30 millimètres.

Pas de pachyméningite notable.

4e Leçon (suite)
12 nov. 1903

Autopsie du 12 novembre 1903

- Cicatrices très discrètes des sommets pas de lésions en évolution
- Ulcérations sénéfiques confluentes de tout le gros intestin, sauf le rectum. Rien sur le grêle.

908

Homme de 55 ans Service de M. Lépine

Renseignements cliniques

Pas d'antécédents héréditaires ni personnels de tuberculose.
Jamais de bronchite.
Il y a 3 mois signes de fistule à l'anus ; depuis ce temps toujours très légèrement ne crache pas.
Depuis 2 mois 1/2 diarrhée incoercible n'ayant cédé à aucun traitement jusqu'à la mort.
Pas de coliques ; jamais de selles ni de signes de dysenterie.
N'a pas habité les pays chauds.
Pas de signes de tuberculose au sommet ni à la radioscopie.

Autopsie

Sujet très amaigri, sans oedèmes

abdomen

Pas d'ascite.

Rien à l'estomac

Intestin grêle ne présente qu'un seul petit point blanc jaunâtre en saillie légère, non ulcéré (tête de verre d'une épingle) et deux ou trois plaques de Peyer un peu apparentes. aucune ulcération, ni à la valvule.

Le gros intestin ~~nous~~ montre immédiatement au dessous de la valvule, dans le coecum, une ulcération irrégulière grosse comme une pièce de 5 francs à bords légèrement en saillie, immédiatement après une autre de même aspect, plus petite (pièce de 0.50 centimes) à bords doubles d'un bourrelet blanc jaunâtre. ~~Tumm~~ Puis suivent une série de perte de substance confluente, à bords découpés en jeu de patience; ces bords sont boursouflés, légèrement surélevés, mais le fond est plat, assez bien détergé.

Ces lésions se continuent avec le même aspect jusqu'à 50 centimètres environ de l'anus puis il y en a encore une de 2-3 centimètres

à 25 centimètres : c'est la dernière.
Elles sont par places tellement confluentes que l'intestin sur une surface grande comme la main ne présente plus de muqueuse, sauf quelques îlots élargis à leur base, gros comme un pois ou une noisette et qui prennent par leur relief relatif un aspect de petits polypes teinté de pigment noir.

Pas d'épaississement notable de la paroi ; pas de réactions péritonéale typique (on beaucoup de points épiploon adhère sur de larges surfaces et double le cardiac) ; sauf cependant pour la petite ulcération du cæcum qui montre sur sa face péritonéale une ébauche de granulations.

Pas de ganglions mésentériques apparents.

Appendice un peu rétracté, probablement ulcéré aussi

Foie un peu dur et d'aspect un peu graisseux. Pas d'abcès poids 1k510

Reins 160 chaque

Pas de lésions apparentes à part un peu d'épaississement

de la capsule qui s'enlève bien.
Capsules surrénales : assez grosses
fermes, mais sans tubercules.
Rate 115 gr.

Thorax
quelques adhérences pleurales
lâches des deux côtés.
Poumons 720 (dr.), 820 (gauche)
Tous les deux sont assez
emphysémateux.
Au sommet gauche petite
plaque épaisse, gris clair,
cautchoutée, de la plèvre
sans adhérence, sur une
surface grande comme une
pièce de 2 francs : une autre
cicatrice rayonnante,
déprimée. Aucun tubercule
La partie postéro-supérieure
du lobe inférieur surtout,
mais tout ce lobe aussi
sont un peu lourds ;
ils crépitent encore bien
mais laissent échapper une
abondante sérosité spumeuse
à la base quelques taches
punctiformes purulentes
semblent de petits abcès
miliaires : mais on peut se
rendre compte d'une
manière évidente qu'il
s'agit de pus dans les petites

bronches.

Au sommet droit 2-3 petites cicatrices, obliques, avec ~~tis~~ ~~pe~~ un petit point crayeux, en plein parenchyme. Pas de tubercules en évolution. Emphysème et un peu d'œdème du lobe inférieur.

Ganglions bronchiques volumineux avec à la coupe ligaments noires et rosées, sans tubercules visibles

Rien au coeur 280

7e Leçon
19 nov. 1903

Autopsie du 19 novembre 1903

214

- Tuberculose cavitaire avec envahissement des deux poumons
- Lésions laryngées intenses et trachéales.
- Ulcérations de l'intestin

Homme de 30 ans. (environ) service de M. Gard.

Renseignements cliniques

Tuberculose cavitaire ancienne.
Symptômes de lésions laryngées.
albumine dans l'urine.
Mort très rapide en quelques minutes

Autopsie

Sujet amaigri avec oedème légers des 2 pieds et des jambes.

Thorax

Pas de liquide dans les plèvres.
a droite une seule adhérence limitée à un point, en dépression, de la surface du poumon.
a gauche adhérences un peu

plus étendue, occupant le sommet, mais aussi discontinues.

Les deux poumons sont très volumineux.

Poumon droit

Caverne (noix) à la partie postéro-inf. du lobe supér. deux autres plus petites au dessus; le reste du lobe est compact, bordé de tubercules confluents, ou. La partie antérieure elle même, comme le lobe moyen, quoiqu'emphysém. contient beaucoup de nodules miliaires analog.

Tout le lobe inférieur en contient également. Il est dans l'ensemble, emphysémateux; cependant il y a ça et là quelques amas lobulaires d'atelectasie visibles par une dépression bleuâtre à la surface.

Poumon gauche

mêmes lésions ~~diffusés~~ envahissant tout l'organe mais aspect différent du

lobe supérieur. Celui-ci contient quelques petites cavités (bronches dilatées ?) ~~dans~~ et quelques masses caséeuses limitées (pois) dans un tissu dense, sclérem. anthracosique.

Infiltration à la partie toute postéro-supérieure du lobe inférieur, existe une caverne assez grande (mandarine), à parois assez lisses, pus filant.

Ganglions trachéobronchiques très volumineux, ligarés de noir et de blanc, avec quelques tubercules manifestes.

Cœur sans altérations macroscopiques.

Larynx. Extérieurement les lésions paraissent déjà considérables : l'épiglotte est rétractée, et ulcérée sur sa face ~~postérieure~~ ; les replis aryténo-épiglottiques sont très épaissis, durs ; de chaque aryténoïde monte sur sa face postérieure une ulcération à contours festonnés.

Après ouverture on perd les

que les ulcérations ont détruit les cordes vocales, particulièrement la gauche; en outre la partie sus-glottique tout entière est modifiée; la muqueuse est tourmentée, forme des plis amoncelés. L'ouverture des ventricules est déformée, à bords épaissis.

Au dessous de la glotte les ulcérations se continuent, étendues, à bords sexpijineux, elles paraissent peu profondes les bords sont plats, non en relief: cependant on voit au fond de plusieurs ulcérations des points blancs indurés qui semblent des cartilages dénudés. La paroi du larynx et de la trachée est aussi épaissie.

Ces ulcérations se poursuivent jusqu'à la bifurcation des bronches, qui sont indemnes.

Abdomen

Un peu de liquide dans le péritoine.

Foie légèrement gras

Reins sans altération macroscopique; la capsule se détache très bien, le tissu

n'est pas dur. On trouve en cherchant attentivement deux petits tubercules.

Rien aux capsules surrénales

Rate un peu grosse paraissant un peu sclérosée.

Tube digestif

Rien à l'estomac.

Sur l'intestin grêle, ulcérations lenticulaires à bord boursouflé, sans réaction péritonéale nette isolées tous les 10 à 20 centimètres à partir de 1 m. 50 du pylore. Puis peu à peu ulcérations plus confluentes, typiques en travers, avec granulations péritonéales nettes. Plusieurs ulcérations assez confluentes dans le cæcum, quelques unes encore assez étendues, transversales (3 à 4 centim. de longueur) sur le côlon ascendant et transverse.

Rien à l'encéphale ni à ses artères

1re Leçon (suite)
1907

1176

Autopsie du 6 décembre 1907

Grosse caverne tuberculeuse au sommet droit avec pneumonie caséeuse du lobe supérieur.
Tuberculose ancienne du sommet gauche avec plaque fibrocalcaire de la plèvre en un point limité correspondant à un nodule pulmonaire ancien. Lésion récente formée de tubercules crus dont l'ensemble est disposé en forme de coin à la partie sup. du lobe inférieur.

Homme de 47 ans. Service de M. Lépine.
Diabétique ayant eu une flussion de poitrine à 34 ans et mort de tuberculose pulmonaire.

Autopsie.

Abdomen.

A l'ouverture le grand épiploon apparaît avec un aspect particulier : il présente (ainsi que le mésentère) une surcharge graisseuse très marquée. En outre

il enveloppe complètement la masse intestinale et semble retenu dans le petit bassin. Or il n'y avait pas d'adherences à ce niveau, mais son extrémité inférieure était très sclereuse et très épaissie.

Pancréas : rien à signaler

Foie : 1870 gr. Augmenté de volume et offrant l'aspect du foie gras.

Reins : P: 220 gr. chaque. Augmentés de volume, mais ils ne présentent pas d'altérations apparents.

Rate : 430 gr. Hypertrophiée.

Thorax.

Poumon gauche : Il présente des lésions anciennes et des lésions récentes.
Les lésions anciennes sont les suivantes : A la partie moyenne du lobe supérieur, et en ar

on trouve un nodule du volume d'une amande présentant l'aspect du mastic entouré d'une zone de tissu sclérense. A ce niveau la plèvre présente une plaque blanche fibro-calcaire ancienne (lésion qui semble correspondre à l'ancienne fluxion de poitrine que le malade accusait) — En outre on trouve au sommet des lésions scléreuses et caséeuses, et même de petits cavernules du volume d'une noisette ou même d'une amande.

A la partie supérieure du lobe inférieur se trouve une lésion récente : elle est formée par un amas de tubercules crus de Laennec mais dont la disposition est remarquable, car elle est exactement figurée par un coin à base périphérique suivant la topographie des infarctus.

Poumon droit : Au sommet on trouve une grotte caverne du volume d'une mandarine

et immédiatement au dessous tout le lobe supérieur présente des lésions de pneumonie caséeuse.

Coeur : P : 370 gr. Un peu gros. Sans lésions orificielles.

12e Leçon (suite)
7 Xbre 1907

Ancien diabète.
Tuberculose pulmonaire

H. 47 ans, s. de M. Séjour.

D'après les renseignements que nous avons pu obtenir, il s'agit d'un homme ayant des habitudes d'alcoolisme stoïque qui aurait eu à l'âge de 34 ans une pleurésie droite. A cette époque il aurait maigri et l'on aurait trouvé un peu d'albumine dans son urine. Il tousse depuis cette époque et on a noté de la polydipsie depuis 2 ans. Enfin pneumonie il y a 4 mois.

Il est entré dans le service il y a un mois et demi avec des signes de tuberculose pulmonaire au sommet droit: matité, obscurité respiratoire et souffle. En même temps on a constaté de la dyspnée et l'amaigrissement.

Acétonurie dans l'urine qui renferme 40 grs de sucre sans albumine. Mais au dernier bilan le sucre avait disparu.

12e Leçon (suite) Ancien diabète
2 Xbre 1907 Tuberculose pulmonaire

Surcharge graisseuse avec rétrécissement du gd épiploon

H. 47 ans, s. à M. Lépine.

Autopsie le 6 Xbre 1907 – En ouvrant la cavité abdominale, on voit que toute la masse intestinale est enveloppée en avant par le gd épiploon épaissi, surchargé de graisse qui fait l'effet de la paroi d'un sac la contenant, l'extrémité de l'épiploon s'enfonçant dans la cavité du petit bassin, comme si elle était adhérente à un des organes qui y sont contenus. Or, en tirant sur cette extrémité qui est froncée et tendue, on la voit apparaître entière et sans adhérence; mais on constate qu'elle est rétractée par des brides rétractées lui donnant l'apparence de forme

un nœud épais à la partie ~~[illegible]~~ moyenne et un peu au dessus du bord libre. En somme il est évident que le gd épiploon a pris des dimensions exagérées pour envelopper toute la masse intestinale et avoir encore une portion notable engagée dans la cavité pelvienne; qu'il est notablement épaissi par ~~[illegible]~~ surcharge graisseuse très prononcée, et qu'enfin il présente ~~quelques traces~~ scléroses diminuées çà et là sur toutes les régions avec une sclérose beaucoup plus intense et une cicatricielle vers son extrémité inférieure engagée dans le petit bassin.

Cette lésion du gd épiploon nous paraît ~~[illegible]~~ attribuable à la fois à l'alcoolisme et à l'infection tuberculeuse.

La production hyperplasique de la graisse est, en effet, fréquente chez les alcooliques et aussi chez les diabétiques, et surtout s'il existe en même temps une cause infectieuse, comme celle de la tuberculose, pourvu que cette dernière affection n'ait pas trop entravé la nutrition.

C'est que cette production anormale de la graisse est le résultat d'une hyperplasie inflammatoire de cause infectieuse, auxquelles s'ajoute par l'action de l'alcool. La sclérose plus ou moins accusée qui accompagne toujours l'hyperplasie adipeuse en est la preuve, comme dans le cas où il n'y a aucune autre cause d'inflammation ; car l'intestin examiné avec soin ne présente aucune trace de lésion. Nous constatons seulement une surcharge graisseuse avec atrophie de consistance et

peut être un certain degré de rétraction ~~de~~ ~~de~~ ~~de~~ le mésentère, ainsi qu'autour des franges épiploïques du gros intestin qui sont très saillantes. Il s'agit encore en ce point d'une hyperplasie adipeuse avec un peu de sclérose.

~~Il existe~~ aussi un peu de surcharge graisseuse du péricarde et du médiastin.

Toutefois le tissu cellulo-adipeux sous-cutané n'est pas notablement augmenté, sans qu'il existe une véritable émaciation; c'est que l'évolution de la tuberculose pulmonaire a dû en dernier lieu troubler plus ou moins la nutrition et empêcher ou diminuer la surcharge graisseuse à ce niveau. Il semble bien, en effet, que l'état du tissu cellulo-adipeux sous-cutané soit plus modifiable que celui des organes internes, surtout des organes abdominaux, probable en raison des modifications plus profondes produites en ces derniers.

Le Pancréas inférieur a pas paru manifestement sclérosé.

Nous avons trouvé le foie volumineux et gras, pesant 1872 grs, sans qu'il ~~soit~~ présente quelque chose de spécial au diabète, si ce n'est que dans ce cas on le trouve ordinairement augmenté de volume.

Il en est de même pour les reins pesant chacun 220 grs. qui ainsi à l'œil nu ils n'offrent aucune lésion appréciable.

La rate est volumineuse, pesant 430 grs, et son état est en rapport avec l'infection tuberculeuse devenue très intense en dernier lieu, comme le prouve l'état des poumons qui sont le siège de lésions anciennes et récentes.

On trouve notamment au niveau du lobe sup. gauche, une lésion tuberculeuse très ancienne

et bien localisé du poumon et de la plèvre qui peut parfaitement se rapporter à ce que l'on a considéré comme un fleuron de poitrine treize ans auparavant.
Le malade ayant continué à tousser depuis cette époque et le sommet de chaque poumon noté ~~et~~ celui du côté gauche présentant une rétraction très accusée, il y a toutes probabilités pour admettre la persistance de lésions tuberculeuses suivies de cicatrisation, c.a.d. de sclérose pendant longtemps.

Ce n'est que ces derniers liens qui ont dû se produire les lésions ulcéreuses avec limites du sommet gauche, moins très prononcées du sommet droit et enfin la première caverne de tout le lobe sup. droit avec tendance rapide à la désintégration en plusieurs points.

Nous avons aussi remarqué à la partie sup. droit

A l'entrée du malade à l'H. D., on avait constaté les signes de la caverne du sommet droit et en même temps l'existence de beaucoup de sucre dans l'urine, c'est-à-dire un mois et demi avant sa mort, tandis qu'en dernier lieu les lésions pulmonaires ont augmenté et l'état général devenant de plus en plus mauvais, le sucre avait entièrement disparu de l'urine.

C'est un effet qui se produit en général, les diabétiques devenant phtisiques tuberculeux et n'ont en dernier lieu d'avoir de la glycosurie. Cependant ce n'est pas une raison pour que le diabète ne soit pas précédé de lésions tuberculeuses. Et dans ce cas il y a toutes probabilités pour que le malade ne soit devenu diabétique que depuis 2 ou 3 ans, d'après les commémoratifs et pour qu'il ait eu

déjà bien des années auparavant les lésions tuberculeuses dont nous avons trouvé les traces.

Mais alors il s'agit de petites lésions cicatrisées, n'ayant pas continué pas à évoluer par extension ; car lorsque cette évolution se produit d'une manière très manifeste, non seulement il ne se produit pas de diabète, mais la glycosurie qui pouvait exister auparavant, même à un très haut degré, disparaît comme dans ce cas.

Les diabétiques ont d'autant plus de tendance à devenir tuberculeux qu'ils sont moins âgés, surtout lorsqu'ils ont eu auparavant, comme dans ce cas, des poumons tuberculeux même bien cicatrisés. Et s'il s'agit de jeunes gens, la tuberculose est de règle, à brève échéance même, si les malades ne sont pas emportés par une pneumonie

Il y a donc entre la tuberculose et le diabète sucré des relations évidentes qui sont encore révélées par le fait d'hérédité. Il en résulte beaucoup de probabilités pour que l'infection tuberculeuse soit la cause réelle du diabète par son action, soit sur les centres nerveux, soit sur les phénomènes de nutrition, toutes choses encore mal connues. En tout cas le clinicien doit déjà prendre ce fait en considération en raison d'une importance au point de vue pratique, pour établir le pronostic et le traitement du diabète sucré.

Il est encore à remarquer dans ce cas que le cœur était augmenté de volume et de poids (370 gr.); ce qui rend bien compte de la cicatrisation des petites lésions tuberculeuses. Mais on peut se

demander comment il se fait que malgré cet état du cœur, il soit survenu non seulement des lésions ulcéreuses du poumons, mais encore en dernier lieu une pneumonie caséeuse étendue qui a déterminé rapidement la mort du malade.

C'est en effet, dans les cas de cœur que l'on voit l'action de l'hypertrophie du cœur annihilée par le mauvais état général du malade sous l'influence de l'alcoolisme et d'une glycosurie abondante. C'est à ces deux causes qu'il faut rapporter la débilitation de l'organisme à la période ultime, ayant permis à la tuberculose pulmonaire de prendre le dessus, jusqu'à se ~~manifester~~ en dernier sous la forme d'une pneumonie caséeuse étendue.

Pas de lésions originelles du cœur seulement quelques plaques jaunes d'athérome au niveau de la crosse aortique.

14e Leçon (suite)
12 Xbre 1902

Tuberculose pulmonaire
Cirrhose hépatique avec ictère

H. 48 ans, s. de M. Séjourne. Il s'agit d'un malade atteint d'une tuberculose manifeste, ayant abusé des boissons alcooliques et chez lequel sont survenus des signes de cirrhose accompagnés depuis quelque temps d'un ictère de plus en plus prononcé.

L'autopsie montre d'abord l'existence de lésions tuberculeuses des parties supérieures de chaque poumon avec des adhérences pleurales à droite. Ce sont des cavernes nombreuses que l'on trouve dans le lobe sup. droit qui est complètement envahi à l'exception de la languette inférieure de son bord antérieur où existe beaucoup d'emphysème.

Le lobe sup. gauche est seul le siège de nombreuses petites cavernes à la partie ant. et sup. On y trouve aussi des cicatrices déprimées par rétraction.

Par contre la base des deux poumons offre un emphysème qui paraît avoir aussi la respiration par compensation des lésions des lobes sup.

Le foie est diminué de volume, à surface granuleuse, jaune verdâtre. La vésicule biliaire a ses parois épaissies et rétractées sur son contenu qui consiste en un magma épais, brunâtre, de consistance pâteuse. Le canal cystique est oblitéré; mais les autres canaux biliaires en dehors du foie sont parfaitement perméables. Péritonite adhésive sous-hépatique.

Sur les surfaces de section, le tissu hépatique offre des traces ictériques manifestes entre lobules. Le tissu apparaît jaunâtre ou rouge. Son consistance de l'organe est manifestement augmentée.

Rien de particulier sur les autres organes.

Réflexions. Il s'agit d'un cas de cirrhose hépatique chez un tuberculeux alcoolique ; comme on en rencontre si fréquemment, en raison de l'action de la cause infectieuse sur le foie, puis de celle de l'alcool, comme nous avons cherché à le démontrer.

Mais c'est une cirrhose non ictère qui sans être très rare, ne se rencontre que de loin en loin, sans qu'on puisse déterminer d'une manière précise la cause de l'ictère.

Evidemment on peut supposer que c'est par suite de l'obstruction de gros canaux hépatiques intra-fonduleux par de la sclérose ; mais dans ~~la plupart des cas~~ où la sclérose est aussi intense d'un côté davantage, il n'y a pas d'ictère. C'est bien qu'on est réduit encore à des hypothèses pour l'expliquer dans le cas où il existe sans cause appréciable.

9 – 12 Xbre 1907. H. 48 ans, 2. à M. Lépine.

Entré avec ictère, gros foie, grosse rate; signes de tuberculose pulmonaire; ascite. Les matières se décolorent et deviennent complètement blanches. Gros éthylisme.

Autopsie. – Lésions caséeuses des deux sommets; foie cirrhotique; grosse rate. Rien aux voies biliaires.

Foie. – Cirrhose très prononcée avec une grande quantité de néocanalicules biliaires rudimentaires et en outre dilatation très prononcée des capillaires sanguins remplis de sang, tout à fait caractéristique du foie cardiaque, mais pas de dépôt de pigment biliaire.

Il en résulte que l'ictère constaté pendant la vie ne dépendait pas de la rétention de la bile dans les voies biliaires, mais seul de l'embarras circulatoire, comme on l'observe chez les cardiaques.

L'abondance des néocanalicules biliaires rudimentaires était peut-être en rapport avec l'état de la circulation?

3e Secon
1x-1907

Autopsie faite par le service de M. Lavio
le 12 décembre 1907.

Sclérose pulmonaire anthracosique prédominant au niveau du lobe inférieur gauche et du lobe supérieur droit.

Athérome de la valvule mitrale formant une plaque jaunâtre sur la face ventriculaire de la grande valve, un peu au dessus du bord libre, se prolongeant sur la région mitro-aortique, mais ne produisant pas de troubles orificiels

Résumé clinique. Homme de 65 ans.

Diagnostic : Sclérose pulmonaire prédominant à la base gauche. Syndrome de maladie bleue tardive

Le malade entre une 1ère fois en Avril 1907.
Nie la syphilis - Ethylisme. Pas d'autres antécédents à signaler.

Depuis 5 ans il tousse, s'essouffle, urine beaucoup et souvent. Depuis 4 mois son visage a pris une teinte bleue.

On note en effet à l'entrée :

une cyanose évidente des lèvres, du visage, des doigts.

une dyspnée vive,

de l'œdème de la face, du tronc, des membres

Examen du cœur négatif. On ne sent pas la pointe.

Vibrations pulmonaires diffuses.

Un peu d'albumine. Pas de fièvre.

Après quelques jours de régime déchloruré on note

disparition des œdèmes et de l'albumine.

diminution de la dyspnée.

persistance de la cyanose.

au poumon droit respiration suppléementaire.

Obscurité nette de la base gauche sans matité ni souffle, ni râles. Quelques râles sous crépitants à gauche en avant.

Au deuxième et dernier séjour à la fin de 1907, le malade se présente à peu près dans le même état que la 1ère fois. On note en outre un léger affaissement sous la clavicule droite.

Mort avec des oedèmes et une cyanose progressive

Autopsie.

Thorax.

Poumon gauche : Pas de liquide dans la plèvre. Adhérences surtout marquées à la base en arrière.
Emphysème des bords antérieurs. Le lobe supérieur présente de l'engouement récent. Le lobe inférieur est atrophié, caoutchouté, fortement anthracosique mais la crépitation n'a pas totalement disparu. Le lobe supérieur est également anthracosique.

Poumon droit : 900 gr. de liquide dans la plèvre droite et synphyse cellulense à la partie supérieure.
Grosses vésicules d'emphysème à la partie antérieure des deux lobes supérieur et inférieur

Anthracose des deux lobes surtout marquée à leur partie supérieure jusqu'à leur donner une consistance caoutchoutée. Au sommet du lobe supérieur on trouve une épaisse coque fibroanthracosique, et tout à fait à l'extrême sommet on voit un petit foyer sous pleural de dilatation en nuches d'abeille, à parois lisses, qui paraissent répondre à des dilatations bronchiques.

Cœur : P : 480 gr. Pas de liquide dans le péricarde quelques taches d'athérome sur l'aorte au lieu d'élection.

Sigmoïdes aortiques suffisantes. Un dépôt athéromateux au fond de la valve externe.

Le ventricule droit est dilaté et hypertrophié, sa paroi atteint deux centimètres d'épaisseur. L'orifice tricuspidien est très élargi.

En regardant la cloison par l'oreillette droite on ne trouve pas d'orifices. Sur la face correspondante à l'oreillette gauche on introduit une sonde cannelée sur une longueur d'1 cent. sous le voile de l'anneau de Vieussens, mais les deux oreillettes ne communiquent pas.

Orifice mitral : à l'épreuve de l'eau on arrive à déterminer un affrontement qui paraît suffisant, mais avec certaines précautions car la grande valve présente une énorme plaque calcaire sur sa face inférieure. L'ensemble de l'appareil valvulaire n'est pas infundibuliforme mais la portion d'affrontement des valves est très augmentée de hauteur.
A leur insertion vers la commissure interne de la grande valve les cordages tendineux paraissent un peu soudés. La grande valve est beaucoup plus malade, plus jaune, plus épaisse que la petite valve
On voit sur sa face ventriculaire une crête calcifiée un peu au dessus du bord libre qui s'étend sur la moitié interne de la grande valve, et qui se prolonge sur la région mitro-aortique pour se terminer à un centimètre avant les valvules sigmoïdes.
Il semble bien que cette lésion soit athéromateuse et non endocarditique.

Abdomen

Foie : P : 1200 gr. Muscade et un peu granuleux
Vésicule épaissie, sans calculs.

Pulsé : 170 : Ferme.

Reins : Pas de signes de sclérose à l'œil nu. Un peu congestionnés.

Rien à l'estomac

Lyon (Saint) 1907

1191

Autopsie du 21 décembre 1907.

Homme de 67 ans. Service de M. Geissler.

Tuberculose ancienne des sommets avec sclérose intense à ce niveau, et à l'état diffus dans les deux poumons. Adhérences pleurales bilatérales.

Résumé clinique.

Entré le 13 décembre 1907. Diagnostic clinique : bronchite chronique et emphysème. Depuis 3 ans il s'enchaîne l'hiver. Il y a 3 semaines son état s'est aggravé : il a eu des points de côté à droite.

Thorax emphysémateux. Sommet droit submat. Respiration emphysémateuse avec râles de bronchite. Rien au cœur. Pas d'albumine. Pas de température à l'entrée

Autopsie

Thorax.

Adhérences généralisées des deux plèvres sans plaque calcaire. Adhérences des plèvres au diaphragme.

Poumon droit. Le sommet est très adhérent. Il forme une masse indurée et bosselée. Sur la coupe on trouve quelques lésions caséeuses en voie de désintégration formant de petites cavernules qui pourraient contenir soit un pois, soit une noisette. Il y a surtout une sclérose intense à ce niveau avec des points cicatriciels à rétraction irrégulière. Tout le lobe supérieur est parsemé par des travées de sclérose diffuse, surtout accusées le long des vaisseaux.

Le lobe inférieur présente une sclérose moins accusée, quoique intense, avec quelques cicatrices plus marquées à la partie supérieure. Le tissu de la base est plus

dense, rouge, lisse sur la surface de section probablement par suite d'un processus de pneumonie hyperplasique. En outre dans tout le lobe inférieur on trouve de petits amas rouge foncés, granuleux, et légèrement saillants sur la coupe, indiquant la présence de nodules de pneumonie lobulaire. Près de la surface, où adhèrent les plèvres épaissies, on voit des tractus interlobaires bien accusés. Enfin on trouve du muco-pus à l'intérieur des petites bronches.

Poumon gauche : Lésions de même nature, mais moins accusées. Le sommet est sillonné de tractus fibreux très denses, très épais, et au sein desquels on voit de petits tubercules blanchâtres.
Dans le lobe inférieur il y a également de nombreuses traces de sclérose qui sont peut-être plus évidentes en raison de l'emphysème concomitant.

Cœur : P: 360gr. Un peu gros. Dans lésions.
Aorte : très lisse, sans athérome.

267

Abdomen.

Pas de péritonite sous hépatique.

Foie. P: 1320.

Rate. P: 140. } rien à signaler.

Reins: P: 150 chaque. La capsule s'enlève aisément, mais à la surface on trouve de petites dépressions qui semblent être des cicatrices d'infarctus anciens.

Rien à l'estomac

Examen histologique
- Reins
- Pneumonie chronique
- Sclérose avec tubercules
- Pneumonie lobulaire base droite
- Sclérose du lobe inf. gauche

17e Leçon (suite)
21 Xbre 1907

Tuberculose ancienne du sommet des deux poumons avec sclérose intense à ce niveau, puis d'une manière diffuse dans les autres parties des poumons, mais avec prédominance dans la partie supérieure de lobes du charger poumon.

H. Czapy, s. de M. Leimin.

Les cas dans le genre de celui-ci sont assez fréquemment rencontrés. Ce sont des vieillards qui tousse depuis longtemps sous l'on croit simple et catarrheux alors qu'en réalité il s'agit de tuberculose ou plutôt de sujets qui présentent à la fois des lésions tuberculeuses anciennes ayant peu de tendance à prendre de l'extension et des lésions infl. diffuses aboutissant à une sclérose de plus ou moins grande intensité

ce sont des cas sur lesquels nous avons précédemment appelé l'attention pour montrer les transitions qu'on rencontre entre les lésions tuberculeuses proprement dites et celles de la sclérose diffuse que, pour cette raison principale, nous attribuons à la même cause infectieuse, peut-être atténuée, mais peut-être aussi moins noble en raison de l'état dans lequel se trouve le tissu et principal et son cause qui est ordinairement augmenté de volume, comme dans ce cas.

Les adhérences pleurales étaient bien manifestes aux deux sommets. Toutefois il en existait aussi à la base droite dont le titre était manifestement plus ancien. Il s'agissait d'un processus infl. plus accusé, probablement colouloïde, et peut-être à l'état d'hypertrophie. Ces lésions survenues dans les derniers temps au niveau des parties déclives, du côté où se couchait le malade

en sont pas rares soit chez les tuberculeux, soit dans la sclérose simple, quoique les lésions aient débuté très manifestement par le sommet. C'est que, ~~à mesure~~ plus ou moins avancée, la circulation pulmonaire est plus ou moins entravée surtout dans les parties déclives; aussi se produit-il à ce niveau un processus infl. plus intense, obscurcissant la respiration donnant lieu à des râles muqueux, d'un côté ou des deux côtés du thorax vers sa base. Puis, à l'autopsie, on trouve ~~les lésions~~ dans ces régions ~~fréquentes~~, parfois ~~aux~~ points d'hépatisation ~~dénudés~~, cond. hyperplasique et des adhérences des plèvres, comme dans ce cas. Ce sont des phénomènes analogues à ceux que l'on rencontre chez les cardiaques, moins à un moindre degré.

Chez les tuberculeux, on peut trouver alors ~~des~~ tubercules jusqu'au niveau de la base.

12. 21 X^bre 1907 - H. de 67 ans, s. de Mr Veissier

Bronchite chronique.

Autopsie : Sclérose avec emphysème et tubercules anciens du sommet des poumons. Sclérose des lobes inférieurs avec aspect de pneumonie chronique à la base droite. Pneumonie lobulaire à la partie inférieure du poumon droit. Cœur, 360 gr. Reins 190 gr chacun, avec épaississement cicatriciel à leur surface.

a. Rein. On trouve au niveau de la surface de l'organe, des glomérules sclérosés avec de l'hyperplasie cellulaire sur des points limités et plutôt disposés en forme de coin à base en rapport avec la capsule par épaississement. Certains lobules ne montrent presque pas de lésions, à telle sorte qu'on peut conclure à des points d'inflammation par suite ~~d'après~~ d'oblitérations artérielles, ayant tout à fait la disposition de petits infarctus.

b. Pneumonie chronique et pneumonie hémorragique avec sclérose anthracosique ancienne très prononcée. Synphyse pleurale par fusion des plèvres sclérosées et très épaissies. Hyperplasie des fibres élastiques de la plèvre et du tissu pulmonaire. Vascularisation très prononcée du tissu pulmonaire et des plèvres.

C. Sclérose du sommet à un degré très prononcé

A ce niveau les plèvres adhérentes sont constituées par un tissu fibreux épais très vascularisé, puis au dessous on voit une sclérose sous la forme d'îlots ou de traînées fibreuses, criblés de taches anthracosiques, formant ainsi un tissu opaque ou rougeâtre tacheté de points noirs en quantité variable et en certains points très abondants. Ce tissu est entrecoupé avec un autre tissu verdâtre constitué par une grande quantité de fibres élastiques qui se répandent aussi dans les parties sclérosées, de telle sorte qu'il existe une hyperplasie considérable de ces fibres.

En plusieurs points on remarque des amas de petites cellules très colorées par la carmin dans lesquelles se trouve une petite cavité arrondie ou allongée tapissée par un épithélium cylindrique. Il s'agit vraisemblablement de néoformations alvéolaires rudimentaires en petite quantité et l'on trouve aussi quelques dilatations bronchiques

et parmi elles, une dilatation assez grande. Enfin sur les limites inférieures de l'amas sclérosé on voit un ou plusieurs points caséeux près desquels se trouvent plusieurs follicules tuberculeux avec cellules épithélioïdes et cellules géantes.

d. Engouement pulmonaire avec vascularisation intense et sclérose anthracosique ancienne. Plèvre adhérente épaissie, probable foyer adème, égal et très vascularisé. Hypoplasie des fibres élastiques de la plèvre viscérale.

e - Sclérose pulmonaire anthracosique très prononcée au niveau du lobe inférieure où la vascularisation ~~[illegible]~~ est manifeste. On y trouve indépendamment d'un engouement général des points où les cellules deviennent plus abondantes au niveau des bronches dont les parois et la lumière en sont remplies et parfois dans un groupe d'alvéoles, constituant ainsi de la bronchopneumonie et de la pneumonie lobulaire.

22e Leçon
janv. 1908

1196

Autopsie du 9 Janvier 1907

Tuberculose pulmonaire caséeuse bilatérale
avec lésions prédominant à droite.
Symphyses pleurales avec plaque fibreuse.
Exsudats récents sur la plèvre gauche
dans sa partie inférieure.
Ulcérations larynges ayant détruit
la corde vocale gauche.
Ulcérations intestinales

Homme de 39 ans. Service de M. Devic
Entré le 1er sept. 1907 à l'hopital

Résumé clinique

Ethylique, sujet à s'enrhumer facilement.
Il a dû s'arrêter de travailler il y a un an
pour un point de côté à droite. Depuis
il tousse et crache. Pas d'hémoptysies

A l'entrée : signes d'emphysème du côté gauche, et signes cavitaires au sommet du
On pense à une symphyse pleurale du côté gauche.
Foie débordant les fausses côtes. Cœur ému
Pas de diarrhée.
Sarcopnée cavitaire

Autopsie : cadavre émacié, sans œdème.

A l'ouverture :

Adhérences pleurales bilatérales, plus marq à droite où l'ablation du poumon est rendue très difficile. A gauche les adhéren sont moins intenses, et le sommet apparaît emphysémateux et libre. Le cœur est recouvert en partie par le poumon gauch et, seule, une petite portion du ventri cule droit est en contact avec la paro

Le péricarde est ouvert sur place il est épaissi surtout vers la base. Il contient une petite quantité de liquide trouble, verdâtre, dans lequel nage

quelques exsudats.

Le foie déborde largement les fausses côtes, mais il ne paraît pas gras, n'augmenté de volume. On sent un calcul dans la vésicule dont la paroi est un peu épaissie. Pas de péritonite sous hépatique. On trouve une petite bride unissant l'estomac au côlon transverse.

L'estomac apparaît réduit de volume. La région prépylorique est nettement délimitée par une structure au niveau de la partie moyenne. L'épiploon est très aminci

Après l'éviscération on se rend compte de l'intensité des lésions pleurales. La symphyse est totale à droite et le sommet du poumon s'effile en cône. A la partie inférieure et postérieure du lobe inférieur on trouve une plaque fibreuse des dimensions d'une pièce de 5 francs.

A gauche : le sommet est libre. Les plèvres sont épaissies et adhèrent partout ailleurs. Il y a une plaque fibreuse à la partie

inférieure et postérieure du lobe supérieur. A la base les deux feuillets sont séparés sur une certaine étendue, et la plèvre viscérale est tapissée à ce niveau par des exsudats récents.

Des deux côtés l'adhérence au diaphragme est totale. et l'on voit nettement la propagation de l'inflammation pleurale aux tissus des organes abdominaux. Le rein droit est intimement uni à la face inférieure du foie par un tissu scléreux dans lequel est englobée la surrénale et qu'il faut sculpter pour séparer les organes. Le foie, la rate adhèrent également à la face inférieure du diaphragme.

Thorax.

Poumon droit: sur la coupe on voit l'épaississement pleural, qui porte surtout sur le feuillet pariétal, et la symphyse. Soudure interlobaire. Le lobe supérieur est complètement caséifié. On y trouve plusieurs cavernes dont l'une grosse comme un petit œuf - Le lobe inférieur

est également envahi dans toute son étendue. On voit des multitudes de petits granulations jaunâtres, et le tissu qui les sépare contient cependant encore de l'air. On trouve une petite caverne à la partie postérieure et supérieure.

Poumon gauche : sur la coupe on trouve des lésions caséeuses au niveau du lobe supérieur, mais il faut noter qu'elles n'atteignent pas l'extrême sommet qui est emphysémateux et, bien qu'elles soient très accentuées au niveau des parties antérieures, elles n'atteignent pas cependant le bord antérieur. Le lobe inférieur est le moins touché. Il présente cependant une infiltration caséeuse dans la région supérieure et postérieure, mais au dessous il n'y a que quelques granulations.

Les ganglions trachéo-bronchiques sont gros, anthracosiques, et sur leur coupe on voit quelques granulations.

Cœur. P : 250 gr. Petit, sans lésions

Aorte : pas d'athérome

Larynx.

On trouve des ulcérations qui ont presque complètement rongé la corde gauche alors qu'à droite l'ulcération siège un peu au dessus de la corde qui est en partie épargnée.

Abdomen.

Foie. P: 1.480 Ne paraît pas augmenté de volume. Bord tranchant. Coloration normale

Rate. P: 220.

Reins: P: 170 / 135 rien à signaler.

L'estomac ne présente que des altérations cadavériques.

L'intestin: on trouve la valvule iléo-cæcale en partie détruite par les ulcérations. Il a l'appendice. En remontant sur l'iléon on trouve des grains de pro-entérie et de petites ulcérations peu nombreuses.

Le n'est qu'à environ 2 mètres au dessus de la valvule, que l'on trouve quelques ulcérations classiques : transversales, à bords surélevés et caséeux à la coupe, se traduisant extérieurement par la rougeur péritonéale et quelques granulations chez aux testicules.

Autopsie du 10 janvier 1908

Tuberculose pulmonaire fibroscreuse bilatérale.
Sclerose rénale.
Hypertrophie du coeur

Homme de 44 ans. Service de M. Lepine.

Résumé clinique.

Le malade tousse depuis une huitaine d'années. Depuis 12 mois il a cessé son travail. Ethylisme.

Signes d'infiltration bilatérale plus marqués au sommet gauche. Du côté droit dans la région moyenne souffle et râles confluents. Urines ?

Autopsie.

Cadavre amaigri. Oedème des membres inferieurs.

Thorax.

Poumon gauche: Adhérences pleurales au niveau du lobe superieur. A la base les 2 feuillets sont épaissis. Ils présentent chacun une plaque fibreuse à un niveau correspondant (partie moy. du lobe inferieur) à la région postérieure mais ils ne sont pas adhérents. On trouve un épanchement séro-fibrineux qu'on peut évaluer à 500 gr environ. Des exsudats récents recouvrent la plèvre viscérale.

A la coupe on voit nettement que les feuillets pleuraux sont oedématiés au point où ils sont symphysés. Le feuillet pariétal surtout est épaissi. Tout le lobe superieur est envahi par un tissu

de sclérose intense qui entourent de nombreux foyers caséeux. On trouve près du sommet une petite spélonque du volume d'une noix. Les lésions se poursuivent dans le bord antérieur emphysémateux, mais sans l'atteindre cependant.

Le lobe inférieur présente un aspect à peu près analogue. On trouve une petite caverne à la partie supérieure et postérieure. Au dessous est un gros bloc caséeux en forme de coin à base sous pleurale. Enfin l'extrême base est atélectasiée et peinte de gros tubercules.

Poumon droit : lésions analogues mais moins intenses. Le lobe supérieur présente le même aspect, et le bord antérieur qui est emphysémateux est également respecté. Il semble que les lésions aient débuté en même temps des deux côtés.

Le lobe inférieur offre également à sa partie postéro-supérieure une lésion cav en coin. La base respirait encore et ne présente que quelques granulations.

Cœur : P : 400. Rien au péricarde. Hypertrophie des deux ventricules rang lésions valvulaires

Les ganglions trachéo-bronchiques sont gra fibro-anthracosiques.

Abdomen.

Ascite en petite quantité.

Lésions intenses de péritonite sous hep bien que la vésicule paraisse saine et sans calculs à son intérieur. Une bride s'étend au niveau du pylore. D'autres sont au côlon transverse. Mais surtout l'S iliaque est englobé par ces adhérences qui exagère ses courbu au point d'accoler entre elles les diff parties qui le compose, y compris le côl descendant.

Pas d'ulcérations intestinales apparentes.
Dilatation très marquée de l'estomac qui ne présente pas de lésions.

Foie. P: 1950. Un peu granuleux à la surface. A la coupe il semble bien moins scléreux et plutôt gras.

Rate. P: 170.

Reins: P: 180 - 160. Manifestement scléreux - La capsule est épaissie. Elle adhère et laisse voir une surface irrégulière très granuleuse dans la partie opposée au hile principalement.

Rien aux testicules

Le larynx présente peu de lésions. Le bord libre des cordes vocales est cependant un peu irrégulier

Il semble bien qu'il y ait un rapport avec la sclérose des reins due à l'infection tuberculeuse, quoique il n'existe pas de tuberculose appréciable de l'autre côté dans ces organes.

327 2

21 – 11 janvier 1908 – H. 44 ans, s. d. la. Lépine

Tuberculose pulmonaire.

Autopsie – Tuberculose fibro-caséeuse bilatérale. Cœur : hdcy., sans lésions valvulaires – Reins scléreux à surface irrégulière. Foie d'aspect gras et cirrhotique.

a – Reins – Néphrite chronique diffuse nettement caractérisée avec capsule épaissie par sclérose.

b – Foie légèrement gras avec un peu de sclérose.

6e Secon
Janv. 1908

Autopsie faite le 17 janvier 1908 par le service de M. Paviot.

Tuberculose pulmonaire.
Tuberculose intestinale predominant sur le gros intestin, avec surcharge graisseuse inflammatoire.
Exsudats peritoneaux

Femme de 44 ans.

Résumé clinique : Pas d'enfants. Entrée dans le service il y a 10 jours pour de la diarrhée (25 selles par jour). Elle toussait depuis 2 mois et elle presentait sous la clavicule gauche des râles humides éclatants. Elle avait une temperature entre 38 et 39 : irreguliere. Un peu d'oedème des jambes.

Elle souffrait de coliques à la partie superieure du ventre, se terminant par de gros gargouillements dans l'hypochondre gauche et qui étaient suivis d'une selle imperieuse et rapide, sans ténesme, ni épreintes - A la palpation douleur dans

l'hypochondre et la fosse iliaque du côté droit
le foie dépassait les fausses côtes. Au dessous de
la fosse iliaque droite, couché parallèlement à
l'arcade de Fallope était un boudin qui
constituait la région la plus douloureuse de
son ventre. Pas d'ascite.

Sous l'influence de l'acide lactique et
des bains amidonnés laudanisés, les selles
se réduisent à 8 par jour. Mais 4 jours
avant la mort les selles remontent à 10 ou
par jour, et la malade éprouve une sensation
douloureuse à la partie postérieure du bas
comme si on lui ouvrait les os.

Expectoration assez abondante, purulente
et pas de signes de cavernes.

Mort assez brusquement.

Autopsie.

Poumon droit : au sommet caverne de la
grosseur d'une petite orange sous une coque
pleurale calleuse et limitée par une lame
fibreuse anthracosique. La caverne ~~est~~ vide fait
au point déclive.

Dans le reste du poumon, et dans le poumon gauche également, on trouve de petits tubercules granuliques enserrés par du tissu fibro-anthracosique.

Un peu de liquide dans le petit bassin, quelques exsudats sur le péritoine du gros intestin.

L'intestin grêle présente des ulcérations tuberculeuses, vergiques, transversales, avec des bords surélevés, et se traduisant sur la face péritonéale par un semis de petits tubercules. Quelques unes sont irrégulières et taillées à pic. Il est à noter qu'elles ne commencent à apparaître qu'à une distance d'environ 80 cent. à partir de la valvule iléocaecale.

La valvule iléocaecale est ulcérée également. Le caecum présente de grosses lésions. Ses parois sont très épaissies, surchargées de graisse, et sur la muqueuse on ne voit presque que des ulcérations blanchâtres, déprimées, qui occupent presque toute l'étendue du caecum, dont les parties saines apparaissent en surélévation.

L'appendice présente des lésions analogues

et est presque entièrement ulcéré.

Le gros intestin est parsemé d'ulcérations il a des parois très épaisses, surchargées de graisse et la muqueuse saine apparait comme boursouflée et formant des bourrelets irréguliers. On trouve encore une ulcération à la portion terminale du rectum.

Petits myomes utérins

392
26e Leçon
18 janv. 1908

1204

Tuberculose pulmonaire avec tuberculose intestinale prédominante sur le gros intestin (cæco-tuberculose).

F. de 44 ans, s. de M. Pariot.

Bien que les signes de tuberculose pulmonaire fussent peu accusés, le diagnostic de cette affection avait été fait et les troubles intestinaux avaient été rapportés à une tuberculose intestinale. Toutefois les conditions dans lesquelles ces lésions se sont présentées méritent d'attirer l'attention.

L'intensité des troubles intestinaux et la constatation d'une bande rétracté dans la fosse iliaque droite avaient bien fait penser à l'existence d'ulcérations tuberculeuses en grand nombre dans l'intestin et

notamment à la fin de l'intestin grêle et au niveau du cæcum où on les rencontre assez fréquemment. Or, l'autopsie a montré que les ulcérations de l'intestin grêle faisaient à peu près défaut dans les cinquante derniers centimètres de l'intestin grêle d'une manière tout à fait exceptionnelle, alors qu'elles étaient très manifestes sur l'étendue d'un mètre ou trois quarts mètres haut, et que pour ce qui concerne le gros intestin, si les lésions ulcéreuses étaient très prononcées au niveau du cæcum et de l'appendice, ainsi qu'il arrive assez fréquemment, on en rencontrait encore sur tout le reste du gros intestin, mais cependant de moins en moins jusque près de l'anus.

Si, sur l'intestin grêle, les ulcérations sont

surtout transversales ou irrégulières avec des bords minés, remplis de granulations tuberculeuses et aussi avec des granulations fines sur la face péritonéale, les ulcérations du gros intestin surtout du cæcum sont beaucoup plus irrégulières et étendues laissant seulement çà et là des îlots de muqueuse d'apparence saine, tout au moins sans tubercules appréciables à l'œil nu, quoique parfois on en trouve du côté du péritoine où l'œil reconnaît une légère process inflammatoire sous la forme au moins d'une vascularisation exagérée et de la présence de quelques exsudats fibrineux. Au dessous du cæcum, les ulcérations isolées et plus ou moins irrégulières sont entourées à l'emporte pièce aux leurs bords recouverts par la muqueuse.

Les lésions du gros intestin, double poids sont

épaissis et recouverts de grains ou nécroses ou fausses épiploïques, se présentent avec une telle intensité que le cas peut être considéré comme une iléo-tuberculose, qui s'est accompagnée aussi de troubles particuliers en rapport avec ces lésions, notamment de selles très fréquentes, ~~impérieuses~~ rapides à la suite de coliques violentes.

Toutefois il n'y a pas eu de tenesme ni de selles caractéristiques de la dysenterie. C'est que précisément les lésions de la dysenterie ont fait défaut et que les troubles étaient en rapport surtout avec les lésions du cæcum. Il est à remarquer néanmoins que malgré les lésions intenses de l'appendice, il n'y a pas eu la moindre crise de colique appendiculaire, lorsqu'elle recouvrait toujours pour cause la péritonite périappendiculaire, comme nous pouvons l'avoir démontré avec M. Pavot.

Nous ferons encore remarquer qu'en temps d'épidémie de dysentérie, il est fréquent de rencontrer cette affection chez des tuberculeux avancés dont les lésions pulmonaires passent souvent inaperçues, lorsque l'attention n'est pas dirigée de ce côté, parce que les troubles pulmonaires se présentent alors avec leur minimum d'intensité.

C'est cependant ce qui s'est passé dans ce cas où l'autopsie a révélé une assez volumineuse caverne au sommet droit alors que à l'examen clinique elle avait passé inaperçue. Ce sont précisément des faits analogues que j'ai observés avec de la dysentérie. Or, une grosse caverne superficielle peut passer inaperçue parce qu'elle peut ne pas donner lieu aux phénomènes

qu'elle occasionne habituellement, en raison de ce que sous l'influence des lésions internes de l'intestin, celles du poumon dans les parties voisines de la caverne sont réduites au minimum. Il en résulte qu'il n'y a pas de râles caverneux, que l'on ne peut guère constater qu'un affaiblissement des bruits respiratoires auxquels on n'attache pas beaucoup d'importance en présence des graves troubles intestinaux. Il n'y a pas absence complète de bruits respiratoires, parce que les bruits sous-jacents sont encore transmis. Cependant avec l'attention dirigée sur ce point, on peut s'assurer que dans ce cas le murmure vésiculaire n'arrive pas sous l'oreille comme lorsque le poumon est sain. C'est donc bien l'absence du bruit normal qui doit surtout attirer l'attention. Toutefois dans ce cas, les lésions moins importantes, moins plus appréciables en tout genre avaient suffi pour permettre d'établir le diagnostic vérifié par l'autopsie.

des ulcérations tuberculeuses de l'intestin quoique très prononcées étant bien cependant secondaires, comme on a l'habitude de le constater. Néanmoins les auteurs décrivent les ulcérations intestinales comme étant aussi parfois primitives, en disant qu'« si le fait est rare, il n'est pas exceptionnel ». Or, sans nier absolument la possibilité du fait, nous pouvons dire que, dans toute notre carrière, nous n'avons jamais observé un cas de tuberculose intestinale sans qu'il y ait au préalable des lésions pulmonaires qui se trouvent ordinairement à un degré très prononcé, mais qui peuvent exceptionnellement se rencontrer seules à un très degré et sans lésions aucunes.

Par conséquent dans le diagnostic des affections intestinales il n'y a pas à tenir compte de la possibilité d'une tuberculose primitive

de l'intestin ; car en l'admettant, on commettrait pour ainsi dire à coup sûr une erreur, comme nous avons eu l'occasion d'en être témoin, il y a quelques mois, chez une jeune femme atteinte de fièvre typhoïde qu'on ne baignait pas sous prétexte qu'on pouvait peut-être avoir affaire à une tuberculose primitive de l'intestin ! (diagnostic d'un médecin des Hôpitaux de Paris). Or la malade avait une fièvre continue, elle souffrait aussi de douleurs abdominales, mais qui tenaient à des adhérences péritonitiques sous-hépatiques, contractées et étant revenues sous l'influence de l'infection cherthienne, avec une intégrité parfaite des voies respiratoires dans le passé et dans le présent.

Et la preuve qu'il s'agissait bien d'une fièvre typhoïde sans aucune lésion tuberculeuse, c'est que la malade ayant fini par se mettre spontanément aux bains froids dont elle connaissait les avantages pour avoir pu traiter ainsi très heureusement et sûrement

beaucoup mieux, et a fini par guérir après deux rechutes toujours traitées par les bains.

Si la tuberculose de l'intestin pouvait, comme on le dit, se produire primitivement sous l'influence du lait ou de la viande provenant d'animaux tuberculeux, on devrait l'observer communément, alors que c'est le contraire qui est la vérité. Bien qu'il y ait toutes probabilités pour que les lésions intestinales se produisent dans l'infection tuberculeuse par le même processus que dans l'infection typhique, c'est à dire par l'infection générale avec les bacilles comme déterminants locaux, où le séjour des matières dans l'intestin joue le rôle de cause irritante, surtout au niveau des régions où abondent les organes lymphoïdes dont l'hyperproduction cellulaire et la prolifération semblent manifestement avec l'infection générale.

Il est encore à remarquer que le malade est mort assez brusquement, ainsi qu'il arrive aux souvent chez les phtisiques qui ont des lésions de l'intestin. Lorsque nous avons appris cela, nous avons immédiatement demandé s'il n'existait pas un peu de péritonite récente? Parce que nous avons vu souvent les malades succomber dans ces conditions sans que, pendant la vie, on ait fait le diagnostic de la péritonite qui se manifeste plus par l'aggravation de l'état général que par des phénomènes locaux caractéristiques. Mais lorsqu'on est prévenu de la possibilité de cette terminaison de la maladie, on peut parfaitement diagnostiquer la péritonite à l'aspect tiré de la face, pouls petit, filiforme, le ventre douloureux un peu météorisé, phénomènes accompagnés d'un affaissement général. — à noter les moyens utilisés comme tonus, boissons, frottements chez les tuberculeux.

Autopsie faite par le service de M. Tic
le 17 janvier 1908

Laryngite tuberculeuse intense
Grosses lésions pulmonaires bilatérales, avec cavernes aux sommets, et granulations datant de 2 mois dans les lobes inférieurs.

Femme de 4 5 ans.

Toussait depuis assez longtemps. On constatait des signes cavitaires aux deux sommets. Elle était presque complètement aphone.

Autopsie.

Le larynx est presque entièrement ulcéré. On voit une tuméfaction très intense de l'épiglotte, des aryténoïdes, des replis aryténo-épiglottiques qui sont comme œdémateux, des cordes vocales supérieures et inférieures. Il y a une diminution de la cavité du ventricule de Morgagni.

En outre toutes ces parties infiltrées présentent de nombreuses ulcérations. Les cordes ont en partie disparu. L'épiglotte est rapissée d'ulcérations dans ses 2/3 inférieurs ; son extrémité supérieure est un peu déformée. En arrière, dans la région aryténoïdienne droite on trouve une cavité plus grande contenant un débris de cartilage nécrosé.

Poumons : adhérences pleurales bilatérales au sommet et en arrière. Ils sont volumineux et leurs bords antérieurs sont emphysémateux. Au sommet droit : grosse caverne du volume du poing, et plusieurs autres petites ; on en trouve également à la partie supérieure du lobe inférieur. Au dessous on trouve d'assez nombreux tubercules, sous formes de granulations un peu grosses, jaunâtre, encerclés de sclérose noirâtre.

A gauche : lésions analogues, mais moins prononcées. Les cavernes du sommet sont moins volumineuses, et les granulations de la base moins nombreuses.

Cœur : P : 190. Petit, sans lésions.

Foie. P : 1280., d'aspect normal

Rate P : 160, normale

Reins. 180 - 140, rien à signaler.

Réflexions. Comme on le voit les lésions tuberculeuses du larynx coexistent avec des lésions excessivement intenses du poumons et c'est ce que l'on observe le plus souvent en pareille circonstance. Seulement il y a des cas où les lésions pulmonaires sont moins prononcées et surtout moins appréciables pendant la vie, d'autant plus que les lésions larynges sont plus intenses, masquant en partie les phénomènes d'auscultation relatifs aux lésions pulmonaires.

Ce sont ces derniers cas qui ont fait admettre la phtisie laryngée comme affection

éventuelle et parfois primitive, rare dès
mais non exceptionnelle ; toutes qu'en dé
les observations par lesquelles on veut
prouver la tuberculose primitive du
larynx manquent de preuves. En
tout cas nous n'avons jamais pu
la constater anatomiquement ; nous
avons toujours trouvé, avec les lésions
du larynx, des lésions tuberculeuses
anciennes et récentes des poumons.

Quant à la cause de cette localisation
de la tuberculose sur le larynx, elle n'est pas
seule due à la présence des crachats ; car
ceux-ci passent dans tous les cas par le larynx
il est probable qu'elle se produit chez des
malades ayant en outre le larynx
affecté d'une manière quelconque, comme on
voit cela pour les simples bronchites qui s'exposent
aux lésions localisées. Mais les renseignements nous font
malheureusement défaut sur ce cas.

26e Leçon (suite)
[illegible] janv. 1908

- Autopsie faite le 17 janvier 1908 par le service de M. Ric.

Tuberculose pulmonaire bilatérale avec grosses cavernes aux deux sommets au sein d'un tissu caoutchouté.
Les lobes inférieurs sont envahis par de nombreuses granulations noirâtres très anciennes.

Femme de 41 ans.

Toussé depuis très longtemps. Elle était depuis 6 mois dans le service où on avait constaté des lésions cavitaires aux deux sommets

Autopsie

Les poumons présentent des lésions analogues, qui prédominent cependant à droite.
On trouve de grosses cavernes au sommet, ainsi que d'autres plus petites; leurs parois sont inégales, et présentent des saillies

irrégulières. Elles sont creusées au sein d'un tissu grisâtre, sclérosé, extrêmement dense, prenant l'aspect caoutchouté ; et les ganglions trachéobronchiques présentent un aspect analogue.

Les lobes inférieurs des deux côtés sont envahis par de nombreuses granulations ressemblant à des grains de plomb, noirâtres, dures, entremêlées de tractus noirâtres, et paraissant très anciennes. Entre elles, à la base, on voit les traces d'un processus inflammatoire récent auquel a dû succomber la malade.

Adhérences pleurales bilatérales avec traînées de pseudolymphangite à la surface des lobes inférieurs.

Coeur. P: 225. Rien à signaler.

Foie. P: 1280 } rien à signaler
Rate. P: 190 }
Reins. 160-110. }

Réflexions. Ce qu'il y a de particulier remarquable dans ce cas, c'est l'intensité des lésions ulcéreuses et des productions granuleuses avec une sclérose égale et intense, tendant en somme à la cicatrisation des lésions à un degré rare et rencontré surtout pour des granulations en aussi grand nombre dans les deux poumons et seulement à l'âge de 41 ans, alors que des lésions analogues ne se voient guère que chez des sujets très âgés.

On ne peut que regretter de ne pas avoir de renseignements, soit sur les antécédents de la malade, soit sur les phénomènes constatés pendant la vie, pour tirer de l'examen de ces pièces tout le profit possible.

Autopsie du 5 décembre 1903

- Tuberculose cavitaire bilatérale très envahissante.
- Pleurésie droite à grand épanchement
- Lésions intestinales surtout psorentériques.

Homme de 31 ans Service de M. Lépine

- Renseignements cliniques

Tuberculose datant d'au moins un an. Signes cavitaires des deux côtés, surtout à gauche. De ce côté, sous la clavicule, bruits du coeur propagés avec retentissement jusque dans le 1er espace.

- autopsie

Sujet très amaigri, avec tout l'habitus d'un phtisique.

Thorax

adhérences étendues du côté gauche; à droite symphyse de la 1/2 supérieure avec dans la 1/2 inférieure épanchement séreux d'au moins deux litres refoulant le poumon en dedans et en haut.

Bord antérieur des poumons

en contact sur la ligne méd

Poumon gauche

Cavités anfractueuses très déchiquetées dans tout le lobe supérieur et la partie adjac du lobe inférieur. Ces cavités sont creusées dans un parenchyme sclérosé dont ne reste plus que des traînés grisâtres. Envahissement de tout le poumon par des ma caséeuses confluentes. Il re à peine à la partie tiers inférieure une très petite surface encore perméable à l'air.

Etat scléreux très marqué de la plèvre adhéren

Poumon droit

Même aspect, quoique moins accusé du lobe supérieur avec plèvre adhérente et scléreuse. Lobe inférieur rétatiné, fournant comme un dôme à la partie supérieure de l'épanchement. Les parties de la sérieuse limitant et épanchement sont fortement épaissies, recouvertes d'exsudats gélatiniforme, assez solides par endroits

et avec des tubercules blancs très abondants entre les exsudats.

Cœur. Un peu de liquide citrin dans la séreuse avec quelques flocons fibrineux mais sans exsudats de surface

Cœur petit, sans altérations des orifices.

Abdomen

Adhérences discrètes au niveau de la vésicule

Foie gros avec languette au dessous de la rate, pas très gras. 1540 gr.

Reins 160 gr. (droit) et 140 (gauche)

Rien à l'estomac.

Sur l'intestin à partir de 1m. du pylore on trouve 2-3 points isolés en saillie, blancs, non ulcérés. Dans les 2 derniers mètres environ ulcérations peu profondes, presque toutes sur les plaques de Peyer, en longueur. Tubercules sous peritonéaux manifestes. Plusieurs autres plaques de Peyer sont tuméfiées, avec

de petits nodules cassés en saillie, non ulcérés. Enfin il existe un semis, assez confluent en plusieurs points, de petits nodules blancs, gros comme de petites têtes d'épingle, correspondant à des follicules isolés.

Ulcérations sur le coecum pas sur le reste du gros intestin.

Deux petites ulcérations dans l'appendice, l'une à l'extrémité, l'autre vers la région moyenne.

Rate 140 g.

Sur la face antérieure du foie (lobe droit), près du ligament coronaire existe une tache blanche grosse comme une pièce d'1 franc lisse, mais en dépression progressive, cupuliforme. Elle correspondait à la cupule à une petite masse d'aspect fibreux blanche ferme, pénétrant légèrement le parenchyme. On la prend pour l'examen histologique

—

28e Leçon
23 janv. 1908

1209

- Autopsie du 23 janvier 1908

Epanchement pleural droit. Symphyse au niveau du lobe supérieur qui est presque entièrement transformé en un tissu caoutchouté formant un véritable bloc de sclérose, sans tubercules.
Nodules caoutchoutés analogues disséminés dans le lobe supérieur gauche. Gros bloc à la base du lobe inférieur contenant une petite cavité analogue à une gomme ulcérée et sans tubercules au voisinage.

Homme de 67 ans. Service de M. Lyonnet.

Le diagnostic était : bronchite chronique avec emphysème. Dilatation du cœur droit. Pas d'albumine.

Autopsie

Cadavre sans œdèmes. Le thorax est fortement bombé en avant.

Thorax.

A l'ouverture, on constate un épanchement citrin d'un litre environ, avec des exsudats nageant dans le liquide, à l'intérieur de la plèvre droite. A gauche, il n'y a pas de liquide, mais des adhérences au sommet et à la partie postérieure. Synphyse plèvro-péricardique du côté droit. Le péricarde ouvert en place contient un peu de liquide clair sans exsudats. Diaphragme abaissé à droite. L'éviscération est rendue difficile par les adhérences entre la plèvre pariétale et le thorax du côté droit.

Poumon droit: Une fois enlevé on constate les lésions suivantes: La plèvre pariétale est extrêmement épaissie; elle conserve

l'empreinte des côtes : Elle adhère à la plèvre viscérale au niveau de la partie supérieure du lobe supérieur. Au dessous les 2 plèvres sont séparées pour former la poche qui contenait le liquide. Elle est sillonnée à son intérieur par quelques brides faciles à rompre, et qui isolent une poche plus petite, du volume d'un oeuf sur un point correspondant à la partie moyenne du lobe inférieur. La plèvre viscérale est recouverte d'exsudats.

Au niveau du diaphragme la poche pleurétique se continue ; quelques brides unissent les deux feuillets à ce niveau.

Avant d'inciser le poumon, on est frappé de la dureté extrême du lobe supérieur, qui est absolument ferme et résistant. En incisant le long du bord postérieur, on voit sur la coupe que le feuillet viscéral de la plèvre est oedématié, et cet oedème forme une petite poche saillante sous la plèvre du volume d'une noix, à la base du lobe

supérieur.

Le lobe supérieur étant incisé on constate un état caoutchouté du parenchyme extrêmement intense, localisé à la région moyenne, autour des bronches, s'étendant en hauteur depuis le sommet qui est très scléosé, jusqu'à la base du lobe supérieur. Dans le sens antéropostérieur la sclérose forme un bloc s'étendant sur un espace de 3 travers de doigts environ à la région moyenne, et laissant indemne la région postérieure, et la région antérieure dans laquelle cependant la sclérose se poursuit à un degré bien moindre.

Sur une coupe dirigée à travers la face externe perpendiculairement à la précédente, on voit que le bloc caoutchouté se poursuit dans toute l'étendue de la face externe qui est absolument transformée en un tissu très dense, noirâtre, et sur lequel, en aucun point, il n'est possible de déceler des tubercules.

Quant au lobe inférieur il présente une atélectasie

extrêmement accusée.

Le poumon gauche présente des adhérences pleurales localisées au sommet et au bord postérieur. Le lobe inférieur présente au niveau de sa base, dans la région postérieure, une adhérence ancienne et intense des 2 feuillets qui sont très épaissis à ce niveau.

Sur la coupe on constate dans le lobe supérieur des lésions de sclérose analogues à celles du poumon droit, mais moins intenses. Ce sont de gros nodules caoutchoutés du volume d'une amande environ, disséminés dans le parenchyme, et atteignant l'extrême sommet.

A la partie supérieure du lobe inférieur on ne trouve pas de blocs semblables, mais on voit dans le parenchyme des points durs dont quelques uns paraissent être de petits ganglions.

Mais toute la base de ce lobe inférieur est constituée par le tissu caoutchouté dense et noirâtre qui forme à ce niveau un bloc extrêmement induré, correspondant au point

d'adhérence pleurale signalé plus haut. A l'intérieur de ce tissu, tout près de l'extrême base, on trouve une petite cavité creusée profondément à l'intérieur de ce tissu, et dont le volume atteint celui d'une amande. Elle renferme une sorte de bouillie blanchâtre, semi-liquide, qui tapisse ses parois. Les contours sont nets, comme taillés à l'emporte-pièce; et à la périphérie (comme du reste dans tout le poumon) on ne trouve aucun point qui puisse être pris pour un tubercule.

Le reste de l'organe, surtout le bord antérieur est très emphysémateux.

Les ganglions trachéobronchiques sont gros, durs, et, sur la coupe, présentent un aspect caoutchouté analogue à celui du parenchyme pulmonaire.

Coeur. P: 430 : Augmenté de volume. Les 2 ventricules sont hypertrophiés. Pas de lésions valvulaires. Le bord libre de la mitrale est un peu boursouflé. L'orifice des coronaires est libre.

Aorte : quelques plaques d'athérome ; mais les orifices des intercostales sont béants. Pas de traces de syphilis.

Abdomen.

Pas de péritonite sous hépatique.

Foie. P: 1.870 Rien à signaler à part un petit angiome superficiel.

Rate. P: 330 normale

Reins. P: 300 (ensemble). Aucune lésion apparente. La capsule s'enlève bien

Surrénales : normales

Estomac : rien à signaler

419 Larynx : normal

La palpation des testicules ne montre rien d'anor

6
10e Leçon (suite)
7 janv. 1905

Autopsie du 6 janvier 1905

945

Lésion mitrale probablement ancienne
Tuberculose diffuse des deux poumons avec formations fibreuses abondantes ; poussées récentes. Lésions intestinales avec ascite.
Phlébite des veines superficielles de la jambe gauche.

- Homme de 46 ans, service de M. Lépine

- alcoolique ancien ; tussant depuis son enfance ; hémoptysie peu abondante il y a 1 an. Cependant bonne santé générale.

Il y a 15 jours dyspnée et toux.

à l'hôpital : dyspnée et cyanose légère. Râles sous-crépitants dans les 2 poumons sur toute la hauteur avec submatité du sommet gauche ~~droit~~ en avant et en arrière mais sans aucun autre signe ~~au niveau gauche~~ Fièvre élevée. Oedème phlébitique

Cœur : pointe non abaissée ni rejetée en dehors (sur la ligne mamelonnaire) Souffle systolique à a niveau se propageant un peu vers l'aisselle. Pas d'antécédents cardiaques, ni rhumatismes.

Pas d'albumine.

Pas de signes gastriques ni actuellement ni dans les antécédents. Pas d'

Autopsie :

Thorax

A gauche symphyse pleurale ancienne avec nombreux vaisseaux de nouvelle formation — cette symphyse occupe toute la partie postérieure et sup. du lobe supérieur et s'étend même en avant presque jusqu'au bord antérieur de ce lobe. La base est absolument libre.

Le poumon est assez volumineux lourd et dense dans ses parties supérieures et antériolatérales en allant vers la face externe. Le bord antérieur ne présente pas d'emphysème notable ; par contre la base est transformée en une surface ravinée, inégalière par de lobules emphysémateux très saillants séparés par des sillons profonds.

A la coupe : lésions tuberculeuses diffuses et abondantes soit anciennes soit récentes. Tout le parenchyme est semé de granulations fines, la plupart grises et anthracoïques, d'autres cependant en assez grand nombre sont plus ou moins légèrement caséeuses au centre. Un centre il existe des travées fibreuses abondantes et disséminées et au sommet un cône fibreux et anthracoïque, dont la base est formée par la plèvre et qui a bien 2 cent. environ de largeur. Sur la surface de section

de ce nodule apparaissent quelques points caséeux fermes.

On note que les lésions sont étendues à tout le bord antérieur dans lequel la sclérose est abondante autour des amas caséeux non ~~dans~~ éliminés qui sont ici plus gros que partout ailleurs (petites noisettes). Les surfaces les plus indemnes de parenchyme se trouvent à la base dans les lobules emphysémateux.

A droite adhérences pleurales plus disséminées, sous forme de simple tractus anciens. De ce côté le poumon présente des lésions analogues aux précédentes mais seulement moins marquées; il y a cependant là aussi une confluence remarquable de granulations en parties déjà fibreuses et anthracosiques, en partie plus récentes. Beaucoup moins de sclérose. On note que les granulations sont plus confluentes en certains territoires formant de vaste "coins" dont la base est représentée par la plèvre du bord post. de l'organe.

Ganglions bronchiques volumineux (oeuf de pigeon) anthracosiques, de tissu un peu mou, uniformément gris, sans tubercules apparent.

Rien aux grosses bronches. Peu de mucosités.

Coeur. Vu en place avant l'ablation d'aucun organe il apparait un peu globuleux, la pointe rejetée fortement en arrière et invisible. D'ailleurs le bord antérieur très altéré du poumon gauche cache une bonne partie de l'organe. La surface qui paraît immédiatement et qui ~~pou~~ semblait être le plus en contact avec la paroi est la face antérieure du ventr. droit qui est saillante. D'ailleurs une plaque blanchâtre allongée, assez grande (4 × 2 cent. environ) existe ~~à la~~ sur le péricarde de cette face ant., immédiatement au dessous de l'infundibulum.

Pas de liquide dans le péricarde.

Dans l'ensemble le coeur est un peu augmenté de volume, au dépens des deux cavités qui toutes deux sont une peu hypertrophiées et dilatées (surtout la droite).

A la mitrale légère insuffisance par l'eau; ~~et~~ lésions paraissant anciennes sous forme de ~~épaississement~~ jaune du bord libre sur 1 centim. environ. Cette lésion, peu marquée à la grande valve, l'est beaucoup plus à la petite; celle-ci est fortement boursouflée, agrandie dans tous les sens; deux incisures isolent en son milieu une portion fortement saillante et flottante ressemblant à la lèvre médiane d'un bec de lièvre

double. De même les cordages sont très altérés, et cela est très manifeste quand on les compare à ceux de la grande valve qui sont sains. Ils sont épaissis, rigides, un peu moniliformes, allongés aussi. L'un d'eux est biseau et forme un crochet d'1 1/2 centim. environ appendu à la valve, et terminé par un petit bourrelet.

Rien aux commissures.

Poids du cœur : 415 gr.

A l'aorte léger épaississement partant de chaque côté du nodule d'Arantius, en moustache, sur les valves post. et latérale gauche. Cependant les valvules restent souples dans leur ensemble, non rétractées et leur appareil tient l'eau.

Pas de lésions aortiques.

Abdomen

Ascite moyennement abondante claire. Péritoine pariétal blanc, lavé, légèrement épaissi ; même aspect du péritoine viscéral sur le tube digestif. Pas de lésions adhérentielles notables.

Estomac volumineux, en cornemuse, dont le fond descend assez bas ; les parties prépyloriques sont contournées en S bien qu'il n'y ait intérieurement aucune altération apparente ni ancien

bride cutanée.

Foie gros à bord mousse, gras, sans dureté particulière mais avec une surface très légèrement chagrinée.

Pas de lésions apparente des reins ni de la rate qui est cependant volumineuse

Foie : 1570 gr.
Reins : chacun 170 gr.
Rate : 280 gr.

Intestin. Lésions ulcéreuses très typiques, le plupart très nettement transversales, en tout cas possédant toute, même les plus petites un sillon de granulations sous muqueuses très apparent. Ces lésions commencent à 2 m. du pylore par des ulcérations très petites (pois) puis deviennent plus volumineuses, plus abondantes quoique restant assez régulièrement espacées ; puis déclinent de nouveau et disparaissant 1 mètre avant le cæcum. Il y en a une quinzaine en tout. Rien sur la valvule ni sur le gros intestin.

Membres inférieurs

Léger œdème des deux pieds. On ne trouve de coagulation que dans une branche superficielle de la poplitée gauche (grosse comme une plume d'oie)

Organes génitaux. Sur le gland perte de substance circulaire à bord brusques, un peu déchiquetés, à fond épidermisé, lisse, sans aucune induration. Le

malade niait avoir eu la syphilis.
Rien au palper des testicules.

Encéphale

On trouve seulement un léger épaississement diffus, blanchâtre de la pièmère sur la convexité avec une légère augmentation de quantité du liquide sous arachnoïdien. Cet épaississement, très léger donne à la méninge un aspect un peu opaque, qui rappelle les péritoines d'ascite.

— On a pris un fragment d'intestin au niveau d'une ulcération pour l'examen histologique. En ce point les granulation paraissaient appendues à de petits tractus sous-séreux blancs, arborisés qui pouvaient être les lymphatiques.

Tuberculose pulmonaire et affection du cœur chez un H. âgé de 46 ans, ancien alcoolique.

Ce cas se rapporte à une question qui a donné lieu à de nombreux travaux tendant à prouver d'abord l'antagonisme de deux affections, ~~prochaine~~ pour puis leur coexistence. Or, il ressort de recherches que nous avons pu faire depuis longtemps qu'il existe bien un antagonisme entre l'évolution de ces deux affections, mais que la coexistence de l'évolution fréquente doit de plus en plus se présenter ~~[illegible]~~ aujourd'hui.

Les cas de ce genre sont particulièrement intéressants à connaître en raison de leur importance clinique et d'autant qu'ils ne sont pas rares. Mais ils ne représentent pas toujours avec des caractères aussi tranchés que dans ce cas, lequel vous permettra de bien vous rendre compte de la question en litige et de la manière dont elle doit être résolue.

Cliniquement le malade avait été considéré comme un tuberculeux suspect de tuberculose fibroïde et présentant un souffle systolique au cœur, localisé au niveau du sternum, sans être nettement un souffle de la pointe ou de la base.

L'examen des poumons avait fait constater de la matité au sommet gauche

et surtout dans la région sous-claviculaire. L'auscultation ne remarquait une diminution générale du murmure vésiculaire surtout à gauche et des râles muqueux généralisés, mais aucun prédominant de ce côté.

C'est la fièvre persistante du malade avec des températures irrégulières, assez élevées, oscillant entre 38° et 40°, qui avait fait penser à la possibilité de la tuberculose plutôt que les signes stéthoscopiques.

La matité sous-claviculaire doit toujours être prise en considération, car elle n'existe que dans des lésions très étendues, en laissant habituellement des lésions à la base ou au sommet de la région postérieure, tandis que le bouchon, extraordinaire (à suivre d'un emphysème de longue date) respiratoire, N. or, cet emphysème s'accusant, comme

nous le verrons que du côté droit sera deux bruits.

Il n'est pas rare en effet de constater, à l'auscultation des tuberculeux, cette compensation respiratoire des bruits qui doit être aussi prise en considération pour le diagnostic de la tuberculose siégeant dans les parties respiratoires.

Enfin dans les derniers jours de la maladie, on a constaté un commencement de phlébite au niveau du mollet gauche. Or, toute phlébite survenant spontanément en dehors des suites de couches et en dehors des cas où elle peut être à une lésion concomitante de quelque organe, doit être considérée comme se rapportant à la tuberculose plutôt que à toute autre cause infectieuse ou cachectique.

mais le malade avait un souffle systolique au cœur et, en effet, lorsque on ~~entendu~~ entendu d'une affection cardiaque bien manifeste, on doit plutôt rejeter l'hypothèse de tuberculose pulmonaire, tout au moins d'un tuberculose évoluant comme de coutume en produisant des lésions ulcéreuses, cavitaires, dont les signes de reste, faisaient défaut.

Cependant, dans le cas de cancer, il faut encore songer à la possibilité d'une tuberculose évoluant sous la forme fibreuse ou selérose et aussi sous la forme granulique qui a la même tendance à la selérose. C'est pourquoi les signes constatés devaient amener à poser ce diagnostic confirmé par l'autopsie.

Après avoir ouvert le sujet nous avons constaté que le poumon avait la plèvre adhérente au niveau du sommet droit et sur une plus grande étendue du sommet g.; car les adhérences se trouvaient encore très accusées sur le bord antérieur. Et, de plus on sentait par la palpation du tissu pulmonaire qu'il était le siège de granulations indurées plus abondantes du côté gauche probable et diffuse tuberculeuse.

De plus la cavité abdominale renfermait un litre et demi à deux litres de liquide clair. Le péritoine avait une teinte générale blanchâtre et l'on découvrait bientôt sur l'intestin de plusieurs, vergetures arrondies ou disposées transversale par rapport à la longueur de l'intestin et sur lesquelles se détachaient de fines granulations blanchâtres manifestement tuberculeuses et correspondant à des ulcérations de l'intestin. En tout il s'agissait d'une péritonite ascitique récente ayant pour origine l'infection péritonéale correspondant aux ulcérations.

Ainsi qu'il arrive souvent, lorsque l'attention n'est pas dirigée de ce côté, ces lésions avaient passé inaperçues pendant la vie, probablement malgré la production immédiate et rapide mais on peut les diagnostiquer ou au moins les soupçonner lorsque on examine à ce point de vue les tuberculeux qui sont sur le point de succomber. Ce qu'il importe de remarquer c'est que cette série, que l'on attribue souvent à un simple trouble circulatoire, provenait bien d'une inflammation péritonéale, comme c'est la règle. Le péricarde était fixé par des adhérences intimes à la paroi thoracique sur la partie médiane et un poumon gauche qui recouvrait en grande partie le cœur. En effet après avoir ouvert le péricarde qui contenait environ de liquide séreux, nous avons vu que le cœur répondait par son bord droit sur le diaphragme que l'oreillette droite était recouverte par le bord du poumon droit, puis que le ventricule droit (cœur trouvé mort par congestion)

160 était en rapport avec la paroi thoracique, tandis que la cloison interventriculaire était déjà recouverte par le poumon gauche et que le ventricule gauche se trouvait tout à fait en arrière.

Le résultat de cette disposition que le maximum d'impulsion du Cœur considéré comme se rapportant à la pointe, correspondait en réalité à la partie moyenne du ventricule droit et que la pointe qui ne pouvait être sentie à travers le poumon était en réalité plus bas et plus en dehors, le Cœur étant manifestement augmenté de volume.

Après avoir enlevé les organes comme on coutume, nous avons constaté que le poumon gauche était littéralement criblé de lésions tuberculeuses et scléreuses dans toutes ses parties constituantes et surtout avec un peu d'emphysème à la base sous forme de saillies irrégulières entre les points déprimés correspondants à des lésions scléreuses anciennes.

Il y avait des nodules anciens au sein d'anciens sclérosés noirâtres, puis des tractus du vieux tissu dense en granulations pour la plupart noirâtres, ~~[illegible]~~ à très manifeste de sclérose. C'est peut-être si l'on trouvait un peu de tissu relativement sain entre ces lésions complètes. Elles se continuaient jusque dans le bord antérieur du poumon où elles étaient peut-être encore plus abondantes. Mais il n'y avait aucune caverne, ni aucune masse caséeuse tout voisin peu volumineux.

Ce sont des lésions de vieux nature qui se trouvaient au sommet droit puis à la partie sup. du lobe inférieur, en remarquant la disposition ~~[illegible]~~ toutes ces lésions sous la forme d'une pyramide à base tournée du côté de la périphérie, tandis que l'extrémité correspond aux vaisseaux venant du hile. Telles de ces lésions sont toujours commandées par des obliterations artérielles.

Ainsi les lésions tuberculeuses du poumon étaient manifestes et très anciennes, et avaient toujours eu de la tendance à la sclérose jusqu'au dixième des granulations miliaires produites en dernier lieu, probable depuis les six derniers mois de sa maladie.

Restait à connaître l'état du cœur augmenté de volume et de poids (415 gr.).

Or l'orifice auriculo-ventriculaire gauche était manifeste et insuffisant pour le soulèvement anormal (surtout au point correspondant à un lipome bénin) de la petite valve agrandie, épaissie et dont les tendons étaient égaux à le siège d'une infl. ancienne.

La gde valve de la mitrale présentait aussi un épaississement inégal de son bord dans la partie correspondant à la petite valve, de telle sorte qu'on avait la preuve d'une endocardite ancienne ayant atteint les valves et notamment la petite au point de la rendre insuffisante.

Du reste les valvules sigmoïdes étaient avec le siège de quelques lésions anciennes d'un aspect que celles de la mitrale, offrant toute probabilité pour qu'elles aient été simultanément le siège d'une endocardite, ainsi qu'il arrive dans la majorité des cas ; mais cependant quel l'orifice aortique fut rétréci ou insuffisant.

Ces lésions valvulaires anciennes ont occasionné l'insuffisance mitrale ; mais cela a suffi pour entraver le fonctionnement du cœur et amener un certain degré d'hypertrophie dextrogène. Et c'est là la cause pour laquelle les lésions tuberculeuses des poumons ont contracté la tendance à la sclérose.

Le malade placé dans de bonnes conditions hygiéniques aurait pu guérir de sa tuberculose et vivre longtemps avec son insuffisance mitrale.

mais c'était un alcoolique qui ne se soignait pas et continuait à travailler, et exposé aux intempéries, etc.. la tuberculose est revenue sous la forme granulique de plus en plus abondante; puis la tuberculose a gagné l'intestin et a fini par emporter le malade.

Il restait encore à déterminer à quelle origine il faut rapporter les lésions valvulaires. Or, en l'absence de tout rhumatisme et de toute autre cause capable de l'expliquer, il y a toutes probabilités pour que la tuberculose à laquelle le malade paraît avoir été en proie depuis ~~sa jeunesse~~ ait été la cause de l'endocardite.

Certainement que la seule cause peut donner lieu à des lésions à la fois pulmonaires et cardiaques, double effet s'opérant en raison des conditions fonctionnelles nouvelles résultant de l'action exagérée du cœur hypertrophié.

23e Leçon
4 janv. 1898

Tuberculose pulmonaire à forme dite fibreuse ou avec tendance à la cicatrisation par la production d'un tissu fibreux cicatriciel se substituant aux lésions tuberculeuses au fur et à mesure de leur production. – Hypertrophie du Cœur concomitante que les auteurs considèrent comme consécutive à certaines lésions pulmonaires. – Il n'est pas probable que l'hypertrophie cardiaque ait précédé la production des lésions tuberculeuses; car celles-ci ne se rencontrent pas chez les malades ayant un gros Cœur. – Elles peuvent seulement contribuer à la produire chez un malade préalablement atteint de tuberculose lorsque le Cœur augmente de volume. Mais alors les lésions ont une ~~ty~~ tendance à prendre la forme dite fibreuse.

Bien que les reins ne paraissent pas très sclérosés ; ils peuvent cependant l'être assez pour contribuer à l'hypertr. du cœur.

Toutefois comme le cœur droit est toujours le hypertrophié ; il est bien probable que l'état du poumon a dû jouer un rôle dans cette hypertrophie prédominante.

Mais comme la plupart des lésions tuberculeuses du poumon ne donnent pas lieu à de l'hypertrophie, on peut admettre que celle-ci se produit plutôt dans le cas où il y a en même temps des lésions rénales ou une gde résistance de l'organisme aboutissant à l'hypertrophie du cœur ou bien à son atrophie qui est habituelle.

En tout cas la coexistence des lésions de tuberculose dite fibreuse et de l'hypertrophie du cœur sont constantes.

Poids du cœur 400 gr. — Reins 190 gr. chacun. Foie 1090 gr.
Rate 100 gr.

Tuberculose des poumons et de l'intestin; foie gras avec dégénérescence amyloïde.

H. 28 ans, facteur, ancien tunnelier, 1re Elisabeth 14 - entré le 22 Xbre 1897, mort le 3 janvier 1898.

Parents en bonne santé. Le malade est l'aîné de 4 enfants dont l'un est mort 795 jours après sa naissance. Marié; sa femme se porte bien; pas d'enfants.

Rougeole vers l'âge de 8 ans. Pas d'éthylisme ni de syphilis. 3 ans de service militaire pendant lesquels il n'a pas été malade. Il a fait les 28 jours en mars 1896 pendant lesquels il se plaignit déjà d'une toux opiniâtre. Pendant cette période d'instruction le malade fut exposé à la pluie et au froid. A son retour chez lui le malade reprit son métier de facteur qu'il exerça sans interruption. Au bout de 15 jours il fut obligé de rester au lit pendant 17 jours pour une pneumonie et il fut soigné par le Dr Goyon. Le malade put reprendre son travail après 795 jours de convalescence. Aussitôt la toux persistant, le matin surtout, ainsi que l'expectoration, sans hémoptysie ni sueurs nocturnes, sans perte d'appétit. - L'état du malade resta stationnaire jusqu'à l'hiver 1896-97 où le malade fut atteint d'une bronchite qui ne guérit pas. Depuis il se plaignait surtout de sueurs nocturnes et de cyanose de toux amenant des vomissements alimentaires.

ou glaïeuls. – Au fin du mois de mai, le malade quitte son travail et se rendit près de Bourg d'Oisans, en pleine montagne. Après un mois de séjour, il quitte la montagne sans avoir reçu d'amélioration dans son état. Il se rendit alors dans le Département de Saône et Loire.

Actuellement état général mauvais, malade très amaigri avec un peu de dyspnée au repos. Appétit conservé. Toutefois la toux provoque fréquemment des rejets d'aliments. L'expectoration est surtout abondante le matin. Elle est composée de crachats muqueux.

– Depuis 15 jours il existe de la diarrhée –

– à l'inspection du thorax on remarque un effacement des creux sous et sus claviculaires avec élargissement du thorax à la base.

La sonorité submate aux deux sommets, prend à droite sous la clavicule un timbre tympanique. Nous n'avons pu trouver de pot fêlé, même à la fin de l'expiration. à la base droite matité absolue avec vibrations aux doigts. Cette matité ne nous a pas paru se déplacer

avec les mouvements du malade. Les vibrations persistent, moins affaiblies.

La respiration est soufflante à timbre cavitaire avec gargouillement au sommet droit en avant et en arrière. De même sous l'aisselle dans la moitié inférieure du poumon, l'expiration est soufflante avec une tonalité presque amphorique. Il existe en outre de très nombreux râles éclatants à timbre métallique, humides, de gros calibre, dans toute la moitié inférieure du poumon. — Pas de signes de pneumothorax. —

À gauche en avant quelques crépitants seulement. De même en arrière. — Albumine. Il existe de rares râles sous-crépitants à timbre métallique dans une expiration longue et soufflante.

Le foie paraît élevé de 4 travers de doigt au dessous des fausses côtes.

Pas de zone de matité ni de tuméfaction anormale dans l'abdomen. — Signe flot perçu la main dans l'aine.

Pas d'œdème des membres inférieurs

T. 37°3. — Urine ...

(obs. communiquée à M. Chauvel par l'intermédiaire du service) —

Diagnostic clinique : Ancien poumon à signes cavitaires à la partie moyenne du poumon droit, parenchyme sclérosé d'un poumon. Cœur aigri, sourd. Pouls 20 mois.

21me Leçon
23 Xbre 1897

566 1

Tuberculose pulmonaire.

H. 49 ans, entré un soir à l'H.D., s. de M. Divon, mort le lendemain matin avant d'avoir été examiné.

Autopsie du 23 Xbre 1897 — Sujet très amaigri et paraissant avoir beaucoup plus que son âge.

Après avoir ouvert le sujet, on constate que les deux poumons sont très emphysémateux, ne présentant des adhérences pleurales qu'au sommet et à la région postérieure et supérieure de chaque côté, sans aucune trace d'épanchement.

Les organes contenus dans la cavité abdominale ne paraissent pas atteints et il n'y a pas non plus de liquide dans la

cavité péritonéale.

après avoir enlevé les poumons, on constate qu'ils sont l'un et l'autre le siège de lésions tuberculeuses avec prédominance du côté droit.

Le poumon droit est, en effet, le siège d'une grosse caverne située à la partie postéro-externe inférieure du lobe supérieur, dont la paroi postéro-externe très mince, quoique constituée par les deux plèvres adhérentes, est en partie effondrée ; toutefois à la région postéro-interne, comme au sommet, il existe du tissu pulmonaire parfaitement perméable à l'air.

une incision verticale passant

par cette grande caverne à forme ovoïde, montre qu'elle renferme un peu jaune clair, assez liquide et légèrement grumeleux, surtout accumulé dans sa moitié inférieure. Elle a environ 7 à 8 cent. de hauteur et 6 à 7 de largeur. Elle est en rapport en bas avec la plèvre intralobaire adhérente, et épaissie. Elle est distante du sommet par du tissu pulmonaire emphysémateux sur deux travers de doigt de hauteur. En dehors il y a aussi une épaisseur de deux travers de doigt de tissu pulmonaire plus ou moins emphysémateux. C'est alors que le tissu pulmonaire emphysémateux forme la couche la plus épaisse au devant de la caverne; toutefois sa partie postéro-externe n'est constituée que par les deux plèvres soudées, non épaissies.

cette portion de la paroi interne de la caverne est tout à fait lisse, de même de la base et du sommet, tandis que la paroi interne est sillonnée antéro-postérieurement par la présence de 2 tractus dirigés de dedans en dehors et en avant, qui traversent la cavité.

Pour se rendre compte du mode de communication de la caverne avec les bronches, on ouvre la trachée et la bronche droite, puis la branche supérieure qui fournit les bronches au lobe supérieur, la dernière division s'engageant dans le lobe inférieur au devant de l'espace interlobaire. — Une sonde introduite dans cette bronche supérieure en cherchant à pénétrer dans la caverne, on voit qu'on peut y arriver par les bronches de troisième ordre.

une première branche ulcérée est large et ouverte tout près du sommet de la caverne. Un peu au dessous on pénètre dans une branche contenue dans le tractus le plus élevé qui traverse la caverne et descend en dehors des orifices, et la sonde sort au milieu du tractus où la branche est ulcérée. Enfin encore un peu au dessous, à la moitié de la hauteur de la caverne on pénètre encore dans une branche contenue dans le second tractus qui se dirige dans le même sens, mais plutôt de haut en bas et qui a été coupée dans la coupe verticale. Aucune branche ne s'ouvre dans la moitié inférieure de la caverne.

Les parois de la caverne sont très minces et souples, constituées par une mince couche de tissu fibreux, identiques au rapport avec le tissu pulmonaire parfaitement normale

à l'œil et même très emphysémateux. Ce tissu est rempli de fines granulations tuberculeuses unies, très fines et de coloration grisâtre. Le tissu pulmonaire du lobe inférieur en est également criblé.

Le poumon gauche est encore beaucoup plus emphysémateux que le droit, et mêmes à un degré très prononcé partout, mais avec prédominance du lobe supérieur. Toutefois on trouve ~~sur le lobe sup.~~ quelques points de fibrose, dans et on sent aussi quelques granulations dans le tissu emphysém.

Sur les coupes on voit qu'il existe au bord du sommet un canal pouvant contenir une noisette; puis un peu au dessous deux noyaux du volume d'une noisette à un amas constitués par de la fibrose en qte partie caséifié. - Quelques nodules caséeux du volume d'un pois diminués près du sommet, puis dans le reste du lobe très emphysémateux, quelques granulations, unies et coloration jaunâtre. Le lobe droit en présente aussi quelques ~~emphys~~ plus fines et en très petit nombre vers la partie sup. du lobe la partie inf. n'en présentant pas de manifeste -

Les ganglions trachéo-bronchiques sont durs et noirs, manifeste selérose. Rien de l'œsophage. Le cœur est manifeste.

Cœur petit sans lésion appréciable 210 gr. - Foie 820 légèrement [illegible] Reins 100 gr. chacun un peu de sclérose; capsule un peu épaissie [illegible] à la surface [illegible] à surface légèrement granuleuse - Rate petite 110 gr. -

178

Mr Lecum
6 fév. 1899

Mlle de N. Bouvert.

390

Femme de 30 ans. Tuberculose pulmonaire evoluant depuis 8 ans.

L'an passé une phlegmatia alba dolens à gauche soignée chez elle.

Elle était entrée depuis 15 jours dans le service pour la 3e fois.

8 jours avant sa mort elle prit assez brusquement une dyspnée avec cyanose intense, pouls rapide et petit. On songea à une thrombose de la pulmonaire sans l'affirmer vu ne voyant pas le point de départ. C'est le lendemain que l'on vit la phlegmat. alba dolens gauche qui était réapparue au dire de la malade depuis son entrée et le diagnostic de thrombose de la pulmonaire fut posé comme très probable.

Elle est morte en asphyxie croissante.

41e Leçon
16 février 1895

Tuberculose pulmonaire
Thrombose des veines du membre inférieur gauche et de l'artère pulm.
Caillots globuleux dans le cœur droit et probablement tuberculeux de la mitrale.

—

F. 30 ans (S. de M. Bouvard)
autopsie le 15 février 1895 — La veine crurale et les saphènes du côté gauche qui ont été enlevées sont ~~volumineuses~~ volumineuses, arrondies et remplies par un caillot fibrineux d'un blanc jaunâtre, rosé en certains points, plus ferme et plus adhérent au niveau des saphènes surtout de la saphène interne et des veines y aboutissant. On voit sur le trajet de ces veines de légères renflements ~~ta~~ avec indentation plus marquée qui correspondent aux portions sus-valvulaires. On remarque aussi en ces points une adhérence plus marquée du caillot ~~qui paraît~~ et aussi plus jaunâtre. C'est dans la veine crurale que le caillot

offre le moins de consistance et d'adhé

En ouvrant le tronc principal de l'artère pulmonaire, on trouve un caillot cruorique qui est la continuation de celui qui remplit le ventricule droit et va s'effilant jusqu'à la bifurcation du vaisseau. On voit alors commencer dans la branche droite un caillot fibrineux blanchâtre, ferme qui se continue sur une étendue de 3 cent. et demi et se termine enfin par une extrémité mousse de laquelle partent de minces prolongements fibrineux, s'engageant dans les divisions du vaisseau pour le lobe inférieur.

Ce caillot est lisse et adhérent à la paroi du vaisseau, surtout à son origine, et c'est cette portion, sur un cent. de longueur, qui est prise pour l'examen microscopique ultérieur.

En incisant ce caillot dans sa longueur on remarque à sa partie centrale comme un noyau allongé jaunâtre et moins fer

En ouvrant les branches de l'artère pulmonaire du côté gauche on remarque dans la seconde branche un caillot filiforme de 1 1/2 à deux cent. de longueur qui se prolonge dans 3 branches artérielles, une 2 ou 3 cent. de longueur un caillot filiforme et au delà en trouve caillots muqueux.

Ce caillot est moins blanc et moins ferme que celui du poumon droit et en l'incisant son principal tronc dans la seconde de la longueur, on voit que le centre est un peu mélangé de sang coagulé formant un magma grumeleux peu consistant. Ce caillot fort peu adhérent à la paroi du vaisseau s'enlève facilement.

Le ventricule droit présente au niveau de sa pointe 4 ou 5 petits caillots globuleux entre les muscles papillaires, et faisant légère saillie dans la cavité ventriculaire. La paroi de ces caillots est mince et en l'incisant on voit que le centre est constitué par une substance gris rougeâtre grumeleuse assez tout à fait semblable à celle contenue dans le caillot des branches gr. de l'artère pulmonaire.

Rien de particulier sur les valvules terminales dans l'oreillette, dans l'anneau du côté aucun caillot dans le cœur gauche. On trouve seulement à la partie moyenne du bord libre de la grande valve de la mitrale un épaississement en forme d'ourlet de cinq millimètres de longueur sur 12 mill. de longueur, formé légèrement vrillé sur la face auriculaire et présentant quelques fines taches blanchâtres ponctiformes qui semblent être des granulations tuberculeuses. Mais il n'existe cependant aucune végétation récente d'endocardite. Enfin la petite valve ne paraît pas manifestement atteinte.

Il existe un peu de sucharge graisseuse du cœur – cet organe pèse 300 gr.

aucune lésion du péricarde –

Rien de particulier sur l'aorte –

~~Les~~ poumons présentent ~~de~~ granules des lésions tuberculeuses récentes ~~de côté gauche~~ sous forme de fines granulations grises miliaires disséminées dans tout l'organe dont le bord antérieur est emphysémateux. Cependant on trouve au sommet une nodule de volume d'un gros pois constitué par une masse crayeuse dans une coque fibreuse. Dans une petite cavité à parois fibreuses [illegible] on trouve [illegible] caillot [illegible] qui [illegible] granulations [illegible]

Le poumon droit considérablement diminué de volume par rétraction avec épaississement des plèvres intimes adhérentes au niveau du sommet; toutefois dans la moitié inférieure l'adhérence a lieu au moyen d'un tissu conjonctif lâche infiltré de bronzé. En outre au niveau du diaphragme la base du poumon ~~est rétracté~~ adhère intimement au diaphragme avec épaississement des plèvres et du diaphragme dont les fibres musculaires ont en ~~grande~~ partie disparu pour être remplacées par un tissu fibreux dur résistant de coloration blanchâtre nacrée légèrement rosée vers la ~~partie~~ moyenne et ayant un cent. et demi d'épaisseur.

En examinant attentivement ~~les~~ coupes de section de ce diaphragme sclérosé et comparé avec les témoins, on voit manifestement des ~~taches~~ blanchâtres ponctiformes se détacher sur ~~le fond~~ ~~[illegible]~~ d'un blanc rosé, ce qui démontre la présence de nombreux de granulations tout comme sur les feuillets pleuraux accolés qui on détaché par la dissection.

Quant au poumon lui-même il est le siège de nombreuses cavernes qui ont détruit à peu près tout son tissu. C'est ainsi qu'il est excavé complètement du sommet à la base ; mais la cavité est irrégulièrement incomplètement divisée par des travées partant de hile et dirigeant vers la face externe en entre travées adhérentes à la paroi interne qui est presque sèche.

Quelques uns des travées supportent encore des vaisseaux perméables en partie ou en totalité et dont la paroi est immédiatement en rapport avec la caverne. Des granulations s'voient directement dans l'excavation.

Les parois externes sont assez minces malgré l'épaisseur des plèvres et ne renferment scléroses sans tissu pulmonaire ou entre elles plus de traces de tissu

Cornil, Rindfleisch et Rendrot —

Weichselbaum dans la tuberculose miliaire aiguë avait trouvé le bacille dans le sang (dans les coagulations sanguines, dans les vaisseaux)

Münzer Weigert tuberculose des veines pulmonaires permettant la pénétration dans le sang des produits tuberculeux

Chantemesse et Widal ont trouvé le bacille de Koch dans 2 cas de phlébite chez des tuberculeux (dans l'intérieur du caillot et dans l'épaisseur des tuniques veineuses —

que tout à fait à la base ou niveau du bord supérieur et encore il est manifestement relevé. Il n'existe plus de nerfs cochléaires. En somme il s'agit d'un poumon complètement excavé et qui ne tient que ainsi dans plus rapprochés que par une cloison fibreuse rétractée ~~[illegible]~~ ou bien par des tractus fibreux disséqués volumineux. Les lésions du diaphragme à le niveau indiquent la production d'une pleurésie qui a pu être en plus effet de ~~[illegible]~~ comprimer l'organe et d'amener sa rétraction d'où peut être une amélioration pendant la vie.

En outre bien que cette lésion fut considérable, elle n'évoluait plus en tout que lésion cavitaire et pouvait être assimilée à ces anciennes cavités limitées par des tissus fibreux qui donnent souvent lieu à une granulie. C'est aussi de la granulie que l'on constate dans le cas.

Il est probable que c'est la même cause infectieuse qui a donné lieu aux oblitérations des veines du membre inf. gauche et à celle de l'artère pulmonaire, ainsi qu'aux caillots globuleux dans le ventricule gauche. Aussi la thrombose est-elle plus probable que l'embolie pour expliquer l'oblitération de l'a. pulmonaire. L'argent particulier qui s'y pénètre à son centre est dû à sa moindre coagulation à cette époque de contact avec à l'embole qui ne se trouvait pas au centre du caillot.

L'argent infectieux argent pénétré dans le torrent circulatoire la thrombose s'est produite là où son action avait des chances plus grandes, étant cause d'infection l'intoxication, là où la circulation était ralentie aux extrémités et dans l'a. pulmonaire surtout du côté droit où le poumon était presque entièrement détruit.

Il semble bien aussi que la gravité n'atteint la valeur mortelle, mais non l'infection. L'ex. microscopique est nécessaire pour s'assurer la terminaison de la mortelle qui paraissait devoir pas procéder comme dans le cas précédent [illegible]

Fièvre 14 jours. - Fin du 14e jr. et R. g. 13 jrs. - Reste 7 jours

38e Leçon (suite)
9 février 1895

Sténose pulmonaire hémorragique non révélée par l'examen du malade
rapide, avec affaiblissement
général et troubles des membres
inférieurs pouvant faire croire
à une lésion des centres nerveux
Énorme surcharge graisseuse du cœur.

—

H. 72 ans (v. de M. Bondet) entré
à l'H.D. depuis une dizaine de jours avec un
affaiblissement général considérable prédominant
aux membres inférieurs et incontinence
de matières fécales, mais non de l'urine.
Pas d'albumine dans l'urine ; mais le sucre
n'a pas été recherché
Pas de toux, pas d'expectoration, rien de particulier à l'examen du thorax.
Le malade qui répond mal aux
questions dit que cet affaiblissement date
environ de 3 mois, mais il a beaucoup
augmenté depuis une quinzaine de jours
où il est survenu aussi de l'œdème des membres
inférieurs mais pas partout. Il n'existe rien de bien net du côté du cœur
aucune asthme —

autopsie le 9 février. On trouve la dure-mère adhérente à la partie sup. de la voûte crânienne, mais il n'existe absolument aucune lésion de l'encéphale. Les artères meninges non athéromateuses.

Le cœur un peu augmenté de volume présente une mucharge graisseuse telle qu'il toute sa surface est enveloppée par du tissu graisseux qui forme quasiment une couche plus ou moins épaisse, variant de 1 mill. à 1 cent. d'épaisseur, dans la coupe des parois. On remarque en certains points d'autant et surtout au ventricule droit des stries blanchâtres évidemment graisseuses qui s'infiltrent dans la couche entre dans la paroi à travers le tissu musculaire, indiquant certainement une mucharge graisseuse non seulement sous-péricardique, mais aussi interparietale avec prédominance au ventricule droit.

Poids du cœur 370 gr. — Rien athéromateux au cœur ni dans les coronaires.

Le poumon droit indemne à sa partie sup. et portion et son appendice présente à environ des adhérences pleurales plus ou moins résistantes et 2 à 300 gr de sérosité à la partie inf. et post. de la cavité pleurale.

au sommet droit caverne pouvant contenir une mandarine à parois irrégulières se trouvant plus près de la plèvre à la région sup. externe et recouverte en partie sur les autres points d'une pulmonaire de ½ à 1 cent. d'épaisseur en partie cavitifiée ou plutôt présentant des lobules cavitifiés et de tissu mou perméable à l'air. La caverne présente une diverticule important à la partie postérieure, mais mou au milieu d'un tissu plus ou moins hépatisé en voie de cavitification. Les parois sont durcies très irrégulières, avec déchiquetures en peu de tissu sclereux à la périphérie et la surface de coloration noirâtre contient un peu de liquide purulent. Bronchiectasie de la partie post. du lobe sup. et rempli

de nodules caséux du volume d'un noisette à une amande dont la plupart sont transformés en abcès caséux.

Il existe 2 ou 3 nodules durs ~~[illegible]~~ ~~[illegible]~~, puis un plus gd nombre formant comme une masse d'abcès caséux puis de l'extrémité antérieure supérieure.

Enfin on ne trouve qu'un dernier danger de petits nodules du volume d'un pois sous la forme de tubercules crus durs dans le lobe inférieur droit et sous plèvre : la surface demeure un peu altérée.

Le poumon gauche présente une cicatrice indurée au sommet et renferme 3 ou 4 nodules caséux du volume d'un pois à une amande dans le lobe sup.

Rien de particulier dans le lobe inf.

Quelques ganglions bronchiques indurés caséux.

Rien de particulier du côté du tube digestif ou organes génito-urinaires. Rien droit 1500 gauche 1400 gr. — Foie 1800 gr. — Rate 600 gr.

Il existe atrophie vésicule des organes centraux dans l'abdomen.

Le cœur se trouvait à la région sus-ombilicale [illegible] en dehors du lobe [illegible] un peu élevé et exposant un le gd épiplon qui lui formait comme un lit. [illegible] par son extrémité au mamelon gauche [illegible] au niveau du pourtour [illegible]

40e Leçon
14 février 1895

Phtisie pulmonaire

F. 21 ans (s. de M. Dénin suppl. par M. Dévic)
Phtisie pulmonaire qui paraît avoir évolué dans l'espace de 10 mois environ.

Autopsie le 14 février. Le poumon droit est le siège d'une caverne pouvant contenir le poing située au sommet. Puis immédiatement au dessous se trouvent des cavernes moins volumineuses et de nombreuses cavernes en voie de ramollissement qui occupent le lobe moyen et la très sup. du lobe inférieur. Le reste de ce lobe est criblé de granulations miliaires jaunâtres ~~de taille~~ d'un tissu rougeâtre aéré et souple. Plusieurs de ces granulations commencent déjà à se ramollir et quelques uns sont entièrement constituées par une substance purififorme.

une portion du tissu qui renferme les granulations miliaires a été prise pour l'ex. microscopique.

Le poumon gauche présente dans le lobe sup. des masses composées de tubercules miliaires agglomérés avec tendance à la sclérose pulmonaire tout le trajet des vaisseaux sur la périphérie des bronches. Seules ganglions sont tuberculeux dans le lobe inférieur.

Ulcérations nombreuses dans le cæcum affectant la direction transversale d'aspect irrégulier à bords taillés à pic sans tubercules sur le péritoine de la région. Aucune lésion de l'appendice, ce qui tient peut-être à ce que une ulcération de cæcum placée transversalement à l'ouverture de l'appendice en devant du cæcum, elle forme comme un rideau, empêchant l'entrée de liquides dans le organe et par conséquent son infection.

Foie gras sans tubercules appréciable. Aucun tubercule dans les divers organes.

En somme cas vulgaire où la mort est survenue par suite d'une infection se traduisant sous forme de tuberculose miliaire bronchopulmonaire avec tendance pyohémique probable et par l'association de microbes pyogènes aux bacilles de Koch - cette infection limitée aux poumons diffère notablement

37e Leçon
7 fév. 1895

Tuberculose pulmonaire avec emphysème très prononcé hypertrophie du cœur

H. 38 ans (S. de M. Clément). Sujet un peu [illegible] par [illegible]. — Traces d'œdème au niveau de la malléole droite. — Adhérences pleurales très prononcées au sommet droit et [illegible]. Autres adhérences vers la région moyenne du bord antérieur où le tissu pulmonaire apparaît en partie rougeâtre induré avec des parties emphysémateuses [illegible]. Mais c'est le poumon gauche qui se présente surtout avec un emphysème excessif de toute la partie antérieure du poumon dont le bord s'avance jusqu'à la partie médiane et dont les plèvres sont surtout adhérentes au sommet et en arrière où l'on sent des parties indurées.

Le cœur semble tout d'abord volumineux.

Après avoir enlevé ces organes, on constate au sommet droit une caverne pouvant contenir une orange à parois fibreuses, épaisses de 1 à 2 mill., noirâtres, limitant parfaitement la cavité qui ne communique qu'avec une grosse bronche de 3e ordre. Un peu de pus rougeâtre dans cette caverne dont la surface interne est rougeâtre, lisse de la

Cœur volumineux aux dépens des deux cœurs, mais sans lésion orificielle.
Poids du cœur 450 gr. — Dans le cœur droit vers la pointe plusieurs caillots globuleux adhérents à la paroi et formant saillie entre des [illegible]
[illegible]

partie supérieure de présente. Les parties moyennes et inférieures des brides saillantes, adhérentes à la paroi sur leur longueur, se rétractent et s'étirent à la manière des minces papillons en cœur. C'est au niveau de la cavern que les plèvres sont adhérentes ~~[illegible]~~ tout comme au niveau de la paroi dans son tiers ~~[illegible]~~ moitié supérieure. Au dessus de la cavern existe une pulmonie en partie souple et en partie occupée par des amas cavernes du volume d'un pois à une grosse noisette dont les uns sont en voie de ramollissement. Entre ces amas cavernes se voient des traités fibreux noirâtres qui partent de la partie sup. et moyenne du poumon arrivent jusque à la surface externe de poumon lobe supérieur présentent des prolongements irréguliers de nodules cavernes jusque à la face inf.; de telle sorte que à l'extérieur de ces dépressions irrégulières indurées correspondent à ces traités sous une section des épaississements et des exsudats fibreux.

Emphysème du lobe inf. alternant avec des parties cavernes ou indurées comme au niveau du lobe supérieur.

La partie post. du lobe sup. du poumon présente aussi des amas cavernes plus ou moins ramifiés des parties fibreuses sous le même aspect de celui du poumon droit mais sans gd cavern. En outre tout le reste du lobe est emphysémateux, au plus haut degré.

Quelques cavernes d'un petit ou d'un haricot dessinent le lobe supérieur droit. Tout le reste est emphysémateux. Les parties inférieures sont le siège d'un emphysème vésiculaire. Les parties moyennes présentent des amas cavernes et des traités fibreux noirâtres, en plus grand degré que ceux du poumon droit.

26e Leçon (suite)
12 janv. 1895

Tuberculose en évolution
du poumon gauche,
du rein gauche et de la vessie,
de la vésicule séminale gauche,
de l'épididyme gauche.
Tuberculose guérie
du poumon droit,
des plèvres et notam. de la plèvre droite,
du péritoine
du testicule droit

H. 39 ans (s. de M. Poncet) considéré dans le service comme un phtisique atteint de tuberculose vésicale pour laquelle il a été cystotomisé.

Autopsie le 12 janv. – Les poumons présentent tous deux des adhérences pleurales très résistantes sur toute leur étendue.

Les plèvres du poumon droit sont non seulement très adhérentes entre elles,

mais elle adhérait aussi intimement à la paroi thoracique et au tissu pulmonaire surtout dans la moitié inférieure qui est impossible à décoller la plèvre pariétale et que le poumon ne peut être extrait qu'en laissant du tissu pulmonaire adhérent à la paroi et que le lobe inférieur semble oblitéré sur toute sa surface. Toutefois sur les parties latérales ~~on voit encore~~ des plaques fibreuses étoilées indiquant sûrement une ancienne pleurésie guérie de ce côté.

Ce poumon incisé montre au sommet une cavernule du volume d'une amande au sein d'un gros nodule fibreux noirâtre, vestige d'ancienne lésion tuberculeuse arrêtée dans son évolution tout comme la pleurésie probable et sans doute amenée par le fait de la pleurésie, car

le tissu pulmonaire ne renferme pas d'autres lésions anciennes ou récentes.

Bien que les plèvres pariétales soient également très adhérentes entre elles, on peut cependant détacher la plèvre pariétale qui reste mince adhérente à la plèvre viscérale — les plèvres sont épaissies ~~notablement~~ dans les régions postérieures et latérales toutefois il n'est pas probable qu'il y ait eu une pleurésie au grand départ. C'est du reste au sommet que l'épaississement et l'adhérence des plèvres sont le plus marqués. Et au sommet se trouve une vaste caverne du volume d'un gros ~~oeuf de poule~~ à parois épaisses irrégulières contenant un peu de pus grumeleux et communiquant avec 2 ou 3 petites cavernes remplies de pus caséeux et situées immédiatement au dessous de la première. Puis le reste du poumon est rempli de nodules tuberculo-caséeux du volume d'une lentille au sein d'un tissu congestionné.

Cœur de petit volume sans lésion appréciable pesant 290 gr. -

Diaphragme adhérent d'un côté au poumon et d'autre côté au foie, à la rate, au tube digestif.

C'est ainsi qu'il existe des traces très accusées de péritonite ancienne, consistant en adhérences membraneuses, transparentes, filiformes, très étendues qui unissent les feuillets séreux des parties en rapport avec le foie, la rate et aux intestins superficiels. Le grand épiploon enveloppe toute la masse intestinale à laquelle il adhère çà et là et surtout par son extrémité inférieure à la partie postérieure de la vessie. Enfin les anses intestinales sont reliées entre elles par des minces tractus filiformes membraneux de formation ancienne. On trouve encore au sein de ces néomembranes amincies des amas cavéneux volumineux. L'un de ces amas de forme

arrondie et de volume d'une grosseur et de coloration jaunâtre et paraît d'une faible densité. En l'incisant, on voit qu'il est entièrement constitué par une matière caséeuse jaunâtre, homogène, contenue dans une mince capsule fibreuse.

On trouve 3 autres amas de même nature se présentant sous la forme de concrétions allongées de 2 à 3 centim. sur 1 centimètre de largeur à surface dépressible irrégulièrement.

Enfin il existe encore 2 ou 3 petits amas caséeux de même nature dans une surface dépressible (de volume d'un pois, à une appendice) sur la muqueuse épaisse et un peu rétractée.

Quant à l'intérieur de l'appendice iléocaecal, il ne paraît pas altéré.

La veine adhère à la paroi antérieure de l'abdomen. Les parois sont notablement épaissies et lorsque la cavité est ouverte, on voit que la surface interne est très inégale

en raison de la disposition dite veine à colon et que la muqueuse est recouverte d'une couche de phosphates lui donnant une coloration jaune sale. Ces phosphates adhèrent à la muqueuse et donnent au doigt la sensation de sable et de particules indures qu'on détache assez facilement et par le grattage.

Cet état de la veine conduit immédiatement à faire l'examen des reins.

Le rein droit est assez volumineux, pesant 220 gr. sa substance corticale est jaunâtre d'aspect graisseux et sa capsule un peu épaissie présente quelques adhérences à la couche superficielle du tissu rénal. Quant à l'uretère du même côté, il est parfaitement perméable.

Mais du côté gauche le rein présente des altérations. On peut noter d'abord qu'on aperçoit les traces infimes de l'organe ~~[illegible]~~ de volume et donnant la sensation de fluctuation. Le colon transverse passe au devant de sa partie moyenne

et descend moins le long de son bord convexe. Mais après avoir enlevé le colon, on voit que le rein remonte beaucoup plus haut en présentant partout la matité d'une tumeur fluctuante. Il est coiffé en haut par le corps du pancréas et paraît avoir adhérence intime avec l'organe. C'est avec beaucoup de difficulté qu'on parvient à isoler l'organe qui se présente sous la forme d'un rein 3 fois plus volumineux que de coutume et paraissant constitué par une poche à parois épaisses contenant un liquide.

L'incision est recommencée en présentant le volume du doigt pour suite d'une épaisseur considérable de ses parois. En l'incisant transversalement à son partie moyenne, il ne s'écoule aucun liquide et il semble qu'on a sectionné un tractus plein, car on n'aperçoit pas la moindre cavité. Cependant en enfonçant la sonde cannelée à son centre on pénètre dans le conduit très facilement

jusque dans la vessie. On ouvre ainsi le conduit en allant du côté du rein et avant d'arriver au hile, on voit s'écouler un peu jaune verdâtre épais. On remarque que la portion du conduit qui est en rapport avec le rein adhère à cet organe ce qui contribue à donner au conduit une direction perpendiculaire à celle de l'ouverture de communication avec le bassinet, de manière à empêcher l'écoulement du pus contenu dans l'organe. La disposition indiquée ci-dessus laisse tout passer le petit doigt et ses parois sont épaisses.

On incise d'autre part le rein par la coupe habituelle le long du bord convexe jusqu'au bassinet. On trouve alors issue à 250 ou 300 gr. d'un pus épais grumeleux dans une partie restée adhérente au-par-dela la cavité anfractueuse qu'on découvre ainsi. C'est à la périphérie

une série de cavités du volume d'une grosse noix au moins, de forme arrondie, qui aboutissent à la cavité centrale du bourrelet. Ces cavités paraissent formées aux dépens des pyramides de Malpighi détruites par transformation caséeuse et désintégration purulente, leur paroi étant constituée à la périphérie et au niveau des cloisons qui les séparent les unes des autres par la substance corticale du rein sclérosée et refoulée devenue à ne plus constituer que des parois de 2 à 3 mille épaisses d'aspect fibreux à surface interne lisse recouverte de pus grumeleux et adhérant aux organes voisins à l'autopsie.

Cet énorme rein tuberculo-caséeux avait paru inapparent pendant la vie du malade après l'évacuation du pus, l'urée atteint 37 gr.

Pas de dépots caseux sur l'uretère qui présente partout un épaisseur considérable de ses parois.

La vésicule séminale gauche est

volume intérieur adhérent à la paroi et à la veine. En l'incisant, on découvre de larges espaces alvéolaires, remplis de pus caséeux, ou bien d'un tissu fibreux épais. La veinule terminale droite ne présente pas d'altérations, les parois sont seulement épaisses, plus dures, avec quelques petites indurations, le long de l'épididyme gauche. En effet, on trouve à la tête de l'épididyme un nodule caséeux du volume d'un haricot, avec une coque fibreuse déjà bien accusée. Il y a aussi sur le corps de l'organe deux autres nodules caséeux du volume d'un pois. Mais le testicule gauche est indemne.

Le testicule droit qui ne paraissait pas affecté à la palpation est le siège de nombreuses granulations blanchâtres, indurations fibreuses, diffusées dans tout l'organe, mais plutôt en allant du corps d'Highmore à la périphérie. Quant à le corps il est transformé en un tissu fibreux dur et résistant. La sclérose paraît devoir avoir envahi tout l'organe, indépendamment

des productions granulées fibroïdes indiqués précédemment. L'épididyme du côté droit paroît pas atteint.

Rate volumineuse et ferme — 300 gr.

Foie dont le tissu a l'aspect normal ou à peu près normal, le tissu glandulaire étant peut-être un peu pâle avec les veines sus-hépatiques nettement indiquées par des points ou traînées rougeâtres. En tout cas le foie n'a pas du tout l'aspect graisseux des foies qu'on observe dans les suppurations prolongées et notamment chez les phthisiques. Poids du foie 1400 gr.

R. En tous deux veines de l'ovaire, les veines ovariennes datant peut-être de l'enfance et ayant abouti à une guérison plus ou moins complète (veines de la plèvre droite et même du tronc droit, du péritoine et du tentorium droit, le tentorium seul étant plutôt affecté dans l'enfance) les autres en voie d'évolution (veines du poumon gauche, du rein gauche qui ont été précédemment

celle de la veine, de la portion prostatique de l'urèthre, de la vésicule séminale gauche et de l'épididyme du même côté !

Il semble aussi que la plévrésie droite ait arrêté l'évolution de la tuberculose dans le poumon droit.

Ce cas comme beaucoup d'autres montre que la cystite tuberculeuse, même chronique, est accompagnée de lésions plus ou moins nombreuses du côté des reins et de l'appareil génital et qu'il faut surtout rechercher le bacille initial du côté d'un rein.

14e Leçon
6 Xbre 1894

Phtisie pulmonaire chronique
tumeur de l'ovaire gauche (probablement papillome du kile). Envahissement de l'S iliaque et généralisation aux foies.
Phlébite des veines du membre inf. g.
Myome de l'utérus. Sclérose des reins avec petits kystes à contenu gélatiniforme.
Petit kyste de la capsule de la rate.

—

F. G. 7 ans, lingère, entrée S. de Ste Boudet le 27 nov. 1894 et morte le 9 décembre.

Son père mort à 40 ans de mort subite; sa mère atteinte à 60 ans.

1 frère et 1 sœur : sa sœur morte à 22 ans de maladie inconnue, son frère est vivant bien portant.

Pas de maladie antérieure importante.

à 22 ans fièvre avec douleurs dans le côté droit, vésicule.

Elle a habité et été élevée auprès d'une cousine phtisique à 24 ans.

Il y a 7 ans, à la suite d'une forte émotion morale, la malade commença à tousser sans maigrir progressivement. Pendant les étés la faiblesse augmentait au point de la faire garder le lit et pendant l'hiver au contraire elle allait mieux. Suppression des règles il y a 6 ans. Puis elle eut une

dyspepsie avec intolérance pour arriver à la suppression de toute alimentation. La faiblesse s'accentue progressivement elle paraît se jouer une une chaîne en commande.

Il y a 2 mois aggravation brusque de l'état général et de la toux et 2 hémoptysies abondantes. Sans repris de douleurs vraies localisées à gauche d'abord longtemps durées, elles à deux reprises deux hémorragies abondantes à la suite desquelles les douleurs disparurent.

Il y a mois seulement 15 jours elle se réveillait avec l'odème qui s'est prédominant au membre inférieur et il y a 8 jours seulement qu'elle vit sa jambe droite se prend de côté devenir rouge. Elle affirme n'avoir fait que des applications de vaseline boriquée.

A l'entrée nous signalons intense.

Deux poumons : submatité à droite en arrière avec augmentation de volume et de vibrations plus marquées ; mais bruits non soufflants sur deux sommets en arrière. après les gros craquements secs ; pas de signes de caverne. En avant pas de différence de sonorité ; pas de signes de caverne mais gros craquements secs sous les clavicules.

Ventre dépressible, non douloureux sensible partout, ou non pas le bord du foie ; mais sa matité qui en commence qu'à 2 travers de doigts au dessus du bord des fausses côtes descend jusqu'au plan de l'ombilic. Pas de mouvements de la paroi ou de pleurésie visible dans le ventre.

Membres typiques empêchant le toucher. D'ailleurs

F. Franck - Ictère pulm. au terme d'évolution générale - 1894 - 354

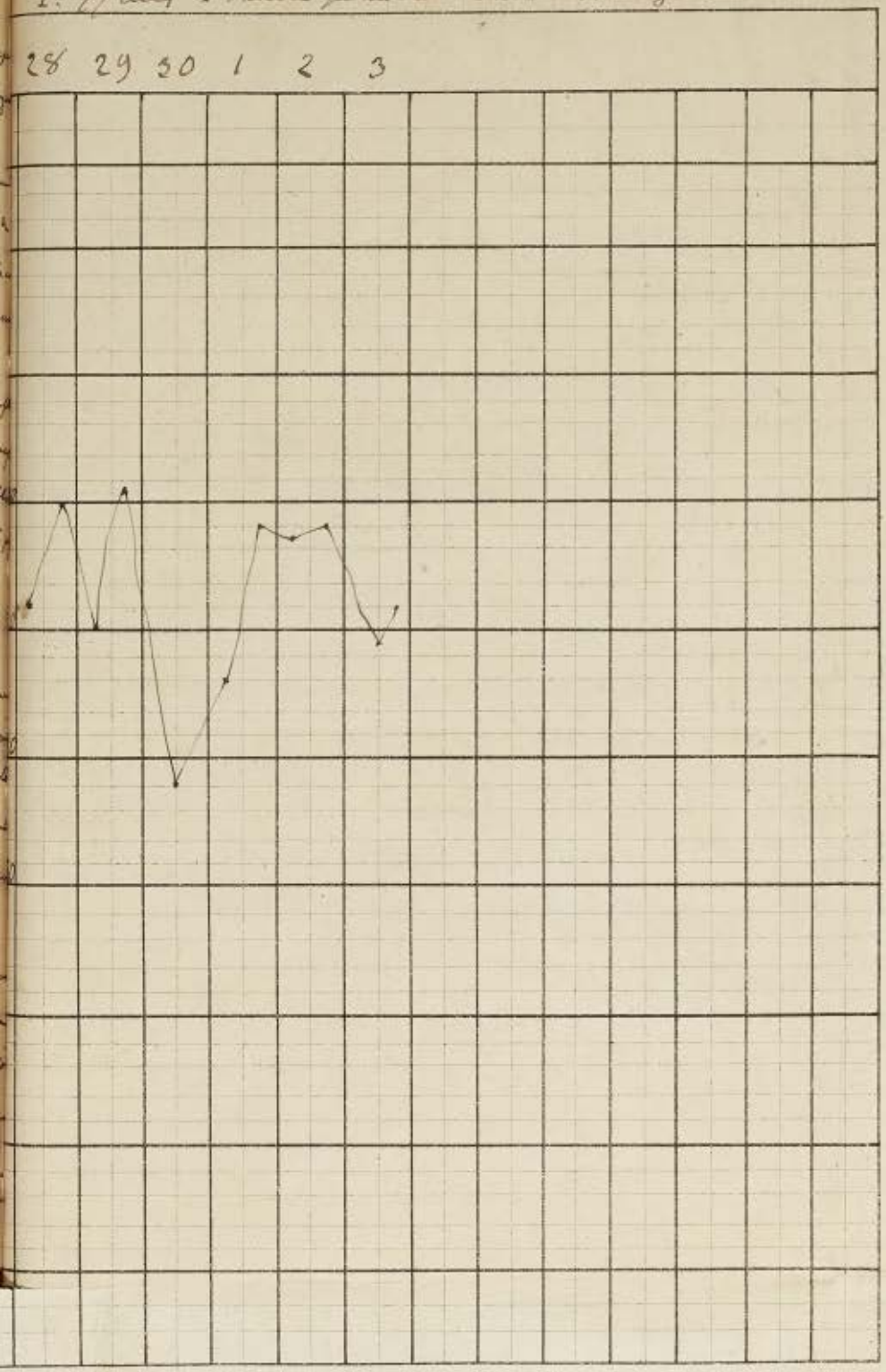

signes rationnels d'hémiplégie utérine : jamais aucune perte ; pas de douleurs lacinées irradiées dans les cuisses.

L'œdème de la jambe droite est localisé autour de la cheville. Le gonflement à l'œdème remonte jusqu'au genou. Cette jambe gauche est tuméfiée ; le pouce est tourné en haut ; on lui a mis le doigt du pied on a un vésicatoire suintant avec forte tuméfaction jusqu'à la racine du orteils. On ne sent pas de cordon au niveau de la saphène interne ; mais la palpation est douloureuse.

Rien au cœur.

Les urines présentent un fort précipité d'albumine non coagulable. Sucre néant.

θ - 38°,2

28 nov. θ - 39°,1

Les crachats ne sont pas des crachats de caverne.

Le thorax est surtout emphysémateux.

Obscurité et diminution de la respiration surtout aux bases. - à la partie moyenne du poumon g. zone submate avec gargouillement.

Pas de matité cardiaque.

Bruits de Traube - Anoxémie complète.

2 X^bre Bouillons nets dans les crachats.
4 — Aggravation de la cachexie, dyspnée avec mort.
5 — La malade est morte ce matin.
(obs. de M. Barriot).

Autopsie le 6 X^bre 1874. — On constate d'abord un grand amaigrissement, un œdème très prononcé du pied et de la jambe à gauche, seulement un peu d'œdème périmalléolaire à droite.

Les poumons emphysémateux au niveau du bord sont très adhérents à chaque sommet et offrent en outre point d'union dans les régions postéro-latérales inférieures.

Le poumon droit présente au sommet une caverne ayant à peu près les dimensions de la moitié du poing, cloisonnée à sa base par de très emphysémateux. Bords irréguliers et contenu formé de pus solide grumeleux. Au dessous de la caverne, plusieurs de granulations cavernes agglomérées dans un tissu sclérosé du volume d'une noix. Il est vrai que les lobes supérieurs sont en grande partie atteints.

Le lobe inférieur est congestionné avec emphysème du poumon au niveau du bord.

Le poumon gauche présente au sommet un tissu de cicatrice dépressif irrégulier, au milieu de lobules emphysémateux saillants.

Au devant du tissu cicatriciel, le lobe sup. présente 4 ou 5 cavernes de volume d'une amande à une noix, remplies d'un pus grisâtre, au milieu du lobe sup. en grande partie caséeux.

Le lobe inf. est surtout remarquable comme celui du côté opposé par l'emphysème des bords du lobe formant des saillies plus ou moins volumineuses.

Ganglions bronchiques volumineux durcis ou ramollis au sommet caséeux.

Cœur petit pesant 270 gr. dont présentant rien de particulier.

Le foie descend très bas mais est augmenté de volume, et on remarque que

la veinule biliaire dépasse ou mon de
3 travers de doigt le bord du foie et contient
beaucoup de calculs ou de bile ; vésicule
elle est flasque et peut être ramenée sur
la face sup. du foie. En replaçant la
paroi abdominale sur cette région, on
voit qu'on peut parfaitement percevoir par la palpation
les calculs à travers la paroi de l'abdomen

On remarque aussi quelquefois qui
offre sa tente habituelle, présente au
à la partie moyenne de sa face supérieure
une tache blanchâtre légèrement saillante
Lorsque en examinant la face inférieure
on en trouve 3 autres plus accentués
se révélant comme des nodules de
généralisation cancéreuse. Les mêmes
faits sur ces points montrent suffisamment
que il s'agit de nodules uniformément blanchâtres
assez fermes et homogènes, à contour
arrondis ou festonnés dans l'épaisseur
des nodules dont le volume varie

d'une grosse noisette à une noix.
Sur les coupes, ces nodules sont légèrement striés et il semble qu'on pourrait les enucléer; cependant il n'existe rien et ils adhèrent intimement à la substance hépatique environnante qui paraît saine.

Le plus gros nodule qui atteint ou moins le volume d'une noix présente 0,03. toutes grandes légèrement déprimé; sur la surface de section on voit ce matin toutes séparer la masse principale des ~~granulations~~ ~~jaunâtres~~ qui forment ~~0,03~~ petites irrégulières sur les bords.

En raclant la surface de section, on obtient une substance blanchâtre assez abondante mais peu épaisse.

Rien de particulier vers le pôle du foie et sur les voies biliaires; il a se trouvé la présence d'un dépôt de calculs à ~~paraître~~ ~~trouvés~~ au bord mesure deux mille ~~grammes~~ poids du foie 1020 gr.

On examine attentivement tous les organes pour rechercher ~~où se trouve~~ la lésion épaisse.

Les reins sont diminués de volume. Le rein gauche pèse 120 gr., tient ferme aux nombreuses petites Rénites à la surface du volume d'une tête d'épingle à une grosse poire. Capsule épaissie adhérente et parfois un peu de substance rénale dont la surface reste grenelée, comme chagrinée. Les Rénites contiennent pour la plupart un liquide légèrement teinté en jaune d'aspect gélatineux ou sérum gélatiniforme. Sur la coupe tissu rénal avec diminution d'épaisseur de la substance corticale dont les contours sont légèrement festonnés et petites Rénites diminuées, mais moins nombreuses qu'à la surface.

Le rein droit pèse 110 gr. Il offre les mêmes altérations que le gauche, sauf que les Rénites sont plus petites et que la substance rénale paraît plus dense. ~~Cet aspect est toutefois différent de celui~~ Sur la coupe on l'on voit une distension assez prononcée des calices et du bassinet, sans que l'urètre présente la moindre dilatation soit sur son parcours, soit à insertion au bassinet d'où il descend perpendiculairement à adhérences congénitales bacilles au bassinet distendu.

les capsules surrénales ne paraissent le siège d'aucune lésion appréciable.

La rate petite pesant 130 gr présente à sa portion externe ~~et inférieure~~ un kyste de volume d'une noisette qui ~~contient~~ un liquide incolore et paraît développé dans la capsule; le tissu splénique paraissant sain.

Les poumons ~~et tout le foie~~ sains.

L'estomac, le cæcum notamment, ne présentent aucune lésion.

Mais en examinant les organes contenus dans le petit bassin, on voit que l'utérus dont le fond arrondi mais bosselé, a le volume d'une grosse mandarine est manifestement le siège de tumeurs et repose sur une portion de l'S iliaque au dessus de laquelle se trouve immédiatement à gauche de l'utérus une tuméfaction notable de l'intestin paraissant tout à fait rempli de matières fécales. Mais à la palpation on reconnaît qu'il s'agit d'une masse

indiqué s'enfonçant profondément et adhérant à la cavité pelvienne. En avant de la tuméfaction formée par l'intestin se trouve la trompe gauche qui adhère intimement à la partie indiquée ci-dessus.

Après avoir enlevé tous les organes contenus dans la cavité pelvienne et les laissant dans la situation qu'ils occupent ; on voit d'abord que le corps volumineux de l'utérus repose sur l'intestin qui le comprime immédiatement au dessus du rectum rempli de matières fécales ; tandis que au dessus se trouve une tumeur arrondie à la partie inférieure proéminant contenue dans le ligament large et faisant corps avec lui, immédiatement au dessus de la partie latérale gauche du fond de l'utérus.

On commence par inciser l'intestin sur toute la longueur du rectum et de l'S iliaque

au niveau de la tumeur on voit que l'intestin est envahi par un néoplasme qui a déterminé l'épaississement de deux plis de la muqueuse qui tout le long de la portion de l'intestin. ces plis de coloration jaunâtre ont presque l'épaisseur du doigt et sont situés à un cent. de distance. Dans le point où l'intestin adhère intimément à la tumeur sous-jacente, il existe entre les deux plis saillants une ulcération ou perforation de la paroi sur l'étendue d'une pièce de 1 fr. qui fait communiquer la cavité intestinale avec une autre cavité qui remplit à peu près complètement une tumeur arrondie, jaunâtre, à surface bourgeonnante, du volume d'une mandarine.

Lorsque cette tumeur est incisée, on voit qu'elle est constituée par une substance jaunâtre, pulpeuse, au sein de laquelle se trouvent de très fins filaments se détachant d'un tronc filamenteux pour se rendre à la périphérie en nombre de chaque côté à la main bourgeonnante de telle sorte que cette coupe a une analogie avec la coupe d'un fragment de choux-fleur. Au pied du chou-fleur se confondent une substance blanchâtre épaisse dans laquelle se trouve un petit kyste aplati dont la cavité pourvue contient une sonde longueur parois sont écartées renfermant un peu de liquide lamellaire analogue à du marc de café étudié. Ce kyste paraît appartenir à l'ovaire car on trouve un kyste absolument semblable dans l'ovaire droit petit rétracté, indurée, mais sans aucune lésion.

Il semble donc que la tumeur du côté gauche a pour origine l'ovaire droit ~~qui~~ elle s'est développée dans le ligament large qui lui fait une enveloppe un peu épaissie sur tout son pourtour rompu au niveau de l'ulcération de l'intestin. Quelques débris de matière fécale, et des grains de raisin se trouvent dans la cavité où l'on aperçoit la surface de la tumeur par la perforation intestinale. La trompe contenue dans le ligament large conduit ainsi à la partie antérieure de la tumeur.

La comparaison de cette tumeur de celle qui fait le plus épais de la muqueuse intestinale et de celui du nodule du foie, montre qu'il s'agit de production de même nature. C'est partant une tumeur

blanc jaunâtre avec minces, peu nombreux donnant par le raclage un pulpe blanche avec abondante.

Il est à remarquer aussi que l'intestin ne présente pas d'autre altération au dessus ou au dessous de l'anneau formé par les plis envahis qui rétrécissent très notablement à ce niveau.

Le corps de l'utérus un peu plus volumineux que la tumeur droite précédente est le siège de plus nombreux interstices entre eux. Le plus volumineux qui atteint le volume d'une noix situé dans la paroi postéro-latérale gauche est constitué par un tissu musculaire de nouvelle formation avec valeur et plutôt un peu mou. À droite dans la région correspondante se trouve un autre

noyau d'un gros noisette, moins parfaitement sphérique constitué par un tissu blanchâtre très dense. On trouve encore trois autres petits noyaux intestinaux dont le volume ~~est~~ approche celui d'un pois et deux noyaux analogues sous le péritoine au niveau de la partie supérieure. Le tissu de ces noyaux est tout à fait caractéristique, plus ou moins résistant et se dermant par de rare par le roulage de la surface de section.

En ouvrant la cavité utérine, on remarque qu'elle n'est pas sensiblement agrandie et qu'il existe sur la muqueuse de la face post. immédiatement au dessus de l'orifice interne une saillie brunâtre un peu plus large qu'une lentille sans être notablement plus épaisse qui paraît due à une néoproduction de la muqueuse.

Enfin on trouve encore une altération des veines du membre inf. g. par des caillots fibrineux et cruoriques plus ou moins adhérents aux parois veines suivant les régions.

Toutes les veines profondes du membre sont remplies de caillots fibrineux et ~~cruoriques~~ à la périphérie qui adhèrent à la paroi d'autant plus qu'ils sont plus fibrineux et notamment au niveau des valvules où il paraît exister de l'inflammation de la tunique interne épaissie et adhérente au caillot. — Caillots cruoriques dans une veine aboutissant à la veine poplitée ou fémorale (probablement la saphène externe). — La saphène externe contient de sang noir liquide. Le caillot cruorique de la fémorale se continue dans l'iliaque primitive jusque dans la veine cave où le caillot forme une langue saillie. En outre il se prolonge sur 2 à 3 cent. dans l'iliaque primitive droite.

2me Secrn
7 nov. 1895

Tuberculose pulmonaire
avec lésions tuberculeuses très prononcées
du gros intestin. Amaigrissement

—

H. 43 ans, S. de M. Séjour — Sujet pulmonaire très développé
œdème très prononcé des membres inférieurs
liquide séreux dans la cavité péritonéale
qui on peut évaluer au moins à 2 litres
et dans chaque plèvre de 300 à 500 grammes

adhérences des plèvres au sommet de
chaque poumon qui voit le siège
de nodules indurés dans leur plus grande
étendue. En effet sur les coupes
on trouve de chaque côté des lésions
à peu près identiques avec prédominance
du côté droit. C'est au sommet
2 ou 3 cavernes irrégulières au sein
d'un tissu sclérosé très dense rempli
de tubercules crus jaunes plus ou moins
confluents ou en voie de ramollissement
et de formation de cavernes. Le reste
des granulations ou nodules caséeux vus

de celui d'un poids à celui d'une noisette.
Les lésions sont plus abondantes dans
les parties sup. où le tube est aussi plus
dense et plus rétracté. Mais elles
s'avancent dans le lobe inf. de manière
à en occuper au moins les 2/3 sup.

Du côté gauche une lésion descendant
peut-être un peu moins bas.

Il résulte de cet examen que le malade
n'avait plus pour respirer qu'une petite
portion de la partie la plus déclive du
lobe inférieur. D'où peut-être les gênes
de la circulation gén. et la production
l'anasarque. D'autant que ce malade
devait être débilité par des troubles digestifs
intenses, vu l'état de l'intestin.

Celui-ci présente une petite ulcération
transversale superficielle à 1m 1/2 environ de
la valvule de Bauhin, puis une autre ulcération
un peu plus étendue à 3 travers d'doigt de la valvule.

Mais c'est surtout le gros intestin qui est
le siège de lésions considérables. Il est littéralement
criblé d'ulcérations depuis le côlon descendant jusqu'au rectum

de la largeur d'une lentille à celle d'une amande ou de bords plus ou moins irréguliers, sur toute l'étendue d'une manière générale les parois sont épaissies et indurées et la muqueuse offre une teinte rouge sombre ou violacée. La largeur du gros intestin avait été notablement diminuée par rétraction de ses parois, surtout au point du colon transverse où elle avait la souplesse et les dimensions normales sur une étendue de deux centimètres environ. On voit en effet que sur cette étendue, il existait quelques rares et superficielles ulcérations, tandis qu'elles sont confluentes et profondes sur tous les autres points.

Ganglions mésentériques volumineux rougeâtres avec quelques granulations jaunâtres. Une grosse ganglion de même aspect vers le hile du foie.

Le foie manifestement indemne avec épaississement de la capsule pour péritoine chez présente sur la coupe un tissu jaune doré homogène à lobes fins. Il est particulièrement résistant et quoique l'on trouve quelques traces fibreuses irrégulières il semble sclérosé d'une manière diffuse. Sans de granulations nombreuses à l'œil nu. - 1200 gr.

Reins plutôt pâles, sans lésion manifeste appréciable à l'œil nu. - R. Dr. 190 gr. et R. g. 140 -
Route 170 gr.

Cœur petit rien de particulier 230 gr.

3e Leçon (suite)
9 nov. 1895

Tuberculose

Lésions anciennes et cicatrices du poumon et du cerveau – Ulcérations tuberculeuses de l'intestin en voie d'évolution probable depuis longtemps, ~~et consécutives~~ granulie généralisée.

F. 41 ans du 1. de Mr Brondel, ayant présenté des signes de méningite (c'est les seuls renseignements qu'on peut avoir) entre plus le 9 nov. 1895. L'abdomen renferme 2 à 3 litres de sérosité et on en trouve égal à dans chaque plèvre environ 1/2 litre.

On voit immédiat. des granulations gris demi-transparentes sur les points rouges violacés de l'intestin qui correspondent aux ulcérations; mais les granulations sont surtout plus abondantes dans la cavité pelvienne au niveau des parties déclives.

On retrouve aussi en assez grande quantité sur les plèvres du côté droit

particulièrement au niveau de la région diaphragmatique. Sur tout elles sont aux rares, comme du côté gauche sur toute la surface pleurale. Mais le poumon paraît rempli de ces granulations. En effet sur les coupes, on voit que leur trame conjonctive est très souple, crépitante et absolument faite de fins granulations ou à grains blanchâtres, très fins, très minuscules, ou doigt où elles semblent faites de petites saillies indurées sur les surfaces de section.

En outre on trouve au sommet du chaque poumon à deux travers de doigt en arrière du point le plus élevé de chaque poumon une épaississement induré s'enfonçant à 2 ou 3 cent. dans le parenchyme et correspondant à un tissu scléreux noirâtre au sein duquel se trouve une masse blanchâtre analogue à du mastic, calcaire d'une nature obscure et identique symétrique pour chaque côté.

aucune lésion cardiaque ou vasculaire récente ou en voie d'évolution –

Rien de particulier du côté du péricarde, ni de l'endocarde. Cœur petit, 210 gr.

Foie volumineux, lourd, sans qu'on y découvre manifestement de tubercules, bien qu'il doive certainement contenir des tubercules – 1970 gr.

Reins d'aspect gris, le D. 190 et le G. 180 gr. renfermant l'un et l'autre 7 gr. granulations au nombre de 3 et de 5 sur les coupes au milieu du bile plus grossies du volume d'un pois à un grain, saillant fort à la surface, grisâtres, un peu jaunâtres, à contours irréguliers et de plus granulations semi-transparentes, qui semble indiquer que la rate était depuis longtemps le siège de lésions secondaires de nature en forme les tubercules jaunes, crus, vieux et plus récents, avait été envahie comme les autres organes par l'éruption granulique.

Rate volumineuse 270 gr. molle et sur les coupes tissu congestionné rempli de tubercules crus du volume d'un grain de mil à un pois d'aspect jaunâtre à contours légèrement irréguliers et de plus granulations semi-transparentes, qui semble indiquer que la rate était depuis longtemps le siège de lésions secondaires de nature en forme les tubercules jaunes, crus, vieux et plus récents, avait été envahie comme les autres organes par l'éruption granulique.

Les lésions de l'intestin commencent à 2 m ½ ou 3 m au dessus de la valvule iléocaecale par un petit ulcère

Obliteration des deux bronches principales, réduites à peine au volume d'un gros pois, remplies par un mucus jaunâtre, épais, non purulent, mêlé à quelques cellules épithéliales, sans tubercules visibles.

transversales, puis une autre plus large, large ulcération transversale occupant toute la largeur de l'intestin, sur 2 cent. de hauteur ou moins. (Ce dernier est en amas complet)

Toute l'épaisseur de la paroi participe à l'altération, car elle est épaissie de coloration violacée. Quant à la surface elle est marquée de dépressions correspondant à des ulcérations irrégulières, comme si cette surface avait été attaquée par des acides. Puis, çà et là éparpillés, vers les bords se trouvent des granulations jusqu'au volume d'une tête d'épingle à une lentille qui apparaissent surtout sur les deux faces — à 0,50 et 0,20 de la valvule se trouvent encore des ulcérations semblables; puis une ulcération à deux tronçons de doigt de la valvule de même nature mais plus petite, de forme irrégulière, quadrilatère avec un centre élevé ou deux centres plus de côté. Sur la valvule même un seul petite ulcération transversale au niveau de sa face inf. — Enfin nombreuses ulcérations de petites dimensions et de forme irrégulière sur toute l'étendue du gros intestin.

Le mésentère est rempli de ganglions de volume depuis à une amande, très durs, et qui, sur l'incision, montrent une substance jaune homogène formée d'un tissu intermédiaire, mais étant le centre d'une capsule fibreuse — ainsi la lésion semble appartenir aux ganglions mésentériques.

Tuberculose pulmonaire avec lésions tuberculeuses intenses sur l'intestin, particulièrement sur le gros intestin et péritoine tuberculeux sèche avec agglutination des anses intestinales.

F. 21 ans s. à M. Lépine – autopsie le 23 Xbre 1895 –
adhérences pleurales à poumon généralisé à droite et localisé à gauche au lobe sup.
Le poumon gauche diminué de volume est le siège d'une vaste caverne occupant la plus grande partie du lobe sup. (toute la partie post. et moyenne de celle)

Et cependant à la face interne de la caverne se trouvent d'énormes tractus analogues aux piliers et aux papilles de l'aorte. La caverne contient un peu de pus rare, quelques dessins avec les traits aériens pour la première branche de pénétration dont 3 divisions secondaires s'ouvrent dans la caverne par la destruction des parois de ces branches sur la plus grande partie de leur pourtour, tandis qu'une petite portion en continue avec la paroi.

Cette immense caverne qui pourrait contenir le poing est limitée en bas par les plèvres interlobaires épaissies

et adhérentes. Elle ne communique pas avec de nombreuses cavernes du volume d'une noix à une noisette situées dans le tiers sup. du lobe inf. où elles sont comme taillées à l'emporte pièce dans un tissu sclérosé rempli de lésions tuberculeuses diminuées ou sous forme d'amas nodulaires du volume d'une bille d'enfant dont le centre est déprimé sclérosé noirâtre, tandis que les granulations blanchâtres sont groupées à la périphérie.

Ces productions existent encore en qde quantité diminuée jusqu'à la partie inférieure du poumon.

Le poumon droit est volumineux, seulement quelques petites cavernes

au sommet ; mais aux dernières lésions tuberculo-caséeuses étaient en g^de nombre dans le lobe sup. et en moins g^de quantité dans les lobes moyen et surtout inférieur.

Les ganglions bronchiques et trachéaux sont très volumineux. En incisant la masse ganglionnaire située à la bifurcation de la trachée, on trouve une portion en partie noire sclérosée et en partie sous forme caséeuse. Ces parties sont environnées par une portion plus grande de coloration rouge-foncé.

Le cœur ne présente aucune lésion appréciable. Il est petit, mais sans dilatation du cœur droit, surtout de l'oreillette. Il pèse 220 gr. – Le péricarde contenait environ 100 gr. d'un liquide absolument clair, transparent, sans la moindre trace d'exsudat.

La paroi antérieure de l'abdomen adhère d'une manière très intime au foie manifestement très gravement et qui descend jusqu'à deux travers de doigt d'une ligne passant par l'ombilic.

On trouve le lig. épiploïque rétracté et formant comme une bride épaisse, aplatie, adhérente à la partie sup. du foie.

Les anses intestinales apparaissent comme rétractées, couvertes de granulations caséeuses et en grande partie agglutinées entre elles pour constituer une masse sous-ombilicale.

Sur la moindre trace de liquide, même dans le bas-fond de la cavité pelvienne

On voit qu'il existe des granulations cancéreuses aussi bien sur la paroi costale que sur le péritoine pariétal que sur les divers organes de notre l'intestin. En décollant les anses on trouve les mêmes lésions sur les parties accolées et sur le mésentère. Ce sont en partie de petites granulations du volume d'une tête d'épingle, en partie des granulations du volume d'un pois, d'un haricot, isolées ou réunies de manière à former des plaques irrégulières de 1 à 2 centimètres de diamètre.

Lorsque l'on examine attentivement ces lésions qui, au premier abord, apparaissent comme des granulations

du péritoine et en diffèrent par les
dimensions très variables ; on voit
que il s'agit de nombreuses cavités
situées dans le tissu conjonctif
sous-péritonéal.

Cette localisation des lésions
donne peut-être l'explication de
l'absence de liquide et de cette
forme de péritonite sèche connue
par tous les auteurs comme la
plus grave et comme incurable,
sans aucune chance de succès
pour l'intervention chirurgicale
qui réussit si souvent dans
la forme ascitique où il
s'agit de tuberculose du péritoine,
faisant saillie à la surface péritonéale
ainsi qu'on peut le reconnaître à l'examen de la table.

Et ouvrir l'ex. microscopique nous a déjà montré ces deux formes de localisation tuberculeuse qui ne semble pas avoir attiré l'attention des auteurs.

Dorénavant c'est un point qui devra être particulièrement recherché pour déterminer leur forme symptomatique qui doit être différente pour élucider leur pathogénie.

Déjà il semble bien probable que la forme sèche de la péritonite tuberculeuse doit se rapporter plutôt à la tuberculose sous-péritonéale comme nous l'avons observé dans ce cas.

Les lésions de l'intestin sont aussi particulièrement intéressantes. (L'intestin étant très difficile à dégager, on n'a ouvert qu'un ou deux décimètres d'intestin grêle avec 0m,50 du gros intestin et le rectum sur 0m,10 de l'orifice anal.)

La muqueuse de l'intestin grêle présente une vascularisation plus intense dominant par place une teinte rouge sombre particulière au niveau des points où se trouvent disséminés des granulations cancéreuses en relief d'une tête d'épingle à un petit pois arrondi ou allongé dans le sens transversal. Les granulations les plus volumineuses sont alors le siège d'une ulcération superficielle à fond blanchâtre ou jaunâtre. C'est à 0,50 à 1m/2 de la valvule qu'on en trouve le plus. Elles semblent bien manifestement avoir pour siège

les follicules. Elles sont diminuées, ~~et~~ plutôt disposées par petits groupes. Elles sont plus rares près de la valvule. On trouve encore qu'aux groupes principaux de granulations correspondent les plus gros amas vers péritonéaux.

Mais c'est sur le gros intestin qu'on trouve des lésions les plus considérables. Le caecum et toute la portion du gros intestin qui a été enlevée se présente absolument rempli d'ulcérations irrégulières se confondant entre elles en laissant seulement quelques portions de muqueuse rouge et blanche plus ou moins altérée. On trouve parfois des ulcérations irrégulières suivies de muqueuse; mais plus souvent ce sont des lambeaux de muqueuse qui persistent au sein d'une surface ulcérée et apparaissent

comme une étoffe en partie détruite à sa surface par les vers. En outre on remarque un épaississement notable des parois du gros intestin.

Cette altération devait certainement se continuer jusqu'au rectum, où l'on trouve encore, sur 0m,10, 5 ou 6 ulcérations profondes irrégulières variant de 1cm à 1cm/2 dans son plus grand diamètre, à bord nettement coupés et à fond rouge sombre. Les ulcérations commencent à deux travers de doigt au dessus de l'anus et se rapprochent à mesure qu'on s'élève pour devenir absolument confluentes dans les plus grandes étendues du gros intestin, ainsi que nous avons pu le constater sur une bonne portion.

D'après l'examen de la pièce, on peut se demander si les cas de perforation de parois intestinales aux points intestinaux adhérents de nature intestinale ne correspondent pas à des faits de la guerre ; non seulement à ce mode de répartition des lésions sous le péritoine et dans les follicules ; mais aussi à des lésions surtout personnelles au niveau du gros intestin entier ou d'une portion, par ex. du rectum, ayant pu parfaitement passer inaperçues, par suite d'une observation incomplète. L'attention étant dirigée sur ce point, il en saurait tardé à être élucidé.

Voir gros type, volume, pourvu 1776 sans trace de tuberculeux. A sa surface nodules calcaires-péritonéaux ayant atteint ou non la capsule, mais ne s'étendant pas dans le tissu hépatique. Les traces d'abcès adhérents du foie avec le diaphragme et la paroi d'un part et d'autre part avec le duodenum (2e portion) et le côlon transverse.

Rate petite 110 gr. tissu adhérent au diaphragme. Reins petits, sans trace de lésion appréciable, pesant chacun 130 gr. Rien de particulier dans l'estomac, le rein, l'intestin, etc.

COLLECTION
R. TRIPIER

LEÇONS
ANATOMO-
CLINIQUES
6

TUBERCULOSE
PULMONAIRE