LYON 1 BU Odonto

ANNALES D'ODONTOLOGIE

Le présent recueil peut comporter des lacunes : la bibliothèque ne met à disposition de ses usagers que les sujets d'examens qui lui sont communiqués.

Sujets d'examens d'Odontologie

FGSO 3

2023-2024

Annales de l'Université Lyon 1

Faculté d'odontologie

Année universitaire

2023-2024

Université Lyon 1

Faculté d'Odontologie

FGSO 3

Semestre 1

Session 1

2023-2024

Faculté d'Odontologie

FGSO3

SUJET D'EXAMEN – SEMESTRE 1 – SESSION 1

Epreuve : ODL311P2 – UE 1- M1 OCE

Responsables : **Pr C. VILLAT – Dr T. SELLI**

DATE : 11 décembre 2023

DUREE : 1h00

BAREME APOGEE : 15

INTITULE DU SUJET D'EXAMEN

QUESTION 1 : Pr Cyril VILLAT

A. **Citer les impératifs biologiques ET mécaniques du traitement endodontique (3 points)**

B. **Citer les objectifs de la cavité d'accès endodontique (1,5 points)**

C. **Décrire la procédure de préparation canalaire en step back (3 points)**

QUESTION 2 : Dr Thierry SELLI

L'examen initial du patient en endodontie (7.5 points)

Faculté d'Odontologie

2023 - 2024

FGSO3

SUJET D'EXAMEN – SEMESTRE 1 – SESSION 1

Epreuve : ODL302M3 – UE 2- M3 Histologie et Histopathologie des tissus

Responsable : **Dr F. VIRARD**

DATE : 11 décembre 2023

DUREE : 1h00

BAREME APOGEE : 20

INTITULE DU SUJET D'EXAMEN

QUESTION(S) : Dr VIRARD

1. Légendez le schéma suivant sur le livret réponse (pas d'abréviations) (9 points)

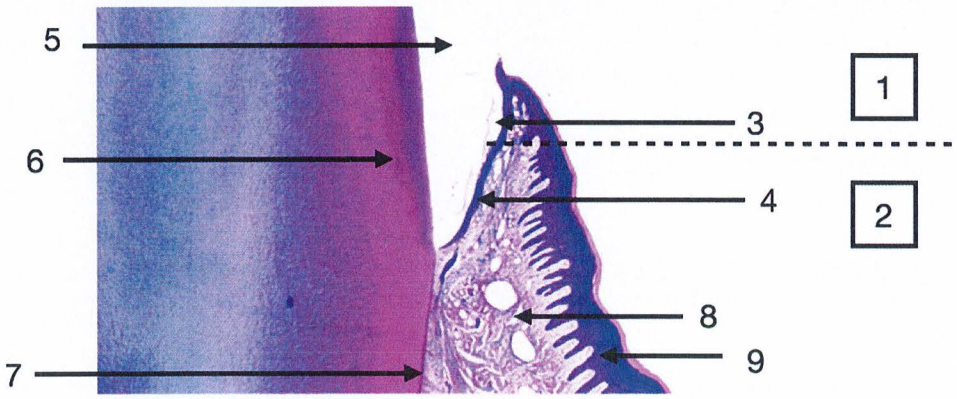

2. Citez les différents types de céments et leur localisation (2 points)
3. Citez les propriétés de l'épithélium de jonction (2,5 points)
4. Quelles sont les différentes étapes d'un remodelage osseux (2,5 points)
5. Citez les différentes couches constituant l'épithélium de la gencive (4 points)

Faculté d'Odontologie

2023-2024

FGSO3

SUJET D'EXAMEN – SEMESTRE 1 – SESSION 1

Epreuve : ODL343P2 – UE 4- M3 Education à la Santé/Initiation Service Sanitaire

Responsable : **Dr L. LAFOREST**

DATE : 11 décembre 2023

DUREE : 1h00

BAREME APOGEE : 10

INTITULE DU SUJET D'EXAMEN

QUESTION(S) : Dr L. LAFOREST

Des réponses claires et structurées sont attendues.
*Une page recto **grand maximum** pour l'ensemble des questions.*

QUESTION 1 : (6 points)

Dans le cadre du Service Sanitaire, vous intervenez à la demande de votre établissement d'accueil auprès d'une classe de 1ère sur l'impact du cannabis sur la santé orale. Citez les points clés pour préparer en amont de votre intervention.

QUESTION 2 : (4 points)

Lors d'une intervention dans un collège dans le cadre du Service Sanitaire, comment réagir face à un élève qui affirme une contre vérité avec agressivité à votre égard ? Expliquer pourquoi.

Faculté d'Odontologie

2023 - 2024

FGSO3

SUJET D'EXAMEN – SEMESTRE 1 – SESSION 1

Epreuve : ODL321P2 – UE 2- M1 Anatomo-Pathologie générale et osseuse

Responsable : **Dr F. VIRARD**

DATE : 12 décembre 2023

DUREE : 1h00

BAREME APOGEE : 20

INTITULE DU SUJET D'EXAMEN

QUESTION(S) : Dr VIRARD

1. Résumez, à l'aide d'un schéma, les facteurs impliqués dans la genèse des cancers. (5 points)
2. Quels sont les principaux facteurs de risque des cancers des voies aérodigestives supérieures ? (3 points)
3. Qu'est-ce qu'un carcinome ? (2 points)
4. Légendez le schéma suivant sur le livret réponse (3 points)

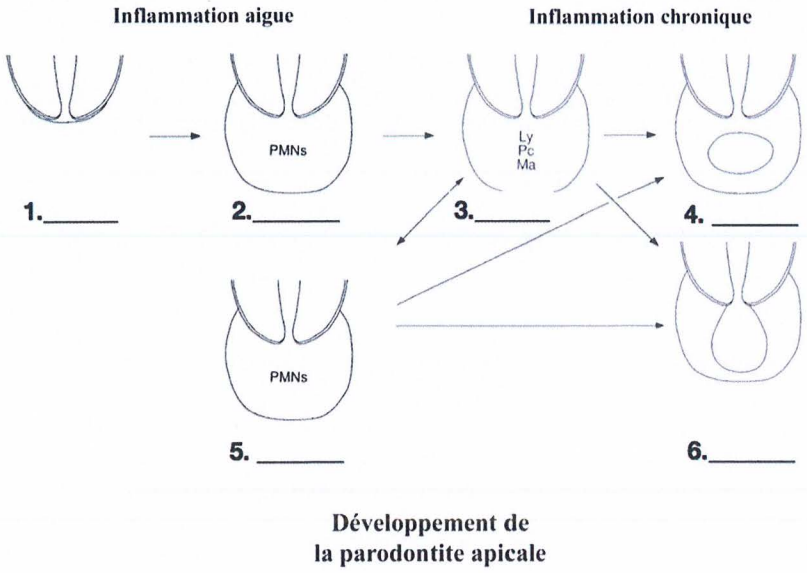

5. Un patient de 52 ans consulte pour des douleurs intenses sur sa 36. Le test de sensibilité est négatif et les tests de percussion et palpation sont positifs. L'examen radiologique montre la présence de lésions péri apicales aux apex de la dent.

   a. Quel est votre diagnostic ? (2 points)
   b. S'agit-il d'une inflammation aiguë ou chronique ? (1 points)
   c. Selon vous, où pourrait être localisé le front d'infection ? (1 points)
   d. Est-il pertinent de prescrire une antibiothérapie dans ce contexte ? (1 points)

6. Qu'est-ce qu'un odontome ? (2 points)

Faculté d'Odontologie

2023 - 2024

FGSO3

SUJET D'EXAMEN – SEMESTRE 1 – SESSION 1

Epreuve : ODL312P2 – UE 1- M3 Prothèse Fixée

Responsable : **Dr C. JEANNIN**

DATE : 12 décembre 2023

DUREE : 1h00

BAREME APOGEE : 15

INTITULE DU SUJET D'EXAMEN

QUESTION 1. Préparation interne (2 points) : **Dr TIDIERE**

Sur quel rotatif utilisez-vous le foret largo n°2 ? .....
A quelle vitesse ? .....
Avec ou sans eau ? .....
A quelle longueur ? .....

QUESTION 2. Préparation externe (8 points) : **Dr TIDIERE**

- Quelle est la hauteur de moignon minimale pour une préparation périphérique scellée ?.....

- Cette hauteur influe sur la stabilisation. Vrai ou Faux

-La préparation externe se fait avant la préparation interne Vrai ou Faux

-La réalisation d'un biseau périphérique permet d'améliorer l'étanchéité de la prothèse finale en diminuant l'épaisseur du hiatus résiduel. Vrai ou Faux

-Une même dent peut être préparée pour une couronne CCM avec des limites supra gingivales sur une zone et infra-gingivales sur une autre. Vrai ou Faux

-Que pouvez-vous dire de cette préparation sur le parallélisme et l'homothétie ?

Quel profil de préparation réalisez-vous pour une (choix 1 à 8):

-Couronne Céramo Céramique stratifiée ?.....

-Couronne Céramique monolithique ?.....

-Couronne Céramo Métallique ?.....

-Couronne Métallique ? .....

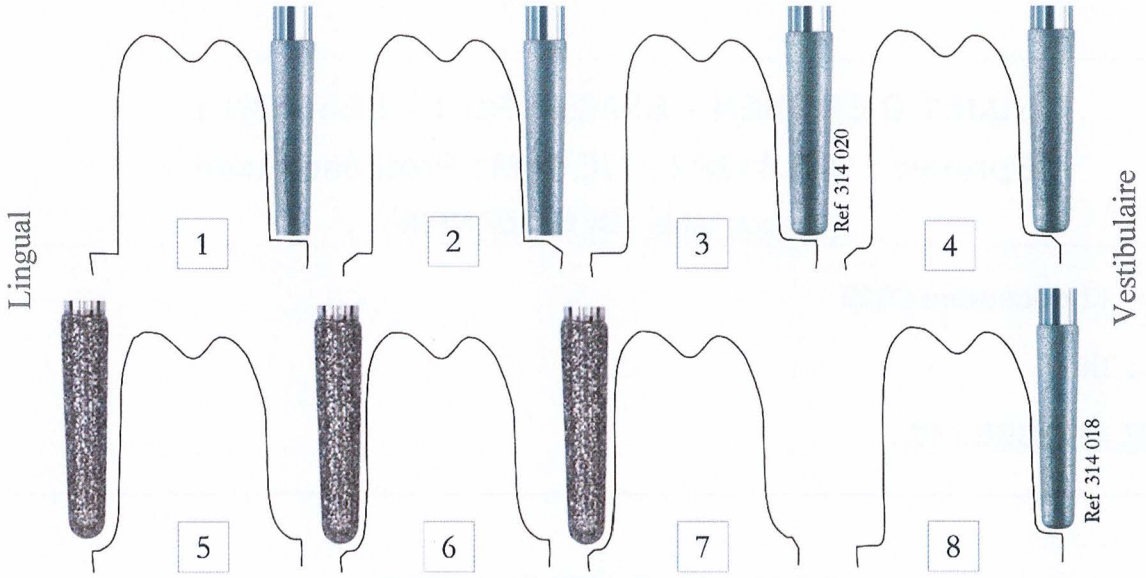

QUESTION 3. Préparations – Empreintes – Provisoires (5 points) : Dr TIDIERE

-Un patient vous est adressé pour la réalisation d'une couronne CCC sur 24 sur dent vivante. Rangez par ordre chronologique les étapes du protocole (vous pouvez barrer les étapes contre-indiquées dans ce cas):

-Prise de teinte
-Réalisation de la clef d'isomoulage
-Réalisation couronne provisoire
-SDI (Scellement Dentinaire Immédiat)
-Vérification de l'occlusion de la prothèse provisoire
-Pose de digue
-Scellement couronne provisoire
-Pose du cordonnet rétracteur
-Préparation externe
-Réglage de l'occlusion de la prothèse provisoire
-Dépose du cordonnet rétracteur
-Empreintes

-Quels matériaux à empreinte utilisez-vous pour cette séquence de soin ? Il s'agit de matériaux hydrophiles ou hydrophobes ?

Faculté d'Odontologie

2023 - 2024

FGSO3

SUJET D'EXAMEN – SEMESTRE 1 – SESSION 1

Epreuve : ODL341P2 – UE 4- M1 Hygiène, Prévention, Service Sanitaire

Responsable : **Dr B. COMTE**

DATE : 12 décembre 2023

DUREE : 1h00

BAREME APOGEE : 15

INTITULE DU SUJET D'EXAMEN :

Gestion des addictions et des situations difficiles au Cabinet dentaire (Dr LAFOREST - Dr GASQUI)

Des réponses claires et structurées sont demandées - Une demi-page maximum.

QUESTION 1 : (5 points**)**

Comment gérer au cabinet un patient qui refuse des soins nécessaires ?

Usure dentaire (Dr LAFOREST)

Des réponses précises et structurées sont demandées - Une page grand maximum pour la question

QUESTION 2 : (5 points)

Un patient de 30 ans vient à votre cabinet pour la première fois suite à un déménagement. Il consulte pour une carie non traitée sur la 18 pour laquelle vous allez lui prodiguer les soins nécessaires. Vous notez par ailleurs une érosion dentaire marquée et généralisée.

Une fois vos soins terminés, vous apprenez que ce patient est un gros consommateur de sodas et de jus de fruits. Il ne présente pas de pathologies et ne prend aucun traitement.

Outre le fait de réduire sa consommation de boissons acides et de les boire en limitant au maximum le contact avec des dents, quels conseils spécifiques allez-vous lui donner pour la pratique quotidienne de son hygiène buccodentaire ?

QUESTION 3 : (5 points) – Correcteur : **Dr A. LAFON**

Quelles sont les conséquences possibles pour un enfant né d'une femme atteinte de parodontite, fumeuse et ayant pris des AINS.

2023 - 2024

Faculté d'Odontologie

FGSO3

SUJET D'EXAMEN – SEMESTRE 1 – SESSION 1

Epreuve : ODL322P2 – UE 2- M2 Oncologie-Hématologie

Responsable : **Dr A. LAFON – Dr F. VIRARD**

DATE : 13 décembre 2023

DUREE : 1h00

BAREME APOGEE : 10

INTITULE DU SUJET D'EXAMEN

QUESTIONS : Dr LAFON - (1 point par question)

Cas clinique

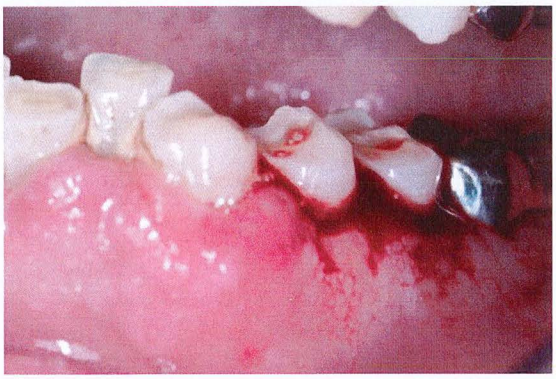

Une patiente de 37 ans enceinte de 5 mois, vous est adressée pour des douleurs gingivales très importantes.
L'interrogatoire note une asthénie importante et l'examen clinique révèle une légère hypertrophie gingivale ainsi que des saignements gingivaux au moindre contact avec un aspect nécrotique des papilles.

A. Feriez-vous un détartrage pour soulager la patiente ?

B. Demanderiez-vous un(des) examen(s) complémentaire(s) ?

C. Si oui le (les)quel(s) et quoi attendre ?

D. Quelle(s) est(sont) votre(vos)suspicion(s) de diagnostic(s) ?

E. Quel est votre conduite à tenir en fonction du(des) différent(s) diagnostic(s) possible(s) ?

<u>QUESTIONS</u> : Dr VIRARD

1. Citez deux indices utilisés en oncologie pour évaluer l'état général du malade ? (1 point)
2. Quelle est la différence entre une érosion et une ulcération ? (0,5 point)
3. Quelles lésions buccales sont considérées comme potentiellement cancéreuses ? (3,5 points)

Faculté d'Odontologie

2023 - 2024

FGSO3

SUJET D'EXAMEN – SEMESTRE 1 – SESSION 1

Epreuve : ODL317P2 – UE 1- M7 Prothèse Amovible

Responsable : **Pr C. JEANNIN**

DATE : 13 décembre 2023

DUREE : 1h00

BAREME APOGEE : 15

INTITULE DU SUJET D'EXAMEN

Vous devez réaliser une prothèse adjointe partielle métallique sur une patiente présentant cet édentement mandibulaire (figure 1)

Question 1 : **Pr C. JEANNIN**

Quels sont les caractéristiques du PEI à privilégier pour réaliser l'empreinte secondaire de cette arcade ? Justifiez votre réponse (sur 4 points)

Question 2 : **Pr C. JEANNIN**

Réalisez, sur la figure (dans le livret réponse), le tracé en double trait du châssis que vous envisagez de réaliser en indiquant le nom des crochets choisis (sur 8 points)

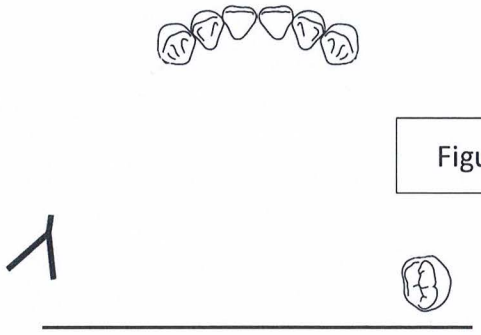

Figure 1

Question 3 : **Pr C. JEANNIN**

Proposez une alternative au crochet choisi au niveau de 48, citez son nom et indiquez ce qui justifierait de privilégier un crochet par rapport à l'autre (sur 3 points)

Faculté d'Odontologie

2023-2024

FGSO3

SUJET D'EXAMEN – SEMESTRE 1 – SESSION 1

Epreuve : ODL342P2 – UE 4- M2 Prévention des IAS

Responsable : **Dr B. COMTE**

DATE : 13 décembre 2023

DUREE : 1h00

BAREME APOGEE : 20

INTITULE DU SUJET D'EXAMEN

Correcteur : **BRUNO COMTE**

QUESTION 1 (12 points) :

Décrivez les étapes successives du traitement d'une turbine entre 2 patients

QUESTION 2 (8 points) :

Nettoyage manuel ou par Thermo-désinfecteur ? Avantages et inconvénients de chaque méthode.

Année universitaire

2023-2024

Université Lyon 1

Faculté d'Odontologie

FGSO 3

Semestre 1

Session 2

2023-2024

Faculté d'Odontologie

FGSO3

SUJET D'EXAMEN – SEMESTRE 1 – SESSION 2

Epreuve : ODL311P2 – UE 1- M1 OCE

Responsable : **Pr C. VILLAT – Dr T. SELLI**

DATE : Vendredi 23 février 2024

DUREE : 1h00

BAREME APOGEE : 15

INTITULE DU SUJET D'EXAMEN

QUESTION : Pr. Cyril Villat

A. **Décrire les contre-indications du traitement endodontique (3 points)**

B. **Citer les objectifs de la reconstitution coronaire pré-endodontique (1,5 points)**

C. **Décrire la procédure d'obturation en condensation latérale mixte (3 points)**

QUESTION : Dr T SELLI

Diagnostic positif et différentiel de la pulpite aigue. (7.5 points)

Faculté d'Odontologie

2023-2024

FGSO3

SUJET D'EXAMEN – SEMESTRE 1 – SESSION 2

Epreuve : ODL342P2 – UE 4- M2 Prévention des IAS

Responsable : **Dr B. COMTE**

DATE : Vendredi 23 février 2024

DUREE : 1h00

BAREME APOGEE : 20

INTITULE DU SUJET D'EXAMEN

NOM DU CORRECTEUR (pour chaque question) : BRUNO COMTE

Question 1 : (12 points) :

Décrivez les étapes successives du traitement de l'instrumentation critique immergeable.

Question 2 : (8 points) :

Décrivez les différents types de contamination aéroportée présents au sein d'un cabinet dentaire.

Faculté d'Odontologie

2023 - 2024

FGSO3

SUJET D'EXAMEN – SEMESTRE 1 – SESSION 2

Epreuve : ODL317P2 – UE 1- M7 Prothèse Amovible

Responsable : **Pr C. JEANNIN**

DATE : Vendredi 23 février 2024

DUREE : 1h00

BAREME APOGEE : 15

INTITULE DU SUJET D'EXAMEN

Correcteur : Pr. C. JEANNIN

Un patient se présente avec l'édentement suivant (figure 1).

Question 1 :

Réalisez, sur la figure, le tracé en double trait du châssis que vous envisageriez de réaliser (selon le point de vue biomécanique) en indiquant le nom des crochets choisis (sur 10 points)

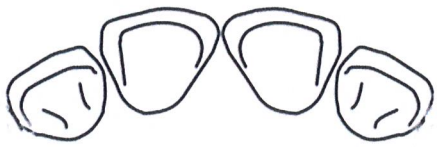

Figure 1



Question 2 :

Cet édentement vous semble-t-il compatible avec la solution thérapeutique envisagée à la question1 ? Justifiez votre réponse (sur 3 points)

Question 3 :

Quelle(s) solution(s) alternative(s) pourriez-vous proposer ? Justifiez brièvement vos propositions (sur 2 points)

Année universitaire

2023-2024

Université Lyon 1

Faculté d'Odontologie

FGSO 3

Semestre 2

Session 1

Faculté d'Odontologie

2023 - 2024

FGSO3

SUJET D'EXAMEN – SEMESTRE 2 – SESSION 1

Epreuve : Parodontologie

Responsable : **Pr K. GRITSCH**

DATE : Mercredi 15 mai 2024

DUREE : 1h00

BAREME APOGEE : 30

INTITULE DU SUJET D'EXAMEN

QUESTION 1 : (4 points)

- Sur le schéma de la sonde parodontale (sonde PCP 15 à bout mousse), remplissez les cases avec les valeurs (en mm) correspondantes aux repères en gras.

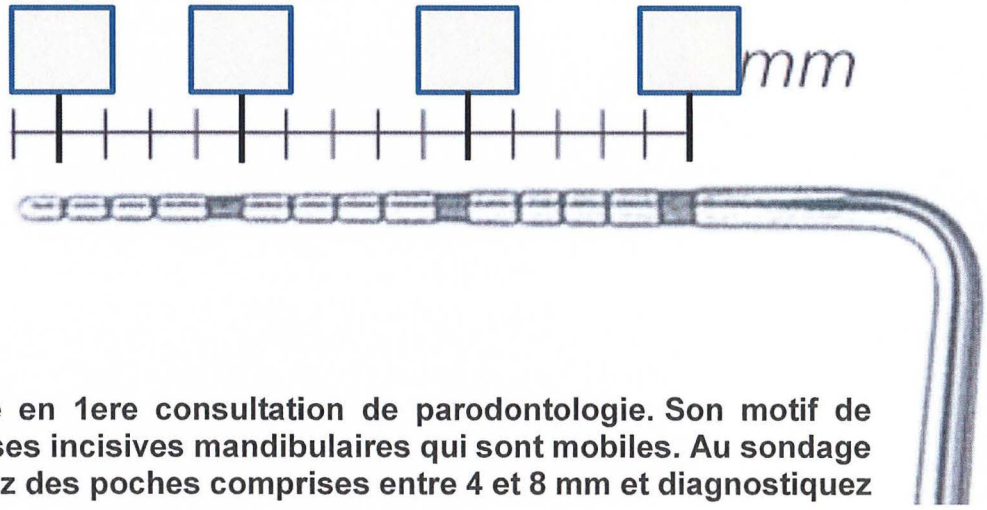

QUESTION 2 : (16 points)

Un patient se présente en 1ere consultation de parodontologie. Son motif de consultation concerne ses incisives mandibulaires qui sont mobiles. Au sondage dépistage, vous détectez des poches comprises entre 4 et 8 mm et diagnostiquez une parodontite.

- Comment présentez-vous le diagnostic au patient (citez les éléments clefs que vous souhaitez porter à sa connaissance) ?

QUESTION 3 : (10 points)

- **Décrivez brièvement la vue clinique**

Faculté d'Odontologie

2023 - 2024

FGSO3

SUJET D'EXAMEN – SEMESTRE 2 – SESSION 1

Epreuve : Psychologie Médicale

Responsable : **Dr E. GOURMET**

DATE : Mercredi 15 mai 2024

DUREE : 1h00

BAREME APOGEE : 10

INTITULE DU SUJET D'EXAMEN

QUESTION 1 :

- **Citer les quatre piliers de la santé globale, en décrivant les grands principes de chacun d'entre eux.** (4 points)

QUESTION 2 :

- **A quel moment peut survenir la colère et quelle est sa fonction ?** (3 points)

QUESTION 3 :

- **Quelles sont les différences entre un sentiment et une émotion ?** (3 points)

Faculté d'Odontologie

FGSO3

SUJET D'EXAMEN– SEMESTRE 2 – SESSION 1

Epreuve : Orthopédie Dento-Faciale

Responsable : **Dr C. PERNIER**

DATE : Mercredi 15 mai 2024

DUREE : 1h00

BAREME APOGEE : 40

INTITULE DU SUJET D'EXAMEN

1- Questionnaire à Choix Multiples, 40 QCM

Correcteur : Dr PERNIER

Nombre de points attribués : 20 points soit 0,5 point par QCM

Modalités :

- Répondre sur la grille de QCM nominative, de préférence au stylo noir.
- Cocher les propositions justes.
- 1 ou plusieurs bonne(s) réponse(s) possible(s)
- Chaque QCM est validé lorsque ses 5 éléments de réponse (A-B-C-D-E) correspondent au corrigé type. Chaque QCM est donc juste ou faux (= notation binaire).

QCM 1 :

« Orthodontie » et « Orthopédie Dento-Faciale » :

A - sont deux synonymes parfaits.
B - sont utilisés comme synonymes par abus de langage.
C - le premier terme englobe le deuxième.
D - le deuxième terme englobe le premier.
E - sont deux termes bien distincts.

QCM 2 :

Le plan sagittal médian :

A - est un plan vertical.
B - permet d'étudier la symétrie du visage.
C - permet d'observer les anomalies de la dimension transversale.
D - permet d'observer les anomalies de la dimension verticale.
E - permet d'observer les anomalies de la dimension sagittale.

QCM 3 :

« Macrostomie » signifie :

A - estomac élargi.
B - mâchoire anormalement développée.
C - bouche large.
D - langue volumineuse.
E - face large.

QCM 4 :

« Ankyloglossie » signifie :

A - paralysie de la langue.
B - langue dont la mobilité est entravée par son frein.
C - langue dont la mobilité est entravée par l'absence de ligament.
D - langue hypotonique.
E - langue basse.

QCM 5 :

« Endoalvéolie » signifie :

A - insuffisance transversale des procès alvéolaires.
B - insuffisance transversale des procès alvéolaires maxillaires.
C - insuffisance transversale des procès alvéolaires mandibulaires.
D - occlusion croisée latérale.
E - occlusion croisée bilatérale.

QCM 6 :

« Suprasymphysie » signifie :

A - symphyse trop en avant.
B - symphyse trop large.
C - symphyse trop développée verticalement.
D - symphyse trop courte.
E - symphyse trop étroite.

QCM 7 :

La denture humaine est :

A - homodonte.
B - hétérodonte.
C - partiellement monophyodonte.
D - diphyodonte.
E - polyphyodonte.

QCM 8 :

La dent numéro 16 est :

A - déciduale.
B - accessionnelle.
C - successionnelle.
D - définitive.
E - mandibulaire.

QCM 9 :

La classification de Démogé :

A - comporte 8 stades de dentition.
B - intéresse les 3 dentitions.
C - alterne les phases d'éruption et de stabilité.
D - montre que le maxillaire est généralement en avance sur la mandibule.
E - s'étale généralement de 3 mois à 21 ans.

QCM 10 :

A 5 ans, la denture temporaire stable se caractérise :

A - par des usures dentaires.
B - par une absence de courbes de compensation.
C - par des dents verticales.
D - par la présence de diastèmes dans les secteurs postérieurs.
E - par un surplomb et un recouvrement limités.

QCM 11 :

Un plan de Chapman à marche mésiale :

A - préfigure une classe I.
B - préfigure une classe II.
C - préfigure une classe III.
D - est construit à partir des tangentes à la face distale des 1ères molaires temporaires.
E - est construit à partir des tangentes à la face distale des 2èmes molaires temporaires.

QCM 12 :

La dette incisive se règle grâce :

A - au diamètre mésio-distal différent des dents temporaires et des dents définitives.
B - aux diastèmes présents entre les incisives temporaires.
C - à l'augmentation de la distance inter canine au cours de la croissance.
D - à la linguoversion des incisives permanentes.
E - à la vestibuloversion des incisives permanentes.

QCM 13 :

L'espace de dérive mésiale :

A - est une dette d'espace.
B - est un crédit d'espace.
C - a une valeur supérieure au maxillaire qu'à la mandibule.
D - favorise l'acquisition d'une classe I.
E - peut minorer une classe II.

QCM 14 :

A 18 ans, la denture adulte complète idéale se caractérise :

A - par des arcades de forme parabolique.
B - par l'absence de courbes de compensation.
C - par des usures généralisées des dents définitives.
D - par l'absence de diastèmes.
E - par un surplomb et un recouvrement d'environ 2-3mm.

QCM 15 :

Tout au long de la vie, la denture adulte complète :

A - s'use au niveau des faces occlusales.
B - s'use au niveau des faces proximales.
C - voit une transformation des points de contact en surfaces de contact.
D - présente des égressions compensatrices des dents.
E - présente une dérive mésiale des dents.

QCM 16 :

L'angle naso-labial a une valeur idéale de :

A - 85 à 110°.
B - 130°.
C - 110° ± 8°.
D - 90° ± 10°.
E - 150°.

QCM 17 :

L'angle labio-mentonnier a une valeur idéale de :

A - 85 à 110°.
B - 130°.
C - 110° ± 8°.
D - 90° ± 10°.
E - 150°.

QCM 18 :

Le plan d'Izard :

A - est perpendiculaire au plan de Francfort.
B - passe par la glabelle.
C - passe en arrière du menton et des lèvres dans le cas d'un profil transfrontal.
D - affleure le menton et les lèvres dans le cas d'un profil orthofrontal.
E - passe en avant du menton et des lèvres dans le cas d'un profil cisfrontal.

QCM 19 :

La ligne E de Ricketts passe :

A - par la pointe du menton et du nez.
B - 2 mm ± 2 en avant de la lèvre supérieure.
C - 4 mm ± 2 en avant de la lèvre supérieure.
D - 2 mm ± 2 en avant de la lèvre inférieure.
E - 4 mm ± 2 en avant de la lèvre inférieure.

QCM 20 :

En cas de croissance en rotation antérieure nette :

A - la distance cervico-mentonnière est augmentée.
B - la distance cervico-mentonnière est diminuée.
C - le sillon labio-mentonnier est accentué.
D - le sillon labio-mentonnier est effacé.
E - le plan mandibulaire est incliné en bas et en avant.

QCM 21 :

Chez le jeune adulte, un visage équilibré verticalement présente :

A - Une égalité des 3 étages suivants : ligne d'implantation des cheveux - point ophryon / point ophryon - point sous-nasal / point sous-nasal - point menton.
B - Une égalité des 2 parties constituées par la lèvre supérieure d'une part et la lèvre inférieure + le menton d'autre part.
C - Une égalité des 2 parties constituées par la lèvre supérieure + la lèvre rouge inférieure d'une part et la lèvre blanche inférieure + le menton d'autre part.
D - Une égalité de la lèvre rouge supérieure et de la lèvre rouge inférieure.
E - Une égalité de la hauteur de la lèvre supérieure, de la lèvre inférieure et du menton.

QCM 22 :

Dans le sourire « idéal » :

A - la lèvre supérieure découvre la totalité de la couronne des incisives maxillaires et affleure leurs bords libres.
B - la lèvre supérieure affleure les collets des dents antérieures maxillaires ou découvre 1mm de gencive.
C - il existe des corridors noirs de chaque côté.
D - la lèvre inférieure est parallèle aux bords libres des incisives et canines mandibulaires.
E - les collets sont alignés.

QCM 23 :

Dans une classe I d'Angle :

A - la cuspide mésio-vestibulaire de la 1ère molaire supérieure s'articule avec le sillon vestibulaire de son homologue inférieure.
B - la cuspide disto-vestibulaire de la 1ère molaire supérieure s'articule avec le sillon vestibulaire de son homologue inférieure.
C - les dents mandibulaires présentent un décalage distal d'une demi-cuspide par rapports aux dents maxillaires.
D - les dents mandibulaires présentent un décalage mésial d'une demi-cuspide par rapports aux dents maxillaires.
E - les dents mandibulaires présentent un décalage mésial d'une cuspide par rapports aux dents maxillaires.

QCM 24 :

Dans une classe II division 1 d'Angle, on observe :

A - une distoclusion des molaires maxillaires par rapport à la classe I.
B - une mésioclusion des molaires maxillaires par rapport à la classe I.
C - une mésioclusion des molaires mandibulaires par rapport à la classe I.
D - une vestibuloversion des incisives maxillaires.
E - une linguoversion des incisives maxillaires.

QCM 25 :

Dans une classe II division 2 d'Angle, on observe :

A - une distoclusion des molaires maxillaires par rapport à la classe I.
B - une mésioclusion des molaires maxillaires par rapport à la classe I.
C - une mésioclusion des molaires mandibulaires par rapport à la classe I.
D - une vestibuloversion des incisives maxillaires.
E - une linguoversion des incisives maxillaires.

QCM 26 :

Dans une classe III d'Angle, on observe :

A - une distoclusion des molaires mandibulaires par rapport à la classe I.
B - une mésioclusion des molaires maxillaires par rapport à la classe I.
C - une mésioclusion des molaires mandibulaires par rapport à la classe I.
D - souvent une occlusion antérieure inversée ou en bout à bout.
E - une occlusion antérieure normale, en cas de compensations incisives.

QCM 27 :

L'étude de la non correspondance de l'occlusion d'intercuspidation maximale (OIM) et de l'occlusion de relation centrée (ORC) permet de faire le diagnostic différentiel entre :

A - proglissement et latérodéviation.
B - proglissement et prognathie mandibulaire.
C - proglissement et rétrognathie maxillaire.
D - latérodéviation et latéroglissement.
E - latérodéviation et latérognathie mandibulaire.

QCM 28 :

Parmi les parafonctions, on retrouve :

A - la mastication unilatérale alternée.
B - les succions non nutritives.
C - le tabagisme.
D - l'onychophagie.
E - le bruxisme.

QCM 29 :

Une succion du pouce persistante peut être à l'origine :

A - d'une béance.
B - d'une proalvéolie maxillaire.
C - d'une augmentation du surplomb.
D - d'une dysfonction linguale.
E - d'une position basse de la langue.

QCM 30 :

La ventilation orale :

A - peut être une ventilation normale jusqu'à l'âge de 7 ans (régression des tissus lymphoïdes).
B - perturbe souvent nettement la morphogénèse cranio-faciale.
C - modifie la posture céphalique.
D - n'est pas toujours liée à une obstruction des voies aériennes supérieures.
E - augmente le risque de SAHOS *(Syndrome d'apnées-hypopnées obstructives du sommeil).*

QCM 31 :

La déglutition mature se caractérise par :

A - des arcades en occlusion.
B - une contraction des muscles élévateurs.
C - une contraction des muscles des lèvres et du menton.
D - l'appui de la pointe de la langue sur la papille rétro-incisive.
E - une pulsion de la langue contre les dents.

QCM 32 :

La phonation est une fonction :

A - qui exige une maturation.
B - qui exige un apprentissage.
C - indissociable de la déglutition.
D - indépendante de la mastication.
E - qui ne nécessite aucun contact entre la langue et les dents, en langue française.

QCM 33 :

La mastication unilatérale dominante :

A - se diagnostique idéalement par l'interrogatoire.
B - se fait du côté de l'angle fonctionnel masticateur de Planas le plus grand.
C - n'a pas de conséquence sur la croissance maxillo-faciale
D - est à l'origine d'une classe II d'Angle du côté mastiquant et d'une classe I du côté opposé.
E - s'auto-entretient.

QCM 34 :

L'orthopantomogramme ou panoramique dentaire :

A - est une tomographie épaisse.
B - amène de nombreuses informations.
C - est très irradiant.
D - permet d'effectuer des mesures précises.
E - permet une localisation, parfois imprécise des inclusions.

QCM 35 :

Les téléradiographies de profil :

A - permettent d'obtenir des images quasi à taille réelle.
B - permettent d'obtenir des images standardisées.
C - sont des examens très irradiants.
D - donnent des informations sur la dimension sagittale et verticale.
E - permettent de situer le patient sur sa courbe de croissance.

QCM 36 :

Selon l'analyse de Tweed, si votre patient présente un SNA = 80° et un SNB = 74°, vous concluez à :

A - une rétromaxillie.
B - une rétromandibulie.
C - une Classe I squelettique.
D - une Classe II squelettique.
E - une Classe III squelettique.

QCM 37 :

Selon l'analyse de Tweed, si votre patient présente un FMA = 34°, vous concluez :

A - à une normodivergence.
B - à une hypodivergence.
C - à une hyperdivergence.
D - que le FMIA = 65°.
E - que le FMIA = 68°.

QCM 38 :

La radio de la main et du poignet :

A - permet d'évaluer précisément l'âge osseux du patient et de le situer ainsi sur sa courbe de croissance.
B - est systématiquement prescrite en orthopédie dento-faciale.
C - annonce le sommet du pic de croissance péri-pubertaire quand l'épiphyse de la phalange médiale (MP) du 3e doigt déborde l'extrémité de la diaphyse (stade CAPsulaire).
D - annonce la fin de la croissance faciale quand l'épiphyse de la phalange distale (DP) du 3e doigt se soude à la diaphyse (stade Union).
E - annonce la quasi fin de la croissance faciale quand le cartilage de conjugaison radial est calcifié (Stade Union).

QCM 39 :

Le Cone Beam :

A - est une tomographie.
B - s'applique à de nombreux domaine.
C - est très irradiant.
D - permet d'effectuer des mesures précises.
E - permet une localisation précise des inclusions.

QCM 40 :

L'IRM (Imagerie par Résonance Magnétique nucléaire)

A - donne des images en 2 ou 3 dimensions.
B - s'applique à de nombreux domaine.
C - est très irradiante.
D - est particulièrement utilisée pour le diagnostic des atteintes discales des ATM.
E - est particulièrement utilisée pour le diagnostic des atteintes musculaires des ATM.

UNIVERSITE CLAUDE BERNARD LYON 1 2023/2024

Ne rien écrire ici

FACULTE D'ODONTOLOGIE – Sem. 2 – Ses. 1 – FGSO3

NOM : **Prénom :**

Epreuve : UE8-M2 – ORTHOPEDIE DENTO-FACIALE **Correcteur** : S. CHAUTY

Ne rien écrire ici

FACULTE D'ODONTOLOGIE- Sem. 2 – Ses. 1 – FGSO3 – 2023/2024

Epreuve : ORTHOPEDIE DENTO-FACIALE **Correcteur : S. CHAUTY**

2 - Questions à Réponse Ouverte Courte

Correcteur : Dr CHAUTY

Nombre de points attribués : 20 points.

1. Le dernier stade évolutif des sutures s'appelle……..
2. …… est l'auteur de la théorie des matrices fonctionnelles.
3. « La croissance des os crâniens soudés entre eux par une ossification précoce s'arrête dans une direction …… à la suture ossifiée. » selon la loi de Virchow.
4. Nom du type de suture qu'est la suture inter-maxillaire (figure) : …….. ……..

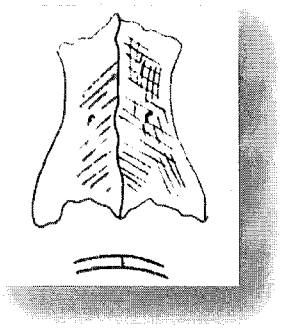

5. Les fontanelles antéro-latérales s'appellent ……
6. Le 2ème stade de développement des sutures s'appelle……..
7. L'apposition périostée prédominant sur la face externe des os de la voute et la résorption interne constituent les phénomènes de ……
8. Age de fermeture de la synchondrose sphéno-occipitale : ……

9. Nom de la craniosynostoses quand la suture métopique est atteinte : ……
……

10. Le stade de dentition selon Démogé s'appelle (figure) : ……

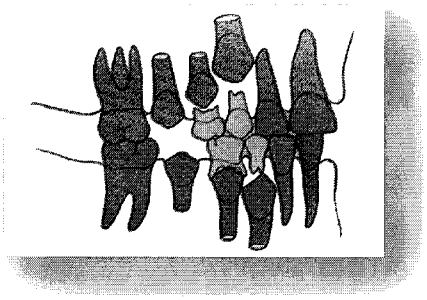

11. Le 1er stade évolutif des sutures s'appelle……

12. …… est l'auteur de la théorie du modèle cybernétique.

13. " La compensation se fait en sens …… de l'axe du rétrécissement, et cela grâce à la poussée cérébrale qui exagère ses effets au niveau des points où elle ne rencontre pas de résistance. » selon la loi de Virchow.

14. Les fontanelles postéro-latérales s'appellent aussi ……

15. Le 3ème stade de développement des sutures s'appelle……

16. Age de fermeture de la synchondrose sphéno-occipitale : ……

17. Nom de la craniosynostoses quand la suture coronale gauche est atteinte :
……

18. Quand l'épiphyse de la phalange déborde l'extrémité de la diaphyse sur la radio de la main et du poignet, on parle de stade……

19. …… est une atteinte du chondrocrâne et des cartilages de conjugaison des os longs.

20. Plus …… est forte, plus la proportion contrebalançante est faible.

21. La rotation ..... (selon DIBBETS) est l'équivalente de .....(selon LAVERGNE et GASSON) et est l'équivalente de ..... (selon BJORK et SKIELLER).

22. ..... est une affection acquise résultant d'un adénome hypophysaire (sécrétion excessive de l'hormone hypophysaire de croissance)

23. En cas de ....., la rétraction de la gaine du sterno-cléido-mastoïdien entraîne une asymétrie considérable de la base du crâne.

24. ..... est une composante linéaire qui participe à l'allongement de la diagonale mandibulaire» (DIBBETS).

25. La rotation totale est la somme des rotations matricielle et .....

26. .....

- contribue à l'accroissement en largeur de la mandibule pendant les 1ers mois de la vie pour répondre aux importantes variations de volume lingual.
- cesse d'être active dès la fin de la 1ère année (SCOTT).

27. L'allongement du condyle répond au principe de croissance du « V » de ....

28. ..... contribue à l'accroissement en largeur de la mandibule pendant les 1ers mois de la vie pour répondre aux importantes variations de volume lingual et cesse d'être active dès la fin de la 1ère année (SCOTT).

29. Quand ..... est forte, la proportion contrebalaçante est réduite.

30. Dans ....., on note une microrhinie congénitale entraînant une hypoplasie du nez, hypoplasie du prémaxillaire et un inversé d'articulé incisif.

31. Le condyle dirigé vers l'arrière et relativement fin, le canal dentaire a un trajet rectiligne, l'angle mandibulaire est ouvert sont des signes de .....

2023 - 2024

Faculté d'Odontologie

FGSO3

SUJET D'EXAMEN – SEMESTRE 2 – SESSION 1

Epreuve : ODL372P2 – UE 7 – M3 Sémiologie et Pathologie Médicale

Responsables : **Pr S. GUARD - Dr L. LAFOREST / Dr A. LAFON**

DATE : mercredi 15 mai 2024

DUREE : 1h00

BAREME APOGEE : 20

INTITULE DU SUJET D'EXAMEN

IMPORTANT : Rédiger les questions 1 et 2 sur des copies séparées

QUESTION 1 (Pr Guard – Dr Laforest) : 10 points

Des réponses précises et structurées sont attendues – Une page recto maximum

Vous voyez en consultation un nouveau patient de 78 ans pour douleur sur la 36 et des saignements gingivaux récurrents au brossage. Lors de l'interrogatoire médical, vous apprenez qu'il présente un diabète traité par un Biguanide (Metformine®).

Question 1.1 (4 points)

En dehors de ses traitements, quelles questions devez-vous poser au patient en relation avec son diabète avant de commencer vos soins?

Question 1.2 (6 points)

De manière générale, quels signes cliniques endo buccaux doit-on rechercher chez un patient diabétique ?

QUESTION 2 (Docteur Lafon – Dr Le Maître) : 10 points

Vous recevez en consultation une nouvelle patiente de 55 ans.
Elle a pour antécédent un cancer du sein traité 4 ans auparavant. Elle a présenté une récidive de ce cancer il y a un an avec des métastases osseuses. Elle est actuellement traitée par Denosumab (Xgeva®). À l'examen clinique et à l'imagerie, vous retenez l'indication d'extraire les dents 46 et 17.

Question 1.1 (4 points)

A quelle classe médicamenteuse le Denosumab appartient-il ?
Quel effet indésirable pouvez-vous redouter ?

Question 1.2 (2 points)

Quels sont les 2 types d'anesthésie contre-indiquées dans ce cas ?

Question 1.3 (4 points)

Quelles sont les précautions pré, per et post opératoire à mettre en place chez cette patiente ?

Faculté d'Odontologie

2023 - 2024

FGSO3

SUJET D'EXAMEN– SEMESTRE 2 – SESSION 1

Epreuve : ODL331P2 – UE 3-M1 Médecine et chirurgie buccales

Responsable: **Dr T. FORTIN**

DATE : Mercredi 15 mai 2024

DUREE : 1h30

BAREME APOGEE : 15

INTITULE DU SUJET D'EXAMEN

Correcteur : Dr FORTIN

QUESTIONS :

1 - **Citer les antalgiques et antibiotiques que vous pouvez prescrire chez un patient présentant une insuffisance rénale.** (5 points)

2 - **Citer les suites d'une extraction simple et leurs prises en charge.** (5 points)

3 - **Prise en charge des accidents d'évolution d'une dent de sagesse.** (5points)

Faculté d'Odontologie

2023 - 2024

FGSO3

SUJET D'EXAMEN – SEMESTRE 2 – SESSION 1

Epreuve : Pathologie Dentaire/Equilibre fonctionnel

Responsables : **Pr C. VILLAT – Dr C. JEANNIN**

DATE : Lundi 13 mai 2024

DUREE : 1h00

BAREME APOGEE : 10

INTITULE DU SUJET D'EXAMEN

QUESTIONS et CORRECTEUR : Pr. Cyril VILLAT (5 points)

Question 1 :Cas clinique – Pr Cyril Villat *(3 points)*

- ***Anamnèse***
  Vous recevez un patient de 25 ans dans le cadre d'une consultation d'urgence. Il ne présente aucun problème de santé générale.
- ***Motif de consultation :***
  Le patient se plaint de douleurs en haut à droite lorsqu'il touche la dent 12. Par ailleurs, il a l'impression que la dent est trop longue. Il se plaint aussi de douleurs lorsqu'il mange et lorsqu'il est allongé. Ces douleurs sont particulièrement importantes au fond du vestibule. Enfin, le froid a tendance à calmer la symptomatologie douloureuse.

A. Au vu du motif de consultation et des éléments subjectifs de l'interrogatoire, quelles seraient vos hypothèses diagnostiques (diagnostic différentiel) ? *(1,5 points)*

B. Après avoir réalisé l'examen radiologique ci-contre et compte tenu des signes subjectifs décrits par le patient, vous pensez qu'il s'agit d'une parodontite apicale aigue secondaire.

a. Pourquoi secondaire ? *(0,5 points)*
b. A quels signes objectifs vous attendez-vous lors de la réalisation des tests diagnostiques ? *(1 point)*

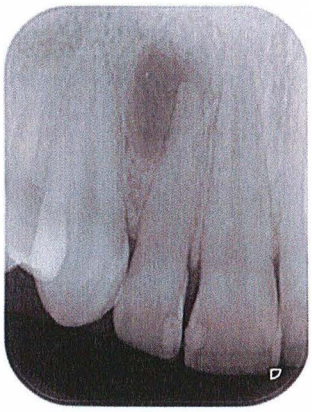

Question 2 :Pr Cyril Villat *(2 points)*

Tableau récapitulatif des différents types de pulpites et de leurs symptômes (Classification de Wolters)

QUESTIONS et CORRECTEUR: Ch. JEANNIN (sur 5 points)

Question 1 :

Quelle position du patient, est-elle la plus pertinente pour équilibrer des prothèses ou procéder à des enregistrements occlusaux ? Justifiez très brièvement votre réponse (1,5 points)

Question 2 :

Lors de l'équilibration occlusale, par exemple, d'une couronne ou d'un onlay, quels sont les mouvements mandibulaires que vous devez demander à votre patient ? Citez-les en indiquant s'ils relèvent de l'occlusion statique ou de l'occlusion dynamique (2 points)

Question 3 :

Expliquez brièvement pourquoi la mastication est impossible lorsque la position de référence est la position anatomique la plus reculée dans les cavités glénoïdes (Relation Centrée « historique ») (1,5 points)

Faculté d'Odontologie

2023 - 2024

FGSO3

SUJET D'EXAMEN – SEMESTRE 2 – SESSION 1

Epreuve : Biomatériaux

Responsable : **Pr B. GROSGOGEAT**

DATE : Lundi 13 mai 2024

DUREE : 1h00

BAREME APOGEE : 10

INTITULE DU SUJET D'EXAMEN

QUESTION(S) : (Correcteur B. GROSGOGEAT)

1 - Résumez l'évolution des adhésifs amélo-dentinaires. (5 points)

2 - Expliciter le protocole de mise en œuvre d'un adhésif universel. (5 points)

Faculté d'Odontologie

FGSO3

SUJET D'EXAMEN – SEMESTRE 2 – SESSION 1

Epreuve : ODL371P2 – UE 7 – M1 Pharmacologie

Responsable : **Dr A. LAFON**

DATE : 13 mai 2024

DUREE : 1h00

BAREME APOGEE : 20

INTITULE DU SUJET D'EXAMEN

QUESTION 1 : Correcteur : Dr Nina ATTIK (10 points)

A. Quels sont les antibiotiques recommandés pour la prophylaxie des infections chez les patients présentant des problèmes cardiaques avant des procédures dentaires invasives ? (3 points)

B. Quels sont les principaux types d'infections dentaires pour lesquels les antibiotiques sont indiqués en odontologie ? (3 points)

C. Quels sont les antibiotiques les plus couramment utilisés en odontologie ? Justifiez. (4 points)

QUESTION 2 : Correcteur : Arnaud LAFON (10 points)

Vous recevez, pour envisager l'avulsion de 48 incluse, Monsieur X, 68 ans, traité au long cours par méthotrexate (METHOTREXATE) et paracétamol (DAFALGAN) pour le traitement d'une polyarthrite rhumatoïde et par du lithium (THERALITHE) pour traiter des troubles psychotiques bipolaires. Les pathologies sont bien stabilisées, aucune contre-indication d'ordre locale n'est à déplorer.
Une ordonnance pré-opératoire doit être prescrite :

- Peut-on prescrire une amoxicilline ? si non par quoi peut-on la remplacer ? (5 points)
- Peut-on prescrire un AINS ou un corticoïde ? (2,5 points)
- Peut-on prescrire du tramadol ?(2,5 points)

Faculté d'Odontologie

FGSO3

SUJET D'EXAMEN – SEMESTRE 2 – SESSION 1

Epreuve : Odontologie Pédiatrique

Responsable : **Pr B. THIVICHON**

DATE : Lundi 13 mai 2024

DUREE : 1h00

BAREME APOGEE : 15

INTITULE DU SUJET D'EXAMEN

QUESTION(S) :

Vous recevez à votre cabinet Marie, qui est accompagnée de sa maman. Marie présente des troubles de l'attention et aucun dentiste n'a réussi à la soigner jusqu'à présent. Marie vous est amenée car elle se plaint depuis 24 heures de douleurs spontanées dans les secteurs 5 et 8. La maman de Marie n'arrive pas à motiver sa fille à se brosser les dents. Elle insiste un peu plus le week-end mais bien souvent sa fille passe plusieurs jours par semaine sans brossage dentaire. Marie boit beaucoup de lait toute la journée car elle n'aime pas le gout de l'eau.

La maman vous a apporté le carnet de santé. L'enfant ne présente pas de problème de santé ni allergie et est à jour de ses vaccinations. Il n'y a pas d'antécédents d'hospitalisation.

A l'examen exobuccal, vous ne notez rien de particulier.

A l'examen clinique endobuccal, vous observez de nombreuses lésions carieuses (ICDAS 4 pour 55 ; ICDAS 6 pour 54 64 65 84 85). L'ensemble des lésions sont molles au sondage et/ou recouvertes de plaque.

Vous réalisez alors un orthopantomogramme

<u>QUESTION 1</u> : (0,5 point) Quel est le motif de la consultation ?

<u>QUESTION 2</u> : (0,5 point) Que relevez-vous concernant l'anamnèse médicale ?

<u>QUESTION 3</u> : (0,5 point) Que relevez-vous concernant l'anamnèse dentaire ?

<u>QUESTION 4</u> : (0,5 point) Quel est le stade d'évolution des arcades de Marie ?

<u>QUESTION 5</u> : (0,5 point) Quel est son âge dentaire (entre 0 et 2,5 ans ou entre 3 et 5,5 ans ou entre 6 et 9,5 ans ou entre 10 et 12 ans) ?

<u>QUESTION 6</u> : (0,5 point) La formule dentaire est-elle complète pour les dents permanentes ?

<u>QUESTION 7</u> : (12 points) A l'aide des données cliniques qui vous sont rapportées et de l'orthopantomogramme, expliquez votre approche de la pathologie de cette patiente, étape par étape. Vous pourrez vous aider des tableaux ci-joints

Définition des différentes catégories selon l'ICCMS™			
SEVERITE DES LESIONS CARIEUSES	**Faces saines** ICDAS 0	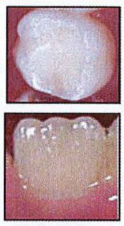	Aucun signe clinique de lésion carieuse (aucune modification de translucidité de l'émail) sur la face examinée après nettoyage prophylactique et séchage prolongé (5 secondes) *Les faces présentant des défauts non carieux tels que des hypoplasies de l'émail (incluant des fluoroses), des usures dentaires (attrition, abrasion et érosion) ou des colorations intrinsèques ou extrinsèques seront considérées comme saines.*
	Lésions carieuses initiales ICDAS 1 et 2	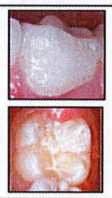	• Premier changement visuel de l'émail : présence d'une opacité ou d'une modification de teinte (lésion blanche ou brune) qui n'est pas en corrélation avec l'apparence clinique de l'émail sain (ICDAS 1 ou 2) • Absence de rupture, même localisée, de l'émail • Absence d'ombre dans la dentine sous-jacente
	Lésions carieuses modérées ICDAS 3 et 4	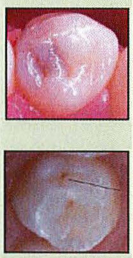	• Opacité nette d'origine carieuse (lésion blanche, type white spot), et/ou d'une coloration d'origine carieuse brune • Rupture localisée de l'émail et absence d'exposition dentinaire visible (ICDAS 3) OU • Absence ou présence d'une rupture localisée de l'émail et présence d'une ombre dans la dentine sous-jacente (ICDAS 4) *La confirmation de la rupture de l'émail est faite grâce à une sonde parodontale (type WHO/CPI/PSR) dont l'extrémité sphérique est glissée le long des puits ou sillons suspects ; une discontinuité limitée est détectée si le bout de la sonde « tombe » dans la cavité ou la discontinuité amélaire.*
	Lésions carieuses sévères ICDAS 5 et 6		Présence d'une perte de substance dans un émail opaque ou présentant un changement de teinte évident avec exposition dentinaire (ICDAS 5 ou 6) *Une sonde parodontale (type WHO/CPI/PSR) peut être utilisée pour confirmer la présence d'une perte de substance dentinaire.*

Système d'évaluation radiographique (RA) de l'ICDAS				
SEVERITE DES LESIONS CARIEUSES	0	Absence de radioclarté	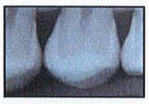	Absence de radioclarté
	RA Stades initiaux	RA 1		Radioclarté localisée dans la 1/2 externe de l'émail
		RA 2		Radioclarté localisée dans la ½ interne de l'émail ± à la jonction amélo-dentinaire
		RA 3	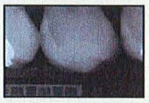	Radioclarté localisée dans le 1/3 externe de la dentine
	RB Stades modérés	RB 4		Radioclarté atteignant le 1/3 moyen de la dentine
	RC Stades sévères	RC 5		Radioclarté atteignant le 1/3 interne de la dentine, cliniquement cavitaire
		RC 6		Radioclarté touchant la chambre pulpaire, cliniquement cavitaire

Examen clinique visuel (catégories C)	Examen radiologique (catégories R)				
	R_0	RA_{1-2}	RA_3	RB	RC
C saine	Saine $_{CR}$	Initiale $_{CR}$	Initiale $_{CR}$	Modérée $_{CR}$	Sévère $_{CR}$
C initiale	Initiale $_{CR}$	Initiale $_{CR}$	Initiale $_{CR}$ OU Modérée $_{CR}$	Modérée $_{CR}$	Sévère $_{CR}$
C modérée	Modérée $_{CR}$	Modérée $_{CR}$	Modérée $_{CR}$	Sévère $_{CR}$	Sévère $_{CR}$
C sévère	Sévère $_{CR}$	Sévère $_{CR}$	Sévère $_{CR}$	Sévère $_{CR}$	Sévère $_{CR}$

SEVERITE SELON L'ICCMS™	CARACTERISTIQUES DES LESIONS	
	Signes d'activité	**Signes d'inactivité**
Lésions initiales et modérées	La surface de l'émail présente une zone opaque blanchâtre ou jaunâtre avec perte de lustre ; elle est ressentie comme rugueuse lorsque la sonde est glissée délicatement à sa surface. La lésion est située dans une zone de rétention de plaque (puits et sillons, zones à proximité de la gencive ou faces proximales sous le point de contact). La lésion peut être recouverte de plaque visible avant le nettoyage prophylactique.	La surface de l'émail présente une zone blanchâtre, brunâtre ou noire. L'émail peut être brillant et paraître dur et lisse au sondage délicat le long de la surface. Sur les faces lisses, les lésions carieuses sont généralement situées à distance de la gencive marginale. Il peut ne pas y avoir de plaque avant le nettoyage prophylactique.
Lésions sévères	Dentine molle ou consistance cuir au sondage léger	Dentine brillante et dure au sondage léger

Faculté d'Odontologie

FGSO3

SUJET D'EXAMEN– SEMESTRE 2 – SESSION 1

Epreuve : ODL306M8 – UE6 – M8 Prothèse Amovible Totale

Responsable : **Pr. C. MILLET**

DATE : Lundi 13 mai 2024

DUREE : 1h00

BAREME APOGEE : 40

INTITULE DU SUJET D'EXAMEN

QUESTION(S) : 40 QCM - Correcteur : Pr C. Millet

- **Chaque QCM sur 1 point** sur un total de **40 points**
- **Répondre sur la grille de QCM nominative de préférence au stylo noir**
- **0, 1, ou plusieurs bonne(s) réponse(s) possible(s)**
- **Chaque QCM est validé lorsque ses 5 éléments de réponse (A-B-C-D-E) correspondent au corrigé type. Chaque QCM est donc juste ou faux : notation binaire.**

1. La prothèse amovible totale peut être :

A. Uni-maxillaire
B. Bi-maxillaire
C. Muco-portée
D. Stabilisée sur implants
E. Les 4 propositions A, B, C et D sont fausses

2. En France le nombre de patients édentés complets :

A. Est faible
B. Est en constante diminution
C. Représente 0,15% de la population générale
D. Représente 1,5% de la population générale
E. Les 4 propositions A, B, C et D sont fausses

3. L'édentation complète :

A. Est un signe de vieillissement
B. Peut aggraver une dépression sous-jacente
C. Est mieux vécue si les extractions font suite à des polycaries qu'à une perte accidentelle des dents
D. Est mieux vécue si les extractions font suite à des parodontopathies que suite à des avulsions pour cardiopathies
E. Les 4 propositions A, B, C et D sont fausses

4. A propos de l'état de santé du patient édenté complet :

A. La réalisation d'une prothèse amovible est contre-indiquée chez un patient épileptique
B. La réalisation d'une prothèse amovible est contre-indiquée chez un patient diabétique
C. La réalisation d'une prothèse amovible est contre-indiquée chez un patient prenant des anti-dépresseurs
D. La réalisation d'une prothèse amovible est contre-indiquée chez un patient prenant des antiparkinsoniens
E. Les 4 propositions A, B, C et D sont fausses

5. A propos de l'irradiation cervico-faciale récente d'un patient édenté :

A. L'hyposialie favorise la survenue de glossites et de stomatites
B. L'hyposialie compromet considérablement la rétention prothétique
C. Il existe une susceptibilité élevée aux infections mycosiques
D. Une intolérance aux prothèses amovibles est classique
E. Une ostéoradionécrose peut être déclenchée par des prothèses mal adaptées.

6. Lors de l'examen clinique du patient édenté complet :

A. Des lèvres courtes et hypertoniques ont tendance à stabiliser la prothèse.
B. Une perlèche peut signifier une perte de DVO
C. Une faible laxité ligamentaire est de règle au niveau des ATM
D. La forme des crêtes conditionne la stabilité prothétique
E. Les 4 propositions A, B, C et D sont fausses

7. A propos de l'anatomie du maxillaire édenté :

A. Dans le secteur antérieur la muqueuse recouvre le canal (foramen) incisif antérieur et prend le nom de papille rétro-incisive.
B. Les papille bunoïdes correspondent à des replis muqueux
C. La muqueuse est épaisse au niveau du raphé médian
D. Il existe des situations de muqueuse flottante désinsérée du tissu osseux
E. Les 4 propositions A, B, C et D sont fausses

8. A propos des tubérosités maxillaires :

A. Elles doivent être englobées sous la prothèse pour la sustentation
B. Elles doivent être englobées sous la prothèse pour la stabilisation
C. Elles ne doivent jamais être englobées sous la prothèse
D. Elles peuvent présenter des contre-dépouilles bilatérales
E. Elles sont situées en arrière des sillons ptérygo-maxillaires

9. Les fossettes palatines :

A. Sont des canaux excréteurs de glandes salivaires accessoires
B. Sont situées de part et d'autre du plan sagittal médian au niveau de l'épine nasale antérieure
C. Ne sont jamais englobées sous la prothèse maxillaire
D. Sont situées en arrière des sillons ptérygo-maxillaires
E. Les 4 propositions A, B, C et D sont fausses

10. Le voile du palais :

A. Correspond au palais mou
B. Correspond au palais dur
C. S'insère sur le bord postérieur des lames horizontales des os palatins
D. A un rôle important dans la rétention de la prothèse maxillaire
E. Présente une grande mobilité

11. A propos de la résorption osseuse des arcades édentées :

A. Elle est centripète au maxillaire dans la région postérieure.
B. Elle induit un élargissement du périmètre d'arcade dans la région postérieure maxillaire.
C. Elle est centrifuge dans la région postérieure mandibulaire
D. Elle induit une diminution du périmètre d'arcade dans la région postérieure mandibulaire.
E. Les 4 propositions A, B, C et D sont fausses

12. A propos du degré de résorption osseuse des crêtes édentées selon Atwood :

A. La Classe I correspond à une crête concave et négative
B. La Classe II correspond à une crête très résorbée dite en « lame de couteau »
C. La Classe III correspond à une crête moyennement résorbée
D. La Classe IV correspond à une crête peu résorbée
E. Les 4 propositions A, B, C et D sont fausses

13. A propos de l'empreinte primaire à l'alginate :

A. Elle se réalise avec une porte-empreinte spécifique
B. Elle se réalise avec le patient en position allongée
C. Elle doit être en sous-extension
D. Elle doit être coulée dans un délai de 72 heures
E. Les 4 propositions A, B, C et D sont fausses

14. A propos des matériaux d'empreintes secondaires :

A. La pâte oxyde de zinc eugénol est un élastomère
B. La Permadyne™ est un élastomère
C. Le Permlastic™ est un élastomère
D. Le silicone par addition (vinyl polysiloxane) est un élastomère
E. Les 4 propositions A, B, C et D sont fausses

15. Les polyéthers :

A. S'utilisent avec un adhésif
B. Ont un temps de prise plus rapide que les polysulfures
C. Sont caractérisés par leur rigidité
D. Présentent un faible coût
E. Les 4 propositions A, B, C et D sont fausses

16. (1) Le Permlastic™ est un polyéther car (2) le Permlastic™ est un matériau élastique.

A. La proposition (1) est vraie tandis que la (2) est fausse
B. La proposition (1) est fausse tandis que la (2) est vraie
C. Les propositions (1) et (2) sont fausses
D. Les 2 propositions sont vraies avec lien de cause à effet
E. Les 2 propositions sont vraies sans lien de cause à effet

17. (1) La Pâte Oxyde de zinc eugénol est un polysulfure car (2) la Pâte Oxyde de zinc eugénol est un matériau non élastique.

A. La proposition (1) est vraie tandis que la (2) est fausse
B. La proposition (1) est fausse tandis que la (2) est vraie
C. Les propositions (1) et (2) sont fausses
D. Les 2 propositions sont vraies avec lien de cause à effet
E. Les 2 propositions sont vraies sans lien de cause à effet

18. (1) Le bord postérieur du PEI maxillaire doit se terminer sur le voile du palais car (2) le voile du palais joue un rôle primordial dans la rétention de la prothèse maxillaire.

A. La proposition (1) est vraie tandis que la (2) est fausse
B. La proposition (1) est fausse tandis que la (2) est vraie
C. Les propositions (1) et (2) sont fausses
D. Les 2 propositions sont vraies avec lien de cause à effet
E. Les 2 propositions sont vraies sans lien de cause à effet

19. (1) Lorsque le voile du palais est horizontal le PEI maxillaire doit s'arrêter en avant des fossettes palatines car (2) un voile du palais horizontal est défavorable à la rétention prothétique.

A. La proposition (1) est vraie tandis que la (2) est fausse
B. La proposition (1) est fausse tandis que la (2) est vraie
C. Les propositions (1) et (2) sont fausses
D. Les 2 propositions sont vraies avec lien de cause à effet
E. Les 2 propositions sont vraies sans lien de cause à effet

20. A propos du joint vélo-palatin :

A. Il correspond à une zone de flexion du voile du palais
B. Il sert à empêcher le contact entre la prothèse et la muqueuse du voile
C. Il facilite le passage d'air sous la prothèse
D. Il est obtenu par grattage du modèle en plâtre
E. Les 4 propositions A, B, C et D sont fausses

21. (1) La majorité des articulateurs possèdent une branche supérieure parallèle au plan de Camper car (2) leur table de montage qui matérialise le plan d'occlusion est parallèle au plan de Camper.

A. La proposition (1) est vraie tandis que la (2) est fausse
B. La proposition (1) est fausse tandis que la (2) est vraie
C. Les propositions (1) et (2) sont fausses
D. Les 2 propositions sont vraies avec lien de cause à effet
E. Les 2 propositions sont vraies sans lien de cause à effet

22. (1) Chez l'édenté complet il est possible de réutiliser les porte-empreintes individuels (PEI) comme maquettes d'occlusion car (2) ces PEI comportent des bourrelets d'occlusion.

A. La proposition (1) est vraie tandis que la (2) est fausse
B. La proposition (1) est fausse tandis que la (2) est vraie
C. Les propositions (1) et (2) sont fausses
D. Les 2 propositions sont vraies avec lien de cause à effet
E. Les 2 propositions sont vraies sans lien de cause à effet

23. (1) L'arc facial permet le transfert du modèle maxillaire sur l'articulateur selon un plan définit sur le patient par 3 points car (2) il fait appel à deux points de référence antérieurs et un point de référence postérieur.

A. La proposition (1) est vraie tandis que la (2) est fausse
B. La proposition (1) est fausse tandis que la (2) est vraie
C. Les propositions (1) et (2) sont fausses
D. Les 2 propositions sont vraies avec lien de cause à effet
E. Les 2 propositions sont vraies sans lien de cause à effet

24. A propos de la dimension verticale de repos :

A. Elle varie avec l'âge
B. Elle varie avec le stress
C. Elle varie avec la fatigue
D. Elle varie avec la posture
E. Les 4 propositions A, B, C et D sont fausses

25. (1) Le praticien peut inviter le patient à prononcer le mot « *MAMAN* » pour évaluer la dimension verticale de repos car (2) la prononciation du phonème « A » se fait à une dimension verticale phonétique proche de la dimension verticale de repos.

A. La proposition (1) est vraie tandis que la (2) est fausse
B. La proposition (1) est fausse tandis que la (2) est vraie
C. Les propositions (1) et (2) sont fausses
D. Les 2 propositions sont vraies avec lien de cause à effet
E. Les 2 propositions sont vraies sans lien de cause à effet

26. (1) Une dimension verticale d'occlusion sous-évaluée peut engendrer des troubles phonétiques car (2) du fait des fuites d'air le « S » devient « CHE ».

A. La proposition (1) est vraie tandis que la (2) est fausse
B. La proposition (1) est fausse tandis que la (2) est vraie
C. Les propositions (1) et (2) sont fausses
D. Les 2 propositions sont vraies avec lien de cause à effet
E. Les 2 propositions sont vraies sans lien de cause à effet

27. Le choix des dents prothétiques à partir de documents pré-extractionnels peut faire appel :

A. Aux anciennes prothèses
B. A des photographies du sourire
C. Aux dents extraites
D. A des radiographies dentaires
E. Les 4 propositions A, B, C et D sont fausses

28. A propos du choix des dents antérieures :

A. Le choix se fait à l'aide de cartes de formes fournies par les fabricants
B. Le choix se fait d'après la forme du visage du patient
C. Des incisives triangulaires correspondraient à un visage carré
D. Des incisives bombées correspondraient à un visage convexe
E. Les 4 propositions A, B, C et D sont fausses

29. A propos des dents postérieures non anatomiques (0°) :

A. Ce sont les plus utilisées en prothèse complète
B. Elles sont utilisées chez les patients jeunes
C. Elles sont utilisées en présence d'ATM en bonne santé
D. Elles sont utilisées en présence de crêtes peu résorbées
E. Les 4 propositions A, B, C et D sont fausses

30. (1) Selon l'indice de Lee, la largeur du nez est égale à 4 fois la largeur de l'incisive centrale maxillaire car (2) de face, la pointe de la canine est à l'aplomb externe de l'aile du nez.

A. La proposition (1) est vraie tandis que la (2) est fausse
B. La proposition (1) est fausse tandis que la (2) est vraie
C. Les propositions (1) et (2) sont fausses
D. Les 2 propositions sont vraies avec lien de cause à effet
E. Les 2 propositions sont vraies sans lien de cause à effet

31. (1) La largeur totale des six dents antérieures maxillaires est égale à la distance entre les pointes canines droite et gauche car (2) les pointes canines sont à l'aplomb du philtrum nasal.

A. La proposition (1) est vraie tandis que la (2) est fausse
B. La proposition (1) est fausse tandis que la (2) est vraie
C. Les propositions (1) et (2) sont fausses
D. Les 2 propositions sont vraies avec lien de cause à effet
E. Les 2 propositions sont vraies sans lien de cause à effet

32. A propos du choix de la couleur des dents artificielles :

A. Il se fait à l'aide d'un teintier du commerce
B. Il se base sur les caractères ethniques
C. Il se base sur le facteur S.P.A (sexe, personnalité et âge)
D. Il dépend de la couleur de la peau
E. Les 4 propositions A, B, C et D sont fausses

33. (1) L'orientation correcte du plan d'occlusion est importante car (2) le plan d'occlusion a un rôle fonctionnel et un rôle mécanique.

A. La proposition (1) est vraie tandis que la (2) est fausse
B. La proposition (1) est fausse tandis que la (2) est vraie
C. Les propositions (1) et (2) sont fausses
D. Les 2 propositions sont vraies avec lien de cause à effet
E. Les 2 propositions sont vraies sans lien de cause à effet

34. A propos du plan d'occlusion :

A. Sa détermination se réalise à différentes étapes du traitement
B. Il est pré-orienté au laboratoire lors de l'élaboration des maquettes d'occlusion
C. Il est réglé en bouche sur les maquettes d'occlusion
D. Il peut être réorienté au laboratoire si nécessaire dans la partie postérieure
E. Les 4 propositions A, B, C et D sont fausses

35. (1) Lors du montage des dents antérieures mandibulaires, il faut s'assurer de leur absence de contact avec les dents antérieures maxillaires en relation centrée (RC) car (2) en RC une béance horizontale d'environ 1 mm est indispensable.

A. La proposition (1) est vraie tandis que la (2) est fausse
B. La proposition (1) est fausse tandis que la (2) est vraie
C. Les propositions (1) et (2) sont fausses
D. Les 2 propositions sont vraies avec lien de cause à effet
E. Les 2 propositions sont vraies sans lien de cause à effet

36. A propos du montage des dents postérieures :

A. Les sillons inter-cuspidiens doivent être alignés
B. Les molaires mandibulaires ne doivent pas être montés sur les trigones
C. Les molaires maxillaires ne doivent pas être montés sur les tubérosités
D. Leur inclinaison ad linguam crée la courbe de Wilson
E. Les 4 propositions A, B, C et D sont fausses

37. A propos du montage bilatéralement équilibré généralisé :

A. C'est le montage le plus utilisé en prothèse amovible complète
B. Il est caractérisé en propulsion par des contacts entre les bords libres des incisives et canines des 2 arcades équilibrés par des contacts postérieurs bilatéraux
C. Il est caractérisé en latéralité côté travaillant par une fonction groupe entre les cuspides du même nom
D. Il est caractérisé en latéralité côté non travaillant par des contacts équilibrants entre les cuspides palatines maxillaires et vestibulaires mandibulaires.
E. Les 4 propositions A, B, C et D sont fausses

38. (1) La sculpture de la cire d'essayage des dents dans la zone des molaires doit présenter une convexité car (2) une concavité de la cire en regard des molaires favorise la stagnation d'aliments dans le vestibule.

A. La proposition (1) est vraie tandis que la (2) est fausse
B. La proposition (1) est fausse tandis que la (2) est vraie
C. Les propositions (1) et (2) sont fausses
D. Les 2 propositions sont vraies avec lien de cause à effet
E. Les 2 propositions sont vraies sans lien de cause à effet

39. (1) Lors du montage des dents postérieures mandibulaires, les prémolaires-molaires doivent être situées sur la crête mandibulaire car (2) les prémolaires-molaires mandibulaires doivent être situées à l'extérieure de l'aire de Pound.

A. La proposition (1) est vraie tandis que la (2) est fausse
B. La proposition (1) est fausse tandis que la (2) est vraie
C. Les propositions (1) et (2) sont fausses
D. Les 2 propositions sont vraies avec lien de cause à effet
E. Les 2 propositions sont vraies sans lien de cause à effet

40. (1) Lors de la pose des prothèses, la mise en évidence des zones à corriger dans l'intrados se réalise à l'aide d'un mordu de « Tench » car (2) l'utilisation d'un indicateur de surpression permet de ne pas effectuer les retouches à l'aveugle.

A. La proposition (1) est vraie tandis que la (2) est fausse
B. La proposition (1) est fausse tandis que la (2) est vraie
C. Les propositions (1) et (2) sont fausses
D. Les 2 propositions sont vraies avec lien de cause à effet
E. Les 2 propositions sont vraies sans lien de cause à effet

Année universitaire

2023-2024

Université Lyon 1

Faculté d'Odontologie

FGSO 3

Semestre 2

Session 2

Faculté d'Odontologie

2023 - 2024

FGSO3

SUJET D'EXAMEN – SEMESTRE 2 – SESSION 2

Epreuve : Psychologie Médicale

Responsable : **Dr E. GOURMET**

DATE : 24 Juin 2024

DUREE : 1h00

BAREME APOGEE : 10

INTITULE DU SUJET D'EXAMEN

QUESTION 1 : Décrivez les grands principes de la psychologie médicale. (5 points)

QUESTION 2 : Quels sont les intérêts de la psychologie médicale dans le soin dentaire ? (5 points)

2023 - 2024

Faculté d'Odontologie

FGSO3

SUJET D'EXAMEN– SEMESTRE 2 – SESSION 2

Epreuve : Orthopédie Dento-Faciale

Responsable : **Dr C. PERNIER**

DATE : 24 juin 2024

DUREE : 1h00

BAREME APOGEE : 40

INTITULE DU SUJET D'EXAMEN

QUESTIONS :

Correcteur : Dr Claire PERNIER - 20 points

- **La téléradiographie de profil en orthodontie**.

Correcteur : Dr Sarah CHAUTY - 20 points

- **Théories de croissance : approches explicatives génétiques**.

2023 - 2024

Faculté d'Odontologie

FGSO3

SUJET D'EXAMEN – SEMESTRE 2 – SESSION 2

Epreuve : Pathologie Dentaire/Equilibre fonctionnel

Responsables : **Pr C. VILLAT – Pr C. JEANNIN**

DATE : 24 juin 2024

DUREE : 1h00

BAREME APOGEE : 10

INTITULE DU SUJET D'EXAMEN

QUESTIONS : Pr. Cyril VILLAT – (5 points)

Question 1: **Cas clinique – Pr Villat**

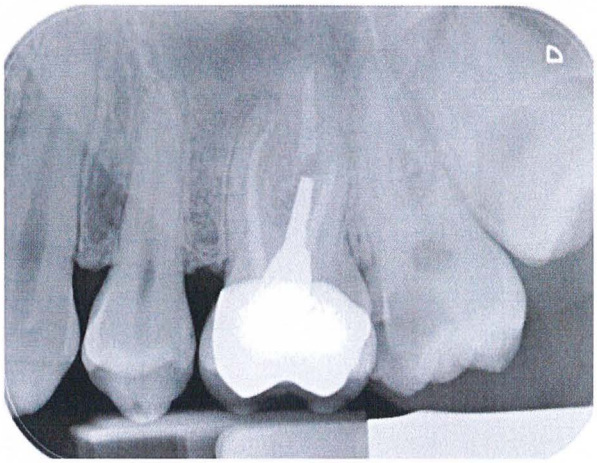

- ***Anamnèse***
  Vous recevez un patient de 26 ans dans le cadre d'une consultation d'urgence. Son anamnèse générale ne montre aucun problème de santé générale.
- ***Motif de consultation :***
  Le patient se plaint de douleurs quand il sert les dents en haut à gauche. Il se plaint aussi d'une gêne après les repas. Il ne se plaint pas de douleurs aux sollicitations thermiques (chaud/froid).
- ***Examen clinique***
  L'examen clinique révèle une volumineuse lésion carieuse en mésial de 27 et une couronne céramo-métallique sur 26.
  Vous réalisez l'examen complémentaire suivant (cf radiographie rétroalvéolaire)

  a) Quels tests diagnostiques utiliserez-vous et quels en seraient les résultats ? *(1,5 point)*

  b) Au vu des éléments dont vous disposez, quelles seraient vos hypothèses diagnostiques (diagnostic différentiel) et quel serait votre diagnostic positif ? *(1,5 point)*

Question 2: Pr Villat

Décrire les symptômes de la parodontie apicale aigue *(2 points)*

QUESTIONS : Équilibre Fonctionnel : Correcteur Ch. JEANNIN (sur 5 points)

Question 1 :

Quelles sont les disciplines de l'art dentaire qui peuvent perturber les rapports occlusaux.

Classez-les en 2 catégories :

- **Celles qui concernent la soustraction de matière**
- **Celles qui ne concernent pas la soustraction de matière (sur 3 points)**

Question 2 :

Citez les moyens de transférer le modèle maxillaire sur articulateur en expliquant les avantages et les inconvénients de chacune des techniques (Sur 2 points)