Cancer de l'estomac

HOTEL-DIEU. — Salle Saint Charles N° 100

Nom Joseph Rivoire
né à Péage de Roussillon
demeurant à Montpleisir
profession journalier
âge 61 ans
tempérament
constitution
entré le 27 juin 1871
sorti le

DIAGNOSTIC ET RÉSUMÉ

Cancer de l'Estomac
(grande courbure au voisinage du Cardia — Ulcération).
phthisie granuleuse secondaire
mort. — autopsie.

HISTOIRE PATHOLOGIQUE

Pas de maladies graves jusqu'au mois de mai dernier
Pas de rhumatismes. — Pas de predispositions aux bronchites
durant l'hiver.
Il y a trois mois sans cause appréciable il survint du
gonflement de la face, de l'oppression. Les jambes
enflèrent. Le malade vint à St Charles n° 28.
Il avait une faiblesse générale de la tête avec expectoration
blanche ou verdâtre. — Après un mois de repos il n'était
pas complètement guéri. Le malade retourna à son
travail et depuis quelques jours la toux, l'oppression
l'expectoration de même nature qu'auparavant, et l'œdème
des jambes ont reparu. — Pas de point de côté. Pas
de fièvre. — Jamais d'hémoptysie. — Faiblesse notable
Dyspnée à la moindre fatigue. —
A l'auscultation on trouve à la base droite comme
des râles crépitants, mais ici superficiels, et qui ressemblent
plutôt à du frottement. Ils diminuent ou
disparaissent dans l'inspiration
qui tient une quinte de toux. — Râle sonore sous tout
la poitrine. — Rien au cœur. — Foie continuelle.

Sirop de ~~Lobélia~~ Lactucarium
terrestre. Julep avec 20 centigrammes.

L'urine contient une petite quantité d'albumine mais
pas de sucre
Les globules rouges ne sont pas déformés —
Anémie — affaiblissement progressif et dyspnée plus forte.

Lyon Imp. veuve Rossolat et fils

DATES	HISTOIRE PATHOLOGIQUE	PRESCRIPTIONS
17 juillet.	— Mort. —	
18 —	Autopsie. — Temps très chaud. —	
	Cancer de l'estomac. Tumeur ulcérée du volume de la pomme de la main au niveau de la grande courbure à quatre ~~vingt~~ centimètres du cardia.	
	Épanchement de la plèvre du côté droit dont les deux feuillets sont adhérents dans la plus grande partie de leur étendue, de telle sorte qu'il est impossible de enlever le poumon ou détacher la plèvre pariétale.	
	Les poumons sont volumineux et plus consistants que à l'état normal et ils présentent des cicatrices au sommets. A l'incision il s'écoule une grande quantité de sérosité sanguinolente surtout du côté droit et les surfaces de section sont criblées de granulations tuberculeuses de la grosseur d'une tête d'épingle, et d'une coloration grisâtre ou rosée plus rarement jaunâtres. Aucune n'est ramollie et il n'existe pas de caverne. Le tissu pulmonaire est crépitant et lorsqu'on plonge dans l'eau il surnage. Rien de particulier au cœur. Le tissu musculaire est seulement pâle et mou. — Le foie est gonflé et anémié. —	
	La rate est un peu plus volumineuse que à l'état normal. Les reins sont à peu près sains. On remarque seulement quelques points isolés jaunâtres sur la substance corticale. —	

HOTEL-DIEU. — *Salle* St Charles N° 99

Nom Antoine Pitiot

né à Givors

demeurant à Givors

profession Ex journalier

âge 68 ans

tempérament

constitution

entré le 29 7bre 1873

sorti le

DIAGNOSTIC ET RÉSUMÉ

Carcinome rétrécis. du cardia

HISTOIRE PATHOLOGIQUE

Bonne santé antérieure : aucune maladie jusqu'en 1871 époque à laquelle le malade eut un chaud et froid qui l'obligea à tenir le lit pendant trois mois. — Il y a 5 mois environ le malade fut pris subitement de faiblesses, de maux de reins, mais sans aucun trouble digestif : il mangeait tout autant qu'auparavant et digérait de même. Petit à petit cependant les digestions devinrent plus difficiles : outre que le malade avait de la peine pour avaler les aliments, il ressentait aussi quand il avait mangé des maux d'estomac quelquefois très violents. Enfin, il y a vingt jours la déglutition devint impossible : aucun aliment ne pouvait plus être avalé par le malade qui étant obligé de rejeter de suite le gros de pain ou de viande mâchée qu'il se forçait p. a. d. d'avaler. — Le 25 jour de son entrée il ne présenta rien de particulier on remarqua seulement une altération sensible de la voix qui est maintenant voilée et —

Lyon, Imp. A. Bonnavial, rue Ste-Catherine, 13.

DATES	HISTOIRE PATHOLOGIQUE	PRESCRIPTIONS
27	La sonde œsophagienne n'a pas fait découvrir de rétrécissement dans le canal : toutefois on remarque au niveau à peu près du cardia une résistance ~~qu'on ne peut pas vaincre~~ et pénétrer dans l'estomac. Le malade remarque que depuis qu'on lui a passé cette sonde, les aliments digèrent un peu mieux	
29	On a de nouveau passé la sonde : l'amélioration persiste : le malade commence à manger un peu de viande hachée et il avoue lui-même que les liquides passent beaucoup moins	
20 oct	Râles sonores dans le dos — Râle muqueux au sommet droit en arrière. Expect. purulente. Les liquides passent difficilement	
23	Même état. Son haleine est très fétide	
25	Expectorat purulente odeur fade	
27	En avant côté droit près le bord du sternum râles muqueux avec quelques bulles dans un point limité. Même signes en arrière.	
30	Le malade ne prend plus rien ~~affaissement complet~~	
31	Le malade continue d'être affaissé. Il est stupide. P. 90. Il ne prend plus rien.	
1 Nov.	Le malade dort toute la journée. Les extrémités se refroidissent. Il ne tousse que lorsqu'on lui donne à boire	
2	Toujours grand affaissement, refroidissement et cyanose des extrémités	

Antoine Pétiot

Salle Ste Claude 99

Carcinome du cardia
(Pneumonie purulente
Gangrene du poumon)
Ganglions mésentériques sains.

Autopsie

Dans l'abdomen

— On remarque des adherences du diaphragme avec la face supérieure du lobe g. du foie, En enlevant cet organe on découvre une tumeur de la petite courbure et du cardia

Le poumon gauche présente un peu d'adhérences de la plèvre à la partie moyenne et postérieure. Dans le point correspondant le tissu pulmonaire est plus dense présente des noyaux d'un blanc crétacé disseminés dans ~~tout~~ le lobe inférieur ~~et~~ ~~qui~~ ~~lui~~ ~~donne~~ ~~une~~ ~~teinte~~ ~~rouge~~, congestionné contenant peu d'air, gagnant le fond du sac et lorsque le présent on donne issue à un liquide purulent et rameux

— En ouvrant la poitrine on trouve du côté droit un épanchement d'un liquide gélatiné, rameux, contenant des grumeaux gangréneux répandant une odeur infecte — La base du poumon est adhérente au diaphragme; la partie postérieure du lobe inférieur est atelectasié, recouverte d'un exsudat blanchâtre ~~et~~ présente à la partie inférieure près du bord interne une perforation qui fait communiquer la cavité pleurale avec une petite caverne où l'on pourrait introduire le poing, à parois irrégulières, anfractueuses, recouverte de débris gangréneux, remplie d'un liquide de même nature que celui de la cavité pleurale

— On trouve l'œsophage perforé par la partie postérieure et on trouve sa partie inférieure dans l'étendue de 8 centimètres, ulcérée, dilatée - On y rencontre aussi des saillies formées par des portions exubérantes de la tumeur surtout à la partie inférieure. Ces portions saillantes adhèrent à la fois à plusieurs points de la

jamais et la rendent au pertuis.
Il en résulte aussi une espèce de cul de sac situé à droite et dans lequel aboutissait la sonde, tandis que le cardia, situé à gauche, était très retréci quoique c'est avec beaucoup de peine qu'on y introduisit le petit doigt. Les bourrelets flottants devaient encore contribuer à en retrecir et même obturer l'ouverture. L'une d'elle située à la partie supérieure de la portion ulcérée était tout à fait pédiculée.
L'œsophage est altérée dans toute sa circonférence sur une étendue de 2 ou millimètres à gauche.
à la partie supérieure de la portion organe malade toute la circonférence s'est perforée et l'ulcération est en forme de fu
La partie altérée de l'œsophage est séparée de la cavité par une épaisseur de 2 ou millimètres.
Des caractères d'une dirigées alternativement la cavité ou dans l'œsophage ne montrent pas de communication entre ces deux parties.
- Pour les liquides contenus dans l'œsophage et la cavité la réaction est la même.
Dans le liquide de la cavité on trouve des globules de graisse bien évidents, ainsi que fait voir de plus on trouve des champignons caractérisés par la présence de spores et on ne retrouve pas ces champignons dans le liquide stomacal ; mais on y remarque des éléments figurés, des cellules épithéliales faisant défaut dans le liquide de la cavité.

Immédiatement au dessous du cœur se trouve un espace peu altéré, et le tumeur principale qui paraît être la plus ancienne se trouve au niveau de la petite courbure; elle est molle

— Foie légèrement graisseux

— Ganglions mésentériques sains.

— Rate adhérente au diaphragme n'offrant rien de particulier

— Rien de notable dans les reins

— Rien dans le larynx.

Modèle N° 21.

HOTEL-DIEU. — *Salle* Ste Jeanne N° 18

Nom Jean Auguste Prost
né à Prendeaud
demeurant à
profession horloger
âge 56 ans
tempérament
constitution
entré le 26 9bre 1880
sorti le mort le 25 janv. 1881

DIAGNOSTIC ET RÉSUMÉ

Dyspepsie
Bronchite
autopsie
Cancer du Cardia

HISTOIRE PATHOLOGIQUE

Actuellement pas de vomissements
Régurgitations assez fréquentes de petites quantités de liquides

Malade depuis un ~~an~~ : son appétit a débuté par une inappétence progressive s'accroissant surtout aux aliments solides et en particulier à la viande. — Il avait également des vomissements alimentaires et bilieux surtout après repas. Il a été traité par le régime lacté dans la salle Ste Jeanne tu amélioré il fut envoyé à Longchêne. Actuellement il souffre d'une douleur épigastrique augmentant après le repas la régime est légèrement modifié à la suite. — Il ne peut guère supporter que les aliments liquides. La langue est humide, de teinte affaissée. Les fonctions abdominales régulières.

Rien au poumons

Rien au cœur

DATES	HISTOIRE PATHOLOGIQUE	PRESCRIPTIONS
	Pas d'antécédents allergiques, ni thermo-asthmatiques, ni syphilitiques.	
	Dans les antécédents morbides, on ne trouve qu'une	
	prétendue faiblesse	Sauge Vichy
	Légère poussée albuminurique dans les urines	Poudre ~~[illegible]~~ quinquina 9 gr
	Pleurésie chronique —	Lactate soude 9 gr
22 9bre	Un peu d'œdème des malléoles	
29 janvier	— La diarrhée est chronique le malade a mangé [illegible]	
	Ordonné — il sera vu sous lui	

HOTEL-DIEU. — *Salle* des 4 Ens Femelles N° 150

Nom Marie Antoinette Ramel

né à Lyon

demeurant à

profession journalière

âge 6 Bens

tempérament

constitution

entré le 4 septembre 1879

~~*sorti*~~ *le* 18 nov. 1879 - morte -

DIAGNOSTIC ET RÉSUMÉ

Carcinome du cardia

HISTOIRE PATHOLOGIQUE

Père et la mère sont morts jeunes, elle ne sait de quelle affection. Marade, elle est restée sans enfants. Son mari ordin. bien portant n'est mort que depuis 3 ans.

Antécédents maladies antérieures, fièvres, mal caractérisées.

L'affection actuelle a débuté il y a un an. Dès le début vomissements alimentaires qui ne se produisaient d'abord que pour certains aliments mais qui ont peu à peu augmenté de fréquence et d'intensité. Les vomissements surviennent au bout d'un temps variable d'ordinaire assez court après l'ingestion des aliments. Actuellement vomissements survenant presque aussitôt. Jamais d'hématémèse. Pas de douleurs, pas de dysphagie, pas de palpitations cardiaques.

Depuis 3 mois la malade n'a pu se livrer à ses occupations.

Amaigrissement considérable. Teinte jaune pâle de la peau. Pas de cachectisme ganglionnaire. Œdème des membres inférieurs. Hématite de la partie inférieure des jambes, pas d'ascite.

DATES	HISTOIRE PATHOLOGIQUE	PRESCRIPTIONS
	Cet œdème n'est pas douloureux et persiste depuis 3 mois sans grand changement. Douleurs spontanées dont le point de départ est épigastrique et qui irradient plus à distance, pas de point dorsal. Ces douleurs varient de fréquence et d'intensité sans prendre jamais le caractère de véritables paroxysmes.	
	La pression sur la région épigastrique est douloureuse dans un grand étendue, et cette douleur rend très difficile l'exploration de la région.	
	Rien au cœur. Pas de bruit vasculaire.	
	La malade est obligée en mangeant d'avoir longtemps sa bassine à côté d'elle, elle vomit toutes les 2 ou 3 cuillerées. Les liquides mêmes sont rejetés.	
	Pas de bruit hydrique bien que l'espace soit très plate	
11 sept.	Les aliments ne sont pas mieux supportés. Cependant elle prend un peu de lait. Œdème des m. inf.	
26 sept.	Depuis hier la malade signale un point douloureux sous le sein gauche. On entend partout la respiration mais au niveau du point douloureux, mais avec quelques râles muqueux à ce niveau. Peau chaude	
27 sept.	Rien de spécial signalé hier à une.	
10 oct.	Depuis 3 ou 4 jours la malade expectore des crachats blancs épais. Rien d'anormal rien de particulier à l'auscultation du poumon.	
	Elle a toujours soif, elle vomit toujours, perdant ses forces progressivement. Amaigrissement considérable.	
12 nov.	Matité à la base droite en arrière. Respiration obscure, quelques râles muqueux. Cyanose des extrémités.	
13 nov.	Un peu d'amélioration.	
	Autopsie = Résum. On trouve du liquide dans la plèvre droite en assez grande quantité. Le quart inférieur de l'œsophage et les parties de l'estomac qui avoisinent le cardia dans une étendue de 5 ou 6 cent. à partir de cet orifice, sont le siège d'une tumeur cancéreuse, bourgeonnante; l'œsophage est considérablement dilaté; sa lumière laisse passer à peine une sonde cannelée de m. calibre.	

HOSPICES CIVILS DE LYON

HOTEL-DIEU

Nom Barge Salle Ste Jeanne Lit N° 21 F°

Prénoms Pierre

Age 69 ans.

Profession charron

Né à La Verpillière (Isère)

Demeurant à Lyon

Entré le 6 janvier 86.

~~Sorti le~~
décédé le 1er février 86

DIAGNOSTIC ET RÉSUMÉ Cancer de l'estomac
Cirrhose hypertrophique du foie —
(péritonite péritonéale)

Chef du service M	OBSERVATION CLINIQUE	Elève interne M.

Pas de renseignements sur les ascendants et les collatéraux.

Pas de scrofule dans l'enfance — Le malade n'avait eu aucune maladie pendant toute son existence sauf de nombreux traumatismes dont il porte les cicatrices. — Nie la syphilis — Abuse qui excès alcooliques —

Deux de ses enfants sont morts de la poitrine, l'un à 16 l'autre à 18 ans —

Il y a 4 mois le malade qui auparavant n'avait jamais eu le moindre trouble dyspeptique, remarqua que son appétit diminuait, que ses digestions étaient pénibles, qu'après les repas il avait des éructations et du ballonnement du ventre, enfin qu'il perdait ses forces. Au bout d'un mois ces symptômes s'étaient accru petit à petit et le malade dut renoncer à son travail. — C'est à ce moment qu'il s'aperçut qu'il prenait dans le flanc

Imp. Waltener et Cie. - Lyon

Nom _____ Salle _____ Lit N° _____ F° _____

Autopsie le 15 février.

A l'ouverture de la cavité abdominale, il s'écoule une qte quantité de liquide citrin, hémorragique dans quelques points déclives — On aperçoit alors le foie très volumineux ; le tissu hépatique est pâle, complètement envahi par des tubercules, de grosseur variant depuis une petite tête d'épingle jusqu'à celle d'une mandarine. Les plus volumineux les uns tout à fait crus, les autres renfermant un liquide crémeux caséeux. On voit sur de tous ces nodules, quelques rares îlots du tissu hépatique plus ou moins altéré. — # V. plus bas. Le péritoine pariétal, surtout dans les parties déclives est couvert de granulations blanchâtres de tuberculose, quelques petits tubercules tout l'intestin — le mésentère est parsemé de nodules confluents en quelques points. Rien dans les plèvres. Reins atrophiés —

Le processus a débuté dans l'intestin au niveau de la portion de la petite courbure voisine du cardia — on trouve reflet à ce niveau une ulcération un peu plus large qu'une pièce de 5 francs — de ce niveau les parois sont épaissies — le cardia est rétréci de plus, tout le long de l'ulcération correspondant au cardia de manière une espèce de bourrelet régulier et formant au quelque sorte soupape du côté de l'ouverture cardiaque. Le 2 canal de rétrécissement de pilore exp. gênant l'abscès de vomissements.

Foie une grand qui augmenta de volume, sans produire de douleurs véritables mais bien simplement une gêne respiratoire et dépressive. — Elle se mit à souffrir de douleurs partées de l'épigastre irradiées dans le dos, ces douleurs intermittentes à l'origine devinrent violentes et permanentes pour assez à peu près complètement il y a 15 jours ; depuis ce temps elle est dans l'état suivant :

Aspect un peu cachectique, pas de teinte spéciale des téguments, œdème des membres inférieurs — elles, ses proches la femme de ce malade avait remarqué qu'il avait eu de l'ictère, pas pour le moment — La langue est saburrale, anorexie, sans dégoût franc pour la viande — le malade n'a jamais eu un seul vomissement d'aucun espèce — Pas de constipation, ni diarrhée — Le foie est augmenté de volume, verticalement la matité va de 1 travers de doigt au-dessus du mamelon à 3 travers de doigt au-dessus de l'ombilic, sa surface, pas bosselée, beaucoup bosselée, paraît extrêmement dure, quand on dans exc le doigt en coupe exc, on a la sensation d'une couche de liquide interposée entre la paroi et le foie — le lobe gauche paraît relativement plus augmenté de volume que le droit — Rate non hypertrophiée ; pas de clapotement stomacal — Ascite assez marquée, sans œdème de la paroi — circulation veineuse

L'examen du thorax révèle rien d'anormal ~~Droite~~ une diminution de la sonorité et du murmure ; des râles muqueux des deux côtés

Rien à noter à l'examen du cœur — Ligne dans les 2 fois

L'examen de l'urine ne donne : ni sucre, ni albumine, ni matière colorante de la bile —

15 Janvier — Ascite a augmenté, bosselures très grosses, cœur salé et mise dans la bouche —

1 février. Idem —

HOTEL-DIEU. — *Salle* St Charles *N°* 62

Nom Gilbert Lonchambon

né à St Julien

demeurant à id.

profession maçon

âge 59

tempérament

constitution

entré le 22 mai 74

mort ~~sorti~~ *le* 17 juillet 74

DIAGNOSTIC ET RÉSUMÉ

Carcinome stomacal
avec généralisation dans les ganglions
le foie ? et la plèvre.

Autopsie = Cancer de la paroi antérieure —
canc. des — du foie, du pancréas — des vert
lombaires.
c. du mésentère
c. des ganglions mésentériques.

Début, 4 mois

HISTOIRE PATHOLOGIQUE

Pas d'antécédents héréditaires, ni pathologiques —
Vomissements depuis le mois de février —
Ils ont été alimentaires depuis le début de la
maladie — Le malade fait deux repas par
jour : le 1er à huit heures et il vomit presque
immédiatement le 2e à 4h et il ne vomit
qu'à 11h mêmes minuit — Il y a un mois à six
semaines il a vomi du sang — Depuis longtemps
déjà tous les vomissements sont colorés
par de la matière noire — Il n'a jamais
vomi qu'en mangeant, au début du repas.
Inappétence, dégoût — Constipation —
Dès le début de sa maladie il a eu des douleurs tri-
nines que le mouvement et la pression rendent
insupportables de l'épigastre aux lombes et à
la base du gauche du thorax —
Depuis 19 jours apparition d'une tumeur ganglionnaire
à la région cervicale gauche —

Vin de gh.
Eau-de-chaux
Empl. de ciguë

Lyon. Impr. A. Bonnavial, rue Ste-Catherine, 13.

DATES	HISTOIRE PATHOLOGIQUE	PRESCRIPTIONS
	Faiblesse extrême ; amaigrissement considérable ; mais pas de teinte cachectique — Dyspnée — Tousse peu, ne crache pas. Miction normale —	
	Toute la ~~grande~~ masse ganglionnaire ~~que~~ signalée plus haut on trouve des ganglions engorgés à la région cervicale droite et aux plis de l'aine et dans les fosses iliaques surtout à gauche —	
	L'estomac est distendu considérablement par les gaz — On trouve de la matité dans l'étendue de 6 cent m. carrés au niveau des 6e et 7e côtes et cartilages costaux droits ~~[illegible]~~ La matité hépatique n'est pas augmentée. Tout le reste de la région antérieure du tronc est sonore au percuter on sent tout à fait au-dessous du bord des cartilages costaux et du sternum on sent une tumeur dure, bosselée qui paraît tenir au foie — Au dessous et au tour de l'ombilic on trouve une masse immobile mal définie très étendue surtout à gauche —	
	Thorax dilaté du côté gauche — Matité à la base gauche à peu près complète. Respiration supplémentaire à droite — Respiration ~~très~~ soufflante à gauche surtout vers la base où elle est très obscure — Pas de souffle pas de râles ni murmure vésiculaire jusqu'à ce qu'on arrive aux parties latérales — Vibrations ~~non~~ abolies à la base gauche	
	Rien au cœur —	
4 juillet	Il a vomi noir hier — Il a une douleur vive sur le sacrum. Il a vomi du sang et matière noire — Douleur vive dans articulations de l'épaule — les mains sont douloureux et difficiles. Douleurs de reins ~~que~~ en lombaires persistantes dans les reins — Pâleur et amaigrissement	
5 j — Autopsie	Cœur sain. Poumons sains un peu emphysémateux. Granulement de 1 litre dans chaque plèvre, pas d'épanchement. Vessie à la base volumineuse enkystée en entier par le cœur même, portant de nombreux noyaux à divers degrés de dégénérescence. La rate est près tout entière. Elle remplit tout entier et forme l'énorme tumeur que l'on sentait ~~dans~~ à gauche. Les anses intestinales circulent autour sans y pénétrer. Le duodénum qui traverse la tumeur sans que son calibre soit rétréci. L'estomac ne présente guère point large comme la 1/2 de la main enkysté sur sa face antérieure — Le pylore et le cardia sont sains et ne sont pas comprimés — L'aorte passe au milieu de la tumeur sans être atteinte — La tumeur est formée par une	

Le colon ascendant est en partie gauche et le rein droit ne présente un ectopie mais seulement une dilatation du bassinet. Le rein droit est volumineux et le rein gauche est volumineux. Il y a des calculs dans les deux reins.

Mr 6 m de vertiges sont amélioré par la cigue. Il a eu un accès de vertiges — Les douleurs sont toujours les mêmes — Les douleurs sont toujours les mêmes

MODÈLE N° 21.

HOTEL-DIEU. — *Salle* St Charles N° 77

Nom Helme
né à Imbel
demeurant à
profession Berger
âge 68
tempérament
constitution
entré le 27 7.bre
sorti le mort le 2 février

DIAGNOSTIC ET RÉSUMÉ

Scléralité
Carcinome de l'estomac

HISTOIRE PATHOLOGIQUE

Tenir au courant du sujet.

Pas d'antécédents à noter. Le malade n'a eu aucune affection
Début il y a 2 mois œdème des extrémités considérable le soir diminuant beaucoup par le repos. Cet œdème ne s'était jamais montré antérieurement, depuis deux mois diminution des forces, perte de l'appétit, sensibilité du ventre quelques vomissements bilieux constipation
à l'examen on ne trouve aucune tumeur abdominale rien du côté du foie et de la rate, la région rénale est sensible à la pression
à l'examen du poumon on trouve sonorité normale, respiration mêlée de quelques râles sonores. Cœur matité normale, battements réguliers, bruit de souffle au premier temps et au maximum à la pointe ne se propageant pas dans les gros vaisseaux
la pointe dans le 5e espace en dehors du mamelon
le souffle s'entend dans toute la région précordiale mais le maximum est toujours à la pointe, et ce bruit cesse dès qu'on descend au creux épigastrique

DATES	HISTOIRE PATHOLOGIQUE	PRESCRIPTIONS
	la pointe. Bruits veineux très marqués	
	le bruit ne cesse qu'au moment de la systole	
18 janv.	le maximum d'intensité est à la pointe mais	
	surtout entre la partie comprise entre	
	la pointe et le sternum, le bruit de souffle	
	s'entend très peu dans le 6e espace intercostal	
	et dans l'aisselle en remontant au cinquième	
	On entend le souffle sur toute la hauteur du sternum	
	A droite on l'entend très faiblement mais	
	constant sur toute la région entre le sternum	
	et la ligne mamelonnaire droite.	
	Pas de souffle dans les vaisseaux du cou mais	
	la moindre pression en détermine un	
	léger pour veineux — les veines du cou ne	
	sont pas gonflées.	
	Ces signes stéthoscopiques ont toujours été	
	constatés depuis l'entrée du malade —	
	L'anémie paraît augmentée ainsi que l'affaiblissement	
	quelques vomissements bilieux, renvois acides	
	dégoût de la viande, un peu de constipation	
	La respiration est obscure, un peu de tympanisme	
	un peu de sonorité à la percussion à la base	
	gauche — crachats muqueux	
	très léger œdème des jambes. —	
	Comme il lui manque beaucoup de dents	
	on aurait pu penser que l'impossibilité de mastiquer	
	mais la viande hachée n'a pas pu être mise en usage	
24	à cause de la mauvaise haleine	
	Depuis 2 ou 3 jours le malade a du subdélirium, les	
28 j	traits se sont étirés l'anémie persiste mêmes signes	
	stéthoscopiques persistance du pouls veineux — Depuis	
29 j.	subdélirium persistant, pupilles contractées et peu dilatables	
31	le délire a augmenté	
2 fév.	affaiblissement plus grand — raideur dans les coudes et les genoux	
	surtout du côté droit — le malade répond à peine	
3 fév.	1er cas que ce qu'on lui dit. Il faut le contraindre pour le faire boire pouls petit faible.	

Autopsie — Cas [illegible] de l'estomac

Lyon. Impr. A. Bonnevial, rue Ste-Catherine, 18.

HOTEL-DIEU. — Salle St Charles N° 76

Nom Joseph Galmiand
né à Villeneuve de Marc (Isère)
demeurant à
profession cultivateur
âge 52 ans
tempérament
constitution
entré le 22 Avril 1872
sorti le
mort le 5 mai 72 —

DIAGNOSTIC ET RÉSUMÉ

Cancer ulcéré de l'estomac

—

Autopsie

— Rien d'appréciable du côté de l'hérédité. —

HISTOIRE PATHOLOGIQUE

— Le malade a eu la Variole à l'âge de 25 ans — pas d'alcoolisme. — Sa santé a toujours été bonne avant la maladie actuelle. —

Il y a 3 mois sans cause appréciable le malade a eu une hémorrhagie assez abondante par le rectum. — Depuis lors il a maigri et perdu graduellement les forces — il lui a été impossible de reprendre son travail. —

— Il y a 1 mois, — même hémorrhagie analogue — à cette époque le malade a eu l'anéantissement — la digestion n'a jamais été notablement troublée — mais le malade a vu son appétit diminuer — et il a eu quelques douleurs au creux épigastrique.

Lyon. Imp. veuve Bonnevint et fils

DATES	HISTOIRE PATHOLOGIQUE	PRESCRIPTIONS
	Actuellement le malade est très faible, très amaigri. Les téguments sont minces et ne laissent pas voir la moindre graisse. —	
	Il tousse un peu. L'examen stethoscopique est insignifiant. — Il ne présente rien au cœur. —	
	L'appétit est peu soutenu. Le malade ressent un grand dégoût pour la viande. — Les urines sont acides. —	
	Les selles sont normales avec tendance à la constipation. —	
	Il y a de l'œdème des membres inférieurs et des bourses. —	
	Enfin on détermine une douleur assez vive en pressant au creux épigastrique.	
	Dans le P. on s'aperçoit que l'estomac est notablement distendu. —	
	Il y a de l'œdème des parois abdominales et de l'ascite. —	
	On vit peu trouvé de tumeur	
5 mai	— mort —	
	Autopsie — A l'ouverture de la poitrine on trouve les poumons sains, légèrement emphysémateux, présentant le droit du moins des adhérences avec la paroi costale, et d'autres adhérences plus étendues avec le diaphragme. — Le cœur paraît normal. —	
	Dans la cavité abdominale — une fois les parois incisées, en laissant les organes en place on ne voit pas de tumeur au niveau de l'estomac. — mais en essayant de les déplacer, on trouve que ces viscères sont adhérents, surtout le duodénum et le côlon, principalement les 2 derniers. — En les détachant on trouve des traces non douteuses de péritonite localisée (rougeur, vascularisation, adhérences anormales) en sorte que ces organes tiennent assez fortement au hilé du foie. — Le foie lui-même est adhérent au diaphragme. En cherchant avec le doigt à détruire ces adhérences on tombe dans une poche large de 6 ou 7 centimètres, remplie d'un liquide hématique — et de véritables caillots. — Le foie relevé on l'incise et on trouve le bord droit creusé en bouteillier de cette kystique avec un contenu hématique analogue au précédent. — La consistance et l'aspect de cette matière varie un peu selon les points examinés — dans quelques-uns des kystes ce sont des caillots formés de couches fibrineuses, stratifiées régulières, dans d'autres — le centre renferme une matière plus liquide et diffluente dans laquelle on trouve des globules rouges et des globules de pus

Joseph Galamond — — S. Charles — n° 96 suite

DATES	HISTOIRE PATHOLOGIQUE	PRESCRIPTIONS
	tous ces kystes sont formés à la périphérie par une membrane d'aspect ~~[illegible]~~ fibreux ~~[illegible]~~ se confondant à sa périphérie avec le tissu hépatique —	
	Ces kystes sont quelques isolés, plusieurs communiquent les uns avec les autres les plus gros ont le volume d'une pomme —	
	Dans d'autres points, intercalés aux kystes on trouve ~~[illegible]~~ des taches jaunes disseminées isolées ou confluentes de la grosseur d'un pois ou d'une petite amande —	
	Les canaux excréteurs sont dilatés — le canal cholédoque est très distendu, on trouve en l'ouvrant du sang, en quelques petits caillots — on le suit jusqu'au duodenum où on trouve également la muqueuse tachée d'ecchymoses provenant du contenu des kystes décrits plus haut —	

N° 21 *bis*.

DATES	HISTOIRE PATHOLOGIQUE	PRESCRIPTIONS

HOTEL-DIEU. — Salle Dr Charle — N° 49

Nom Louis Eynard
né à Meyzieux
demeurant à
profession Cultivateur —
âge 65
tempérament
constitution
entré le 29 mai 92 —
sorti le Mort le 28 Août 92

DIAGNOSTIC ET RÉSUMÉ

Cirrhose d'Estomac

Foie

HISTOIRE PATHOLOGIQUE

— pas d'alcoolisme —

Pas de maladie antérieure —

Aucun trouble dans digestion: Pas vomissement il y a 10 jours

Le malade fut pris subitement de vomissement de sang puis ~~par~~ 2 ou 3 jours après rétablissement —

— Depuis cette époque seulement au dire du malade il éprouve des troubles de la digestion, du malaise après l'ingestion des aliments, du ballonnement du ventre et une douleur épigastrique constante exagérée par la pression: pas de douleur lombaire —

Peu d'appétit: ~~pas~~ la langue est humide et un peu blanche —

Le malade actuellement est assez maigre et malgré les dénégations il est probable qu'il amaigrit depuis déjà de plusieurs année —

La peau du tronc et des membres a ~~le~~ un teint ~~jaune paille~~ ictérique —

DATES	HISTOIRE PATHOLOGIQUE	PRESCRIPTIONS
	La douleur spontanée fait que le malade contracte constamment la paroi abdominale au moindre contact et rend impossible l'exploration des parties profondes —	
	par détour ni d'oppression —	
	à la percussion sonorité normale	
	Rien à l'auscultation des poumons —	
	ni à l'auscultation du cœur —	
	Les battements sont irréguliers dans leur rhythme —	
	athérome artériel —	
Juin 7	Continue à n'avoir pas d'appétit	
		Charbon craie 10.90
		à jeun —
9	toujours depuis 2 ou 3 jours — et expectoration crachats muco-purulents —	
	— en arrière de chaque côté de la colonne vertébrale à la base — râles muqueux accompagnés de râles sonores —	
	— Crachats de bronchite — expectoration muco-spumeuse	
14	Rien dans l'urine pas d'albumine	
19	: œdème des jambes — sans douleur —	
20	œdème des mains — œdème léger des parois thoraciques —	
	matité des 2 côtés en arrière à la base — diminution du murmure vésiculaire râles sonores accompagnés de gros râles ~~bulleux~~ muqueux mobiles —	
	— rien de particulier aux vaisseaux du cou — aucun bruit de souffle	
24	L'œdème a augmenté —	
	œdème à la face — plus marqué à droite que à gauche —	
	— matité en arrière du côté droit de la poitrine dans l'inférieur persistance des vibrations dans ce point — diminution considérable du murmure vésiculaire néanmoins on entend encore parfois gros râles — persistance de l'expectoration sous la	
	En vous pas de matité — celle qui existe en arrière ne change pas de siège par la position assise ou horizontale —	

Louis Lynard — no 29

DATES	HISTOIRE PATHOLOGIQUE	PRESCRIPTIONS
28 juillet	Œdème des 2 ~~bras~~ avant-bras — des 2 membres inférieurs et des parois abdominales —	
	Le malade a toujours un teint pâle cachectique de l'anasarque ne se plaignant d'aucune douleur mais seulement de la perte d'appétit — Langue normale, aucun trouble des voies digestives — Crachats muq. peu abond. anti —	
	Percussion. — rien de particulier vibrations thoraciques normales	
	L'auscultation démontre du murmure vésiculaire dans la partie post. inférieure, et qq. râles muqueux et sous-crepitants après la quinte de toux — plus distincts et plus nombreux à gauche —	
13	L'œdème a disparu — conserve un teint cachectique et son amaigrissement — Le malade ne se plaint toujours que de son inappétence —	
	L'abdomen paraît. Est toujours un peu ballonné en arrière râles muqueux aux 2 bases surtout à gauche —	
23	Depuis hier douleurs dans la région du dos de la colonne de l'colonne plus forte du côté gauche —	
	2 prises d'extrait cordé à 0,10 ; 1 cachet	
1er août	Persistance de l'inappétence ; l'ingestion de la plus légère quantité d'aliments détermine de la douleur en même temps que de la pesanteur une tuméfaction de la région épigastrique qui reste toujours sensible à la pression.	lait —
	Constipation. Les téguments sont pâles et décolorés ; amaigrissement, langue normale — Pas de fièvre. Le murmure respiratoire s'entend toujours très-faiblement, surtout dans les parties postéro-inférieures, et l'on entend quelques râles muqueux secs dans les fortes inspirations à gauche.	gouttes noires
13 août	Le malade est à l'agonie tout le reste de douleurs lancinantes depuis hier au soir. En palpant la région épigastrique on sent entre l'apophyse Xiphoïde et le rebord des côtes droites une tumeur assez dure inégale peu mobile et douloureuse à la pression. Douleur dans la région des reins. Pas d'appétit. Selles normales	

DATES	HISTOIRE PATHOLOGIQUE	PRESCRIPTIONS
	Le malade est très amaigri et les téguments sont très décolorés. aucun bruit anormal à la région précordiale, ni au cœur.	
	Rien de particulier à l'auscultation du poumon sauf quelques râles sonores disséminés dans le poumon droit.	
19	Persistance des douleurs épigastriques et de ceinture jusqu'à la région des reins. Dégoût pour la viande, les aliments en général provoquent de la pesanteur; les pêches et les raisins seraient les aliments les seuls supportés: Constipation. La langue est rouge lisse.	
	Pas de stase au cœur	
22 Août	Injection de morphine le 21 dans la soirée.	
23	id. $\frac{1}{2}$ seringue. Exacerbation des douleurs d'estomac. Le ventre n'est pas augmenté de volume mais plutôt déprimé.	
24	Le 23 injection d'une seringue. Les douleurs sont momentanément suspendues.	
27	Injections quotidiennes depuis le 25 de 1 seringue, une le matin et une le soir.	

Le 31 Août, Autopsie 28 heures après le décès.

DATES	HISTOIRE PATHOLOGIQUE	PRESCRIPTIONS

Autopsie 28 heures après la mort.

A l'ouverture du sujet on constate que la tumeur sentie pendant la vie est constituée par une partie du bord antérieur du lobe gauche adhérente à l'estomac et se trouvant ainsi faire une saillie plus sensible et surtout plus bas que de coutume par suite d'un mouvement de bascule imprimé à ce bord qui il rendait plus saillant.

Le diaphragme est adhérent au foie qui lui même est adhérent aux parties du tube digestif sur lesquelles il repose. Au 1er abord le foie semble constitué par 3 lobes: I° Un lobe droit volumineux faisant une saillie plus considérable que de coutume au niveau de son extrémité antérieure droite, II° un lobe médian formant une tumeur saillie, arrondie de la grosseur du poing et enfin un 3e lobe, gauche, qui n'est autre que la rate dont l'adhérence ~~intime~~ avec le foie étant ~~tellement intime~~ qu'ils paraissaient ne constituer qu'un même organe. La face inférieure du foie et de la rate sont adhérentes à l'estomac qui présente des altérations caractéristiques du cancer. En effet on trouve d'abord l'estomac rempli de sang liquide et coagulé, noirâtre, et une tumeur ulcérée, au niveau de la petite courbure. Sur les bords de l'ulération se trouvaient des bourgeonnements mous, blanchâtres, qui s'avançaient jusque près du cardia; toutefois cet orifice étant tout à fait sain, ainsi que le pylore. L'altération s'étendait surtout sur la face postérieure et l'on trouvait de la péritonite suppurée sur la face inférieure de la rate, localisée dans la partie en rapport avec l'estomac. Ailleurs il n'y avait que des adhérences plus ou moins intimes. Le foie présentait dans les parties tuméfiées des masses blanches, arrondies du volume du poing dans le lobe gauche, un peu plus petites dans la portion antérieure du lobe droit, de la grosseur d'une noix dans ce même lobe, mais à la partie postérieure, et un noyau encore plus petit à la partie supérieure du même lobe. Ce dernier situé à la surface présentait la dépression centrale ~~caractéristique~~ caractéristique de cette lésion. La grosse masse n'était plus limitée par du tissu hépatique à la partie supérieure, et sa surface blanchâtre étant directement adhérente au diaphragme. La tumeur de la partie antérieure du lobe droit était aussi directement adhérente au diaphragme

DATES	HISTOIRE PATHOLOGIQUE	PRESCRIPTIONS
	sans altération de cet organe. L'intestin contenait aussi du sang liquide et en caillots.	
	Les ganglions mésentériques ou autres ne paraissaient pas altérés. Rien du côté de la colonne vertébrale. Les poumons n'offraient rien de particulier, si ce n'est des adhérences de la base du poumon gauche au diaphragme. Le cœur est très-petit et n'offre aucune altération.	

HOTEL-DIEU. — *Salle* St Charles *N°* 112

Nom Pierre Huignot

né à Pontaumur (Puy-de-Dôme)

demeurant à

profession Maçon

âge 63 ans

tempérament

constitution

entré le 30 Mai 1883

sorti le

DIAGNOSTIC ET RÉSUMÉ

Cancrome de l'estomac

autopsie

Faces

HISTOIRE PATHOLOGIQUE

Le malade ne peut fournir que des renseignements contradictoires. — Pas d'antécédents héréditaires. — Pas d'habitudes alcooliques.

Il y a 3 ans il prétend être entré à l'Hôtel Dieu ~~pour~~ pour une affection mal définie caractérisée par l'impuissance des mouvements, la perte complète de la sensibilité et de l'intelligence.

Depuis 2 mois il éprouve des douleurs dans les articulations. — Cependant les mouvements paraissent s'accomplir sans difficulté et le malade peut marcher. — La sensibilité est conservée aux membres inférieurs ainsi que les mouvements réflexes. — Aux bras elle est un peu émoussée. — Miction et défécation normales. — Rien de ~~peu~~ Délirant. — Conscience. — Somnolence.

Depuis 8 jours vomissements quelques minutes après le repas. — Au dire du malade les matières alimentaires sont mêlées d'un sang noir. — L'exploration de la région de l'estomac ~~ne~~ révèle ~~rien d'anormal~~ la présence d'une tumeur. La pression

Lyon. Impr. A. Bonnavial, rue Ste-Catherine, 18.

DATES	HISTOIRE PATHOLOGIQUE	PRESCRIPTIONS
	de l'epigastre est douloureuse mais on retrouve ce même phénomène sur tous les points qu'on examine — Cœur sain — Pas d'athérome — Rein du côté des poumons — Rien au foie — L'état générale est mauvais — L'amaigrissement et la perte des forces notables — Anorexie —	

DATES	HISTOIRE PATHOLOGIQUE	PRESCRIPTIONS
	À l'autopsie On trouve les lésions suivantes :	
	Au niveau de la grosse tubérosité de l'estomac et en avant de cette même tubérosité, s'étendant sur la face antérieure du viscère qu'elle masque en partie, une tumeur lobulée du volume de deux poings environ.	
	Au premier aspect on croirait à un cancer du pylore. Mais à un examen plus attentif on constate que l'estomac n'a dû être envahi que secondairement et que la tumeur en est indépendante.	
	L'estomac en effet étant ouvert, on trouve dans la portion pylorique la muqueuse ramollie et remplacée par une surface lobulée de nature cancéreuse ; la moitié environ de la ouverture pylorique est envahie. La face interne de la portion pylorique du duodénum présente une surface analogue dans une étendue de 4 à 5 centimètres.	
	Le foie ne présente que peu d'adhérences, avec la tumeur. Le duodénum lui adhère d'une manière intime.	
	La tumeur est résistante, dure, de couleur blanc mat et présente une coupe fibro-lardacée.	Frais
	Sur la face antérieure de l'estomac on aperçoit comme des prolongements de matière cancéreuse situés sur les veines coronaires.	Frais
	À la coupe du foie on trouve des plusieurs caillots hémorrhagiques du volume d'un œuf de poule ; ces caillots sont formés par des masses noirâtres et çà et là fibreuses et renfermés dans des poches assez mal limitées de substance hépatique.	
	La veine cave inférieure traverse la tumeur dans laquelle elle se trouve comme englobée. En fouillant on constate que sa lumière est obstruée. Ce vaisseau est totalement obstrué par des caillots de ~~nature~~ et même nature que ceux du foie. En certains points ils paraissent formés par des sang récemment coagulé et sont indépendants des	

Lyon. Imp. veuve Bonnevial et fils

DATES	HISTOIRE PATHOLOGIQUE	PRESCRIPTIONS
	Stoniques de la Veine ; ailleurs ils sont durs, blanchâtres fibreux et adhérent intimement aux parois du Vaisseau - On peut suivre la veine jusque au delà de la tumeur et jusque dans le foie : partout on retrouve les mêmes lésions - On reconnait également que les mêmes caillots lésés dans les veines Coronaires : à un examen superficiel on les avait pris pour de la matière Cancéreuse - En dernier lieu on recherche le pancréas - Ce n'est qu'après de longues investigations qu'on découvre La tumeur on trouve à la partie postérieure un Corps allongé ayant quelque analogie avec cette glande - Elle paraît être atrophiée et comprimée en tous sens par le néoplasme - On met dans l'alcool afin de les examiner au microscope un morceau de la tumeur et celle-ce que l'on croit être le Pancréas - Il n'y a pas traces d'Ascite dans la Cavité péritonéale -	

HOSPICES CIVILS DE LYON

HOTEL-DIEU

Nom Baique Salle Ste Jeanne Lit N° 14. F°

Prénoms Jean-Marie

Age 8 ans

Profession mineur.

Né à

Demeurant à

Entré le 28 avril 86.

Sorti le 30 mai 86

Décès

DIAGNOSTIC ET RÉSUMÉ

Carcinome de l'estomac

Pleurésie purulente.

Chef du service M.

OBSERVATION CLINIQUE

Elève interne M.

Père mort à 40 ans environ des suites d'un accident — mère morte ~~à~~ quand le malade était encore tout enfant.

1 frère et 2 sœurs bien portants.

Affections du cuir chevelu dans l'enfance. Fièvre intermittente à 8 ans.

Pas de rhumatisme. Pas d'alcoolisme. Pas de syphilis.

Les troubles actuels semblent remonter à environ 8 mois.

Depuis quelque temps déjà à cette époque, il avait remarqué qu'il ne digérait pas bien, qu'il ne pouvait supporter certains aliments; il avait de la pesanteur au niveau du creux épigastrique.

Il y a 8 mois, lors il ressentit dans cette région des douleurs fulgurantes après l'ingestion des aliments et quelques jours après, il le mettait à vomir.

Depuis, les vomissements ont persisté — à un moment donné

Nom Vr Salle Lit N° F°

il fumait chaque jour.
Il appartenait après le repas, (quelquefois une heure ou deux après) et contiennent les aliments qu'il venait d'ingérer.
Il n'a jamais remarqué, après être resté un jour sans vomir que les matières rejetées aient contenu ce qu'il avait mangé la veille. Jamais d'hématémèse.
Il a assez bon appétit, mais peu de goût, plutôt même de la répulsion pour la ~~viand~~ viande et les aliments gras.
Il n'a ni diarrhée ni constipation.
Il a maigri un peu dans ces derniers temps.
On constate de l'œdème des membres inférieurs qui à un moment donné a été plus marqué. Pas de souffle le long des vaisseaux
La palpation abdominale ne décèle rien de particulier. La paroi est cependant tendue avec forme et de laisse mal déprimer.
L'abdomen est dilaté, la tympanite exagérée à droite. Bruit de succussion très net.
~~La foie~~ La matité hépatique commence un peu au dessus du mamelon et cette à 3 travers de doigt au dessus du rebord des fausses côtes.
La pression de l'abdomen n'est pas douloureuse.
Poumons. Respiration un peu obscure à droite.
Cœur. La pointe est dans le 6e espace en dedans du mamelon et plus près du bord du sternum que de celui-ci. Les bruits ~~battements~~ sont bien frappés. Il semble qu'il y a parfois un peu d'irrégularité.
Pas d'albumine dans les urines.

5 mai — Point de côté aux vif à droite. On ne trouve que de l'obscurité de la respiration.

17 mai — Du côté droit, les espaces thoraciques ~~qui tendent~~. Les espaces intercostaux ne sont pas déprimés comme du côté opposé.

Nom Salle Lit N° 14 F°

En arrière matité jusqu'à l'épine de l'omoplate avec souffle et égophonie. Sous l'aisselle, matité jusqu'à la ligne mamelonnaire. En avant submatité dans le 3e espace, matité dans le 4e, ne variant pas avec la position du mal.

22 mai — Pas d'albumine dans les urines.

1er juin — Autopsie. A l'ouverture de la plèvre droite, on constate l'existence dans sa cavité d'une grande quantité de pus (au moins 2 litres). Poumon encombrant très-volumineux. Sur la plèvre pariétale épaissie on trouve de petits points blanchâtres, sur la coupe on retrouve ces points blanchâtres, et en détachant la plèvre pariétale, on a sur les deux faces surtout sur cette dernière de petits points blancs, de la grosseur d'une tête d'épingle, analogues à des tubercules.

Le poumon gauche n'est pas adhérent; il est emphysémateux; petits nodules tuberculeux visibles au sommet.

Le cœur présente sur sa face antérieure une très-large plaque laiteuse; sur le péricarde pariétal existe une tache laiteuse analogue, qui s'applique exactement sur la précédente; petite plaque laiteuse, un peu au-dessus de la pointe du cœur.

L'estomac présente au niveau de la petite courbure un néoplasme ulcéreux, en grande partie transformé en un putrilage semi-fluide, de couleur noirâtre. La face externe de l'estomac est ulcérée, au niveau du néoplasme et adhérente au foie.

Le foie est gras. La rate un peu diffluente.

Les 2 reins sont très-gras.

Poids des organes. Foie 1430. Cœur 330. Rein D. 130. Rein G. 150. Rate 140.

Nom _____ Salle _____ Lit N° _____ F°

Modèle N° 61.

Nom Bonjour Marie

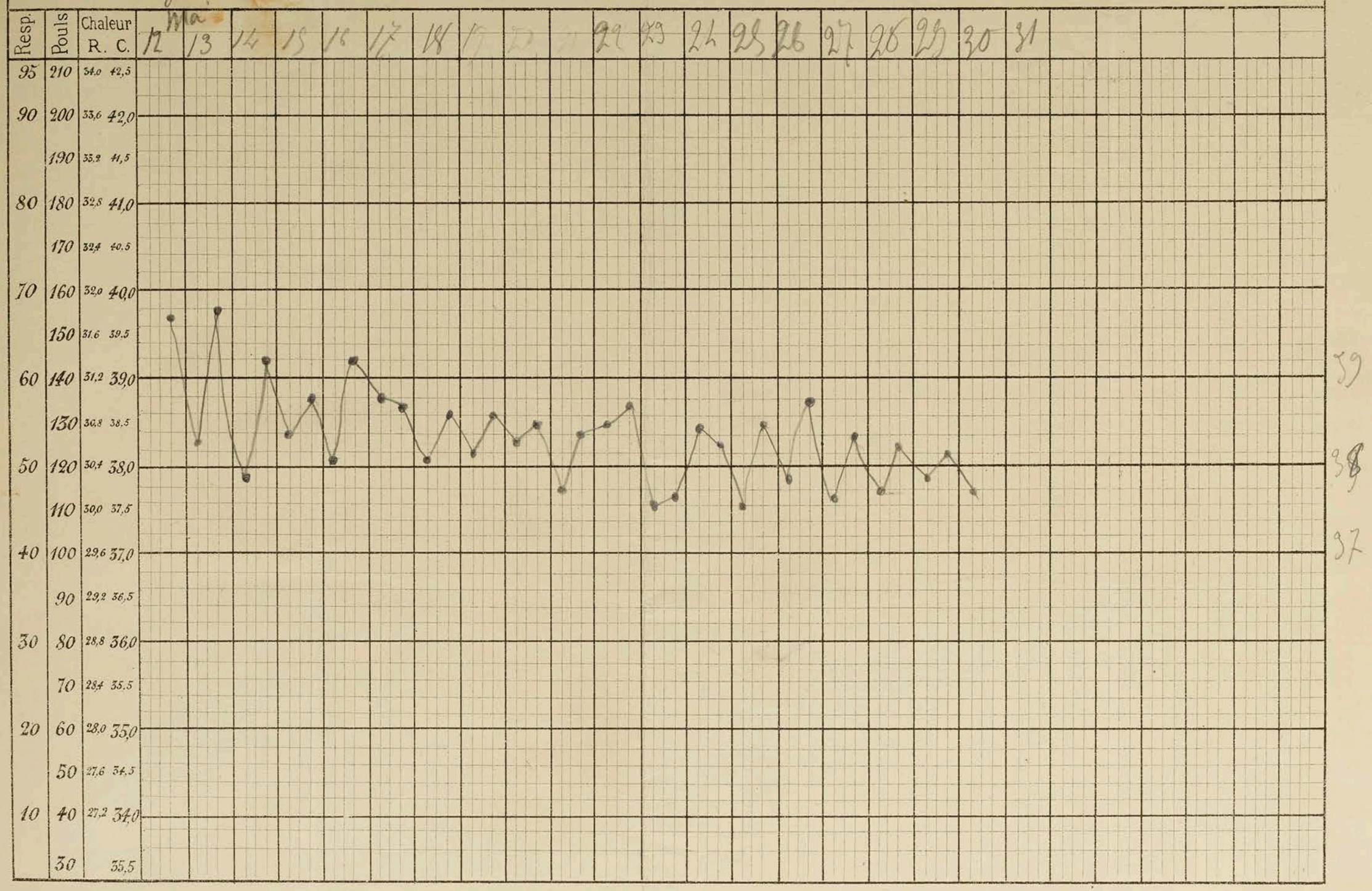

HOSPICES CIVILS DE LYON

HOTEL-DIEU

Nom Tabenit Salle 4e femmes Lit N° 24 F°

Prénoms Marguerite

Age 51 ans

Profession Rentière

Né à Upie (Drôme)

Demeurant à Lyon

Entré le 11 février 85

Sorti le 19 février 85 à 11 h. du matin.

DIAGNOSTIC ET RÉSUMÉ

Cancer de l'estomac — Généralisation.

Chef du Service, M. | OBSERVATION CLINIQUE | Élève interne, M.

Mère morte paralysie
Père mort d'une affection
chirurgicale — A l'âge
de 15 ans, mal caduque
durant 18 mois à la
suite d'une frayeur
La malade a mûre, surtout
vers l'époque de ses règles, de
temps en temps des absences
Douleurs assez vives dans
le bas ventre

Père et mère morts âgés ; une sœur morte ; un enfant mort d'une affection cérébrale. La malade a toujours eu une santé excellente. Cependant elle accuse dans sa jeunesse des accidents nerveux mal définis revenant par accès. Ces accidents seraient survenus à la suite de contrariétés ; ils ont peu duré. Elle prétend également avoir eu depuis la même époque des vomissements réguliers revenant de temps en temps.

Il y a deux ans environ à la suite de la mort de son mari, elle aurait des pertes ~~de~~ de sang abondantes. Ces pertes auraient duré un certain temps (6 mois) durant lesquels la malade aurait continué à perdre un peu. Puis les accidents ont complètement cessé de ce côté et ont été suivis d'accidents du côté du tube digestif. Il y a deux ans et demi environ que ces derniers troubles sont survenus. Les règles jusqu'à cette époque, vite, avec la suppression

Nom Salle Lit N° F°

Inspiration profonde ; les orbites sont creusés les yeux saillants

L'appétit est de la nourriture, elle lui fait envie

Pas de trace de rougeole

Erosion actuelle de la commissure à droite

Crepts incertains ; doigt hippocratique

Quelques ganglions indurés de chaque côté dans le cou

Depuis, apparaître des ~~tout~~ bourbons rouges du côté des lèvres et autres bizarres éruptions et ensuite de l'inappétence ~~enfin~~ ~~faiblesse~~ du dégoût pour les aliments absolu ; enfin, depuis ~~une~~ un et demi environ, elle a de fréquents vomissements aqueux ~~dégoût~~, sabs parfois ; elle n'a jamais ~~vomi~~ de sang

Actuellement, la malade est très amaigrie, très anémiée profondément cachectique. Elle se plaint de ne pas manger. Elle a toujours eu d'avoir constamment le ventre ouvert ; la vésicule est ouverte ; il y a de la constipation habituelle. La malade a encore un autre endolorissement au niveau de l'estomac, douleur irradiée du côté gauche de l'abdomen jusqu'au bas. Elle tousse et crache. L'expectoration est ~~abondante~~ incolore, très adhérente au fond du vase. Il y a quelques crachats mucos purulents

L'examen des poumons ne révèle rien de bien anormal ; légère sub-matité à la base gauche ; à l'auscultation ~~est~~ très faible des deux poumons, on entend quelques râles sonores, râles très

Le pouls assez ample est excessivement mou et dépressible ; il est assez fréquent ; rien au cœur ; pas de souffle

Il y a de l'œdème des membres inférieurs ; l'abdomen est le siège d'un ascite considérable qui empêche d'apprécier l'état de l'estomac, du foie et de l'intestin. Il y a un peu de rougeur, mais pas d'escarre en nature

Le ventre est uniformément dilaté ; les veines superficielles ne sont pas dilatées, si ce n'est un peu vers la région épigastrique. La matité remonte jusqu'à l'ombilic

L'utérus est atrophié, les culs de sac sont effacés ; l'utérus est enclavé dans le petit bassin

Il y a des râles sonores plus nombreux sur la classique droite qu'à gauche ; l'expansion vésiculaire est aussi moins nette à droite

Respiration = 28

Urines rares d'urate. Urinome ni albumine

Nom Salle Lit N° F°

Le malade est presque alimenté, tels que lait potage vin bouillon. Il n'est que le vin qu'elle approvisionnement
Lorsque le malade a pris quelque aliment, on est obligé de l'asseoir pour empêcher qu'il s'étouffe.
Une toux avec expectoration très difficile, persistante
Les râles sonores plus marqués à droite

16 février La malade souffre un peu moins du ventre, elle vomit un peu moins. Elle se plaint de tousser et de cracher difficilement. Les crachats ont, dit-elle, une odeur infecte.
Elle ne peut prendre le potage qu'en très petite quantité et par cuillérées.

17 " Depuis un plus affaibli; les crachats sont muco-purulents, assez aérés, non odorants — Si on lui donne plus d'une cuillérée de liquide à la fois, elle a des nausées et le rejette. — L'ulcération de la cornée persiste —

18 " La malade s'affaiblit de plus en plus; rien de particulier à signaler —
Mort à 11 heures du matin

Autopsie = 24 heures après la mort.

A l'ouverture de l'abdomen il s'écoule environ 8 litres de liquide séreux, citrin, non hémorrhagique.

Estomac : Peu dilaté; le cardia n'est ni rétréci, ni dilaté; immédiatement à droite du cardia, le long de la petite courbure et sur une longueur de 6 centimètres environ, on trouve une tumeur ulcérée, elliptique.
Sur le point de la face externe, correspondant à cette tumeur, on trouve des saillies jaunâtres de la largeur de 1/2 à 1 cent. environ, entourées d'arborisations vasculaires — Les parois stomacales sont envahies dans toutes leurs tuniques et épaissies.
L'épaisseur va en augmentant du cardia (en suivant la petite courbure) au pylore où elle atteint son maximum, 1 centimètre 1/2 environ.
Les ganglions voisins sont atteints de dégénérescence cancéreuse.

Utérine : L'épiploon complétement atrophié, apparaît comme un ruban appliqué sur les anses intestinales, allant de la portion moyenne de l'estomac au sommet de l'utérus qui y est comme appendu.
L'épiploon a de la largeur de 6 cent. environ et offre une coloration très remarquable formée par

Nom Salle Lit N° F°

et granulations cancéreuses et des arborisations vasculaires.

Le péritoine diaphragmatique de même que le mésentère est parsemé de nombreuses granulations de la grosseur d'une tête d'épingle à celle d'un pois ; ces granulations siègent surtout le long des vaisseaux, sur le mésentère les granulations sont d'autant plus grosses qu'on s'approche de l'intestin.

Il existe de très nombreuses adhérences entre presque tous les viscères abdominaux et les anses intestinales d'une part, et entre les anses intestinales entre elles d'autre part.

Les adhérences dans un point assez limité, entre le rein droit, le colon ascendant et le duodénum, sont très épaisses et forment une masse compacte cancéreuse.

Pancréas : Son parenchyme est sain ; le canal excréteur n'est pas dilaté ; tout à fait au niveau de la tête, le tissu cellulaire ambiant est envahi et forme là une masse assez volumineuse adhérente au duodénum et au pylore.

Intestin Grêle. très-vascularisé — A 50 cent. du pylore, on trouve sur sa face convexe une tuméfaction blanche rosée, arrondie, pouvant faire croire à une lésion du côté de la face interne, il n'en est rien, en ouvrant l'intestin on voit que la face interne est indemne. Cette tuméfaction est due à la présence de petits nodules cancéreux aplatis, situés sous le péritoine dans la portion opposée à l'insertion du mésentère. — La muqueuse de l'intestin est saine dans toute son étendue

Reins. G La capsule surrénale gauche est envahie par la dégénérescence cancéreuse — le rein gauche ne l'est pas ; il renferme deux ou 3 petits kystes. L'atmosphère cellulo-adipeuse qui l'entoure est envahie par la dégénérescence dans sa partie inférieure et jusqu'au hile, cette masse cancéreuse englobe complètement l'artère rénale, la veine rénale et l'uretère sans pourtant que la lumière de ces canaux ait disparu, et descend verticalement jusqu'à l'ovaire où elle adhère.

D : La capsule surrénale droite est intacte ; le Rein Droit est plus volumineux que le gauche ; hydronephrose ; petits calculs d'acide urique nageant dans la cavité. Tout à fait à sa partie supérieure, l'uretère est obstrué incomplètement par un repli de la muqueuse en forme de valvule. La masse cancéreuse décrite plus haut entoure le rein droit et le côlon ascendant ne comprime pas l'uretère.

Nom Salle Lit N° F°

Foie = Volumineux ; à la coupe, on trouve dans toute l'épaisseur du parenchyme des tumeurs cancéreuses nombreuses ; les unes de la grosseur d'un œuf et offrant au centre tantôt une cicatrice déprimée, tantôt une vascularisation bien marquée avec ramollissement ; les autres, plus petites, plus nombreuses ne sont pas déprimées — Pas de noyaux faisant saillie à la face inférieure du foie & comprimant les voies biliaires et la vésicule.

Petit Bassin = Sur le péritoine pariétal, on trouve plusieurs plaques jaunes, irrégulières, de la largeur d'une pièce de 2 fr., entourées de granulations cancéreuses & s'enlevant facilement par le raclage.

Petites tumeurs hystériques des ovaires.

L'utérus est volumineux ; il adhère par sa face supérieure avec l'épiploon & par sa face postérieure avec le gros intestin.

Cœur = Très-petit - 160 gr. — Pas d'athérome ; les valvules sont suffisantes & les orifices sains.

Poumons = Pas de liquide dans les plèvres.

Les ganglions trachéo-bronchiques sont augmentés de volume, qq. uns scléreux, aucun dégénéré.

Sur les plèvres on voit, presque partout, comme des exsudats fibrillaires disposés sous forme d'amas arrondis, dont les parties centrales sont plus lisses et dont la périphérie donne au toucher une sensation d'induration ; une coupe au niveau de ces amas fait reconnaître un nodule cancéreux plongeant plus ou moins profondément dans le parenchyme.

En d'autres points on a des plaques dont le centre est déprimé et offre l'aspect d'une cicatrice autour de laquelle rayonne des traînées blanchâtres cancéreuses, formées par des granulations ajoutés l'une à l'autre, bout à bout ; à la coupe ces points ont absolument l'aspect de la tuberculose miliaire. — Les plaques en certains points au lieu d'être déprimées, sont saillantes et offrent une coloration d'un rouge assez vif. A la surface de la plèvre, on a des traînées cancéreuses dessinant nettement les espaces interlobulaires ou interacineux.

Nom Salle Lit N° F°

Sous la plèvre interlobaire, on trouve des trainées cancéreuses disposées autour d'une partie centrale indurée ; ces trainées blanchâtres sont séparées les unes des autres par arborisations vasculaires, cet aspect pourrait faire croire à la présence d'une exostose.

A la coupe du poumon on trouve une zone d'atelectasie assez marquée, en forme de coin — Sur presque tous les points de la coupe on voit des trainées cancéreuses ; celles-ci sont surtout abondantes aux 2 bases qu'il est très difficile de séparer du diaphragme à cause des adhérences. ces trainées ~~confluent~~ formées de granulations confluentes sous la plèvre diaphragmatique vont en diminuant de bas en haut.

En certains points les trainées cancéreuses sont disposées autour d'anciens points de sclérose ; quelques unes suivent exactement le trajet des vaisseaux

Ces lésions ont été reproduites par la peinture dans leur ensemble (m. Bix)

HOSPICES CIVILS DE LYON

HOTEL-DIEU

Nom Riche Salle St Jean Lit N° 16 F°

Prénoms Nicola

Age 36

Profession Mineur (Mineur depuis 20 ans.)

Né à

Demeurant à Rive de Gier

Entré le 11 Janv 84

Sorti le 21 Janv. 84

DIAGNOSTIC ET RÉSUMÉ Cancer de l'estomac

Néoplasme secondaire du foie

Anthracose

Chef du Service, M. | OBSERVATION CLINIQUE | Élève interne, M.

Antécédents héréditaires: Père mort à 5 ans d'une affection aiguë — Mère morte à 30 ans, au bout de 8 jours de maladie — 4 frères ou sœurs en bonne santé.

— Aucune affection antérieure ~~[illegible]~~ Pas d'alcoolisme. Il ne boit jamais la goutte le matin, il boit un peu entre les repas.

En octobre dernier, il aurait été malade durant 15 jours: inappétence, faiblesse dans les membres, pas de toux.

L'appétit ~~a~~ revint, et ~~se~~ continua jusqu'à présent ~~mais~~ Le ventre commença à se développer il y a deux mois. D'après l'observation de M. le Dr Charrin, le foie aurait pris un développ. très rapide — On constate en effet qu'il occupe une g.de partie de la cavité abdominale, commençant en haut au niveau de l'épine mamelonnaire, il descend jusqu'à 3 travers

Nom Salle Lit N° F°

doigt au-dessous de l'ombilic, à droite, à gauche, il simule tout l'hypochondre jusqu'au niveau d'une ligne transversale passant par l'ombilic. La pression y est douloureuse. A côté et autour de l'ombilic et de l'appendice xiphoïde on sent comme des bouchons larges, diffus, épais transversalement. Pas d'ascite.

L'appétit est conservé. Jamais de vomissements, ~~mais~~ pas de sensation de gravité à l'estomac; il digère mal aux fortes, l'alimentation féculente lui est mal supportée. Il a eu de l'albuminurie et des ~~antécédents~~ hépatites. Il est en rémission. Il ne se plaint de rien, il mange plus. Il a addition d'un peu d'eau. Pas d'autre, pas de constipation. Quelques bruits dans l'épaisseur de l'importance dans les mouches.

Il n'a jamais eu de hématémèse. Il a eu depuis 8 jours un peu d'œdème le soir dans les membres inférieurs. Dyspnée, sensation de fatigue continuelle et ne peut se coucher.

Le malade travaille depuis vingt ans dans les mines de charbon. Jamais il n'a toussé. Il crache mais bien. Il se enrhumé un peu depuis cet hiver.

Il a eu vers ses quinze ans.

Il existe des appendices bien qu'il ne puisse en avoir. Il a eu contact ~~avec~~ des matières dans la région thoracique, surtout à droite jusque vers l'épine de l'omoplate.

Expiration en bergère prolongée avec d'un temps, surtout à gauche à droite et à gauche inférieure, il existe plutôt un peu d'obscurité respiratoire.

En arrière, pas, on perçoit les matités hépatiques.

Dyspnée quand on bouge. Pas d'œdème.

Pas d'albuminurie.

La matité splénique présente un travers de mesure.

Pendant les premières années de service militaire il continua à cracher noir; puis les crachats devinrent rouges et ne furent noirs à nouveau qu'en rentrant dans la mine.

Nom Salle Ste Jeanne Lit N° 16 F° 2

18 Janv	Aux deux bas du sommet et angle inf. de l'omoplate, il y a matité. A droite atténuation de l'hématé s'étend jusqu'à l'épine. Obscurité respiratoire des deux bases, et ronchus sonores. Deux le reste de l'poitrine. On n'entend que ronchus au sommet
19 J.	Il existe un léger œdème des jambes. On exp. vite sonores bacheaux qu'on entend à distance. Le bruit est un peu moins pénible. Le malade a mieux expectoré, respiration moins accélérée. Il garde le lit
20 J.	Affaiblissement très marqué. Pals, battement aorte. Immobilité complète. Les boissons se font accentuées. P = 120 — Respir. fréquente : 48. Pauvre raisonnement. — Mort le 21 janvier à soir — En ouvrant la cavité péritonéale il s'écoule une grande quantité de liquide fortement coloré par du sang. On aperçoit sur les anses intestinales distendues et sur le foie qq. exsudat fibrineux rouge et récents. Le foie apparaît avec des dimensions considérables et présentant sur sa surface de nombreux noyaux de prématuration cancéreuse. Le foie pèse 6 kilog. 780 g. Il est formé de tumeurs blanches avec dépressions infundibuliformes, blanches jaunâtres, rosées etc. dont le volume varie depuis la tête d'une épingle jusqu'au volume du poing. Les plus petites tumeurs sont dures, fermes, isolées, celles qui sont plus anciennes présentent des dépressions et sont plus ou moins ramollies à leur centre. Celui-ci présente quelquefois un aspect cellulaire et sur d'autres points une véritable fonte de substance avec production de cavernes pouvant contenir une noix ou une noisette. Le liquide qui s'écoule des cavités est rougeâtre et purulent sur certains points. Dans certaines régions les masses sont disposées les unes à côté des autres de telle sorte que chaque masse est plus volumineuse à la périphérie qu'au centre et qu'elle paraît rayonner autour d'un centre commun.
Autopsie le 23 janv.	

Nom Salle Lit N° F°

H. H. — S. G. — Feuilles d'Observations, Intercalaires. — 11-82. — 10.000.

Impr. Alf. Louis Perrin.

Nom Salle Ste Jeanne Lit N° 16 F° 3

Ces noyaux peuvent être enucléés plus ou moins facilement et la substance du foie n'offre pas d'altération manifeste.
Au premier abord il semble qu'il existe au niveau de l'estomac une tumeur considérable près de la petite courbure, mais en incisant l'organe le long de sa gde courbure, on voit que cette grosse tumeur aussi volumineuse que le poing n'appartient pas directement à l'estomac, elle est seulement adhérente à cet organe le long de la petite courbure et ce n'est que près du pylore que il existe une ulcération avec dépression des parois de l'estomac à ce niveau et adhérence intime de l'ulcération à la tumeur — L'ulcération se trouve située à 2 centim en deça du pylore. Elle a 5 centim de hauteur et 8 dans la direction transversale mais cette portion transversale peut être divisée en 2, l'une qui n'a que 5 centim correspond à la dépression indiquée plus haut, aussi la portion ulcérée qui forme une cavité ayant 2 centim ½ de profondeur a une forme circulaire et il y a une portion de 3 centim qui débord et s'étend sur l'estomac en formant une très légère saillie sur cette dernière portion la tumeur est mince, molle, ulcérée puis la portion déprimée adhère complètement à la tumeur dont séparée précédemment et dans le fond de la cavité il y a un point où la cavité est perforée laissant apercevoir la tumeur blanche dans le fond. Cette cavité ressemble à la cavité de l'os iliaque — En incisant la tumeur, on voit qu'elle est composée de 2 masses blanches roses semblables à celles du lipome. Ces tumeurs peuvent être enucléées — Cette tumeur est augmentée par des masses ganglionnaires volumineuses au niveau de la petite courbure ou du pylore. — En avant, à 2 centim de l'ulcération, sur la muqueuse de l'estomac, on trouve une petite masse de gélatinisation de la grosseur d'un pois et qui s'énuclée. Le pylore est intact — Rate diffluente 240 gr. Les reins

Nom Salle Lit N° F°

tout poisseux et pèsent 180 et 190 grammes. Le cœur un peu hypertrophié, aucune lésion, pèse 370 grammes.

Les poumons présentent une teinte violacée avec des taches noires très confluentes - un peu d'œdème - très peu d'emphysème - sur les coupes, teinte noire uniforme au sommet droit - Au niveau de la partie infér. du lobe supér, la teinte noire est moins prononcée et le poumon a plutôt une couleur noire rougeâtre avec taches noires - Au niveau du lobe infér. on a cette même coloration rouge noirâtre, mais cependant plutôt noire avec des taches à fait noires. Le poumon gauche présente le même aspect sauf que la coloration noire serait un peu moins prononcée surtout quand on compare les 2 sommets. Au sommet gauche sur la plèvre 2 ou 3 petites cicatrices blanchâtres et superficielles. Le liquide qui s'écoule ressemble à de la sépia - les ganglions incisés sont peu volumineux mais noirs et le liquide que s'en est noir - La muqueuse des bronches est rouge, il y a des mucosités qu'on enlève par le lavage - Certains points dans le poumon sont encore rosés et les taches noires se détachent négativement.

MODÈLE N° 21.

HOTEL-DIEU. — *Salle* [illegible] N° 131

Nom Marie-Anne Condamin

né à Lyon

demeurant à id.

profession couturière

âge 69 ans

tempérament

constitution

entrée le 18 juillet 77.

~~sorti~~ mort **le** 4 Août 1877.

DIAGNOSTIC ET RÉSUMÉ

— Néphrite interstitielle.

Cancer de la petite courbure de l'estomac.

Deux noyaux cancéreux dans le foie.

Péritonite généralisée.

— L'existence de l'albumine dans l'urine.

— L'abrasion de tégument à l'épigastre, de vomissements avaient fait penser à un mal de Bright.

HISTOIRE PATHOLOGIQUE

Pas d'antécédents héréditaires. — Bonne santé antérieure. Une hernie étranglée opérée, il y a 2 ans. —

Depuis 1 an environ cette malade éprouvait des douleurs au creux épigastrique, douleurs pas continuelles, mais paroxystiques avec ~~retentissement~~ dans la région lombaire, en même temps sont survenus des troubles de la digestion, pesanteur et éructations acides après les repas, perte d'appétit. — Pour ces phénomènes elle a augmenté d'intensité depuis leur début et on a pu constater la malade se présente à ~~nous avec les~~ Dans un état d'émaciation très prononcée, teinte ~~et~~ ictérique de la peau. —

La pression sur toute la région épigastrique et hypogastrique est douloureuse; on rencontre à la palpation une sensation d'induration des parois stomacales vers la partie ~~droite~~ ~~gauche~~

Pertes ~~blanches~~ d'un blanc jaunâtre très abondantes depuis la ménopause, c.-à-d. depuis 12 ans. — Œdème des membres inférieurs depuis

Signes. — Les phénomènes dyspeptiques ~~sont~~ persistent toujours les digestions sont très pénibles, ~~[illegible]~~ ~~des~~ éructations

DATES	HISTOIRE PATHOLOGIQUE	PRESCRIPTIONS
	accès après le repas ; un peu de constipation, mais pas de vomissements —	
	Rien au cœur. Le foie forme un peu. Expectoration muco-purulente au sommet des poumons où on trouve des râles muqueux aux deux bases surtout nombreux à gauche — Le liquide ascitique réveille un peu d'œdème au côté de l'utérus —	
8 Juillet	Les urines contiennent une très petite quantité d'albumine D. 1003 — Elle en émet 1,50 g. par jour. Depuis hier diarrhée — 20 selles par jour —	
8 Juillet	La diarrhée a diminué un peu mais persiste toujours — pas d'épreintes. Le ventre —	Solvois avec 2 g. d'extr. de rotanhea
31 Juillet	La diarrhée a disparu —	2 g. d'extr. de rotanhea.
3 Aout.	Depuis le 1 Août. Pour leur laurement très vive à l'épigastre ; la moindre pression la rend insupportable, ce qui rend la palpation impossible. Langue saburrale. Besoin de tumeur qui ne peut être saisie. Le 8 suspect pneumonie à la partie inférieure gauche du thorax en arrière et dans le côté ; diminution de la sonorité et des vibrations thoraciques. Les gros râles entendus bien s'entendent moins bien, la respiration est obscure, la voix est moins claire à l'auscultation — La pression sur les derniers côtes gauches et à l'épigastre est très douloureuse. Hoquet continuel.	2 vésicatoires
	Soif à 4 heures. Respiration très gênée. Sueurs à la face. Refroidissement marqué extrémités. pouls petit à 100 — Douleurs vives. hoquet. Cyanose. pas de vomissements	
4.	Morte cette nuit	

MODÈLE N° 21.

HOTEL-DIEU. — *Salle* 1e Femmes N° 131.

Nom Marie Condamin

né à Lyon

demeurant à

profession

âge 69 ans

tempérament

constitution

entré le 18 Juillet 1877

sorti le 4 Août 1877
décédé

DIAGNOSTIC ET RÉSUMÉ

HISTOIRE PATHOLOGIQUE

Abdomen.

Le ventre est légèrement ballonné.

Le péritoine présente sur toute son étendue les signes d'une péritonite aiguë.

A la partie supérieure, au niveau de l'estomac, le grand épiploon est adhérent au péritoine pariétal par des fausses membranes, épaisses, grisâtres, recouvertes d'un semis de points purulents de couleur jaune verdâtre. Il adhère aussi aux circonvolutions de l'intestin.

A la partie inférieure, autour de l'utérus, existent deux foyers de liquide purulent clair.

La séreuse intestinale présente des arborisations vasculaires, et même de îlots de pus. Les anses d'intestins présentent des adhérences ~~molles~~ ~~et lâches~~ lâches.

L'estomac ~~[illegible]~~ est d'ailleurs sans ordinaires. Le pylore et le cardia n'offrent rien d'anormal. Au-dessus de l'incisure de la grande courbure. Toute la petite courbure, depuis l'orifice cardiaque inclusivement, jusqu'à l'orifice pylorique sans lui aussi, est occupée par une masse dure, offrant saillie et ne présentant aucune altération du côté de la cavité stomacale. Mais sa face externe adhère au lobe gauche du foie. Cette adhérence entre le foie et la face externe de la petite courbure est faite par une masse de tissu de nouvelle formation, dont la surface a un aspect gris clair et présente là et là de points jaunâtres purulents. Elle ~~[illegible]~~ est épaisse ~~[illegible]~~ de deux travers de doigts ~~[illegible]~~ (à la partie inférieure de cette masse, vers la partie moyenne ~~[illegible]~~ et s'étend aux 3/4 dans la petite courbure)

DATES	HISTOIRE PATHOLOGIQUE	PRESCRIPTIONS
	de la paroi antérieure de l'estomac existe un orifice, arrondi, à bords taillés à pic, ayant 1/2 centim. de diamètre. Par la pression de la masse morbide, il donne passage à du pus chargé de débris cancéreux. Quand on l'incise, on se trouve en présence d'une néoplasie inflammatoire qui s'est ramollie à sa partie centrale et vidée dans la cavité péritonéale. La cavité centrale de cette masse contient une bouillie grisâtre, sa paroi est telle d'un néoplasme, ses parois ont une épaisseur inégalière qui varie de 1 à 3 centim. entre les points centraux. La face interne est inégale, tomenteuse. Au niveau de sa surface de contact avec le foie, la capsule de Glisson est épaissie. Sa coupe n'a pas moins de 7 à 10 millim. d'épaisseur et présente, à sa partie centrale plusieurs points ramollis gris jaunes. La substance du foie ne présente en cet endroit aucune modification appréciable dans sa texture. A la coupe le parenchyme hépatique n'offre ni sclérose, ni dégénérescence graisseuse, mais dans le lobe droit existent deux noyaux cancéreux, blancs durs, à coupe sèche pauvre en sang. Ils tout l'un et l'autre arrondis, situés au centre du lobe et parfaitement limités. Leur volume a peu près celui d'une noix. Tout autour l'aspect du tissu hépatique ne paraît pas modifié. — Le pancréas, la rate ont leur volume et leur texture normaux. — Les reins n'offrent aucune modification ni de forme, ni d'aspect. La surface est lisse, la capsule a son adhérence normale. Les gg. pyl. la substance corticale paraît atrophiée, pâle, comme étouffée par du tissu	
	Plèvres: gauche: adhérences anciennes à la partie inférieure. Elles sont lâches et recouvertes d'un exsudat séro-fibrineux récent. Au dessus que lyse au bourbation vertébrale. droite: Rien d'anormal. Le poumon gauche présente à sa partie inférieure une hépatisation à compression. Cette portion du tissu plonge dans l'eau. Tout le reste de cet organe est emphysémateux. Le poumon droit présente de la congestion à la base, dont le tissu est enlisé et surnage. — Au dessus emphysème.	

Lyon. Impr. A. Bonnaviel, rue Ste-Catherine, 18.

HOTEL-DIEU. — Salle St Charles N° 97

Nom François Dechenaux
né à Biol (Isère
demeurant à
profession journalier
âge 44
tempérament
constitution
entré le 10 février 1874
sorti le 14 mars 1874 mort autopsie

DIAGNOSTIC ET RÉSUMÉ

Cancer en nappe de l'estomac petite courbure
Hépatologie = Carcinome
étranglement du canal cholédoque dégénéré
rétention biliaire — et de l'artère droite
Jaunisse consécutif —
mésentère dégénéré

autopsie

Débuts, 1 an

HISTOIRE PATHOLOGIQUE

Père mort à 90 ans. Il tremblait —
Mère morte à 60 ans paralysée —
6 frères ou sœurs
Deux sont morts en bas âge
Un seul est mort d'accident —
3 autres sont encore en bonne santé —
Bien qu'il ait été ouvrier il prétend n'avoir
commis aucun excès alcoolique —
Pas d'antécédents pathologiques d'ancienne date
jusqu'à il y a un an —
Il y a depuis un an, son histoire apparaît
Début par des troubles digestifs de l'estomac,
des dyspepsies aigues mais pas de vomissements
et les selles restent normales
Il a eprouvé un peu de diarrhée que les 4 premiers
pendant 8 jours environ, tout à fait
au début — jamais de sang dans les selles —
Peu à peu les troubles digestifs vont en augmentant
Au temps survient de la gastralgie surprenant
le malade au milieu de ses occupations

Lyon. Impr. A. Bonnaviat, rue Ste-Catherine, 13.

DATES	HISTOIRE PATHOLOGIQUE	PRESCRIPTIONS
	et ne se prolongeant que pendant quelques minutes, mais jamais d'accès violents, de coliques vraies — Il y a donc mais tous ces accidents augmentent ~~[illegible]~~ ~~ap~~ uniquement des vomissements alimentaires. ~~Du~~ D'abord rares et ~~devenant~~ peu à peu quotidiens et constants après chaque repas, apparaissant presque immédiatement après l'ingestion des aliments, ne s'accompagnant jamais de sang ni de matière noire — Depuis 2 mois aussi l'appétit est nul et les membres inférieurs sont envahis par l'œdème les forces diminuent — Il y a 4 jours, le malade allant consulter un médecin apprend ainsi qu'il a de l'albumine actuellement amaigrissement perte des forces, apyrexie — peau ~~ictérique~~ — inappétence — ~~la~~ langue sale — le malade prétend être constipé et n'aller que difficilement de ventre, les vaisseaux sont au contraire qu'il a la diarrhée et que ses selles sont fréquentes vomissements alimentaires quotidiens avec renvois aigres — pas de sang ni dans ses selles ni dans ses matières vomies — œdème des membres inférieurs. Un peu d'ascite la matité du foie paraît plus diminuée — la palpation ne permet pas de sentir de tumeur dans les viscères abdominaux — l'estomac est ~~dilaté par de~~ dilaté — Rien au cœur — ~~les~~ submatité à la base gauche avec diminution des vibrations thoraciques — Pas de changement bien marqué dans le murmure — Quelques râles muqueux fins et rares ~~dans~~ les deux bases. — Le malade est habituellement dans le décubitus latéral gauche —

N° 21.

HOTEL-DIEU. — *Salle* St Charles N° 97

Nom Dochenaux

né à

demeurant à

profession

âge

tempérament

constitution

entré le

sorti le

DIAGNOSTIC ET RÉSUME

HISTOIRE PATHOLOGIQUE

14 fev. Les matières fécales sont un mélange de mêmes noires et décolorées. —
Il faut noter qu'au début de son affection l'ingestion des aliments soulageait les douleurs

21 février — urines contenant de la bile — pas d'albumine

16 mars — le malade est allé constamment en s'affaiblissant, en maigrissant
la jaunisse a augmenté —
Ne vomissait pas —
Le ventre et l'épigastre était un peu douloureux — mais on ne percevait pas de tumeur — la foie paraît diminué de volume —
Mort —

Lyon. Impr. A. Bonnivial, rue Ste-Catherine, 13.

DATES	HISTOIRE PATHOLOGIQUE	PRESCRIPTIONS

Salle St Charles 97
François Dechenaux
Le 16 Mars 1874

Thorax — L'ouverture du thorax met en évidence des adhérences pleurales généralisées à droite, —
Les plèvres sont saines à gauche, sans épanchement —
Le tissu pulmonaire ne présente aucune altération
Le cœur est normal, sans lésion d'orifice ni de valvules.

Abdomen — La cavité péritonéale contient une quantité assez notable d'un liquide transparent, mais coloré en jaune, les intestins présentent également cette coloration ; pas de trace de péritonite
Pas de tumeur saillante ; dans le liquide ou flottant la vessie on croyait percevoir un corps résistant et mobile, c'est à dire dans le flanc droit — on trouve la colonne du côlon ascendant et de transverse dilatée —
L'estomac est normalement distendu, on trouve sur sa petite courbure une tumeur étendue en nappe et s'étendant sur la face antérieure et postérieure ; cette tumeur n'offre qu'une épaisseur modérée et ne présente pas d'aspects susceptibles d'être perçus pendant la vie à travers les parois abdominales — elle fait saillie à l'intérieur de l'estomac et sur cette face elle est d'apparence rougeâtre —
Examinée au microscope à l'état frais on la reconnaît pour un carcinome —
Les orifices de l'estomac sont libres, ils ne sont pas rétrécis — Mais la dégénérescence a envahi le tissu conjonctif qui constitue la face postérieure du péritoine, c'est ainsi envahi jusqu'au canal cholédoque qui a trouvé enveloppé

par un tissu conjonctif enflammé et tuméfié,
concentré. Dans ce tissu conjonctif hyperplasié
on remarque certaines granulations où le microscope
démontre un commencement de dégénérescence.
Cette production cancéreuse est surtout marquée
à l'extrémité supérieure du canal cholédoque.
En ce point le canal a subi une rétrécissement
bien plus notable que dans le reste de son
trajet, en sorte que depuis, où la
coupe de lumière apparaît très atténuée, et
se trouve réduite au centre d'un tissu très
résistant. Les canaux biliaires qui se
trouvent au-dessus de ce point sont
considérablement dilatés et gorgés de bile,
~~et~~ bien que le canal cholédoque n'ait
subit nulle part une atrésie complète.
Aussi que le prouve la bile remontée
en abondance dans l'intestin, aussi que
le prouve encore le cathétérisme possible
de ce canal par l'ampoule de Water
avant qu'il ait été incisé.
Les canaux hépatique et cystique sont
dilatés au point d'admettre le petit doigt
dans leur intérieur ~~le petit doigt~~.
La vésicule biliaire est augmentée de
capacité, turgescente, remplie de bile; une
pression assez forte exercée sur ce point
avant que les canaux biliaires aient été
incisés fait monter la bile par l'ampoule
de Water, ce qui prouve encore que l'occlusion
du canal cholédoque n'était pas absolue.
La face a notablement diminué de volume, et
ne présente aucune altération cancéreuse,
et est de coloration pâle, ne offrant
aucune trace d'altération cyrrhotique

Sans pour volume moindre, apparaît un lumen normal
Cette hyperplasie conjonctive et concentrique rétrécit autant le canal cholédoque et cystique enclavé dans la même masse le calculs du côté droit — qui offre un rétrécissement des deux marqué surtout à son point de réunion avec le cystique qui est dilaté aussi par la calculs et qui contiennent une certaine quantité d'urine — Au moment où l'on retourne — l'extrémité supérieure de l'uretère l'urine s'échappe en jet —
Pas d'altération des reins —
La dégénérescence avait ~~gagné~~ aussi envahi le mésentère et le pédicule en rapport sous forme de tumeurs avec diffusion à limites ~~assez~~ définies
Elle n'a pas envahi la colonne, aussi que le prouve une section verticale de la colonne vertébrale —
Rien dans les autres organes —

HOTEL-DIEU. — *Salle* St Charles *N°* 77

Nom Laurent Claire
né à Lyon
demeurant à
profession tisseur
âge 65 ans
tempérament
constitution
entré le 31 Mars 79
sorti le

DIAGNOSTIC ET RÉSUMÉ

Cancrome de l'estomac (pylore Courbure et paroi ant. et post ?)
(Cancer du poumon = probable ?
Généralisation ancienne)

autopsie

Début, 7 mois

HISTOIRE PATHOLOGIQUE

Sient. excellente. Pas d'ami alcoolique. Jamais malade jusqu'à l'âge de 62 ans : pas une maladie.
Particulier, il y a 2 ans ½ douleur gauche à la partie inférieure. Hernie inguinale droite.
Depuis 7 mois, au lieu de manger, inappétence, dégoût des aliments, parfois de vomissements. Il mange depuis lors et malgré tout, il éprouve au milieu de l'épigastre une douleur pénible de repletion, de lourdeur, il est constamment dit : il y reste. Dyspepsie, marche progressive et tableau fort ancien. Court gras.
Actuellement, le malade est maigre. Il éprouve constamment à l'épigastre, à la région épigastrique, du côté droit et du côté gauche et le côté droit et la ligne médiane et le côté droit. Il peut être une tumeur dans une profondeur en haut.
Jamais d'abondance de mucosité. Pas d'anorexie, de la soif, de vertiges. Détérioration de l'état général.
Danler vomitif

Lyon. Imp. veuve Bonnevial et fils

DATES	HISTOIRE PATHOLOGIQUE	PRESCRIPTIONS
2 Avril	Ictère, urines albumineuses. Ca. l'urine.	
3 Mai	Gorgée de liquide	
22 Mai	- Autopsie -	

L'exploration de la région de l'estomac faite profondément post mortem ne révèle la présence d'aucune tumeur. L'abdomen étant ouvert on trouve cependant une tumeur volumineuse recouverte par le lobe gauche du foie à la face inférieure. Elle adhère d'une manière intime. Elle a son siège précis sur la petite courbure de l'estomac et empiète ~~d'une~~ sur la face antérieure et postérieure du viscère. ~~La face~~ Le foie présente quelques noyaux durs blanchâtres mais cependant ne paraît pas encore cirrhosé. Sur la face interne de l'estomac la tumeur est lobulée, présentant une surface semée d'éminences et de dépressions, recouverte d'un mucus épais. Elle oblitère le ventricule stomacal en deux cavités l'une correspondant à la région cardiaque complètement saine formée par les parois de l'organe l'autre ayant deux orifices rétrécis et constituée très nettement par la face interne de la néoplasie. L'orifice pylorique est intact, n'est pas rétréci.

Le tête du pancréas adhère à la tumeur sans être envahie.

~~Dans le poumon droit noyaux durs dont quelques~~ à la coupe la tumeur est dure, de consistance fibreuse d'aspect blanchâtre.

Dans le poumon droit noyaux indurés dont quelques-uns fort saillies à la surface. A la coupe cavernes dont l'une de la grosseur d'un œuf de poule l'autre d'une noix. Çà et là petits noyaux blanchâtres paraissant être le résultat d'un travail morbide moins avancé. Les parois des cavernes sont formées par du tissu pulmonaire presque sain sans trace de tissu conjonctif, comme si le travail ramollissement avait été rapide.

HOPITAL DE LA CROIX-ROUSSE. — Salle St Sothin N° 27

Nom Simon Antoine
né à St Etienne
demeurant
profession passementier
âge 57 ans
tempérament
constitution
entré le 20 mai 1869 (Malade depuis 6 semaines)
sorti le 28 juillet 1869

DIAGNOSTIC ET RÉSUMÉ

Dégénérescence de l'estomac

autopsie.

C. petite courbure : perforation. Adhérences au foie — altération des ganglions voisins de la tumeur seuls. —
Dégénérescence athéromateuse des artères.

DATES	HISTOIRE PATHOLOGIQUE	PRESCRIPTIONS
	Le malade, qui avait toujours eu une excellente santé, fut pris il y a six semaines de violentes palpitations pendant son travail, à un moment où il éprouvait de la fatigue — Depuis 1 mois, les jambes ont été atteintes par l'œdème, la jambe droite en 1er lieu, en même temps que le ventre augmentait de volume — La marche devient de plus en plus gênée, mais cette gêne est moins supportée par le malade moins à l'essoufflement qu'à la douleur qui en résulte pour ses jambes œdématiées — Il ne se plaint pas du thorax, ne crache pas, éprouve seulement un peu d'oppression — Dort peu la nuit — Les palpitations reviennent aisément sous l'influence de la moindre fatigue ou émotion — A l'état de repos même, on voit la paroi thoracique antérieure assez sensiblement ébranlée par les pulsations cardiaques — L'examen de la poitrine ne révèle d'autres phénomènes pathologiques que quelques râles muqueux aux deux bases et en arrière — A l'auscultation du cœur, on constate un ~~double~~ bruit de souffle ~~bien~~ très accentué et occupant le 2e temps, ~~l'autre beaucoup moins~~ ~~à un bruit mucueux et occupant le 1er temps~~ — ~~Son~~ maximum d'intensité existe sur le sternum à la hauteur du 3e espace intercostal — Synchronisme entre les pulsations cardiaques et carotidiennes — Pouls dur, non accéléré —	Teint un peu jaune pâle des tégument — L'œdème était considérable à la jambe droite sans que la gauche en fût atteinte — Les urines ne sont ici mentionnées	Double souff. intermittent crochet

DATES	HISTOIRE PATHOLOGIQUE	PRESCRIPTIONS
	Le malade accuse de la douleur en un point situé au-dessous du rebord costal gauche — La palpation et la pression qui y est douloureuse font constater une tumeur assez volumineuse à surface irrégulière et bosselée — Le malade n'a eu rien du côté des voies digestives — Il a même de l'appétit	Matité hépatique a ses dimensions normales — La tumeur s'étend à 4 travers de doigts au-dessous du rebord costal — Elle est sonore à la percussion —
1 juin	Le malade a eu cette nuit un accès d'asthme (pissement et sueurs) et des vomissements bilieux abondants —	Anasarque
15	Le malade est allé 3 fois à la selle dans la nuit et prétend avoir fait du sang ~~[illegible]~~	Pas d'albumine dans les urines
20	L'œdème ~~[illegible]~~ augmente —	
27	Quelques mouvements sont pratiqués à la peau de la verge et des bourses qui sont extrêmement tendues par l'œdème —	
7		
20 juillet	L'anasarque qui avait presque disparu ces jours derniers a augmenté de nouveau progressivement — En outre oppression plus vive depuis 2 jours Il existe un peu de matité à la base du thorax du côté droit, dans le 1/3 inférieur — Les vibrations thoraciques sont diminuées à ce niveau Pas d'égophonie — La respiration est plus faible à la base du thorax, surtout à droite où elle fait complètement défaut vers la région ~~externe~~ postéro-externe. Râles muqueux fins très nombreux dans la partie postérieure des 2 poumons. — Douleur du côté droit à la pression et dans les mouvements d'inspiration — Vésicatoires — Inappétence soif vive; selles normales. — point douloureux — Pouls 26/4	
25 id.	Pouls 30 — Oppression beaucoup plus considérable; toux fréquente, crachats muqueux et visqueux. L'anasarque envahit les parties supérieures du tronc où il est très marqué — Le malade ne peut se coucher que sur le côté droit. Un vésicatoire placé avant-hier du côté droit avait amené un soulagement momentané. L'état ~~douteux~~ de la poitrine ne permet pas de l'ausculter. Pas de vomissements; selles normales	
26	Pouls 23/4	
27	Quelques heures avant la mort impossible. L'anasarque a encore augmenté. Les traits du visage sont tirés, [illegible] Pouls 26/4 — [illegible] dans le [illegible] un peu en dehors du mamelon. [illegible] — [illegible] ~~[illegible]~~ [illegible]	
28	Mort — Autopsie le [illegible]	

St Pothin 27. cancer de l'estomac.

Simon antoine mort le 28 juillet 1869 —
autopsie le 29. —

En ouvrant l'abdomen, il s'écoule une assez grande quantité de sérosité brune avec quelques flocons fibrineux et le péritoine offre les traces d'une inflammation récente. Les anses intestinales ont perdu l'aspect poli de leur surface et il existe çà et là des plaques rouges et des dépôts fibrineux, toutefois les anses ne sont pas adhérentes entre elles.

L'estomac légèrement distendu par les gaz adhère à la face inférieure du foie et ce n'est qu'à la palpation qu'on découvre la tumeur stomacale. En outre, au niveau de la petite courbure près de la portion adhérente au foie, on remarque une tache noirâtre de dimensions d'une pièce de 1 franc présentant au centre un léger perture d'où sort de la sérosité noirâtre. Au dessous de l'enveloppe péritonale épaissie et sur une surface de trois centimètres environ de l'estomac se trouve une ouverture permettant d'introduire le doigt dans sa cavité en pénétrant au milieu de la tumeur.

Celle-ci affecte une forme irrégulière mamelonnée et occupe toute la petite courbure à l'exception de la extrémité, car elle s'étend à 2 ou 3 centimètres de chacune d'elles.

en outre elle s'étend sur les deux faces de
l'estomac sans atteindre la grande courbure
la plus grande épaisseur au niveau de la
petite courbure, tandis que sur les bords
elle se présente sous forme de petites végétations
les unes aux autres. Elle est assez dure et la
coupe donne l'aspect d'un tissu fibreux entre
les éléments duquel se trouve un tissu gélatineux
pulpeux donnant un suc sérieux lorsque on le presse.
La tunique est seulement ulcérée au niveau
moyenne de la petite courbure, c'est à dire à son
où elle est perforée. Les deux orifices de l'estomac
sont parfaitement sains. — L'estomac ne contient
qu'un liquide qui noircit. —
Rien de particulier sur les autres portions du tube
digestif. Les ganglions voisins de l'estomac sont seuls atteints.
Cœur. Hypertrophie. orifices sains. Dégénérescence
athéromateuse des artères. Les lésions aortiques sont
très-prononcées et on les trouve à tous les degrés depuis
les simples taches rouges et blanches jusqu'aux plaques
calcaires. En outre cette artère est très-dilatée
à partir de son origine jusqu'à la crosse
orifice aortique 7. — orifice pulmonaire 8. — Cœur droit
très-dilaté et hypertrophié. petite plaque athéromateuse sur la valvule de
Pourquoi cirrhose ? Pleurésie à droite
ancienne, et adhérences ancienne à droite.
Caractérisé par des adhérences des feuillets dans les 2/3 inférieurs
et antérieurs et par la présence de nombreuses filaments gélatineux
entremêlés à un peu de sérosité entre les lobes moyens et inférieurs
où elles sont enkystées. — Bronchite chronique
Les reins et la rate n'offrent rien de particulier. Foie gras

HOTEL-DIEU. — Salle St Charles N° 114

Nom Pierre Bouvard
né à la Balme (Isère)
demeurant à
profession journalier
âge 56 ans
tempérament
constitution
entré le 5 8bre 72 (Malade depuis 3 mois)
sorti le
mort le 18 8bre 72

DIAGNOSTIC ET RÉSUMÉ

Cancer de l'estomac (moitié droite)
ggles ganglions cancéreux
Hist = Epithélioma cylindrique.

+ Séjour à St Bruno pendant 4 mois ; le malade en est sorti il y a 8 jours. Il refusait de prendre aucun remède.

HISTOIRE PATHOLOGIQUE

Ce malade a fait un séjour à l'hopital, à la suite duquel il fut envoyé aux eaux d'Aix.

L'affection actuelle remonte à 3 mois ; elle a débuté par de l'anorexie suivie d'amaigrissement et de faiblesse progressifs. Les jambes n'ont pas tardé à enfler et ensuite l'abdomen. Le malade a eu pendant quelques jours des vomissements et de la diarrhée. Il tousse aussi mais cependant pas d'une manière constante.

Actuellement la toux persiste, accompagnée d'anorexie et de douleurs épigastriques. Marasque ; teint cachectique. Un peu d'exagération dans le volume de l'abdomen qui donne la sensation de flot mais ne paraît pas contenir une grande quantité de liquide. Oedème des membres inf. et des bourses.

Percussion. Un peu de matité dans la partie déclive, conservation des sonorités thoraciques.

Auscultation. — Diminution du murmure vésiculaire dans les 2 poumons mais principalement à gauche. De ce côté dans toute l'étendue du poumon râle muqueux nombreux accompagnés de râles sonores ; on entend également mais en moindre nombre à droite à partir de la partie moyenne. En avant quelques râles fins dans le creux sus-clavi-culaire gauche. Pas de souffle au cœur. —

Expectoration purulente, nummulaire.

Le malade n'a jamais vomi, ni craché de sang.

Pas d'albumine à l'examen de l'urine par l'acide nitrique à froid.

DATES	HISTOIRE PATHOLOGIQUE	PRESCRIPTIONS
10 8bre	vomissements sinistres d'environ un demi verre de liquide (peu de temps après avoir mangé)	
	les râles muqueux du côté gauche sont plus nombreux à la base, en arrière, sous l'aisselle et en avant. Râles persistants : adhérences pleurales probables. Expectoration muco-purulente, blanchâtre.	
13 8bre	Vomissements de matières alimentaires 5 ou 6 heures après le lait avoir mangé.	
17 8bre	Râles sonores dans les 2 poumons, râles muqueux à la base à gauche ; toujours de la toux, persistance de l'anasarque.	
21	Diarrhée depuis 2 ou 3 jours. L'anasarque augmente —	

— Autopsie 36 h. après la mort —

Ex. ouvert par une grande incision. Hépatique. La cavité thoracique et la cavité abdominale —

— Tous les organes paraissent dans leur situation normale — y compris l'estomac qui est peu distendu et qui présente dans la moitié droite, une tumeur mamelonnée sans adhérences avec les autres organes, tels que le foie, le rate, le gros intestin etc. L'estomac est parfaitement mobile, la tumeur dans son ensemble présente le volume d'une pomme et est assez peu saillante au milieu des autres organes pour ne pendant sa vie n'avoir pas pu se sentir par la palpation —

— On incise l'estomac à partir de la portion saine — ~~vers le~~ Ex. Stale ~~L'estomac~~ et on trouve que la distension comme les dehors. La tumeur occupe toute la circonférence de l'organe ~~à sa face~~ de sa face interne. Elle se montre avec un aspect bourgeonnant (semblable à un champignon ou à un chou-fleur très aplati) elle est grisâtre, se détache facilement de l'incisant et on lui trouve une épaisseur moyenne de 2 ou 3 centimètres —

— malgré cela il reste un passage suffisant pour les aliments. Le gaz en part facilement introduire le doigt — la tunique musculeuse paraît conservée — pas de généralisation dans les autres organes — seulement les ganglions autour de la tumeur sont hypertrophiés, augmentés de volume

— Le poumon droit est adhérent en avant et sur le côté (partout excepté en arrière) — il est le siège d'adhérences cellulenses faciles qu'on détache facilement ; mais qu'il est impossible que rompre avec le doigt —

— La tumeur (examinée au microscope) est un épithélioma cylindrique ayant probablement ~~de bas~~ et s'étant développé ensuite dans les glandes de l'estomac

— L'aspect de la coupe a un grossissement faible ressemble beaucoup à celle d'un carcinome : (disposition alvéolaire) — mais s'en distingue par les caractères suivants : cellules cylindriques, disposées souvent contre la paroi fibreuse sur une seule ligne circulaire — le centre des alvéoles étant rempli par une matière amorphe exsudée — traversée fibres du stroma remplies de corpuscules conjonctifs — mais ne présentant pas les commencements d'alvéoles qu'on trouve dans le carcinome —

HOTEL-DIEU. — *Salle* St Charles *N°* 96

Nom

né à

demeurant à

profession

âge

tempérament

constitution

entré le

sorti le

DIAGNOSTIC ET RÉSUMÉ

Carcinome de l'estomac

Petite courbure

Autopsie

HISTOIRE PATHOLOGIQUE

31 Mar.	Le malade a de la fièvre. Il se plaint beaucoup, paraît très anxieux. Agitation, l'anéissement paraît net dans la journée.	
1er Fév.	Autopsie. Poumons. Il existe des deux côtés des adhérences, mais elles sont plus nombreuses et plus résistantes du côté gauche. A droite, on trouve dans la cavité pleurale, un verre environ d'un liquide séreux citrin. Le lobe inférieur du poumon droit est à la base atélectasié sur une hauteur de 2 à 3 cm. Les deux poumons sont très emphysémateux; sur le poumon droit quelques du tissu pulmonaire emphysémateux on voit des portions de tissu d'un rouge brillant par le fait de l'hyperémie lobulaire; ces taches sont et plus marquées à la base et au sommet du poumon gauche. A gauche, au sommet, le poumon est non seulement congestionné, mais encore en feu	

Lyon Imp. veuve Bonnetial et fils

DATES	HISTOIRE PATHOLOGIQUE	PRESCRIPTIONS
	~~de gémissement~~ aux.	
Cœur	Dans l'artère pulmonaire, à droite, on trouve un énorme	
Longueur. 0,11	caillot noir, fibrineux en quelques points, ne se contin	
Largeur. 0,13	pas sur l'oreillette, et envoyant de nombreux prolong	
	dans les branches de division de l'artère. A la	
	coupe, du tissu pulmonaire, on trouve, en effet, de	
	nombreux vaisseaux, renfermant des caillots, de fibrine.	
	Le muscle cardiaque est pâle décoloré; manifestement	
	graisseux, ainsi que le confirme l'examen microscopique.	
	Dans l'oreillette droite, on trouve entre les fibres charnues	
	une quantité de mous fibrineux, de forme de mamelon	
	à peine du volume d'un petit pois, et constitués par	
	de la fibrine. Ces caillots mous, à la coupe et au	
	varlage d'aspect en peu puriforme, ressemblent à	
	ceux trouvés dans les ramifications de l'artère	
	pulmonaire.	
	Expérimentalement, sous une forte pression, la	
	valvule mitrale est suffisante, il n'en est pas de	
	même de la valvule tricuspide qui à la partie	
	interne est manifestement insuffisante. Ce point	
	le plus volumineux, est une teinte bleuâtre, sans	
	épaississement notable.	
Estomac	Pas de détails. Tumeur du lobe de la petite courbure, s'étendant jusqu'à l'orifice pylorique sur lequel	
	elle n'empiète pas, et dont elle ne sténose pas complétement l'ouverture. La tumeur paraît saillir à dans	
	l'épaisseur pulpeuse, ensphaloïde, a les dimensions	
	d'une pièce de 5 f. (Rien dans la colonne vertébrale)	
	Elle est adhérente au pancréas qui paraît sain. A un	
	examen superficiel, on pourrait croire à une altération	
	de cette glande, par suite de la présence du pancréas	
	et on y a trouvé dans son épaisseur de petits ganglions	
	cancéreux.	
Foie.	Le foie présente à sa surface et dans son épaisseur des	
	mous cancéreux du volume d'une noisette.	
	Pas de péritonite, ni pas d'ascite. (L'examen histolog. a montré	
	qu'il s'agissait d'un carcinome	

HOTEL-DIEU. — Salle St Charles N° 102

Nom Michel Bernadis

né à Trontonas (Isère)

demeurant à

profession cultivat.

âge 76 ans

tempérament

constitution

entré le 11 juillet (Malad. depuis 4 à 5 mois.)

sorti le Mort le 21 7bre 93

DIAGNOSTIC ET RÉSUME

Carcinome de l'estomac

Tumeur bourgeonnante vasculaire de la petite courbure, de l'épiploon
Nodus cancéreux de la paroi du Grand Cul de Sac
Noyaux cancéreux ulcérés, sur l'intestin grêle
Ganglions mésentériques, incl.
Thrombus d'aspect fibreux autour des canaux hépatique, cystique et cholédoque
et de la veine porte
Altérations remarquables des poumons.

Autopsie

HISTOIRE PATHOLOGIQUE

Bonne santé habituelle — Il y a 20 ans il aurait eu un rhumatisme articulaire aigu pendant 10 mois il aurait souffert de douleurs articulaires. On ne trouve rien au cœur et il n'a jamais eu d'œdème des membres inf.

Depuis 4 à 5 mois il se plaint de douleurs au niveau de l'épigastre les digestions sont lentes accompagnées de gonflement de douleurs d'éructations. Il ne vomit pas.

Au début de son affection il est entré dans le service et pendant son séjour dans les salles il a vomi une certaine quantité de sang noir (hématémèse) ainsi qu'on a pu s'en assurer. On ne sent pas de tumeur au niveau de l'épigastre, la pression y est douloureuse. L'estomac est très dilaté.

Le malade a bon appétit il va ang

Lyon, Impr. A. Rey, rue Ste-Catherine, 12.

DATES	HISTOIRE PATHOLOGIQUE	PRESCRIPTIONS
	régulièrement du ventre. Il ne tousse pas. Se plaint uniquement de douleur à l'épigastre et de la difficulté de ses digestions. Pas dictère le foie semble diminué de volume probablement à cause de l'écrasement de la base du thorax qui permet l'éloignement de l'organe et l'interposition d'une anse intestinale.	
21	Le malade dit avoir eu vomissement bilieux cette nuit.	
6 8	Un peu d'œdème des membres inférieurs. Douleur le long d'une traînée superficielle rougeâtre sur le trajet de la saphène probablement un lymphatique car relativement peu d'œdème et situé tout à fait superficiellement	

Autopsie du N° 102 de la Salle St Charles.

Michel Bernardin

Cavité abdominale. Elle renferme une certaine quantité de sérosité claire pouvant être évaluée à 1/2 litre 2 litres.

Péritoine blanchâtre par place de prédominance.

Estomac — Pas de dilatation — il est appliqué fortement contre le foie par l'épiploon gastro hép. rétractiné et indurée — on distingue nettement le diaphragme à la face inf. du foie — l'épiploon g. esp. est rétracté induré et fixé fortement le rate à l'intestin le gros intestin est appliqué contre l'intestin par l'épiploon g. coligne indurée blanchâtre —

Estomac renferme un certain quantité de liquide grenat par de sang. sa face interne est ligné par de petites hémorrhagies capillaires — toute la petite courbure est occupée par une tumeur opaque de 2 cent. saillant sous la cavité stomacale cette tumeur est mamelonnée bourgeonnante et imperfaitement vasculaire. Elle laisse libre le cardia; elle entoure l'orifice pylorique d'un rebord indiqué mais cet orifice étant facilement recon l'doigt indicateur. La tumeur envahie pénétrée par elle l'estomac. ~~La tumeur du~~ le pavé antérieur de grand cent de tissu et opaque et pénètre dans son épaisseur de petites nodus cancéreux.

Foie volumineux assez résistant pénétrant à sa face supr. une sillon cicatriciel assez profond entre et port divisant le foie en deux lobes. — à la face inf. on trouve plusieurs cicatrices profondes et irrégulières

aspect blanchâtre de la capsule de Glisson. à la coupe le foie est sécrétant il présente l'aspect d'un foie muscade d'une manière très prononcée.

Les veines sus-hépatiques sont libres. —

Les conduits hépatiques dilatés renferment un bile rouge jaune rouge.

La veine-porte est dilatée éparpillée rugueuse à surface inégale renfermant quelques calculs 2 gros (1 1/2 cent. de diamètre) et plusieurs petits d'un volume d'un lit d'épingle et une certaine quantité de bile hépatique jaune rouge de la celle qui existait dans le canal hépatique.

Le canal cystique hépatique et cholédoque sont entourés de tissu fibreux qui les dérouge une pince, le canal cystique ~~libre~~ à son calibre normal, mais les canaux hépatique et cholédoque sont très dilatés (1 cent. 1/2 diamètre) jusque à l'ampoule de Water qui est normal cependant on a trouvé sur leur parcours au point rétréci une dilatation ainsi que celle de la vessie et du canal intra-hépatique. Il est sûr dans ce cas que la bile qui apportait au cœur et bile la lésion pleurale résistant dans le gal. le trouvait plus au canal au niveau de l'épiploon G. Hép.

La veine porte présente une altération au niveau de la bifurcation dans le foie elle présente un épaississement de notable de sa paroi, ~~épaississement~~ qui mesure 1 1/2 cent. cet épaississement ~~fait~~ Ganglion saillie à sa face interne et rétrécit notablement son calibre à ce niveau. Au sein fibreux l'entoure et épithélium sous forme centre de plusieurs petits ganglions vidés.

induré fait

Le duodénum et le pancréas ne présentent rien de particulier l'intestin grêle présente plusieurs nodules cancéreux ulcérés sur son bord convexe. Ces nodules sont saillants à sa face interne ils ont le bord de un fond déprimé un aspect ulcéreux leur environnent vers de 1/2 cent à 1 cent. de diamètre à leur niveau la paroi est blanchâtre rugueuse.

Noyau cancéreux ulcéré intestin grêle

ou réunis en forme de vessie.
Gros intestin complètement vacuum sur lui même.
Gangrène vessie urinaire vide mais pas volumineux —
Rate atrophiée.
Bains communs

Cavité thoracique.
A gauche main intime — droite adhérence de deux plèvres
un foyer hémorrhagique dans le médiastin ant. et sup.
Cœur petit flasque — aorte volumineuse vitrée.
Poumons — un aspect blanc jaunâtre avec plaques
athromateuses pas de caillots —
Crâne rien pas de lésion. ni d'infiltr. — aspect
blanchâtre de cerveau régulier. plaques calcaires entre
deux valvules. —
Le rétrécit mitral est blanchâtre généralement dégénéré
sans rétrécissement et sans insuffisance, ~~ou~~ à la suite d'un
(l'essai par lesion n'a pas été fait)
Rétrécit tricuspide — sans ~~sauf~~ l'aspect blanchâtre des
valves. — crâne pulmonaire sain. —
Caillots mêlés sans le ventricule droit se continuant dans
le cône pulmonaire.
Poumon droit. — sommet indemne crâne de tubercule
point caséeux ou hactes fibreux — Pas de cavernes
l'albrides occupe l'aspect d'un œuf d'oie. —
Le reste du poumon est présente et laisse échapper à
la pression un liquide grisâtre sale très abondant
sans aucun point. Le lyquide qui chante est rougeâtre
Pas d'infarctus — Les sommets adhérent pulmonaires —
nombreux lobules emphysémateux.
Les veines pulmonaires sont libres. — Les ramifications de
l'art. pulmonaire sont très remplies de caillots
saillants plus ~~ou~~ résistants tirailant et adhérent
~~qu'on se rapproche~~ que le calibre des ramifications
diminue. Ces caillots se continuent jusque au tronc
de l'artère pulmonaire mais les ils sont moins résistants
et paraissent tout récents.
~~Le poumon gauche a présenté quelque chose de même~~
~~tout crème mais moins marqué~~
Le poumon gauche est noirâtre dans la moitié de
sa partie sup. Il présente une surface colorée
dans sa partie moyenne une plaque hémorrhagique rouge

véritable ecchymose sous pleurale

Chir. A la coupe on trouve un petit caillot noirâtre de la grosseur d'une cerise à la partie ant. et moyenne presque sous la plèvre — pas de point ramolli ni caverneux —.
Le sommet inférieur lui-même est à la coupe un peu gris — spongieux — sans. mêlé de bulles d'air — le sang n'est pas coagulé comme dans l'apoplexie ~~et le moyenne~~. La plaque hémorragique n'est pas profondément. Le reste du poumon est humide à la coupe et présente un aspect lobulé emphysémateux.
Veine pulmonaire libre.
Ramifications de l'artère pulmonaire remplies de caillots sur la ~~point~~ qui se rendent aux parties du poumon qui ~~ne~~ s'infiltre de sang. Ces caillots permettent à mince comme que leur du poumon droit.

La branche

En résumé on trouve dans le poumon droit et l'artère pulmonaire aussi que dans sa grosse branche de bifurcation de gros caillots encore noirâtres ~~manifestes~~ non adhérents ~~manifestement récents~~ qui se continue dans ses ramifications par des caillots qui pénètrent jusqu'au dans la moitié ramifications et plusieurs des branches et qui rétrécissent d'autant plus décolorés, résistants et surtout adhérents aux parties qu'ils pénètre plus profondément vers la périphérie.
~~Il s'agit~~ Notons encore que le caillot de ces caillots paraît moins résistant que ceux périphériques.
Il s'agit sans manifestement d'une thrombose de l'artère pulmonaire avec extension de l'infiltration sanguine et œdémateuse des sommets pulmonaires. — en aucun point le sang n'est coagulé et se forme de nouveau dans comme dans l'apoplexie pulmonaire ; la partie infiltrée de sang soit encore crépitante (quoique manifestement moins qu'à l'état normal) elle ne présente pas de limite tranchée mais se continue avec la partie voisine en présentant un aspect lobulé.
Dans le poumon droit un des lobes au lieu de présenter un infiltration de sang dont infiltrée d'un liquide gris est très abondant : la ramification artérielle correspondant à ce lobe œdémateux saine oblitérée comme celle qui distribuent ~~aux~~ ~~par~~ aux parties du poumon saines et infiltrée de sang.
Quelque ~~fois~~ ramifications de l'artère pulmonaire surtout du poumon gauche ~~sont~~ se transformant pour des caillots

Le lobe

Le lobe emphysémateux présente un aspect lobulé, les cloisons interlobulaires sont très visibles, il ne contient pas de sang — mais il est rempli d'air.

HOSPICES CIVILS DE LYON

HOTEL-DIEU

Nom Gourmier Salle Ste Jeanne Lit N° 4 F°

Prénoms Jean Louis

Age 63 ans

Profession Chargeur

Né à St Maurice

Demeurant à

Entré le 10 Oct. 84

Sorti le 15 "

DIAGNOSTIC ET RÉSUMÉ

Cancer de l'estomac.

Chef du service M

OBSERVATION CLINIQUE

Elève interne M.

Père mort à 78 ans d'un cancer de la poitrine - Mère morte à 84 ans avec de l'oppression. 2 soeurs en bonne santé - 2 frères en bon âge - Aucun antécédent de famille.

Pas de scrofule dans l'enfance - Rougeole à 7 ans - Varicelle de 6 à 7 ans.

Pas de syphilis - Alcoolisme probable.

Il y a 18 ans le malade aurait eu une pleurésie de poitrine à droite.

Il a conservé l'habitude de tousser tous les hivers et a de l'oppression, un expectoration muco purulente habituelle et de temps en temps des crachats sanglants.

Depuis 2 mois seulement les troubles digestifs ont apparu avec une extrême intensité - Le malade avait depuis 6 ou 7 jours un peu d'anorexie, quand

Imp. Nilsonet et Cie. - Lyon

Nom _____ Salle _____ Lit N° ____ F° ____

il y a 2 mois il fut pris de vomissements qui depuis
lors sont provoqués par l'ingestion des
liquides & des solides. Il fait son effort à pleine
bouche. Il n'a eu aucun vomissement marc
de café.
L'amaigrissement a été rapide. La cachexie se
prononce déjà. Les cachectiques de la peau. Certes
abdominales. Rien au cœur ni aux poumons.
Pas d'œdème des membres inférieurs.
Les urines contiennent un peu d'albumine.

12 Oct. Les vomissements ne peuvent pas être arrêtés. Le malade
vomit à pleine bouche tout ce qu'il prend. Les liquides
& les solides. Mangeur. Affaiblissement extrême. Un
peu d'œdème des membres inférieurs.

13 Le Malade est très affaibli ce matin. Parlant
peu. Il a succombé 24 heure après la visite.

14 Autopsie. En outre le Mal. & l'abdomen
des poumons sont sains avec de cicatrices anciennes
au sommet, & un léger degré d'emphysème.
Rien au cœur qui est petit, pâle.
L'ouverture de l'estomac, au niveau
du pylore une petite masse indurée s'étendant sur les tu
ses.

HOSPICES CIVILS DE LYON

HOTEL-DIEU

Nom Guerry Salle 4e Femmes Lit N° 29 F°

Prénoms Françoise

Age 29 ans

Profession Domestique

Né à Beaujeu Rhône

Demeurant à

Entré le 31 Août 84

Sorti le Mort le 4 Sept.

Autopsie

DIAGNOSTIC ET RÉSUMÉ

Cancer de l'Estomac.

Cancer du foie.

Chef du service M

OBSERVATION CLINIQUE

Elève interne M.

Père & mère bien portants. 2 frères & 1 soeur en bonne santé. 1 soeur morte de suites de couches en 3 jours à l'âge de 33 ans. 8 frères ou soeurs morts en bas âge de maladies inconnues

Glandes sous le cou. & affections cutanées multiples dès l'enfance.

Variole à 9 ans.

Menstruation régulièrement établie à 16 ans.

Fièvre typhoïde à 21 ans soignée à l'Hôtel Dieu.

La Malade n'a pris qu'un seul bain, elle aurait eu des hémoptysies à ce moment.

Un couches. un fausse couches.

Pendant 3 années consécutives, après sa fièvre typhoïde la malade a souffert de douleurs vives au niveau de l'estomac, qui revenaient 2 fois par jour, sous

Imp. Nitenet et Cie. - Lyon

Nom _____ Salle _____ Lit N° ____ F° ____

forme de crampes à heure fixe sous rapport aux
les périodes de digestion. Elles durent environ
1 heure & disparaissent spontanément sous forme
prolongée de vomissements.

Ces crampes avaient disparu depuis 1 an.

Il y a 6 mois que des douleurs ont reparu en intensité
de l'estomac, moins vives, moins violentes, mais cont

Il y a 1 mois que les vomissements ont commencé
d'abord glaireux, puis alimentaire. Actuellement la
malade ne peut supporter que le lait & le bouillon
les vomissements sont devenus continuels, surtout
juste après l'ingestion des liquides.

Elle a maigri beaucoup. Elle dit que depuis 1 mois
elle doit avoir perdu 10 kilg. Ses forces ont
complètement disparu.

Depuis 7 semaines les douleurs qui étaient
restées limitées à l'épigastre se sont irradiées à tout
l'abdomen. Cette extension des douleurs a coïncidé
avec la fréquence plus grande des vomissements. Les
selles sont restées normales. Il n'y a eu ni fièvre
ni frissons à aucun moment.

A son entrée la malade n'a pas de fièvre. Le
pouls est petit faible, misérable. La face est pâle
les yeux sont enfoncés. Les lèvres & les muqueuses
gingivales sont décolorées. La langue est sèche
fuligineuse.

A l'inspection on ne trouve ni amaigrissement
notable, ni pli cachectique de la peau.

Il n'y a pas d'ictère, ni même de teinte subictérique
des conjonctives.

Nom Salle Lit N° F°

La Malade présente un léger œdème des membres inférieurs qu'elle n'avait pas remarqué
L'abdomen est augmenté de volume. La circulation complémentaire se dessine bien sur les parties latérales.
Il n'y a pas de matité dans les parties déclives des flancs
à la percussion même légère avec l'ongle ou cuvette de la douleur à l'épigastre & dans le flanc gauche.
En percutant la région hépatique on trouve que la matité qui commence à 2 travers de doigt au dessous de la ligne mamelonnaire descend jusqu'à 3 travers de doigt au dessus du pli de l'aine. On poursuit alors cette matité qui au niveau de l'ombilic s'étend à 2 travers de doigt au dessous, déborde à gauche la fausse côtes de 4 travers de doigt & s'étend en arrière du 2 côté dans toute l'étendue, remontant à gauche à 4 travers de doigt au dessous de l'angle inférieur de l'omoplate qu'elle atteint presque à droite.
à la palpation on sent le bord tranchant de l'organe qui est festonné ne dépasse pas une ligne inférieure mais sinueuse.
On ne sent nulle part aucune bosselure.
à l'examen du thorax malgré la matité signalée aux bases la respiration s'entend dans toute l'étendue. La Malade d'ailleurs ne souffre pas.
Les battements du coeur sont réguliers
Les Urines

Nom Salle Lit N° F°

On note à gauche en arrière la long. des côtes. Les bouchons s'arrêtent à la colonne le trace d'une congestion d'hyper gauche que le malade a présentée il y a 8 mois.

2 Sept. Le malade a eu hier des vomissements continuels & de tendance à la syncope. Elle ne peut plus rester couchée, est obligée de s'asseoir tout le jour. Le ventre est douloureux dans toute son étendue

3 S. Le pouls est petit faible misérable. Traces grippe. Les yeux sont enfoncés. Vomissements incessants d'un liquide rougeâtre mêlé de filets noirs. Le décubitus reste impossible.

4 S. Mort dans la nuit

5 S. A l'S. Autopsie. On enlève les 2 poumons qui présentent des 2 côtés d'assez forte adhérences récentes. Les plèvres un peu enflammées sont épaissies. Il y a à la coupe une congestion vive des 2 côtés.

Rien d'anormal au cœur qui est petit. Gros de liquide dans le péricarde. Cœur de l'organe d'orgue.

Le foie est énorme pèse 4 K. 110 g. sa surface extérieure d'un rouge brun est parsemée d'une multitude de petites dépressions de couleur jaune des dimensions d'une pièce de 10 sous, donnant au doigt par leur ensemble une légère sensation de lave basaltique qu'on ne pouvait évidemment pas percevoir à travers les parois.

A la coupe, le tissu du foie est formé de ces îlots concentriques autour des veines gauches & de la partie inférieure du lobe droit l'aspect

Nom Salle Lit N° F°

est complète. Il ne reste plus trace de tissu pathologique. C'est une masse compacte où tous les vaisseaux se touchent et se confondent.

Dans le reste de l'étendue il y a du tissu à peu près sain, entre les vaisseaux confluents. Ceux-ci à la coupe ont une forme circulaire, un contour un peu dentelé, une couleur rouge brun, avec un centre jaunâtre. Par le raclage ils donnent un peu de suc. Rien du côté de la vessie.

L'Estomac présente au niveau du pylore une plaque indurée, donnant également du suc par le raclage, de couleur chocolat à la coupe, s'étendant sur une longueur de 4 à 5 cm. Il entourait complètement l'orifice, tous ses vaisseaux ont à son niveau un rétrécissement infranchissable.

Tous les ganglions mésentériques au voisinage de ces tumeurs sont eux-mêmes envahis.

Rien d'anormal du côté de l'Utérus.

Pas d'inflammation du péritoine.

Par le toucher qui on pratique sur le cadavre on sent balloter l'utérus, et on constate qu'il y a en effet un peu de liquide dans le petit bassin.

Les Reins sont un peu gros, mais il n'y a pas d'altération de leur substance, et la capsule s'enlève bien.

La Rate est de volume normal.

Imp. Ill. Louis Perrin

Nom _____ Salle _____ Lit N° _____ F° _____

HOSPICES CIVILS DE LYON

HOTEL-DIEU

Nom Coufrignon Salle Ste Jeanne Lit N° 12 F°

Prénoms Joseph

Age 45 ans

Profession Mouleur à l'hôpital depuis 1873.

Né à

Demeurant à Oullins

Entré le 27 X^bre 1883.

~~Sorti le~~

Mort le 8 Janvier 1884

Autopsie

DIAGNOSTIC ET RÉSUMÉ

Carcinose de l'Estomac

Chef du Service, M.

OBSERVATION CLINIQUE

Élève interne, M.

Antécédents héréditaires : Père mort à 69 ans et une paralysie. Mère vivante âgée de 77 ans. 2 frères ou sœurs. Le frère en mort à l'âge de dix ans. La sœur à 1 mois de cause inconnue.

Personnelles : il aurait eu une teigne à l'âge de 7 ans. Il fit un séjour de 11 mois à l'Antiquaille à la suite ~~qq. ganglion~~ ~~suppurés~~ au cou. Il y a 10 ans, il eut durant 3 mois des troubles gastriques avec de la diarrhée.

Pas d'excès alcooliques. Pas de maladies vénériennes.

L'affection actuelle remonte à six mois. On ne trouve aucune cause appréciable ; il n'a pas eu de chagrin. Il rattache ~~la~~ maladie aux suites du froid qui le fatiguait beaucoup.

Il commença à éprouver du dégoût des aliments. La digestion devint difficile. Il avait de la pesanteur à l'estomac ~~avec dang~~ ~~migraine~~ ~~D. Lévrent~~ ; ~~mais~~ il commença à maigrir. Il n'avait pas de vomissements ; pas d'éructations, pas de ballonnement du ventre.

La tumeur épigastrique commença à apparaître deux fois d'un

Impr. Alf. Louis Perrin.

Nom Salle Lit N° F°

cpe septembre 2 mois

Les vomissements de ce jour diminuent qu'en octobre — il pressait dire contrairement que du lait. Dans il prenait en g^de quantité. Il n'est pas d'hématémèses — Leur ci du sang, dit-on n'apparaît que ces jours derniers — Depuis le 1er jours de X^bre, il aurait remarqué dans ses selles du sang sous forme de caillots, 99 jours après l'apparition du sang en nature

Beaucoup d'éructations depuis une quinzaine de jours — Elles s'opposent au sommeil —

L'amaigrissement s'est accentué, il a perdu (8 mois tout compris) un mois de l'ordre des mensures inférieures qu'elle pesait actuellement —

Il n'a jamais souffert du ventre mais il éprouve des sensations d'angoisse une sensation de poids qui s'étend depuis l'ombilic et gêne — Pas de sensations de gravier — Soif forte —

Le langue est normale. Le ventre n'est pas ballonné. On voit saillir dans l'hypocondre épigastrique immédiat au dessus et en dehors de l'ombilic, une tumeur qui s'étend transversalement douloureuse à la pression précisément droite. Elle est plus saillante à gauche, mais elle s'étend jusqu'à 6 cm. de la ligne médiane. Elle efface une dépression transversale à gauche jusqu'au niveau des fausses côtes. Le bord est bosselé et de contours irréguliers. Elle transmet très nettement les battements cardiaques, mais il n'existe ni expansion ni souffle. Le foie est normal marqué dans le général

Petits moyens volé dans la fosse droite

Constipation le lapsus mal peut être abrité.

Foie de vol. normal, ne dépasse pas les fausses côtes

Rien au cœur

Rien d'anormal du côté des poumons. Rien

Rien il n'existe de matité — Pas d'albumine —

Jamais il ne tousse. Crache un peu noir quand il s'enrhume, ce qui est rare

Rien en fait rhumes il est atteint qui dure tout l'hiver. Jamais d'hémoptysies.

Jamais. Vomissements de nuit. Nausées Etat d'asthénie

L'état asthénique s'accentue. Œdème des mains

L'œdème des extrémités s'accentue. très peu aux lieux

Nom Compiègne Joseph Salle Jeanne Lit N° 12 F°

Autopsie le 7 Janv. 1884 =

Estomac = Tumeur volumineuse qui a pour siège le pylore et s'étend jusqu'à travers de doigt au Duod. – Elle est anfractueuse, bosselée, ulcérée, ~~et a contracté des~~ l'estomac au niveau de cette tumeur a contracté des adhérences soit avec le colon transverse, soit avec le foie

On remarque un ulcère au niveau de la paroi près du bord du foie sur une assez grande étendue de la face supérieure de cet organe un exsudat fibrineux infiltré de pus. qui se trouve entre la face ~~de~~ l'estomac et le foie d'un part, et le diaphragme et les lig. falciformes, d'autre part –

Il en résulte une dépression soit au niveau de l'estomac, soit au niveau du foie Dans les parties correspondantes à un exsudat

Foie. Le lobe sup. droit du foie près de la partie médiane gros noyau cancéreux de généralisation et qq. petits nodules dissémin. Dans d'autres points au niveau de la face sup. Le foie ne paraît pas augmenté de volume

Ganglions – Les volumineux à la face bord inférieur de l'estomac et unissent par l'adjacentement. Ils contribuent à augmenter le volume de la tumeur. Ganglions mésentériques et lombaires assez volumineux et dégénérés

Rate petite.

Reins Normaux

Poumons. qq. adhérences aux sommets. Coloration gris. fer en raison de la présence d'une qde quantité de taches noires très larges et très-colorées. Toutefois aux sommets, il existe une cicatrice qui a plutôt une teinte blanche bleuâtre en dehors, mais au dessous de laquelle se trouve du tissu pulmonaire sclérosé qui a coloration fonncé brunâtre. – Le parenchyme en bas plus et sain

Nom Salle Lit N° F°

Coupe, on remarque la teinte gris argenté produite par les foyers noirs au tissu et l'emphysème un assez prononcé.
Aux deux bases en arrière, un peu de congestion avec atélectasie dans l'étendue de 3 à 4 travers de doigt de hauteur, et de 1 travers de doigt d'épaisseur, en raison de la présence d'un peu de liquide dans la plèvre. Les parties congestionnées et atelectasiées ont une teinte brun foncé et quand on les presse il s'écoule de la sérosité rougeâtre. — Go

Les ganglions bronchiques sont volumineux et plusieurs complètement noirs ou parsemés noir et rose. —

Vol. normal. Aucune altération

Examen microscopique après durcissement par M. Bard a démontré que le parenchyme pulmonaire était infiltré de particules charbonneuses, sans aucune trace de sclérose.

HOSPICES CIVILS DE LYON

HOTEL-DIEU

Nom Vrouillet — Salle 4e femmes — Lit N° 36 F°

Prénoms Marie Marthe

Age 72 ans

Profession

Né à

Demeurant à

Entré le 20 Juin 84

Sorti le

DIAGNOSTIC ET RÉSUMÉ

Tumeur abdominale

Hémiplégie, cancer du pylore

Chef du Service, M.

OBSERVATION CLINIQUE

Élève interne, M.

Père mort à 100 ans, Mère morte à 86 ans de mort subite.

Trois frères ou sœurs morts à différents âges de maladies inconnues.

La malade a eu deux enfants morts les premiers jours, l'un à 12 jours, l'autre à 8 jours.

Jamais de maladies. — N'a approché ni taux, pas de rhumatismes.

Depuis cinq mois elle maigrit, perd ses forces et l'appétit. — Pas d'autres symptômes.

Depuis six semaines, les jambes ont enflé pour la première fois.

Elle se présente avec un aspect cachectique ; les jambes sont œdématiées, surtout la droite, ainsi que les ~~parois~~ téguments du tronc et les mains. — Sur la face externe des avant bras on remarque quelques

Impr. Alf. Louis Perrin.

Nom Salle Lit N° F°

tache pétéchiales — La langue est pâle et recouverte
— peau a un commencement de pli cachectique
Elle ne tousse pas Rien aux poumons
N'a pas de palpitations — Rien au cœur
— L'appétit est diminué, surtout pour la viande, mais elle ne vomit jamais, n'a
ni diarrhée ni constipation
Pas d'albumine dans les urines
Rien à l'utérus
Au palper abdominal on trouve à la région ombilicale
une tumeur en forme de plaque indurée, superficielle,
mobile, circulaire, de 7 à 8 cm de diamètre, et ~~la~~ qui
est peu douloureuse, même à la pression
Elle s'accroît à vue d'œil il y a un an

9 Juillet — Depuis hier elle est très faible et elle a de la
diarrhée — Elle se plaint beaucoup de douleurs
Les abdominales, qui sont exagérées par le moindre contact
Les battements du cœur sont irréguliers — Pas de bruits
pathologiques

10 " Elle est toujours très faible et souffre du ventre —
Les talons, les fesses sont très sensibles au contact du lit
Elle a des douleurs dans le mollet droit — Œdème des
2 jambes

11 " Morte ce matin

12 — Nécropsie — A l'ouverture de la cavité abdominale
on aperçoit dans la cavité péritonéale une sérosité claire
en moyenne abondante — Au niveau de la tumeur, c'est
à dire un peu au dessus et à droite de l'ombilic, à
4 travers de doigts des fausses côtes, la paroi abdominale
est adhérente à la masse que on sentait à la palpation
On sectionne l'œsophage ~~au niveau~~ un peu au dessus du cardia et le

Nom Salle Lit N° F°

duodénum au niveau de sa portion verticale ; entre les
2 sections est la tumeur qu'on enlève ainsi avec la
paroi abdominale adhérente.
A l'ouverture de l'estomac, on trouve que l'organe
est dilaté au point que le cardia et la grosse tubérosité
étant à leur place normale, c'était la région pylorique
envahie par la tumeur qu'on sentait en bas et assez à
droite de l'ombilic.
La tumeur est végétante ; elle commence à 2 travers de doigts
avant le pylore, et s'étend sur une petite portion du
duodénum. Elle se compose de 3 grosses masses : une à la fin de
la petite courbure, l'autre sur la face antérieure l'autre sur la
face postérieure.
Les poumons sont très emphysémateux. Aux 2 sommets on a une masse indurée
Le cœur est pâle, très petit (180 gr)

Imp. Alf. Louis Perrin

Nom Salle Lit N° F°

HOSPICES CIVILS DE LYON

HOTEL-DIEU

Nom Grollet
Prénoms Jean
Age 69 ans
Profession journalier
Né à
Demeurant à
Entré le 8 X 1883
~~Sorti~~ Mort le 18 X 1883

Autopsie

Salle Ste Jeanne Lit N° 3 F°

DIAGNOSTIC ET RÉSUMÉ

Cancer de l'Estomac et du foie. (Autopsie)

Chef du service, M.

OBSERVATION CLINIQUE

Élève interne, M.

Antécédents héréditaires. Père mort à 50 ans d'accidents. Mère morte 50 ans d'une tour qui deux bras amputés. Huit frères ou sœurs ~~7~~ 7 tous morts, dans le jeune âge ; ils tousoient et moururent à l'âge de 5 ou 6 ans. Une sœur âgée de 7 ans.

Aucune affection antérieure. ~~Depuis 50~~ Il a travaillé 50 ans dans le jardinage : ~~Il a fait [illegible]~~ il relevait le fumier après la fusion dans les gros fourneaux. L'atmosphère était toujours chargée de poussière de charbon, de grisou, etc. Il conserve sur la ~~[illegible]~~ dans les mains une quantité de petites cicatrices noirâtres indélébiles. Il n'a jamais bu au excès ; mais pris tous les matins, il prenait de l'eau de vichy lui, ~~[illegible]~~ mangeait trois d'un dans une journée. Jamais d'alcool entre les repas.

Il aurait été malade tout depuis 10 jours. ~~Mais~~ Il a eu des douleurs dans la région ~~[illegible]~~ de l'hypochondre droit, et s'irradiant en ceinture. Il eut un vomissement. Inappétence extrême.

Imp. Aff. Louis Perrin.

Nom _____ Salle _____ Lit N° ____ F° ____

oppression le soir. Insomnies. L'appétit maintenu ou en partie conservé. Jamais, il n'a eu de vomissements. Après le repas, il éprouve de la pesanteur à l'estomac, ~~et~~ il digère entièrement, mais il n'a pas de renvois. La langue est toujours chargée, sans enduit saburral.

Depuis 8 à 10 jours un peu d'œdème des membres inférieurs disparaissant après le repos. Pas d'œdème des jambes, ni des membres supérieurs. On note dans l'urine qu'on en un précipité assez abondant d'albumine.

L'état général est assez bon conservé, l'appétit persiste, il ~~n'a pas eu~~, de foie sous à l'hypocondre et il constate qu'il n'a pas maigri. Il se pèse même davantage qu'en été. Il a depuis 5 à 6 ans une scoliose ~~très~~ assez marquée.

Actuell. on constate une douleur assez vive dans la région épigastrique, exagérée par la pression. La dimension du foie est énorme : il forme une masse dure, mate qui s'étend à un travers de main au-dessous du rebord costal, dans l'hypochondre droit, occupe toute la région épigastrique et enfin se trouve dans l'hypochondre gauche à deux travers de doigt au dessous de l'ombilic.

La Rate a des dimensions assez vastes, mais son volume n'est pas exagéré.

On ne note rien d'anormal au cœur. La pointe battante est assez au-dessous du mamelon. Le matité précordiale n'est pas augmentée.

Rien d'anormal aux poumons.

Pas d'ascite. Légère constipation depuis 10 jours. Miction assez fréquente, peu abondante.

16 2. On constate aujourd'hui la sensation de noyau dans les limites du niveau de la région hépatique. Rétention ~~abondante~~ assez considérable des jambes et des bourses. L'ascite augmente.

18 2 – Affaiblissement très marqué. L'œdème augmente. Noyau hépatique persiste

Nom Ogjolle Salle 1e Jeanne Lit N° 3 F°

Autopsie —

Foie — Considérable, augmenté de volume formant une grosse masse dure, compacte refoulant le Diaphragme — Poids 4220 —
A la surface on voit des noyaux blanchâtres saillants, ~~larges~~ de 2 cent. de diamètre disséminés ou agglomérés ensemble — A la coupe, gros noyaux blancs. Un très grand nombre de la grosseur d'une noix, ~~pas~~ un sous ramollis —

Estomac — A l'estomac on trouve juste en avant du pylore une masse cancéreuse étalée sur une largeur de 5 à 6 centimètres, ramollie, ne présentant pas un rétrécissement marqué.
Pas d'altération au niveau du pancréas — Mais les ganglions ~~abdominaux~~ de la hile du foie sont très gros cancéreux —
Pas de péritonite, mais présence d'un liq. très abondant dans le péritoine.

Rate De vol. normale — de l'aspect sain

Reins Très sains —, aspect et vol. normal.

Poumons. Adhérences complètes et anciennes des deux poumons aux plèvres. Légère cicatrice au sommet droit — A la coupe ~~il est un peu noirâtre~~ beaucoup de foyers noirâtres larges, mais la matière noire est sous forme de plaques, elle n'infiltre pas le tissu pulmonaire
Ganglions bronchiques très noirs et colorant les doigts lorsqu'on les déchire.

Cœur. Le cœur est absolument sain; il pèse 345 gr. Pas de lésions ~~l'aorte~~ d'orifices.
L'aorte est un peu dilatée et légèrement athéromateuse

Nom Salle Lit N° F°

Modèle N° 21.

HOTEL-DIEU. — *Salle* Ste Jeanne N° 23

Nom Pierre Gallard
né à Crescheux
demeurant à id
profession cultivateur
âge 46 ans
tempérament n
constitution n
entré le 18 7bre 1881
sorti le 4 octobre 1881

DIAGNOSTIC ET RÉSUMÉ

Cancer de l'estomac
Fracture du crâne (suicide)
Autopsie.

HISTOIRE PATHOLOGIQUE

Mère morte il y a 13 ans de maladie inconnue.
Père mort de refroidissement en 5 jours.
Un frère du malade de même qu'un frère. Deux sœurs bien portantes, 3 enfants tous bien portants. Pas d'antécédents morbides.

Il y a une dizaine de mois, le malade portant un lourd fardeau, tomba plié en 2 sous ce dernier. Depuis cette époque il ressentit une douleur au creux épigastrique, douleur augmentant par la pression, et il se mit à vomir souvent tous les jours ou tous les 2 jours une fois les aliments ingérés au repas précédent. Jamais il n'y a eu ni hématémèses ni melæna. Pas d'hémoptysies.

Aujourd'hui la douleur persiste. Lorsque on palpe la région qui en est le siège on sent l'estomac distendu par des gaz qui donnent bien à de fréquentes éructations, de plus la pression augmente encore la douleur, mais on ne constate la présence d'aucune tumeur

DATES	HISTOIRE PATHOLOGIQUE	PRESCRIPTIONS
	Le malade a beaucoup maigri, son teint est cachectique, la peau lorsque on la pince reste soulevée un certain temps comme la peau de tous les cachectiques —	
	Rien aux poumons, rien au cœur — Rien de particulier à noter au point de vue des fonctions alvines	
	Urine : ni sucre ni albumine.	
Pb 2h.	Hier le malade a vomi après son repas. Les matières ont été rejetées sans efforts ; elles ne contenaient ni sang ni matières noires	
Autopsie hg 8 bre 1881	— Cancer du pylore — Tumeur ulcérée pour volumineuse mais ayant déterminé un rétrécissement très-prononcé de l'orifice au point que le petit doigt ne peut pas y être introduit. —	
	Fracture des os du crâne Dr Potes, des os de l'avant bras droit, des poumons pour une	côte fracturée du côté gauche

Modèle N° 21.

HOTEL-DIEU. — *Salle* 4e femmes *N°* 156

Nom Duffésne Marie Anne
né à Lyon (Suisse)
demeurant à Lyon
profession ménagère
âge 59 ans
tempérament
constitution
entré le 19 juin 1880
sorti le 25 juin 1880

DIAGNOSTIC ET RÉSUMÉ

Rapixos de l'estomac

HISTOIRE PATHOLOGIQUE

Du côté de l'hérédité : père mort à 72 ans d'un accident vésanal
mère morte en couches à 28 ans
a 5 frères ou sœurs ~~en très bonne santé~~
a perdu 2 filles, ne sait pas de quoi.

Antécédents de la malade : n'a jamais eu d'enfant. Pas de maladie antérieure
Suppression de la menstruation depuis 2 ans.
Malade fait remonter à 7 mois le début de la maladie qui l'amène à l'hôpital.

Elle se présente très amaigrie, teint pâle jaune paille, un peu cachectique et de l'œdème des membres inf. depuis q. q. jours, œdème surtout marqué à gauche.
Depuis q. q. temps elle a perdu complètement l'appétit : elle a perdu de poids
elle est obligée de manger très peu à la fois, sinon elle ne veut pas être très fatiguée. Elle a souvent eu du vomissement de sang. Elle a des vomissements plus ou moins abondants
elle a vomi q. q. f. de la bile, dit-elle — et même le jour suivant elle a vomi parce qu'elle a provoqué le vomissement

DATES	HISTOIRE PATHOLOGIQUE	PRESCRIPTIONS
	pour mettre fin aux douleurs qui suivaient l'ingestion des aliments, constipation très opiniâtre = malade mis par elle à la diète depuis 8 jours.	
	= Ventre est météorisé = malgré cela, il est facile de percevoir par la palpation une tumeur volumineuse, isolée, au niveau de l'utérus =	
	= poumons et cœur : rien d'anormal =	

4e Femmes 156 – Duperrier Marie Anne

DATES	HISTOIRE PATHOLOGIQUE	PRESCRIPTIONS
	Autopsie. L'ouverture de la cavité abdominale donne issue à une certaine quantité de liquide un peu hématique, au milieu duquel on voit surnager qq filets de sang coagulé. Les organes contenus ds la cavité abdominale forment une seule masse solide, grâce à des adhérences nombreuses qui unissent ces divers organes entre eux et à la paroi abdominale. Ces adhérences sont épaisses et offrent une certaine résistance, cependant on arrive assez facilement à les isoler des organes voisins. Elles unissent le pancréas, le colon transverse, le duodénum mais sont surtout nombreuses au niveau de l'angle que forment à gauche le colon transverse et le colon descendant. Là surtout elles forment une masse compacte qui explique le renseignement que l'on percevait en cette région.	
	Estomac. La portion pylorique est englobée dans une masse formée par les adhérences du duodénum à la face inf. du foie, à la vésicule biliaire et au colon transverse. L'orifice est rétréci par la compression de cette masse, cependant à la coupe on remarque que la paroi de la région pylorique n'est pas intacte et qu'elle participe à l'altération. La lésion ne se propage pas au loin sur les parois stomacales qui semblent indemnes, si ce n'est au niveau du cardia où l'on trouve	

DATES	HISTOIRE PATHOLOGIQUE	PRESCRIPTIONS
	cinq ou six nodosités pareilles à celles que l'on note sur l'intestin. A la coupe, les parois abdominales ne semblent pas épaissies et ne présentent aucune altération. La face interne du cœcum est indemne. Intestin. On y trouve de nombreuses petites saillies, dures, du volume d'un petit pois, incrustées ds les parois des anses intestinales, mais nombreuses surtout au niveau du duodénum et du colon transverse. Ces nodosités présentent à la coupe un tissu fondacé, blanchâtre. Nulle part on ne note d'ulcération. Les surfaces externes de ces petites saillies sont adhérentes au feuillet pariétal du péritoine ou au feuillet viscéral des anses intestinales voisines, mais ces adhérences se laissent rompre avec une grande facilité. Foie adhérent par ses bords au diaphragme. Un peu graisseux. Rien sur sa face inf. adhérente au duodénum. Reins normaux.	

MODÈLE N° 21.

HOTEL-DIEU. — *Salle* Ste Jeanne — N° 25-29-4

Nom Borot François
né à Cessieu (Isère)
demeurant à
profession : journalier
âge : 52 ans
tempérament
constitution
entré le 2 Janvier 1880
~~*sorti*~~ *mort le* 18 Avril

DIAGNOSTIC ET RÉSUMÉ

Tuberculose ?
Diarrhée chronique
Cachexie.
Cancer de l'Estomac.

HISTOIRE PATHOLOGIQUE

Depuis de nombreuses années (10 ans au moins) cet homme crache habituellement un peu, + moins en été, davantage en hiver ; il n'a jamais eu d'hémoptysie, jamais la santé n'a été bien altérée. Depuis une dizaine d'années également il ressent de temps en temps des douleurs peu intenses et de siège variable ; il n'y a jamais eu de rhumatisme aigu. Il n'a jamais fait d'excès de liqueurs et sans il lui arrivait souvent de boire 2 litres de vin par jour. Il a présenté à l'hôpital pour des troubles digestifs qui datent de l'été dernier. Il n'y est aucune modification dans son régime (qui n'est jamais toujours composé principalement de légumes). Il attribue cette maladie à ses excès de travail : ordinairement il travaille la vigne, à ce moment il fait des travaux de terrassement. Toujours est-il qu'il commença au mois d'août 1879 à ressentir des coliques avec diarrhée passagère à laquelle succédait de la constipation, peu de temps après, l'appétit diminua, la digestion devint pénible s'accompagnant d'une douleur épigastrique et de vomissements alimentaires et bilieux. Il n'a jamais vomi de sang, et n'a jamais remarqué de matière noire que dans ses crachats. A partir de ce moment il maigrit. Au début les jours de constipation étaient les plus nombreux ; puis la diarrhée devint

DATES	HISTOIRE PATHOLOGIQUE	PRESCRIPTIONS
	prédominante et il était prédominante presque constante il y a 10 à 12, lorsqu'il se mit à se soigner chez lui. Les digestions sont devenues de plus en plus mauvaises : il ne vomit plus depuis quelques jours, mais a de nombreuses éructations de mauvais goût. Il se plaint en outre d'une grande perte des forces. Le ventre est souple, sans tympanisme, sans douleur à la palpation ; il n'y a pas non plus de douleur à la palpation de l'épigastre où l'on ne sent aucune induration. Aux poumons, râles muqueux et sonores disséminés des deux côtés, pas ~~de poumon gauche~~ vibrant, sans souffle. Rien au cœur. Pas d'œdème des membres inférieurs. Pas d'albumine dans les urines, la chaleur y donne un léger trouble qui est complètement dissous par l'acide acétique.	
	Antécédents de famille. Mère morte à 63 ans, enfiée. Père mort d'un accident. 3 sœurs mortes : une à 18 ans « convulsions » ; une à 18 ans de « convulsions » qui ~~paraissent prend~~ se serait ont accompagnées de paralysie du membre supérieur gauche ; une 3me, adulte, on ne sait de quoi. 4 enfants qui sont bien portants.	
8 Février	Il dit avoir souvent de l'œdème des membres inférieurs lorsqu'il se lève.	
30 Mars	Le malade est habituellement plutôt constipé, mais avec alternance de selles diarrhéiques. Toux un peu plus fréquente. Crachats muqueux. Un peu d'œdème des pieds et des jambes. Le malade est encore plus pâle, mais il n'existe pas de bruit anémique au cœur.	
19 Avril.	Autopsie.	

Au niveau du pylore existe une tumeur ulcérée qui en occupe toute la circonférence, et s'en limite assez nettement, surtout du côté de l'estomac où existe un relief saillant. Cette tumeur est volumineuse, ~~mesure~~ en un point existe extérieurement un kyste de la grosseur du volume d'une noix ; sur elle est appliqué le côlon transverse qui y adhère intimément, si bien qu'un instrument engagé par le pylore pénètre dans le gros intestin.

Sur le point du foie voisin, est un épaississement de la capsule hépatique qui recouvre un noyau cancéreux. En un autre point, au niveau du bord supérieur du lobe droit, existe un autre noyau très-mou, presque diffluent, nettement séparé du tissu environnant qui paraît sain et d'où on l'énuclée avec les plus grands ménagements. Le cœcum et la première partie du côlon sont fortement distendus. L'un des poumons présente à son sommet et plusieurs noyaux tuberculeux ramollis. L'un des reins est pâle d'apparence graisseuse.

Lyon. — Impr. A. Bonnavial, rue Sic-Catherine, 18.

HOTEL-DIEU. — *Salle* St Charles *N°* 81

Nom Besson Pierre

né à St Martin la Plance

demeurant à id.

profession forgeron

âge 55 ans

tempérament

constitution

entré le 2 nov 75 (Début 5e ou 7 mois)

sorti le mort le 4 dec 75

DIAGNOSTIC ET RÉSUMÉ

Cancer stomacal (pylore - ganglions du côté droit et du côté de l'estomac)

autopsie

HISTOIRE PATHOLOGIQUE

Pas de maladie antérieure
Père octogénaire encore vivant. Mère morte à l'enfant après un refroidissement.
Ce malade s'est mis à tousser depuis 4 mois q.q. temps après il éprouva des troubles du côté de la digestion et suspendit son travail pendant un mois et le reprit ensuite, mais depuis trois mois il a dû l'abandonner. Depuis ce qu'à depuis cette époque il vomit la plus grande partie des aliments qu'il ingère. Soumis à un traitement par l'acide chlorhydrique le lait et l'usage de la viande et du vin il n'a pu ressentir aucune amélioration et s'est décidé à entrer à l'Hotel Dieu. Voici ce que l'on constate chez lui : les aliments sont vomis en totalité (dit il) une demi heure après l'ingestion plus rarement une heure après. Dès qu'il a ingéré q.q. chose, soit liquide soit solide il éprouve des tiraillements dans la région épigastrique sous le sternum ce ballonne il a des renvois qui soulagent q.q. fois ensuite le vomissement vient mettre un terme à cet état de malaise et le soulager jusqu'à ce qu'il essaye de nouveau de prendre un peu de nourriture. La langue est rouge et dépouillée, le ventre cause une douleur

DATES	HISTOIRE PATHOLOGIQUE	PRESCRIPTIONS
	vingt vingt accidents en diminuant l'oesophage — ce qui a fait le malade a y renoncer. Les selles sont très rares une ou deux par semaines et demandent à être provoquées par des lavements. L'état général est en rapport avec cette dénutrition partielle ; le malade a beaucoup maigri et ses forces sont très diminuées il ne peut pas faire une marche de 200 mètres. Jamais jusqu'ici il n'a eu de vomissements noirs ni sanglants. ~~Le sucre~~ il lui est arrivé quelquefois de rendre une matière glaireuse, filante et ~~pastel~~ quantité. Pas dans les autres systèmes qui un peu de tous qui a la quelle correspondent à l'existence de gros calculs soufflants aux bases. Autopsie = Estomac gros comme un sac de cinq ou six litres, ramolli longitudinalement ou après le pylore et rétrécissant ~~et~~ du côté de l'estomac et du côté de l'intestin. Le pylore adhérent juste l'index. Estomac énormément dilaté contenant environ 4 litres de liquide noirâtre dont le fond est un détritus assez pesant. Intestins sont : Pas ailleurs.	

Lyon. Impr. A. Bonnaviat, rue Ste-Catherine, 13.

HOTEL-DIEU. — *Salle* St Charles *N°* 87

Nom Anthelme Dospierre
né à Bloy (Ain)
demeurant à id
profession cultivateur
âge 69 a
tempérament
constitution
entré le 13 7bre 73
sorti le

DIAGNOSTIC ET RÉSUMÉ

Cancer de l'estomac
tumeur voisine du pylore.
Ganglions mésentériques hypertrophiés

HISTOIRE PATHOLOGIQUE

Bonne santé habituelle digestions habituellement très régulières.
Depuis le mois de juin éprouve du malaise des douleurs aux creux de l'estomac se irradiant dans le dos. Les digestions sont devenues de plus en plus difficiles et depuis près de deux mois le malade vomit fréquemment soit ses aliments soit des mucosités amères. Sensation d'âigreur continuelle dans la bouche. Le matin au réveil fréquemment gorgée d'eau amère venant de l'estomac sans effort. 9 a 10 fois renvois nidoreux. Gonflement épigastrique après les repas. Amaigrissement cachectique. N'a jamais vomi de matière noire pas de trouble intestinaux pas de diarrhée pas de constipation. Œdème cachectique des deux jambes sans coagulation ni compression. Le malade perdu

Lyon, Impr. A. Bonnaviat, rue Ste-Catherine, 13.

DATES	HISTOIRE PATHOLOGIQUE	PRESCRIPTIONS
	que l'œdème a débuté par la jambe droite presque en même temps que les troubles gastriques	
	Exploration de l'estomac	montre non une tumeur bien limitée mais un empâtement diffus de l'hypochondre gauche et de l'épigastre
	L'abdomen est divisé en 2 par la ligne ombilicale horizontale —	
	Pas d'hypertrophie du foie.	
	Les muqueuses sont pâles la langue dépouillée	
	Rien au cœur pouls régulier	
	Un peu d'obscurité à la base gauche en arrière avec diminution de la sonorité	
autopsie	tumeur volumineuse faisant saillie à la face interne de l'estomac au niveau de la portion voisine du pylore. Cet orifice n'est pas rétréci mais il y a un rétrécissement à 8 ou 10 cent. de l'orifice dans le point où se détermine la tumeur sous forme de bourrelet. Il en résulte que l'estomac présente deux poches l'une très-grande correspondant à la partie sus-jacente de l'organe l'autre beaucoup plus petite à parois épaissies indurées correspondant à la portion malade. —	
	Congestion pulmonaire, hypertrophie	
	Cœur petit à parois molles. —	
	Foie amyloïde. —	
	Organes génitaux. —	

HOTEL-DIEU. — *Salle* _____ N° _____

Nom

né à

demeurant à

profession

âge

tempérament

constitution

entré le

sorti le

DIAGNOSTIC ET RÉSUMÉ

Cancer D. l'estomac { hypertrophie / induration / en cul-de-sac.

Autopsie (ganglions mésentériques engorgés)

HISTOIRE PATHOLOGIQUE

8 Avril — Infiltration séreuse des membres et des parois D. l'abdomen. —

— Thorax. — Pas d'adhérences pleurales. — Les deux poumons sont très emphysémateux dans leur antérieure. — tandis que dans leur partie postérieure et inférieure ils ~~souffrent~~ sont de la congestion hypostatique et de l'œdème.

— Le bloc sont très pâles, très anémiés — contiennent q.q. mucosités. —

Tube digestif. — On remarque sur la petite courbure de l'estomac près du pylore une ulcération de la largeur d'une pièce de 2 francs. — il y a également une induration — mais elle correspond exactement à l'orifice pylorique qui est notablement rétréci —

Lyon Imp. veuve Bonnaviol et fils

DATES	HISTOIRE PATHOLOGIQUE	PRESCRIPTIONS
	- Les ganglions mésentériques sont engorgés. - - Reins - Un peu graisseux dans leur substt. corticale - - Rien d. particulier dans les autres organes. -	

HOTEL-DIEU. — *Salle* 1t Charles — N° 87

Nom Claude Sifflet
né à — Lyon
demeurant à —
profession tisseur
âge 60 ans
tempérament
constitution
entré le 10 octobre 1871 —
sorti le Mort le 27 8bre —

DIAGNOSTIC ET RÉSUMÉ

Cancer du pylore (pylore et paroi antérieure)
Péritonite secondaire — non cancéreuse.

Autopsie

Débuts, 1 an —

HISTOIRE PATHOLOGIQUE

Ce malade a eu à l'âge de 40 ans une diarrhée cirrhose et des accidents secondaires — mais depuis lors il n'a plus eu de manifestations syphilitiques = aucun antécédent d'alcoolisme. Il a toujours eu une très forte constitution mais il est toujours bien portant — seulement il a eu à subir des privations — Le début des accidents qu'il présente remonte à un an environ — à cette époque le malade travaillait aux chantiers des fortifications où il faisait horticulteur pendant le jour et le soir il était tisseur —
Les premiers accidents qu'il a éprouvés ont été des troubles digestifs consistant d'abord par de la pesanteur à l'épigastre de la lenteur des digestions : puis au bout de quelque temps le malade commença à avoir à de rares intervalles d'abord des vomissements qui ont toujours été extrêmement abondants. Pendant huit mois les mêmes symptômes ont persisté au même degré : le malade continuait à travailler : son appétit était assez bien conservé et il vomissait seulement — mais depuis 3 mois le malade est atteint d'un mal plus grave et plus inquiétant : d'abord sont survenues des douleurs abdominales : le ventre a conservé son volume normal au début, puis

DATES	HISTOIRE PATHOLOGIQUE	PRESCRIPTIONS
	d'augmenté de volume d'une manière uniforme — Cependant le malade prétend qu'à deux certaines époques on pouvait sentir une tumefaction locale à droite de l'ombilic —	
	Les troubles digestifs ont augmenté d'intensité. Les vomissements étaient à peu près quotidiens et toujours alimentaires : le plus souvent qq.f très longtemps après l'ingestion des aliments — alternatives de diarrhée et de constipation. Depuis quelques mois diarrhéiques le malade a souvent vu des aliments non digérés. Jamais d'ictère ni de hématémèses mais selles noires — Jamais d'œdème malléolaire ni au niveau de la face — Jamais de toux —	
	L'état général est altéré et le malade a maigri notablement. Sueurs depuis qq jours. Augmentation du volume du ventre et des douleurs —	
	= Actuellement : le malade est amaigri souffre surtout la douleur sans ictère — cachectique — Il se plaint surtout de douleurs vives à l'abdomen qui est augmenté de volume de forme régulièrement arrondie — Les douleurs à la moindre pression — le malade rapporte les douleurs les plus vives autour de l'ombilic — La percussion donne une sonorité régulière qui n'est pas modifiée par les mouvements — pas de l'élévation de flot —	
	Jamais le malade n'éprouve de douleur à l'ingestion — Fréquent à la pression — Rien au cœur — Rien aux voies respiratoires — Œdème des deux membres inférieurs —	
116	Les urines en quantité normale — le vomissement revenant encore souvent après l'ingestion des liquides — Constipation depuis six jours — Peau sèche et modérément chaude — Pouls 116	
24	Mais après un laxatif le malade a eu 6 selles — pas d'augmentation du volume du ventre — pas de vomissements : qq.f des nausées —	Lait aucune — Pour alimentation [illegible] 1 litre lait [illegible] 1 litre bouillon [illegible] 1 litre 1/2 [illegible] —
Autopsie	L. 24 f.m. —	
	On constate péritoine beaucoup plus ancienne à droite de l'ombilic où on trouve du pus en assez grande quantité — Tandis que à gauche de la ligne médiane on trouve un dépôt de la surface de l'intestin et une grande quantité de ganglions mésentériques volumineux — Autour du foie, le pylore adhérent à la paroi inférieure du foie qui cependant n'est pas altéré — La face antérieure du estomac est très épaissie et enclave pourrait assez considérable qui cependant n'est pas ulcéreux du côté de la muqueuse —	

N° 21.

HOTEL-DIEU. — Salle 1e Chuchet N° 49

Nom Sapet Valère michel dit Bille

né à Langogne (Lozère)

demeurant à Lyon

profession Commis Libraire

âge 46 ans

tempérament

constitution

entré le 26 juillet 1871

~~sorti~~ mort le 19 xbre 1871

DIAGNOSTIC ET RÉSUMÉ

Alcoolisme — Athérome artériel

Ramollissement cérébral

Bronchite chronique — dyspepsie chronique depuis 5 ans.

Dysenterie

Cancer del'Estomac

tumeur annulaire voisine du pylore (ulcération)

Ganglions mésentériques engorgés

Autopsie

HISTOIRE PATHOLOGIQUE

en 1848 fièvre intermittente en Afrique —

Depuis 1849 a de la toux continuellement plus ou moins violente la saison — elle est survenue après une coqueluche guérie 1 an 1/2 —

Expectoration muco purulente abondante surtout le matin survenant également dans la journée en assez grande quantité 1 an 1/2 après —

Crachement de sang quelquefois quelques jours seulement avant et après la déposition —

Depuis un an cessation complète de toutes les boissons

Ce malade fut engagé à l'âge de 18 ans — il a passé 5 ans à l'armée d'Afrique — pendant ce temps il a fait de nombreux excès alcooliques — il buvait parfois de bouteilles à 15 petits verres d'absinthe pleins une matinée — Dysenterie retour en France il a rempli pendant 10 ans les fonctions de chef de gare — il a toujours résidé à Lyon mais dans ces dernières années il employait l'absinthe presque vide — le début des accidents que présente le malade remonte à 5 ans environ — à cette époque il commença à éprouver de l'affaiblissement dans les membres et des troubles dyspeptiques — au bout de deux ans sa santé était assez fortement altérée pour qu'il quittât sa position de chef de gare — à la même époque apparurent des accidents graves du côté du cœur dyspnée — il avait presque chaque jour des vertiges alimentaires qui survenaient une heure ou deux après chaque repas — et qui duraient un ou deux jours — il a eu aussi un ralentissement marqué. Il a eu plusieurs fois la

Lyon Imp. veuve Bonnevial et fils

DATES	HISTOIRE PATHOLOGIQUE	PRESCRIPTIONS
	Pendant les 4 premiers jours — pas d'urine et thermométrique ni de selles mécaniques : pas d'urine ; ni de douleurs dans l'hypochondre droit. — Depuis 8 jours le commencement du Coma — mais les phénomènes de parésie des membres augmentent : pendant cette période un affaiblissement général de la force des membres : la contracture extensive cesse et souvent le malade lui échappe : sa marche est pénible — il ne peut qu'difficilement monter ou descendre les escaliers : il a perdu complètement bien marqué des mains — il ne peut ouvrir ses doigts — aphasie complète commençant et a été puis d'abord complète. Qui : l'obligé à rester mais sans perte de connaissance : pas d'aphasie ni de paralysie complète. : Aucun trouble intellectuel : pas de troubles de la mémoire : aucune idée délirante : pas de céphalalgie : ni de troubles du sommeil — La vision est assez bien conservée cependant elle est quelquefois troublée par des images qui se présentent devant les objets — Rien du côté des autres organes des sens — Persistance des phénomènes de dyspepsie : douleur epigastrique : dyspepsie pénible : pituite vomissements — selles régulières : pas d'ascite — diminution notable du volume du foie — Aucun accident important : le pouls est régulièrement battant et sans lésion les battements sont assez nombreux — les bruits du pas aucun cœur sont éclatants Chronique — Le bras droit est plus faible que le gauche : la bouche est légèrement tirée à gauche — La commissure droite est abaissée —	
6		inf. matin — midi 2 pris Cellodoniqué
7		Gran de 2 g. Bismuth 4 gr Pot. Dias cordains 2 g. Le sement ami dans lau d'aiss g Eau albumineuse pente vers 20 gr pris Piqueur pris Belladone
9	Dysentérie	
10	Le malade a la dysentérie depuis plusieurs jours — en même temps il est devenu anémique et a un gg hypothymie	
11	Amélioration — moins de selles et de douleurs	
12	urine trouble ammoniacale formant un dépôt considérable qui se dissout par l'acide nitrique — pas d'albumine — urine acide	

HOTEL-DIEU. — *Salle* St Charles N° 49

Nom Valère Sapet

né à

demeurant à

profession

âge

tempérament

constitution

entré le

sorti le

Suite

DIAGNOSTIC ET RÉSUMÉ

HISTOIRE PATHOLOGIQUE

Lessiv. [illegible]	Persistance des selles [illegible] 10 par jour —
18	Constipation. Selles diarrhéiques sans tenesme —
23	Dans le jour sur-lendemain droit : expiration prolongée
Oct. 16	La dysenterie a cessé depuis longtemps. Le malade entre dans une bronchite chronique — il lui suffit de se lever et de faire 2 ou 3 pas pour éprouver des vertiges — Affaiblissement progressif — décoloration des téguments — l'appétit est conservé — Langue un peu blanche — l'ingestion des aliments et surtout de la viande un tant soit peu abondante détermine des douleurs à l'épigastre — La digestion est très longue et le malade a une ou deux selles diarrhéiques chaque jour — il a parfois des indigestions qui l'obligent à rester à la diète pendant un jour — dans cet état il n'éprouve aucune souffrance — Rien à l'examen de l'abdomen — Rien au cœur — Rien aux vaisseaux du cou — Toux persistante — Crachats muqueux plus ou moins opaques assez abondants — Retentissement marqué de la toux (bronchique) (partout) — pas de matité — Le murmure vésiculaire s'entend un peu moins bien en arrière au sommet gauche

Lyon. Imp. veuve Dominicat et fils

DATES	HISTOIRE PATHOLOGIQUE	PRESCRIPTIONS
	et à la base droite ; en outre la respiration est ~~[illegible]~~ un peu obscure et présente un clapotement de nature qui se rapproche du frottement — Foie	
	Pas d'œdème —	
	Pouls régulier 84 —	
25	L'malade continue de souffrir des douleurs au creux épigastrique accompagnées de renvois acides, de nausées, ~~[illegible]~~ de vomissements lorsqu'il y a des aliments dans l'estomac — Ce qui lui empêche de manger d'autant plus que l'appétit est nul — Persistance des selles diarrhéiques qui sont plus rares lorsque le malade reste à jeun. L'pression à l'épigastre est douloureuse, des cords intestinaux distendus y forment parfois des tumeurs qui disparaissent et se reproduisent facilement — Le ventre est souple — La matité hépatique est très notablement diminuée. Persistance de la toux ~~et~~ mêmes crachats douloureux à la base des thorax ~~et~~ chaque côté — douleurs latérales douloureuses — Rien à la percussion = à l'auscultation, la respiration s'entend faiblement dans les parties inférieures et latérales et postérieures — Dans les parties inférieures on entend des râles sonores et q-q râles muqueux. Surtout à gauche — Aucun bruit anormal au cœur et sur le trajet des vaisseaux — Pouls cons. fort. 100 — Décoloration des téguments — pas d'œdème — Insomnie pendant la nuit ~~et~~ provoquée par les douleurs plus fortes à ce moment — Somnolence pendant le jour —	Fort chlorhydrate morphine 0,01
9 9bre	Depuis 4 jours pas de diarrhée 1 selle par jour, appétit revenu, aucun malaise sauf l'sentiment de faiblesse générale qui le oblige à garder le lit.	
13 9bre	même état : aucune profonde faiblesse très générale obligeant le malade à garder le lit et pas d'appétit	

HOTEL-DIEU. — *Salle* N° 29

Nom

né à

demeurant à

profession

âge

tempérament

constitution

entré le

sorti le

DIAGNOSTIC ET RESUMÉ

(Suite)

HISTOIRE PATHOLOGIQUE

22 9bre — La diarrhée n'a pas reparu, mais il éprouve fréquemment des coliques. — Les digestions sont laborieuses avec envois acides, ne se font pas du tout — les aliments sont alors rejetés par le vomissement. — Faiblesse générale toujours très grande, empêchant le mal. de quitter le lit. —

29 9bre — Les phénom. sont encore plus accentués — Selle peu copieuse toutes les 24 ou 36 heures — Douleurs persistantes au niveau de la région épigastr. s'irradiant vers la partie veinier — augmentée par la pression. — Sac d. tumeur. Inappétence — Douleur plus vive, après l'ingestion des aliments. Envois acides — sudorens — vomissements — vomissements. Sac d'hématémèse — Affaiblissement progressif considérable. Persistance de la tumeur. —

30 9bre. — En arrière, à la percussion de la poitrine, on trouve de la matité dans toute la région gauche de la base à l'épine de l'omoplate. — A ce niveau on trouve à l'auscultation du souffle bronchique, avec l'expiration, et l'exagération — Diminution des vibrations thoraciques au même niveau. —

— A la base g.g. râles muqueux, et le murmure respir. amoindri — On entend les respir. normales sous l'épiphate.

Lyon. Imp. veuve Lathimeriat et fils

DATES	HISTOIRE PATHOLOGIQUE	PRESCRIPTIONS
	- Le mal éprouve dans les reins des tiraillements, ainsi que des douleurs qui l'empêchent de bien marcher. - Rien au cœur. - P. à 120. -	
7 Xbre	- On n'entend plus de souffle en arrière, - mais la respiration y est toujours obscure ~~en arrière~~, on perçoit encore des râles muq. sur le côté droit vers la partie inférieure. - Dans la journée, il a été réveillé par des transpirations et il a rejeté une grande quantité de liquide qu'il comparait à de l'eau. - Grande faiblesse; - le mal peut à peine se lever pour aller à la selle. -	
13 Xbre	- Ligne droite - on a la sensation de flot - et la matité se déplace avec le malade	
14 Xbre	- Le mal ressent à la partie antér. et postér. de la poitrine une douleur vive, mordicante, comme celle d'une plaie - sensation augmentée par l'ingestion des liquides. - renvoie et régurgite acides, survenant même pendant le sommeil, et longtemps après l'ingestion des boissons. - Le mal est affaibli à tel point qu'il ne peut se lever pour aller à la chaise. -	
19 Xbre	- ~~et~~ La vitesse du sang, le mal qui est très pâle, très affaibli, se plaint de violentes douleurs ~~dans~~ à l'épigastre et dans le dos. - Vomissements fréquents - Impossibilité de vomir. - Meurt dans la nuit. -	

HOTEL-DIEU. — *Salle* N° 49

Nom

né à

demeurant à

profession

âge

tempérament

constitution

entré le

sorti le

DIAGNOSTIC ET RÉSUMÉ

Suite

HISTOIRE PATHOLOGIQUE

Autopsie — Matégrie 36 heures après la mort.
— Absence d'adhérence cardiaque. —
Poumons — Q.q. adhérences au niveau du plèvre diaphragmatique — épanchement de liquide. ~~Sa des~~
— Les deux poumons sont fortement emphysémateux vers leur bords antér. et inférieurs. — Il présentent également de la congestion hypostatique dans toute leur étendue postérieure.
— Le sommet du poumon gauche est plus mou plus flasque dans le mètre inférieur où il paraît diminué de volume, comparativement à celui du côté opposé. —
— Cœur — Q.q. noyaux indurés au niveau de valvules auriculo-ventriculaires, sans incapable d'empêcher le jeu de l'organe. —
— Le ventricule gauche est fortement hypertrophié mais non dilaté — ce qui donne au cœur une apparence ronde, globuleuse. —

Lyon. Imp. veuve Rossiaud et fils

DATES	HISTOIRE PATHOLOGIQUE	PRESCRIPTIONS
	Vaisseaux. — L'aorte présente diverses lésions athéromateuses — plaques cartilagineuses calcifiées — en certains points. Il y a de véritables exsudats fibrineux. — Ces lésions ne commencent qu'à 3 cm. du centre des valvules sortiques. — La crosse de l'aorte est manifestement dilatée. —	Ces lésions s'étendent jusqu'à l'aorte abdominale
	— Cerveau — Lésions athéromateuses des artères vertébrales et des sylviennes. —	
	— Large plaque cartilagineuse, sur l'anévrisme à droite, latéralement, au niveau de la scissure de Sylvius	
	— Le subst. cérébrale ne paraît pas modifiée dans sa texture. —	
	— Foie — Dens — peu friable à la pression des doigts	
	— Reins — normaux	
	— Tissu — légèrement graisseux	
	Tube digestif = On constate une vascularisation prononcée du péritoine, au niveau de la petite courbure de l'estomac, près de l'extrémité pylorique — en outre ce dernier est plus gros, plus calibré et doublé de volume. Lorsqu'on ouvre l'estomac on constate près du pylore, une tumeur circulaire, ulcérée — surtout au niveau de la petite courbure, dans un étendue de 7 à 8 m. m. où les diverses membranes de l'estomac ont disparu, et où le péritoine forme seul une barrière aux aliments — Tout autour, les anses intestinales commencent à se souder, soit entre elles, soit à la paroi abdominale. —	
	— Ganglions mésentériques engorgés. —	

HOPITAL DE LA CROIX - ROUSSE. — Salle c Pothin N° 4.

Nom Girerd Jean (alias Girard).

né à Premisel (Ain).

demeurant

profession

âge 56 ans.

tempérament

constitution

entré le 4 Mai 1871. Malade depuis 13 mois.

~~sorti le~~ Mort le 3 Juin 1871.

DIAGNOSTIC ET RÉSUMÉ

Cancer du pylore (ulcération)

Autopsie

DATES	HISTOIRE PATHOLOGIQUE	PRESCRIPTIONS
	Père mort à plus de 60 ans d'une maladie aiguë; Mère morte à 50 ans aussi d'une maladie aiguë. Une seule sœur bien portante — 4 frères morts, l'un de pleurésie double, l'autre d'un chaud et froid (?) les 2 autres en bas âge —	
	Un séjour antérieur à l'hôpital il y a un an.	
	Le malade ne souffre pas du tout; ne tousse pas, ne crache pas, va régulièrement à la selle — Cependant depuis 13 mois environ son appétit va diminuant et surtout depuis les huit derniers mois; il n'a jamais vomi; il est très amaigri et ses jambes très faibles refusent presque de le porter — Leur sensibilité est normale —	
	La palpation de l'abdomen ne fait rien trouver d'anormal — La pression le long du rachis ne fait reconnaître aucun point douloureux — La percussion et l'auscultation ne font non plus rien reconnaître d'anormal soit aux poumons soit au cœur — Les téguments sont très pâles, un peu jaunes décolorés.	
7.	Pas de bruit de souffle au cœur, le malade est cependant anémique d'une façon évidente — Synchronisme des battements du cœur et de la carotide — pouls petit à 112. — Pas de sucre ni albumine dans les urines.	Vin Vin de quina.
12.	Diarrhée depuis trois jours	Eau albumineuse —
22.	A l'auscultation des carotides on ne trouve pas de bruit de souffle et le stéthoscope n'appuie pas fortement dessus mais il y en a un très fort si on appuie — Une tache brune arrondie sur le milieu du front et une autre allongée transversalement à gauche de la ligne médiane et à égale distance du nez et de l'ombilic — Pigmentation marquée du sommet du sternum.	Bismuth — 4 f.
26.	Coliques et diarrhée abondante qui affaiblissent beaucoup le malade — 10 selles dans la journée	Eau amidonnée laudanisée
27.	Coliques moins violentes.	Eau et rathania et laudanum
30	Depuis le mois de novembre le malade a un œdème qui paraît et disparaît et qui est localisé dans le membre inférieur droit. Pas de douleur dans ce membre même à la pression —	

DATES	HISTOIRE PATHOLOGIQUE	PRESCRIPTIONS
Juin 1.	Ce malade fatigué du soin avec lequel on l'examine passe aux payants salle St Vincent N° 15. - Là on observe ce qui suit.	
2.	On croit sentir une tumeur située sous les fausses côtes gauches -	Bismuth — 4 g.
3.	pas de diarrhée - faiblesse extrême	Pot cordiale.
4	le malade sort étant hier à midi.	

Autopsie (48 heures environ après la mort)

Dès avant l'ouverture du corps, la palpation abdominale fait constater une tumeur dure de la grosseur d'une orange située à gauche de la ligne médiane un peu au dessous du rebord des fausses côtes.

A l'ouverture du corps, on voit une tumeur située dans le point indiqué et siégeant au niveau du pylore, l'estomac étant placé sous les fausses côtes qu'il déborde en bas un peu vers la ligne médiane. - Par un léger contact on déchire le péritoine très aminci sur un point de la tumeur et il en écoule quelques gouttes d'un liquide entièrement analogue à du pus. - A l'ouverture de l'estomac on constate que la tumeur circonscrit tout le pylore et qu'elle est ulcérée et anfractueuse dans tout son pourtour. - Sa consistance n'est pas partout la même on sent des noyaux plus durs en certains points. — L'intestin est très rapécé surtout l'intestin grêle - En enlevant les organes du petit bassin on constate que celui-ci est à moitié rempli par une tétrosité louche - Pancréas sain - Rate un peu ratatinée - Capsules surrénales saines. Reins anemiés. - Foie graisseux - Cœur un peu petit - Artères athéromateuses (les radiales) - Dans la veine cave inférieure et dans la veine porte un caillot se composant de 2 parties, l'une centrale plus blanche un peu granuleuse, l'autre formant une gaine à celle-ci très légèrement grise et moins friable - toutes deux très facilement séparables de la veine - Quelques adhérences aux plèvres - Sur la surface pleurale des 2 poumons quelques cicatrices — Rien aux ventricules.

L'autopsie n'a pu être faite plus complètement.

D'après des renseignements fournis par les parents le malade se serait plaint pendant longtemps d'une boule qui lui roulait dans le ventre — Il n'en a jamais parlé pendant son séjour à l'hôpital.

HOTEL-DIEU. — Salle St Charles N° 47

Nom J. B. Sterno
né à Rocca (Italie)
demeurant à Lyon
profession plâtrier
âge 50 ans
tempérament
constitution
entré le 20 Janv. 72
mort ~~sorti~~ le 1 Avril 72

DIAGNOSTIC ET RÉSUMÉ

Cancer ulcéré de l'estomac

— Rien du côté de l'hérédité. —

HISTOIRE PATHOLOGIQUE

— Bonne santé antér. —

— Il y a le mois environ, le malade qui jusqu'alors avait bien digéré, eut des douleurs assez vives après chaque repas. —

Il y a 2 mois, vomissem. de matières alimentaires survenant 1/2 h ou 3 heures après l'ingestion des aliments et plus spécialement le soir. — Elles étaient noirâtres, semblables à du marc de café. — Constipation habituelle.

— Depuis lors le malade a perdu graduellement les forces, il a maigri beaucoup, son teint est devenu blanc jaunâtre. — Douleurs erratiques au niveau de l'épigastre. —

— On ne peut tout. constater de tumeur à ce niveau. — Néanmoins il semble que sous le rebord gauche des fausses côtes il existe une plus grande résistance. — Rien de particulier du côté du poumon et du cœur. —

— Léger œdème des membres inférieurs. —

DATES	HISTOIRE PATHOLOGIQUE	PRESCRIPTIONS
	- Rien du côté du foie - Langue naturelle - Ventre excavé en bateau. - - Hte P. - le sommet de l'estomac s'entend jusqu'au niveau du mamelon. -	
19 Fév.	- les vomissements noirâtres continuent. - - Hématémèse progressive - Grande anémie Décoloration très grande des téguments. - - Sans bruit de souffle, ni à la base du cœur - ni au niveau des vx. du cœur. - Sans de frottement péricardique depuis qq. jours. - - Le delirium depuis qq. jours. -	
25 Fév.	- Le délire continue. - le malade est très anémique - Pouls petit, filiforme à 106. - - Lorsque l'attention du malade, on peut néanmoins le faire répondre aux questions - Le battement du cœur est très faible notamment le second, aucun bruit de souffle. - Rien de particulier du côté des vaisseaux du cou. -	
25 Mars	- Le mal. s'est affaibli progressivement - les téguments sont devenus plus pâles. - les traits très saillants. - avec persistance du délire - vomissements moins fréquents. Depuis un mois on constate de la diarrhée et des selles noirâtres - en outre le délire a toujours persisté. - Autopsie - Cancer du Pylore	

HOTEL-DIEU. — *Salle St Charles* N° 8

Nom Joseph Desgouille
né à Bletterans (Jura)
demeurant à Lyon
profession menuisier
âge 47 ans
tempérament
constitution
entré le 27 Janv. 72
~~sorti~~ mort le 27 Mars 1872. —

DIAGNOSTIC ET RÉSUMÉ

Carcinome de l'estomac

HISTOIRE PATHOLOGIQUE

— Bonne santé antérieure
— Depuis le mois de Décembre 1870, le malade est sujet à des troubles de la digestion. — Ceux-ci ont consisté d'abord en pyrosis avec ingestion, renvoi acides, vomissements qui suivaient l'ingestion des aliments — en Mai 1871, les vomissements sont survenus — ils étaient composés de matières alimentaires — et survenaient 1/2 heure 1 ou 2 h. après le repas. — Ils n'ont pas cessé, mais dans ce dernier mois, ils paraissaient moins fréquents. — Surtout sont survenus lié de vin, noirâtres — le malade n'a jamais vomi du sang. —
— Toujours de la diarrhée
— Il y a un mois œdème des membres inférieurs
— Aujourd'hui, le malade est alité, a perdu ses forces, a le teint gris terreux — vomit depuis 8 jours d'une façon presque continue. —
— A la palpation, on peut découvrir une tumeur épigastrique. — ventre est distendu.
— Rien au cœur et au poumon.

DATES	HISTOIRE PATHOLOGIQUE	PRESCRIPTIONS
7 Mars.	- Affaiblissement progressif. - Œdème des membres inférieurs. -	
8 Mars	- Le jambe gauche est tuméfiée, douloureuse - difficulté pour marcher. -	
10 Mars	- Le malade a eu fluxions telles, les vomissements ont cessé. -	
12 -	- Il y a toujours de la douleur. Le malade tient soulagé. -	
16 -	Vomissements ? - entière alim. - La veille est tuméfiée, rubéfiant. - contient du lig. - Un peu d'œdème des membres	
19	Vomissements Tomat. alimentaires	
20 -	Augment. de la typhoïdité de l'abdomen - nombreux tendin aidés. - L'ingestion des aliments augment notablement la typhoïdité. L'alb. ci refoule le diaphragme - et gêne ~~par~~ ainsi la Respiration. - A. - En arrière, g.g. muq. isolés près de la colonne vertébrale. - - d. à 140. - décoloration très - prononcée des téguments. - Le cœur est également refoulé. - Le point bat dans le 5e espace - en dedans du mamelon - Dans le 2e espace inter. gauche, le 2 bruits du cœur sont soufflants surtout le 2me. -	{entre le bord du sternum et la ligne mamelonnaire
	Autopsie - Cancer du pylore.	

HOTEL-DIEU. — *Salle* N° 105

Nom Jacques Vincent

né à

demeurant à Lyon

profession maçon

âge 58 ans

tempérament

constitution

entré le 25 Février

mort ~~*sorti*~~ *le* 24 Mars 1872 -

DIAGNOSTIC ET RÉSUMÉ

Carcinome de l'estomac

—

Autopsie

Cancer du pylore. Rétrécissement de l'orifice pylorique

- Rien d'appréciable du côté de l'hérédité. -

HISTOIRE PATHOLOGIQUE

- Non buveur excès alcooliques. -

- Dans le courant d'Octobre dernier, le mal ressentit q.q. troubles de sa digestion. - auparavant il s'était bien porté. - ce trouble consistait en pesanteur, douleurs aiguës qui survenaient après l'ingestion des aliments.

- Au mois de 9bre apparurent les vomissements de matière alimentaire. - acides - puis de matière noirâtre. - les vomissem. survinrent 3, 4 h. après les repas - soulageant le malade. - Depuis, il y a eu amaigrissement - perte des forces, constipation habituelle.

Act. la constipat. et les vomissem. persistent la teint est pâle, terreux - œdème commençant des membres inférieurs. - Estomac est très dilaté on ne peut préciser aucune tumeur au creux épigastrique. - Langue normale

- Rien du côté des poumons et du cœur. -

Lyon. Imp. veuve Rompaisit et fils

DATES	HISTOIRE PATHOLOGIQUE	PRESCRIPTIONS
	– On ne perçoit aucune tumeur au creux épigastrique, mais la palpation est douloureuse au niveau du muscle droit – du côté droit de l'abdomen, entre l'ombilic et le rebord des fausses côtes – R. g. selles normales. –	– eau de Vichy prises craie Meurbori } 0.50 cm
20 Mars	– Diarrhée depuis hier – n'a pas vomi. –	
23 Mars	– Vomissements de matières bremâtres et persistance de la diarrhée. –	

HOTEL-DIEU. — *Salle* 5e Chaude *N°* 73

Nom Pierre Camoz
né à Yenne (Savoie)
demeurant à
profession Vigneron
âge 50 ans
tempérament
constitution
entré le 16 Janvier 1874
~~sorti~~ mort *le* 9 Janv 1874 (autopsie)

DIAGNOSTIC ET RÉSUMÉ

Cancer de l'Estomac

HISTOIRE PATHOLOGIQUE

19 Janvier

Est vigneron depuis son jeune âge —
Depuis la même époque est habitué à un
usage immodéré du vin —
2 ou 3 litres de vin par jour en moyenne
cette moyenne était souvent dépassée —
à 28 ans — Variole —
Pas d'autres antécédents bien accusés
A toujours été sujet à des troubles dyspeptiques,
à des vomissements pituiteux et bilieux le matin
jamais alimentaires
aurait craché du sang à une époque
indéterminée —
à l'époque des vendanges aurait reçu un
traumatisme sur l'abdomen —
Depuis un mois les troubles dyspeptiques
paraissent avoir augmenté d'intensité
il aurait eu vomissements et de la constipation
Outre une insuffisance intellectuelle très marquée
un peu de délire survenu dernièrement

Lyon. Impr. A. Bonnevial, rue Sic-Catherine, 13.

DATES	HISTOIRE PATHOLOGIQUE	PRESCRIPTIONS
	empêche complètement d'établir l'histoire pathologique	
19	Délire pendant la nuit, la tympanite augmente — l'ascite persiste à un degré modéré	
	un léger œdème des membres inférieurs	
	Pouls à 92	
	à la base gauche diminution de la respiration, des vibrations et du retentissement de la toux et de la voix — pas d'égophonie	
	à la base droite respiration s'entend mieux avec râles muqueux	
21	persistance du délire — Il s'est promené toute la nuit dans la salle bien que l'on ne trouve pas de matité aux parties déclives,	
	Dit l'abdomen, le mouvement ondulatoire existait dans un flanc et perçu dans l'autre flanc par transparence — la tympanite fait saillie en permettant pas de percevoir de tumeur,	
	râles muqueux à la base droite	
	pas de tremblements —	
	bien qu'il soit dans un état de subdelirium il répond cependant aux questions qu'on lui adresse	
	Bruit au cœur — artères athéromateuses	
	apyrexie —	
	le fait de rougeur de la peau qui garde l'empreinte du doigt bien qu'il n'y ait pas d'œdème	
	pas de renseignements intuitifs	
22	selles normales — urine normale —	
	vomissements —	
	~~[illegible]~~ du délire	
23	Rien dans les urines	
	le vomissement persistant — tous les aliments sont rejetés	
	sanglant du substratum surtout la nuit	
27	même état la langue rougit, se sèche	
février 1	— Mouvement —	
	~~[illegible]~~ depuis 2 ou 3 jours — rien à l'auscultation ni à la percussion	
	la sonorité ~~[illegible]~~ jusqu'à ~~[illegible]~~	
7	le malade meurt dans le marasme	

Salle 1re chaude 73

Pierre Lamoz 50 ans
Autopsie le 8 fevrier 1873

A l'ouverture de l'abdomen issue d'une grande quantité considérable de sérosité citrine, et sanguinolente. Les intestins sont réunis en masse sous ombilicale, sans adhérences avec la paroi antérieure de l'abdomen; le péritoine est recouvert d'une mince couche fibrineuse.
Les adhérences qui réunissent entre elles les anses intestinales ~~sont lâches; elles~~ cèdent facilement à une traction modérée, et l'on remarque entre quelques unes de ces anses intestinales ~~quelques~~ de petites collections liquides enkystées par les adhérences —
On trouve l'estomac et la ou vessie la petite courbure environ jusque une tumeur ou nappe, d'une épaisseur de 2 à 3 centimètres se répandant sur les faces antérieure et postérieure qui sont altérées dans le tissu de leur étendue —
~~La tumeur~~ L'altération arrive jusqu'au pylore, et n'occupe que la moitié postérieure de cet orifice qui ne présente pas de rétrécissement notable, D'un autre côté elle s'étend jusqu'au cardia qui est altéré dans toute sa circonférence et rétréci —
La lésion remonte jusqu'à la hauteur de 1 centimètre environ dans l'œsophage

au dessus de cette zone contenue dans le tumeur, on rencontre un grand nombre de petites granulations isolées et cloisonnées de la grosseur d'une tête d'épingle, disposées régulièrement et occupant le gros intestin moins de l'œsophage. Elles siègent dans la muqueuse, et sont mobiles avec elle sur la couche musculaire —

— Elles deviennent de plus en plus rares à mesure qu'on s'éloigne du cardia.

L'exsudat qui agglutine les adhérences intestinales est mêlé de résinite dans la partie profonde —

Au niveau du diaphragme le péritoine offre une épaisseur d'un millimètre environ, et est recouvert du même exsudat

Pas de généralisation —

Un peu d'hydrothorax peu marqué à droite, les poumons sont emphysémateux ne présentant que le bord postérieur inférieur ~~ne~~ présente un peu d'adhérence à droite

Rien au cerveau —

Pas d'abcès hépatiques dans les autres organes

Ulcères de l'estomac

HOSPICES CIVILS DE LYON

HOTEL-DIEU

Nom Ponet Salle 2e femmes Lit N° 4 F°

Prénoms Claudine

Age 64 ans

Profession repasseuse

Né à Ste Foy les Lyon

Demeurant à Lyon

Entré le 11 Avril 81

Sorti le 28 Juin 81

DIAGNOSTIC ET RÉSUMÉ

Dyspepsie

Ulcère tuberculeux (?) de l'estomac

Chef du Service, M.

OBSERVATION CLINIQUE

Élève interne, M.

Mère morte à 77 ans, d'une maladie inconnue

Une soeur morte en bas âge, le malade ne sait de quoi

Un frère aîné vivant et bien portant.

Pas de strume dans l'enfance. Pas de maladie

grave. Pas de rhumatisme. La bosse d'oreille a fondu

à l'oreille gauche

La malade mange peu de viande, elle préfère les

légumes. Elle boit peu de vin, et, jusqu'à l'âge de

30 ans, elle n'en buvait pas du tout. Beaucoup

de café, jamais de liqueurs. Un peu d'hystérie.

Mariée à 17 ans : a eu treize enfants : 2 morts

en bas âge, un mort à 5 ans de la petite vérole,

un à 25 ans de « refroidissement les uns sur les autres »

un autre à 22 ans 1/2, après un an de maladie

pendant laquelle il toussait, crachait du sang, avait des crises epileptiformes

...rs enfance, la malade a des épistaxis
...quentes : tous les ans, et encore
...aujourd'hui, elle a au printemps
...périodes d'un mois ou deux où
...saigne continuellement du nez
...mais elle se réveille souvent
...l'oreiller couverte de sang. Une
...fois, l'avulsion d'une dent ont
...amené des hémorrhagies
...difficiles à arrêter. La malade
...un fils de 38 ans auquel
...est arrivé des histoires semblables

Impr. Aff. Louis Perrin.

Nom Salle Lit N° F°

il avait un genou ankylosé par une tumeur blanche qui datait de l'âge de neuf ans.

Depuis l'âge de 18 ans, elle est sujette aux angines maux de gorge, une dysphagie qui se terminaient par vomissements de pus : depuis la ménopause, qui arriva à 57 ans, cette susceptibilité pharyngienne a disparu.

A 20 ans, sans que ses règles aient manqué, sans fièvre, [illegible] eut une métrorrhagie qui dura un mois, sans douleurs. ~~A 30 ans~~

A 27 ans, elle se mit à tousser, d'une petite toux sèche d'irritation, dit-elle ; en même temps, l'appétit baissait à désirer ; mais elle ne maigrissait pas, ne perdait pas ses forces, tout en étant obligée de se saigner et de se maintenir par un régime tonique.

A 30 ans, nouvelle métrorrhagie ; la malade resta 8 mois au lit, perdant presque tous les jours, et si faible qu'il fallait lui faire boire du bouillon à la cuillère.

Au moment de sa convalescence, elle se mit à cracher du sang : elle insiste bien sur ce fait, qu'elle ne le ~~crachait~~ rendait pas, mais qu'elle rejetait des crachats de sang pur qui arrivaient à la bouche naturellement, sans efforts, sans nausée, et sans toux : bien mieux, la petite toux sèche qu'elle avait eu de 27 à 30 ans la quitta à ce moment pour ne plus jamais reparaître. Ces petites hémoptysies arrivaient au moins toutes les semaines, sans être influencées par l'époque des règles. Elles durèrent 12 ans, jusqu'à l'âge de 44 ans, où elles disparurent. Pendant toute cette période elle se sentait bien, était très active, très alerte, et n'avait pas de phénomènes dyspeptiques.

A l'âge de 44 ans, un jour ~~elle~~, en pleine santé, n'étant pas à une période menstruelle, elle se sentit mal au cœur, cria qu'elle

Nom Salle Lit N° F°

mourait, puis rejeta sous efforts par le bouche des flots de sang rouge : elle perdit connaissance. L'hémorrhagie avait été considérable, et chaque mouvement qui lui imprimait amenait un état syncopal et renouvelait l'hémorrhagie ; cela dura 24 h : puis la malade se rétablit vite, et sa santé fut parfaite, à part ses épistaxis habituelles jusqu'à l'âge de 22 ans, il y a 12 ans.

A cette époque l'hématémèse se renouvela, dans les mêmes conditions et aussi forte que 8 ans auparavant, mais cette fois la malade ne se remit jamais complètement, et de ce moment date l'état dyspeptique qui amène aujourd'hui la malade à l'hôpital.

Et tout d'abord, cette hématémèse fut la dernière : la malade n'a plus jamais eu ni hémoptysie ni hématémèse : seules les épistaxis ont persisté.

La dyspepsie est une espèce de dyspepsie à répétition, qui survient par crises. Ces crises dyspeptiques arrivent tous les ans, toujours à la même époque, au mois de juillet, et durent 3 ou 4 mois. Elles sont caractérisées par une douleur épigastrique brûlante qui saisit la malade à tous moments, aussi bien à jeun qu'après le repas, et qui l'arrête qu'elle va vomir : au bout d'une heure ou deux en effet le vomissement vient, et la douleur disparaît.

Pendant ces périodes dyspeptiques la malade maigrissait, pour reprendre ensuite.

Au mois de juillet 83 elle allait bien : elle avait même eu deux heures avant, la crise dyspeptique de 82 ayant manqué. Elle se mit alors à avoir les phénomènes habituels ; mais en octobre elle attendit la rémission accoutumée, tout l'hiver se passa avec des phénomènes dyspeptiques, qui durent encore, absolument semblables aux troubles

Nom Salle Lit N° F°

habituels que nous avons décrits plus haut — Elle
séries pendant lesquelles elle saignait tous les jours ; puis 7 ; 8 ; 10 périodes de 3 ou 4 jours de
La malade a beaucoup maigri et ses forces ont
considérablement baissé —

Il faut ajouter que le malade semble névropathe
et que tous ses récits ont une nuance hyperbolique —

Elle est maigre, la peau de l'abdomen a le pli
cachectique — La constipation est opiniâtre, continuelle,
sans périodes de diarrhée ; jamais de melena —
Jamais d'œdème —
L'abdomen est gonflé, les intestins météorisés — L'estomac
n'est pas dilaté — Le foie a des dimensions normales
Rien au cœur
Rien aux poumons
La rate est augmentée ; mais sonne plein — Elle a un
peu de circulation veineuse supplémentaire sur l'abdomen
et le thorax — Le ventre est plus gros à gauche qu'à
droite, le paquet intestinal semblant être réuni là ;
on trouve aussi de la matité dans la fosse iliaque gauche
le malade se couche du reste toujours sur le côté
gauche —

Nom Salle Lit N° 4 F°

19 Avr. Cette malade a eu de douleurs vives dans le ventre dans les reins —

La malade se couche toujours du côté gauche. Vessie dilatée très abondantes sur le ventre et les membres inférieurs. Le ventre est rétracté : on aperçoit une dilatation intestinale qui forme des bosselures et forme de l'intestin. Il existe sur la moitié droite certaines régions, à côté, points sonores.

—

24 — Aujourd'hui la malade se trouve mieux, et a mangé un peu de viande avec plaisir.

26 La malade a des alternatives de mieux. Marelle ne peut voir depuis 8 ans. Marelle a des crises à voir.

Elle est toujours couchée du coté droit, elle ne peut même pas tourner la tête de ce côté depuis 2 jours époque de sa dernière couche.

30 La malade se plaint de douleurs dans les reins constipation soif. Mauvais cœur mais elle ne se trouve jamais mal. Pas de douleurs et symptômes précédents.

5 Mai Les douleurs sont toujours vives, mais sont plutôt abdominales qu'épigastriques.

21 Mai — Quoiqu'elle n'ait rien pris hier ni cette nuit elle a vomi ce matin une eau amère et salée — Elle se plaint d'une sensation de constriction à la gorge.

23 Douleurs abdominales et lombaires — Constipation depuis 8 jours.

26 La malade se trouve mieux, les douleurs ont diminué.

2 Juin La malade a pris de la diarrhée.

4 Juin La malade a vomi ~~un liq.~~ une eau verdâtre : elle ne vomit pas son lait. La diarrhée persiste.

Nom _____ Salle _____ Lit N° _____ F° _____

26 Juin

Depuis quelques jours la malade se donnait un peu moins; elle prenait toujours alimentation liquide, mais elle a présenté toujours des douleurs et des troubles gastriques ci-dessus décrits.

Ce matin à 7 heures elle a pris envie d'aller à la selle. Elle est restée assez longtemps sur la chaise. Elle fait uriner dans son lit, elle a été prise d'une hématémèse abondante, se rachoir et demi environ d'un liquide noirâtre, comparable au jus de pruneau. Depuis ce moment la malade est agitée, parle beaucoup, quoique très-pâle, très affaiblie. C'est dans cet état que nous la trouvons au moment de la visite, à 9 h. — Le pouls est très-faible = 112.

Il y a tendance à l'hypothymie. — Au moment de la gastro, on aspirait lui avoir fait une injection d'ether. Elle est prise d'une nouvelle hématémèse dans laquelle elle a rendu un demi-crachoir d'un liquide semblable à celui qui a été rendu précédemment.

27 Juin

La malade se trouve très affaiblie. Elle est un peu moins agitée, mais elle ~~parle~~ ~~est moins~~ commence à plus affaissée. A pu prendre un peu de jaune d'œuf ce matin. Pas de nouvelles hématémèses.

28 Juin

Le matin la malade a eu une nouvelle hématémèse peu abondante. Les matières sont moins abondantes. Elle a eu une agitation extrême. Puis elle s'est affaissée et a succombé à 7 heures du matin dans une prostration progressive.

Nom _____ Salle _____ Lit N° _____ F° _____

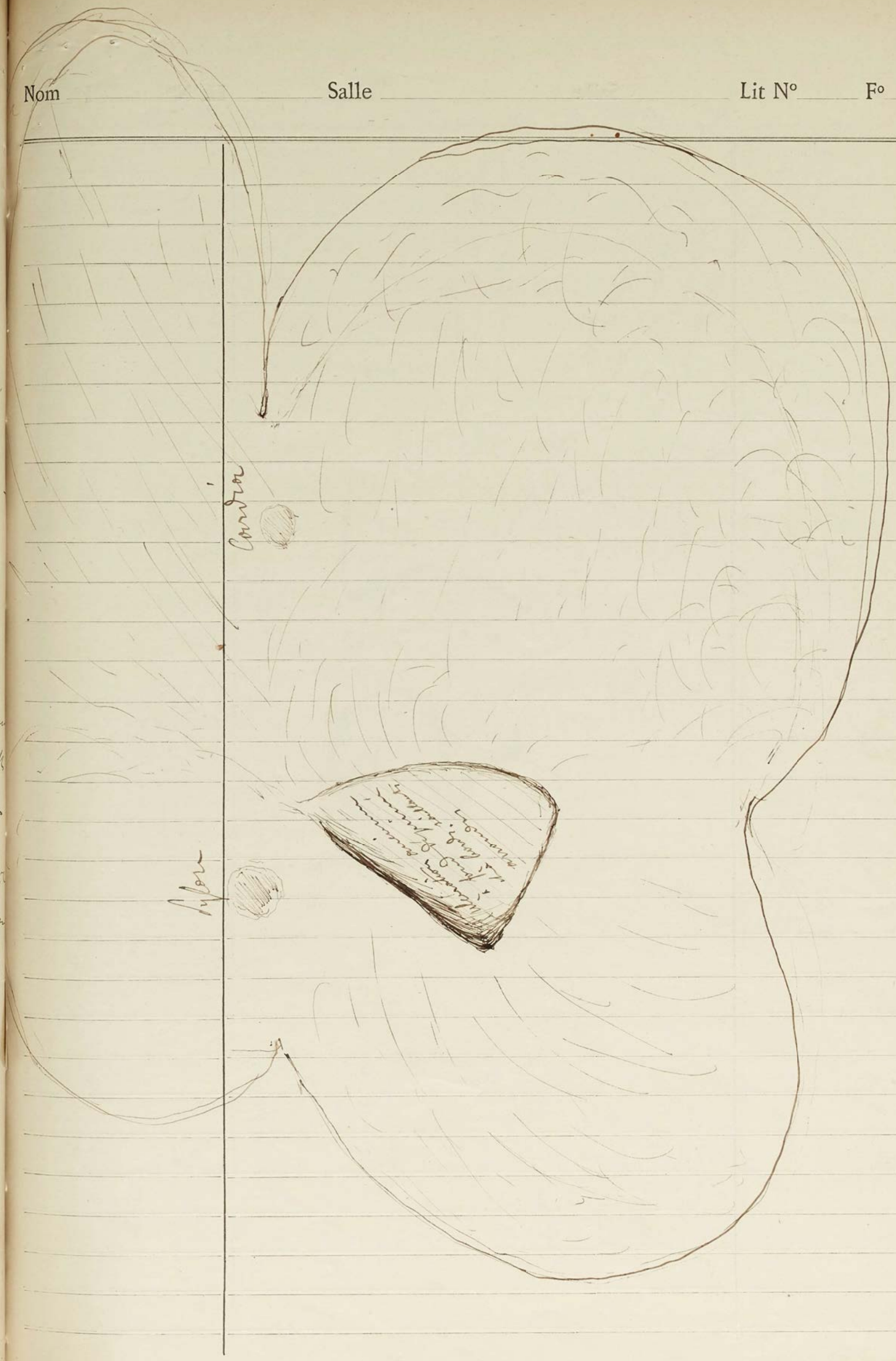

Nom _____ Salle _____ Lit N° _____ F° _____

H. H. — S. G. — Feuilles d'Observations, Intercalaires. — 11-82. — 10.000.

Impr. Alf. Louis Perrin.

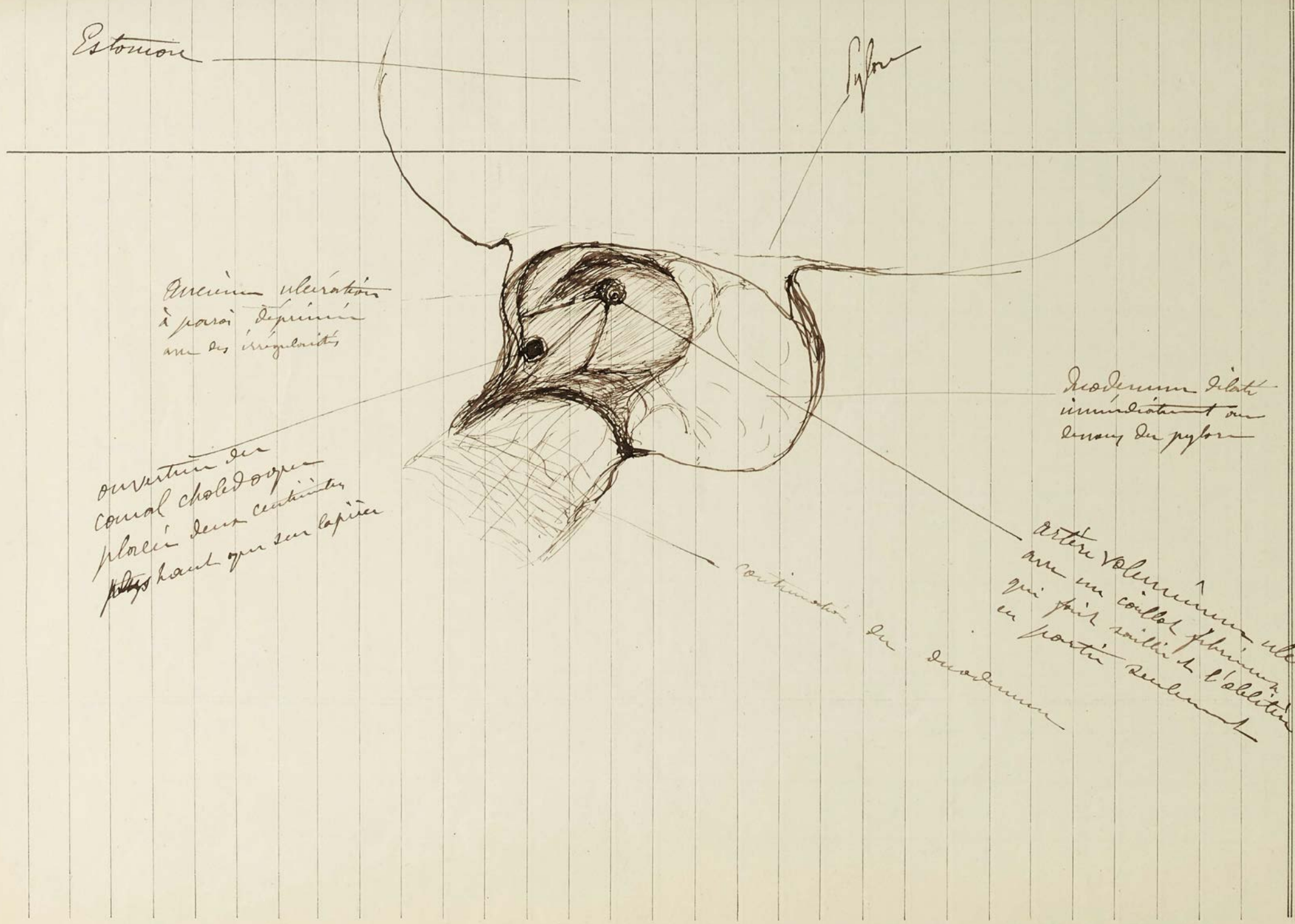

Nom

Salle

Lit N°

F°

Nom _____ Salle _____ Lit N° _____ F°

H. H. — S. G. — Feuilles d'Observations, Intercalaires. — 11-82. — 10.000.

Impr. Alf. Louis Perrin.

4

Modèle N° 61.

Nom Lomer - Claudin

Resp.	Pouls	Chaleur R. C.		24	26
95	210	34,0	42,5		
90	200	33,6	42,0		
	190	33,2	41,5		
80	180	32,8	41,0		
	170	32,4	40,5		
70	160	32,0	40,0		
	150	31,6	39,5		
60	140	31,2	39,0		
	130	30,8	38,5		
50	120	30,4	38,0		
	110	30,0	37,5		
40	100	29,6	37,0		
	90	29,2	36,5		
30	80	28,8	36,0		
	70	28,4	35,5		
20	60	28,0	35,0		
	50	27,6	34,5		
10	40	27,2	34,0		

Rétrécissement fibreux infranchissable de la partie inférieure de l'œsophage — Femme N° 30

MODÈLE N° 21.

Accid. scorbutiques foyer sanguin spontané

HOTEL-DIEU. — Salle St Charles N° 13

Nom François Bigard

né à Jonnieriers

demeurant à

profession Vélocitier

âge 26 ans

tempérament

constitution

entré le 13 janv. — Rentré le 12 Juin 77

sorti le 6 Juin 77

DIAGNOSTIC ET RÉSUMÉ

~~Anémie~~

Rétrécissement de la partie inférieure de l'œsophage

Adénite de la région

Cardiaque de l'estomac

HISTOIRE PATHOLOGIQUE

Pas d'antécédent héréditaire ou personnel
Début il y a 6 ans sans que l'appétit fut perdu, le malade éprouvait une grande difficulté à digérer ses aliments, il avait des renvois aigres et souvent vomissements alimentaires. Le malade aurait mangé normalement après le vomissement après les repas, constipation habituelle.
Cet état a duré 6 ans sans amener une grande détérioration. Mais depuis 3 mois est survenue une diarrhée abondante 5 ou 6 selles par jour. Les forces ont diminué rapidement l'amaigrissement s'est poursuivi, une anémie profonde est survenue, il y a eu un peu d'œdème autour des malléoles.
Depuis quinze jours la diarrhée s'est supprimée sans traitement et le malade a repris quelques forces. L'œdème des membres inf. a disparu. Il y a 4 ans le malade a eu une bronchite
Mais en même que cette amélioration se produisait, le malade éprouvait ~~une gêne~~ à avaler les aliments solides une gêne de plus en plus considérable. L'appétit est conservé. Le malade mangerait mais les aliments ne peuvent pas passer

DATES	HISTOIRE PATHOLOGIQUE	PRESCRIPTIONS
	Le malade n'a jamais eu de vomissements de matières noirâtres ou sanguinolentes. Rien du côté de la prostate. La palpation ne fait pas constater de tumeur dans l'abdomen.	
	examen des urines	
	urines claires, pas d'albumine, pas de sucre, densité 1008	
26 X	après plusieurs cathétérismes le malade avale miéré	
4 avril	le malade a repris un meilleur teint.	
6 avril-77	Le malade vomit un peu de matières noirâtres.	
7 avril	Le malade va mieux mais il ne sort pas encore sans estomac entièrement dégagé.	
8 mai	Urine : odeur et quantité normales. D = 1009. pas d'albumine par la chaleur ni par AzO5.	
24 mai	Le malade a d'appétit, mange et digère bien les pains, la soupe, les viandes lui présentent, d'ailleurs ~~de bon aliments~~	2 cl Potion acide 100 gr eau de laurier cerise et 10 gr de sel de vomique
19 juin	Depuis le 6 juin jour de sa sortie les vomissements n'ont pas cessé	
5 juillet	Un nouveau cathétérisme n'a pas franchi le cardia, concentrement le malade a eu une température élevée et de vives douleurs dans la région épigastrique.	
22 juillet	La dysphagie et les symptômes généraux qui s'étaient presque dissipés ont quelque jours, ont disparu. Amélioration de l'état	
16 janvier	Depuis 15 jours ~~[illegible]~~ les gencives, les dents, les muqueuses de la bouche en avaient été le siège. Le pustules sanguinolentes ~~[illegible]~~ Le cathétérisme ~~[illegible]~~ le malade a été bien les allées qui sortiles	12 février Le malade ~~[illegible]~~ de nombreuses taches ou traînées de purpura sur la partie antérieure des deux jambes
23 janv	~~[illegible]~~	

Lyon. Impr. A. Bonnaviat, rue Ste-Catherine, 18.

DATES	HISTOIRE PATHOLOGIQUE	PRESCRIPTIONS
28 février	Le malade présente depuis quelques jours un engorgement de la partie antéro-externe de la jambe qui rouge au doigt et présente une large ecchymose. Douleurs vives et poignantes	
2 mars	Une seule tentative de cathétérisme a amené une douleur très vive avec hématurie. On n'a pu franchir le rétrécissement même avec une très-petite olive.	
10	Fort affaibli et cachectique	

N° 21 *bis*.

DATES	HISTOIRE PATHOLOGIQUE	PRESCRIPTIONS

HOPITAL DE LA CROIX-ROUSSE. — Salle H Pottin N° 23

Nom Thivery Jean
né à Lyon
demeurant
profession coiffeur
âge 30 ans
tempérament
constitution
entré le 22 Aout
sorti le

DIAGNOSTIC ET RÉSUMÉ

Autopsie Mal de Pott Caries vertébrale
pneumonie caséeuse

DATES	HISTOIRE PATHOLOGIQUE	PRESCRIPTIONS
	Il avoit fait à l'hôtel-Dieu un séjour de 8 mois pour ulcère de l'estomac — Il en sortit il y a 3 mois — à cette époque il vomissait du sang et souffrait de douleurs atroces depuis à l'épigastre à son entrée à l'hôtel-Dieu il souffrait même depuis 1 an de mauvaises digestions, avec vomissement fréquents — les vomissements de sang ne sont arrivés qu'à l'hôtel-Dieu — depuis 8 mois tumeur du volume d'une petite pomme existant à la partie latérale droite du thorax au niveau de la 6e et 7e côte et y adhérant correspondant —	
	Malade se plaint de violentes douleurs le long du rachis et dans les côtés, les douleurs sont surtout vives dans le point du rachis correspondant à l'épigastre — à l'examen des apophyses épineuses, et sont les six dernières dorsales qui sont surtout douloureuses et la pression sur quelques unes provoque de vives douleurs sur les six dernières côtes à la partie latérale droite du thorax —	
	Teint — décoloration anémique — Maigreur notable — Pouls un peu accéléré de apophyses épineuses des 8e et 9e vert. dorsales, tandis que les 10e ex. sont plutôt épargnées	
14/7	Or le 1er jour depuis son séjour ici, le malade a rendu de bile en quantité d'un crachoir environ —	
	Efforts de vomissement très douloureux, surtout dans la hypocondre et l'épigastre, en dehors des repas —	Post. { 8 g. Nitrate de chaux Sirop 50 g. sucre Co.

Monsieur [redacted]

DATES	HISTOIRE PATHOLOGIQUE	PRESCRIPTIONS
	Il existe un bruit de souffle immédiatement au-dessus de la pointe ~~[illegible]~~ existant sur le thorax. Le bruit de souffle existait déjà il y a quelques jours. Il est bien (voir rapport du chef de service)	
11 8bre	Examen de l'urine : ni albumine, ni sucre.	
26 8bre	Depuis quelques jours le malade vomit presque tous les aliments.	
2 Nov.bre	— Le faciès général augmente progressivement aussi que l'anémie. — Amaigrissement de plus en plus considérable. — Constipation depuis plusieurs jours. — On entend sur le bord droit du sternum et à gauche dans le 2me et 3e espace intercostal un bruit de souffle systolique très doux qui s'entend jusqu'au-dessous du mamelon droit. — Du reste ces bruits ne sont pas toujours aussi intenses et il arrive souvent que l'état de santé et entourement le foyer des battements du cœur.	
9 8bre	pas de vomissements depuis 3 jours. vu. Nouvelle Hématémèse - vomissements pour 24 heures.	Potion. Limonade sulfurique. Potage entérat rotin. 4 charbon
13 8bre	Les vomissements ont cessé. Les selles sont noires - et liquides. Le malade a eu hier jaune vert. Pouls 33/f	
15	Depuis 2 jours vomissement alimentaire. Etat général s'aggrave. La pâleur du visage augmente - Œdème des membres inférieurs.	
21	Le malade a moins vomi depuis 2 jours et ce vomissement ne composent de matières alimentaires. Faiblesse. Idem. Pouls petit 30/4 - Au point d'opposition de notre l'auscultation du cœur au dessous du mamelon permet de percevoir très nettement des 2 claquements valvulaires tandis qu'au dessus de la ligne jaune et par les mamelons on entend sur toute la partie antérieure de la poitrine jusque sous la clavicule un bruit de souffle systolique très doux, et le second bruit est moins net qu'au dessous du mamelon. Bruit de souffle continu renforcement intensité par la pression.	

Foie 6 m entend très bien le 2me claquement valvulaire

HOPITAL DE LA CROIX-ROUSSE. — Salle St Pothin N° 23

Nom

né à

demeurant

profession

âge

tempérament

constitution

entré le

sorti le

DIAGNOSTIC ET RÉSUMÉ

Suite

DATES	HISTOIRE PATHOLOGIQUE	PRESCRIPTIONS
22	le malade a vomi des matières noirâtres.	
23.	depuis hier palpitations avec lipothymies Hallucinopsies sans les mêmes. Pouls 30/4	
24.	l'Examen ~~microscopique~~ du sang demontre une grande diminution de globules.	
29.	Pouls très faible 30/4 — le malade se plaint d'oppression et de douleur à la region epigastrique hier vomissement noirâtre très peu abondant.	
30	Mort dans la nuit.	

Autopsie. 30/ Cadavre. Pâleur considerable des tegaments. Cavité abdominale. — L'ouverture du ventre on trouve une adhérence des feuillets du peritoine au niveau du foie (peritoine sèche) l'Estomac est considerablement dilaté et adherent au lobe gauche du foie qui s'examine jusque dans la région epigastrique — après avoir calmé l'Estomac et la masse intestinale on ouvre l'Estomac par une large incision sur la grande courbure il s'en ecoule une grande quantité de matières noirâtres et alimentaires qui ont une odeur nauséabonde. après avoir lavé la surface interne de l'Estomac on decouvre au dessous du pylore une surface mamelonnée irregulière prise au premier abord pour des vegetations. Mais en examinant plus attentivement

DATES	HISTOIRE PATHOLOGIQUE	PRESCRIPTIONS
	on remarque que cette ~~[illegible]~~ a été détendue que le pancréas ~~[illegible]~~ l'enveloppe péritonéale a été détendue et dans les lobules sont saillis — il s'agit évidemment d'un abcès de l'estomac ~~[illegible]~~ dont l'ouverture a été comblée par ces organes. Les bords de l'abcès ne présentent aucune altération et la perforation paraît avoir été faite par un morceau de pièce. Seulement il existe sur le pourtour de la perforation des adhérences ~~très~~ minces entre la paroi antérieure de l'estomac et la cicatrice. Cette ulcération est arrondie présente 5 centimètres de diamètre elle se continue avec une dépression qui a 0,02 de largeur qui s'avance sur la face antérieure et s'arrête sur le point opposé à la ~~perforation~~ perforation. Lorsque on sépare les parties sont étalées on voit la forme d'une raquette dont le manche répondrait à la dépression. cette partie dépressive ne paraît constituée que par la partie fibreuse ~~et présente d'une altération d'~~ ~~[illegible]~~ la muqueuse de l'estomac est de l'intestin est très décolorée. Elle présente de petites ulcérations vasculaires — l'intestin qui renferme des matières fécales molles noisâtres se contient point d'altération — les ganglions mésentériques s'offrent rien de particulier.
foie -	le foie est volumineux coloration jaune pâle cuivrée et graisseuse présente sur la face antérieure près du bord un petit noyau de la grosseur d'une petite noisette et qui à la coupe paraît constitué par une matière enveloppante fibreuse qui l'isole du tissu hépatique et les matières blanches contenues paraît contenir 2 couches la plus extérieure caseuse et celle du centre plus blanche calcaire
Rate	un peu plus volumineuse que d'habitude — assez molle coloration rosée à la coupe et présentant en outre sur la surface de section des points de la grosseur d'un grain de mil transparent
Reins	le rein gauche plus gros que le droit. ~~[illegible]~~ adhérences à la 2. la substance corticale paraît graisseuse
Poumons	les poumons sont adhérents aux côtés dans presque toute leur étendue surtout ~~au~~ sommet droit où la plèvre présente un épaississement très notable — un peu emphysémateux au sommet et sur les bords — à la coupe le poumon droit ~~[illegible]~~ tissu pulmonaire très oedémié et teinte blanche remarquable surtout sur les bronches — les 2 lobes supérieurs renferme en très grande quantité de petites tumeurs de la grosseur d'une tête d'épingle de coloration jaune pâle faisant saillie sur la coupe isolées ou réunies par groupes — plus nombreuses au sommet

DATES	HISTOIRE PATHOLOGIQUE	PRESCRIPTIONS
	où elles se trouvent environnées de bulles fibreuses — traces de pneumonie interstitielle en même temps que le tissu offre une coloration plus noirâtre. — Le lobe inférieur droit ne contient aucune altération. — La portion gauche présente les mêmes petites tumeurs noires en très petit nombre. Dans le lobe inférieur on n'en trouve qu'en 2 ou 3.	
Coeur	~~La trachée et la~~ surface int. des bronches est complètement blanche. Abcès tissu gris rosé blanchâtre d'autant plus qu'il s'écarte des taches laiteuses sur toute sa surface principalement le long des vaisseaux et une tache plus marquée plus du bord droit du coeur. — Tissu mou flasque. Le cavité ne contiennent aucun caillot et à peine si on trouve un peu de sang. Il existe aucune lésion de valvules et des orifices qui sont parfaitement suffisants. orifice aortique 0,06 ⅌ orifice pulmonaire 0,07. Ces orifices sont complètement décolorés et ne présentent aucune altération athéromateuse ou autre. Le coeur a son volume normal	
Cerveau	complètement décoloré — aucune altération.	
Colonne vertébrale	— Vaste tumeur ~~au niveau de~~ partie antérieure de la colonne ~~dans~~ vis-à-vis des dernières dorsales — à l'intérieur il s'écoule un pus contenant des grumeaux — on voit que la poche qui forment cette tumeur est constituée en avant par le ligament antérieur décollé mais réunie encore aux vertèbres par des trabécules qui forment des cloisons incomplètes de sorte que les vertèbres sont en contact avec le pus. ~~Les vertèbres~~ La tête de la 3e dorsale à la ~~dorsale~~ le corps de la 7e dorsale est en partie détruit et ~~[illegible]~~ reste jusque un sequestre qui s'enlève très facilement. Les autres vertèbres ne présentent pas d'altération à l'œil nu sauf la 2e cervicale dont le corps est dans sa moitié antérieure graisseuse et blanc. Le canal médullaire et la moelle sont parfaits intacts.	
Côtes	On trouve des abcès sur la paroi thoracique au niveau des 4e et 5e côtes et à gauche 5e et 6e — pour les 4e et 5e au niveau de l'angle des côtes et pour les ~~côtes qui~~ 7e près du cartilage ces abcès faisant saillie en dedans du thorax de la grosseur d'un œuf de poule — et aussi pour 6e 7e droite qui correspondant au trajet	

DATES	HISTOIRE PATHOLOGIQUE	PRESCRIPTIONS
	fistuleux — Dans les points correspondant à ces abcès on trouve une carie de la côte et même un séquestre au niveau de la 7e droite. — Les os du crâne n'offrent aucune altération de ce genre	

Vigard François, 26 ans. Vélocitier.
à Janéiriat (Isère)
né le 6 mars 78 à Longchène, venant
entre de M. Abayet
Souffre depuis 14 mois environ d'un
rétrécissement œsophagien, situé au niveau
cardia. La difficulté pour avaler les aliments
a été allant en augmentant graduellement
les 3 ou 4 mois moment donné, le malade
avait plus avaler absolument que du
et des potages de semoule ; tous les
aliments étaient rendus quelques
minutes après leur ingestion, sans avoir
de douleurs ; aspect pâle et tirant sur la face
Les plus petites olives sont arrêtées
milieu du cardia.
A l'entrée du malade à Longchène, celui
présente une amélioration considérable ;

il mange un peu de pain et des soupes légères sans les rendre.

Le 26 mars, après s'être relativement bien porté, il fut pris tout à coup, de phénomènes de matité, d'une violente douleur au côté droit de l'abdomen, suivie bientôt de fièvre, frissons, ballonnement du ventre, grippée; enfin à midi, il mourut avec tous les signes d'une péritonite mortelle provenant d'une perforation intestinale.

Autopsie. Volume de l'estomac considérablement agrandi et distendu par une grande quantité de soupe de semoule le malade avait mangée la veille de mort. Parois stomacales hypertrophiées.

Au niveau du cardia, rétrécissement cicatriciel considérable, ne admettant que

pointe du petit doigt ; la lumière du conduit
ème s'a niveau traversée par une bride
ouvelle à la manière d'une corde d'arc ; les
s d'œsophage sont à ce niveau épaissies,
ures et crient sous le scalpel. Au
u des rétrécissement, infundibulum, ayant
ndu et aminci la paroi d'œsophage.
mmédiatement au dessous du rétrécissement
et au commencement de la grande courbure
stomac, ulcère à bords taillés à pic
réguliers, peu profond, mais large
e une pièce de 5 francs environ.
Au niveau du pylore, rétrécissement
ouvel encore plus considérable que
mier ; l'orifice pylorique n'a pas plus
l cent. de diamètre ; les parois sont à
veau épaissies et fortement indurées.

A 1 cent. environ au dessus de cet
est sur la face post. de l'estomac, ulcère
de 1 cent. 1/2 de diamètre, à bords tai
à pics et parfaitement arrondis, qui
intéressé toutes les tuniques de l'est
qu'est à ce niveau complétement p
C'est par cet ulcère que les matières
taires se sont épanchées dans le pé
amenant cette péritonite suraiguë
ptement mortelle.

Le reste de l'estomac ne présen
aucune altération

Au sommet du poumon gauche, nombreu
en rapport avec des altérat. tubercu
adhérences ~~tuberculeuses~~.

Rien au sommet droit

HOTEL-DIEU. — Salle Saint Charles N° 69

Nom Fortuné Philibert
né à St Julien en Vercors (Drôme)
demeurant à —
profession cultivateur
âge 57 ans
tempérament
constitution
entré le 14 juillet.
sorti le

DIAGNOSTIC ET RÉSUMÉ

2 Cystite chronique
1 Péritonite chronique

Autopsie
Calcul volumineux dans la vessie
Cystite chronique
Rétrécissement de l'orifice pylorique produit par un épaississement de la muqueuse avec induration. —
Infiltration tuberculeuse des poumons

HISTOIRE PATHOLOGIQUE

Cet homme a déjà séjourné à St Charles depuis le 16 Août 1870 jusqu'au 6 juin dernier pour une dyspepsie grave. —
Parti à St Laurent le 6 juin pour une cystite; il revient actuellement pour traiter son ancienne maladie. —

Eau pure
Vin de Bordeaux
Diet 100 Urin 28 } potion
S.N.D. Bromure 2g
Tisane de Bourgeons de sapin

Lyon. Imp. veuve Bonnetat et fils

DATES	HISTOIRE PATHOLOGIQUE	PRESCRIPTIONS

HOSPICES CIVILS DE LYON.

Observation prise par le Dr A. Drivon qui soignait la malade –

HOTEL-DIEU.

Nom Vogley veuve Salle _____ Lit N° _____ F° _____

Prénoms Olympe

Age 39 ans

Profession tailleuse de cristaux

Né à La Côte St André

Demeurant à Lyon.

Entré le

Sorti le

DIAGNOSTIC ET RÉSUMÉ.

Ulcère de l'estomac – hémorrhagies profuses – avec récidives – ayant résisté à l'emploi des moyens ordinaires. – Arrêt immédiat et guérison par les lavements d'eau chaude à 50°.

Chef du service, M. _____ | OBSERVATION CLINIQUE. | Elève interne, M. _____

réglée à l'âge de 12 ans – Chlorose, les règles sont restées 4 ans sans reparaître – état chlorotique persistant pendant la nubilité – mariée à 19 ans. pas de grossesse.

Il y a 15 ans au mois de novembre à la suite de chagrins et de veilles causés par une longue maladie de sa mère, madame Vogley a été prise le matin au lever de vomissements alimentaires mélangés d'une grande quantité de sang noirâtre (une cuvette)

Le vomissement ne s'est pas renouvelé, mais pendant 2 mois les digestions sont restées très difficiles, douloureuses, les selles noirâtres et l'anémie profonde.

En novembre 1892 six mois après les

57.090. — Imp. A. Waltener. — P. Legendre et Cie, suc. — Lyon.

Nom _____ Salle _____ Lit N° ____ F° ____

mort de son mari qui a succombé à une longue maladie (Phtisie pulmonaire)
Étant à la promenade dans la matinée, vomissements alimentaires — dans la soirée nouveau vomissement, le souper est rejeté avec du sang liquide (un demi vase)
L'hémorrhagie ne s'est pas reproduite, mais persistance de vomissements alimentaires fréquents — anémie de plus en plus marq.
Le 5 octobre 1896 revenant d'un voyage en Suisse où elle a fait quelques abus de c. de vin blanc. elle a été prise le soir de vomissements alimentaires et sang melang.
Le 6 au matin étant encore à jeun elle est prise en écrivant de syncope, elle s'éc. sur son bureau, vomissement de sang pur très abondant, (un litre) — au bout de quelques minutes, nouvelle hémorrhagie 3 fois dans la même journée.
Le Dr Boyer appelé prescrit: glace en permanence sur l'estomac, eau de Tech. un peu de lait coupé, eau de vie glacée pour entretenir, diète, repos absol.
Malgré ce traitement retour de l'hemorrh. tous les jours ou tous les 2 jours, parfois deux dans la même journée.
Je suis appelé le 8 octobre et je trouve la malade dans un état de faiblesse extrême décoloration complète des lèvres, menace de syncope au moindre mouvement,

Nom _____ Salle _____ Lit N° ____ F° ____

Pouls filiforme. Au palper de l'épigastre on trouve au dessous de l'appendice xyphoïde un point d'induration manifeste, mais non douloureuse, (madame Rogbey dit n'avoir jamais souffert) mais en raison de la gravité de la situation j'évite de prolonger mon examen.

Prescription — Injection hypodermique matin et soir d'une seringue d'Ergotine Lamante.

Sous nitrate de Bismuth 10 gr en suspension dans un peu d'eau gommée par Cuttereis.

Continuation de la glace sur l'estomac

Lait glacé pour boisson.

repos absolu — position horizontale.

Deux jours sans vomissements, mais selles noirâtres abondantes, (bismuth et sang digéré)

11 octobre Retour du vomissement sanglant mais moins abondant.

Cerchlorure de fer en solution normale bien neutre. X gtts, matin et soir dans un peu d'eau sucrée par petites doses

Continuer les injections d'Ergotine et l'usage de la glace.

12, 13 pas de vomissement.

Le 14 novembre dans la nuit, retour de l'hémorrhagie, plusieurs selles mélaniques. Le malade est dans un état de faiblesse extrême

Nom Salle Lit N° F°

Syncopal et menaçant :
14 novembre Le Dr Crépier est appelé en consultation.
on prescrit
3 fois par jour un lavement d'un litre d'eau chaude à 48° 50°
Continuer les injections d'ergotine, matin et soir.
ce traitement est continué pendant une huitaine de jours, mais dès le premier lavement suppression brusque des hémorrhagies (vomissements) il persiste simplement un léger suintement dans l'intestin se traduisant par des selles noirâtres qui bientôt disparaissent à leur tour.
alimentation progressive — et convalescence rapide sans nouvel incident.
1er Xbre La malade a repris un certain embonpoint, mais une teinte anémique persiste encore.
Prescription 4 granules d'arséniate de fer au mithridate chaque jour

8 février Embonpoint normal — teint chaud et coloré, — les digestions sont bonnes, la malade n'éprouve plus qu'un peu d'anhélation à la marche et parfois quelques battements tumultueux du cœur.
rien d'anormal à l'auscultation —

Dysenteries et diarrhées

Modèle N° 21.

HOTEL-DIEU. — *Salle* Ste Jeanne *N°* 8

Nom Benoît Jandet

né à Yenne

demeurant à

profession garçon épicier

âge 18 ans

tempérament

constitution

entré le 5 7bre 1881

sorti le — Mort le 14 7bre 1881

DIAGNOSTIC ET RÉSUMÉ

Dysenterie

HISTOIRE PATHOLOGIQUE

Père en vie vivant ; mère morte d'une affection chronique de la poitrine à 55 ans ; un frère mort aussi de la poitrine à 20 ans, au bout de 6 mois de maladie.

Cet homme s'est toujours bien porté ; il tousse cependant beaucoup en hiver ; il n'a jamais craché de sang.

Il y a 5 jours, sans ~~motif~~ apparent, il fut pris de coliques très-violentes, avec selles diarrhéiques abondantes et fréquentes, et vomissements bilieux

Actuellement, il va de ventre presque toutes les 1/2 heures, et ses selles contiennent du sang ; il a quelquefois de faux besoins et souffre alors beaucoup.

Les coliques sont toujours très-fortes ; le ventre

DATES	HISTOIRE PATHOLOGIQUE	PRESCRIPTIONS
	n'est pas gros ; mais il est sensible aux pressions si elles ne sont pas trop légères.	
	Le malade continue à vomir ce qu'il boit, du moins en partie.	
	Il n'a pas d'appétit et a très soif ; sa langue est blanche et subburrale, et le malade se plaint d'avoir mauvais goût à la bouche.	
	Il tousse un peu et vomit quelquefois à la suite d'efforts de toux. ~~Il a~~ L'expectoration est grisâtre, épaisse, et ~~peu~~ assez abondante.	
	Il a beaucoup maigri durant cet été.	
	On ne trouve aux poumons qu'un peu d'obscurité de la respiration.	
	Rien au coeur.	
11 7bre	La dysenterie a résisté à l'emploi de l'ipéca ; et malgré le thé au rhum, le malade se trouve dans un état adynamique très-prononcé. — Prescrit sur l'ordre	
14 7bre	Mort à 11 heures du soir dans le collapsus le plus	
16 7bre	complet.	
	Autopsie —	
	Le gros intestin est parsemé ~~d'hémorrhagies~~ de plaques et de piqueté hémorrhagiques, qui deviennent plus nombreux et plus confluents à mesure que l'on se rapproche du rectum. Par place, la muqueuse est érodée, et laisse à nu la tunique musculeuse. — Vers l'extrémité anale surtout, la muqueuse est épaissie, et prend une teinte grisâtre très-prononcée, et les ulcérations deviennent plus rapprochées. Les poumons sont entièrement sains — Pas d'adhérences pleurales.	
	Pas de traces de péritonite.	

Modèle N° 21.

HOTEL-DIEU. — *Salle* 1re Femme *N°* 118

Nom Bihr Anne Marie

né à Triesch (Bas Rhin)

demeurant à Lyon

profession femme de ménage

âge 40 ans

tempérament

constitution

entré le 25 août 1880

~~sorti~~ mort le 17 7bre 1880

DIAGNOSTIC ET RÉSUMÉ

Dysentérie

HISTOIRE PATHOLOGIQUE

Très-bonne santé habituelle =
= a eu la fièvre typhoïde à 20 ans = Pas de diarrhée, ni de dysentérie antérieure
= a eu 10 enfants, les a tous nourris et a eu en outre 3 nourrissons = dernier accouchement il y a 7 ans =
= a toujours l'anémie dernière, pendant les deux mois de janvier et de février. =
= malade a toujours encore dernièrement pendant les mois de mai, juin, juillet = et pendant 5 ou 6 mois elle malade a craché le sang aux époques menstruelles, depuis 2 mois ce crachement de sang ne s'est pas reproduit =
Malade entre actuellement à l'Hôpital pour une dysentérie dont le début remonte à un mois = au début la malade avait au moins 10 selles par jour, selles sanguinolentes et douloureuses, mais en outre

DATES	HISTOIRE PATHOLOGIQUE	PRESCRIPTIONS
	par des tangs. —	
	Actuellement malade est constamment poursuivie par l'envie d'aller à la selle = elle a beaucoup de tenesme fait de grands efforts, pour arriver à l'expulsion des gaz glaires ou d'un peu de tangs. —	
	= Malade a conservé un peu d'appétit = langue rouge, dépouillée de son épithélium = tangs très vite =	
	Malade actuellement ne tousse pas du tout =	
	à la percussion : sonorité très ayant surtout à gauche	
	à l'auscultation : bruit respiratoire très obscur, d'une façon générale d'asphyxie prédominant pour les deux clavicules. —	
	= En arrière : à gauche, très-grande obscurité de la respiration dans toute la hauteur du poumon	
	= à droite : obscurité au sommet : respiration plus bien d'ailleurs 2/3 sup. —	
	= Cœur : rien	
11 7bre 80	La dysentérie continue, selles sont cependant moins nombreuses. La malade devient cachectique. Elle a du tenesme anal. Depuis quatre ou cinq jours elle se plaint d'une douleur très violente au niveau de la fosse iliaque droite, au point de vue gauche, au niveau du mouvement douloureux. Le ventre est le siège de gargouillement.	
	Urines. — Elles déposent un peu de pus. Pas d'urine intercalée. Elles précipitent très abondamment.	
16 7bre	La cachexie s'accentue de plus en plus, du pus sort en caillots. Depuis deux ou trois jours la malade tousse quelque peu. Elle crache expectoration jaunâtre, puriforme. La malade souffre toujours beaucoup au point douloureux à partir du 11 7bre. Ténesme anal même vésical toujours assez prononcé.	
	Autopsie. — A l'ouverture de la poitrine on sent un dimanche du côté des organes thoraciques. Il y a aucune adhérence nulle part. Les poumons sont sains. On ne constate qu'une cicatrice au sommet du poumon gauche. La crosse ne présente pas de tubercules. Le cœur ne paraît pas plus volumineux. Il est de volume	

1re femmes Bihr Anne Marie n° 118

DATES	HISTOIRE PATHOLOGIQUE	PRESCRIPTIONS
Suite de l'autopsie	normal. Les valvules sont suffisantes, les orifices ne sont pas rétrécis seulement, sur le bord de la valvule mitrale on constate dans une largeur de 2 à 3 millimètres un dépôt fibrineux. — A l'examen des organes abdominaux, le premier phénomène qui frappe c'est un épanchement de matières fécales du côté de la fosse iliaque gauche. Là, en effet, au niveau du colon iliaque (S iliaque) il y a une rupture de l'intestin d'une avec grande largeur; il est appliqué sur une partie d'au moins deux centimètres de longueur et il se déchire au moindre mouvement qu'on lui fait imprime. On ne peut enlever l'intestin, quelque précaution que l'on prenne, sans qu'il se divise en deux parties.	
	En vain cherche-t-on les lésions du péritoine en rapport avec la perforation intestinale; il n'existe que quelques ecchymoses de l'intestin grêle et aucune plaques blanchâtres sur les anses inférieures notamment du côté du péritoine pelvien où la pleurésie est bien plus accentuée.	
	Notons en passant que pendant la vie la malade n'a présenté aucune signe de péritonite et ce n'est que la perforation. Le ventre est resté souple, petit, sans douleur vive au niveau du trajet de jamais de constipation, mais il était. Le second phénomène toute l'attention, pendant les derniers jours, était du côté des selles. Elles étaient partagées entre les derniers et la dysentérie. Ce n'est pas à la partie inférieure du rectum existait des ulcérations, taillées comme à l'emporte-pièce, en parties de substance irrégulières; tout autour de elles la muqueuse est comme bourgeonnante. Les ulcérations plus nombreuses au le rectum se montrent cependant ça et là jusqu'au cæcum. Dans deux ou trois points très-limités, la muqueuse est congestionnée, ecchymotique. La vessie n'offre rien de particulier si ce n'est quelque une légère congestion.	
	Reins. — Les deux reins ont à peu près le même volume, mais petits, au dessous du volume normal. Et la coupe on voit un peu moins des deux surfaces de section; il n'y a aucune trace de calcul. Les deux reins offrent à peu près la même altération et au même degré. La substance corticale d'un aspect sombre paraît diminuée d'épaisseur. Les calices sont remplis d'un pus noirâtre, plaques des pyramides sont altérées; elles n'ont plus cette couleur rouge qui leur est propre; elles offrent un aspect noirâtre qui tranche nettement sur les parties voisines et qui se rapproche de la couleur du foie. Les calices. Les pyramides semblent être diminuées au fur	

DATES	HISTOIRE PATHOLOGIQUE	PRESCRIPTIONS
	on retire [illegible] par leur contenu. Elles sont diminuées surtout les deux sommets dépendant leur forme physique et [illegible] et [illegible] [illegible] A la surface interne de la vessie on constate des granulations qui ne forment [illegible] dépendant la muqueuse et à peu près de volume normal et n'offre rien d'important à remarquer. La prostate et [illegible] sont normales.	[illegible] ne prendre pas en [illegible] la [illegible]

HOPITAL DE LA CROIX - ROUSSE. — Salle St Pothin N° 56.

Nom Mathieu Jean

né à Lyon

demeurant

profession terrassier

âge 47 ans.

tempérament

constitution

entré le 11 Mai 1871 à St Pothin / le 22 Avril à St Eucher.

sorti le

DIAGNOSTIC ET RÉSUMÉ

Dysenterie

DATES	HISTOIRE PATHOLOGIQUE	PRESCRIPTIONS
	Parents morts de maladies inconnues: le père à 50 ans - Un frère mort aussi, d'une maladie aiguë (?). — Pas de maladies antérieures sauf une douleur dans l'épaule droite et qui dura deux mois. — Pas d'abus d'alcools. Rappelé pendant la guerre comme ancien soldat, il entra dans le 97me de marche et fit partie du corps du général Crémer. Pendant la retraite en Suisse, il éprouva à Mont le 29 janvier, de la céphalalgie, de la rachialgie, des nausées, une grande chaleur et aperçut en même temps une éruption qui couvrait tout son corps excepté la face; En cet endroit l'éruption ne se fit que lorsque le malade fut en Suisse où il parvint partie en voiture partie à pied, au milieu de la neige le 1er février. Le lendemain encore il dut faire ~~huit~~ huit heures de chemin à pied pour atteindre le lieu du campement définitif. — Il eut une variole très confluente - Six jours après son arrivée dans le campement définitif il fut pris d'une soif très vive qui ne l'a plus quitté. — Deux jours après ces six derniers, alors que ses boutons étaient secs ou à peu près et que son corps était couvert de croûtes il commença à enfler; les pieds furent les premiers pris à ce que dit le malade et la face le fut après eux. — En Suisse on lui fit boire beaucoup de vin blanc pendant sa maladie. Il rentra en France au moment de la paix et trois jours après son arrivée il entra à l'hôpital des Collinettes où il fit un séjour de 4 semaines et n'en sortit que pour entrer aussitôt à l'hôpital de la Croix Rousse dans la Salle St Eucher. Une violente dysenterie avait provoqué une énorme chute du rectum que Mr Laroyenne guérit au moyen de 2 lavements au nitrate d'argent. - Il ne restait plus de cela qu'une rectite qui empêchait le malade de ~~rétenir~~ ou de garder les matières fécales selon sa	

DATES	HISTOIRE PATHOLOGIQUE	PRESCRIPTIONS
	sa volonté. Il avait donc une incontinence des matières fécales.	
	Aujourd'hui le malade est atteint d'anasarque ~~généralisé~~ les parois abdominales sont en particulier très œdématiés ce qui empêche de reconnaître des organes abdominaux. La face est aussi œdématiée et bouffie.	
	Malgré l'état de la paroi abdominale on peut constater du tympanisme, et très-probablement un épanchement dans le péritoine.	
	La pression sur la région des reins est douloureuse, surtout à gauche sans cependant l'être beaucoup.	
	La langue est lisse, l'appétit très médiocre, le pouls petit à 80.	Eau panée vineuse 4. pil. tanin de 0,10.
Mai 13	Le malade pert encore involontairement les matières fécales mais beaucoup moins. Il boit aussi un peu moins qu'auparavant.	
	Les urines sont pâles, décolorées; traitées par l'acide et par la chaleur elles ne donnent aucun précipité. — Les réactions constatant la présence du sucre sont aussi défaut. —	
	Mr. Paroyenne affirme qu'il y a 10 à 12 jours, les urines étaient très colorées et qu'elles donnaient un précipité d'albumine lorsqu'on les traitait par la chaleur ou par l'acide nitrique —	
	Le malade urine au moins 20 fois par jour, et à chaque fois il se trouve très soulagé. — Il urine beaucoup plus qu'auparavant.	
	A la percussion du thorax on trouve un peu de matité en arrière; elle est rendue très difficile par l'état général du malade qui ne peut pas s'asseoir dans son lit et par l'œdème des parois thoracique, œdème très considérable à ce niveau et encore par la douleur qu'elle provoque.	Pot { Ext. quina — 4 gra { Sp. écorce d'or. amère Eau panée vineuse 1 pil. tanin — 0,10.
	A l'auscultation on trouve quelques petits râles muqueux à la base du côté gauche. — Rien au Cœur.	
	La percussion de l'abdomen est aussi très douloureuse.	
	pouls lent à 64. Le Malade ne peut pas beaucoup manger sans en être incommodé.	
Mai 15	R.P. Urines plus colorées qu'avant hier, pas d'albumine	— id —
19.	Vive oppression, dyspnée — Respiration haletante suspirieuse — 40 respirations à la minute — pouls petit incomptable —	Eau de vie allemande — 20 g Sp. de nerprun — 30 g P. stimulante On supprime le tanin.
20.	Evacuations abondantes et g.g. f. involontaires. Beaucoup moins d'oppression.	Vin — 3 gra dans la tisane.
	Mort à 20 à 11 heures du soir.	
	Pendant tout le temps qu'a duré la maladie ce malade a répandu une odeur nauséabonde, qui était due d'abord aux matières qu'il répandait dans son lit, et plus tard à la gangrène qui avait envahi son scrotum comme le verra à l'autopsie.	

DATES	HISTOIRE PATHOLOGIQUE	PRESCRIPTIONS

Autopsie

De Mathieu Jean, Terrassier âgé de 47 ans. Mort dans la Salle St Pothin N° 56 le 20 Mai 1871 à 11 heures du soir. —
Et faite le 22 à 6 heures du matin.

La peau présente en plusieurs points : les 2 cuisses et les 2 mollets, à leur partie postérieure, à la région lombaire, une coloration rouge par petites plaques surélevées au milieu desquelles on trouve de larges phlyctènes surtout sur la cuisse gauche.
La peau des fesses est ulcérée et gangrénée dans les points qui appuient sur les cuisses — l'épiderme des régions plantaire est macéré et détaché.

Toute la peau est infiltrée considérablement.

Poumons sains si ce n'est avec de l'œdème et sur le bord supérieur du lobe moyen droit un peu d'Emphysème.

Quelques adhérences entre la plèvre pariétale et la plèvre viscerale droites, d'autres adhérences plus nombreuses à gauche — Hydrothorax dans les 2 plèvres et assez abondant —

Sérosité rouge dans le péricarde — Cœur normal — Un caillot récent, décoloré dans l'aorte se prolongeant dans l'aorte descendante, vers sa fin il devient noirâtre —

Intestin très distendu — Arborisations de tout l'intestin grêle — Toute sa muqueuse ainsi que celle du gros intestin est extrêmement pâle — Au rectum à cette pâleur se joint une infiltration de la muqueuse qui donne à l'intestin plus d'un centimètre d'épaisseur — Cet épaississement n'arrive pas brusquement —

Pancréas et rate sains. — Epanchement abondant dans le péritoine.

Reins parfaitement réguliers à l'extérieur — A l'incision on voit facilement qu'ils sont altérés mais non pas en totalité, ce qui permet de bien reconnaître l'altération — Les pyramides médianes des 2 reins sont d'un jaune grisâtre granuleux ainsi que la substance corticale qui les environne — Ce n'est guère que sur la limite de ces pyramides altérées qu'on trouve une très mince ligne de tissu sain qui permet de reconnaître leur forme primitive — Les pyramides qui forment les extrémités supérieure & inférieure de chaque rein sont parfaitement saines.

Rien d'anormal dans les Capsules sur-rénales —

Pie-Mère très adhérente au Cerveau — Rien d'anormal dans tout celui-ci si ce n'est un épanchement séreux un peu considérable dans les ventricules latéraux

Altération très rapide de tous les parenchymes, surtout les reins.

DATES	HISTOIRE PATHOLOGIQUE	PRESCRIPTIONS

HOSPICES CIVILS DE LYON

HOTEL-DIEU

Nom Cholet Salle Ste Jeanne Lit N° 1 F°

Prénoms Marius

Age 19 ans

Profession Journalier

Né à Tourvoie

Demeurant à

Entré le 11 janv 84

Sorti le Mort le 24 jan

Autopsie

DIAGNOSTIC ET RÉSUMÉ

Dysenterie

Chef du service M

OBSERVATION CLINIQUE

Elève interne M.

Père mort à 52 ans de la tuberculose. Mère bien portante. 1 frère & 2 sœurs en bonne santé. 1 frère mort à 11 ans de la dysenterie.

Pas de scrofule dans l'enfance. Aucune maladie.

Il y a 8 jours le malade fut pris de douleurs de ventre avec diarrhée profuse. Bientôt il eut du ténesme, de faux besoins extrêmement les selles sanglantes & glaireuses sont continuelles, involontaires.

La langue est blanche saburrale.

Le ventre est douloureux dans toute son étendue.

L'appétit est complètement perdu.

Rien d'anormal du côté de la vessie ; faux besoins.

Le malade ne tousse pas. Rien à l'auscultation du cœur ni du poumon.

1er S Les selles restent continuelles & involontaires.

Nom _____ Salle _____ Lit N° ____ F° ____

Il y a 44 matières fécales dans ce selle.

16 S. Coryzas des fosses nasales continuels - Selles très fréquentes - mêmes de selles involontaires,

Le Malade a beaucoup de peine à uriner

Abcès du cou s'étant enflammé - retention de pus

Ganglions dans l'aisselle - Lymphites du cou

17 S. Le Malade a été opéré - Cautérisation et Débridement du thermo cautère

18 S. Pas de T. Rétrocession profonde - Selles involontaires.

Encore un peu d'inflammation ganglionnaire dans l'aisselle

19 S. Etat général très mauvais - Pouls très faible - Selles involontaires - L'Etat local paraît seul bon

20 S. Pouls impossible à compter - Refroidissement des extrémités & du nez - peau excavée.

Mort dans la nuit

22 S. Autopsie: On examine d'abord la lésion locale - Rien au niveau du cou, Mais dans l'aisselle, on retrouve profondément du pus très fétide (la valeur d'une cuillerée à bouche) avec une couleur grisâtre - Rien dans l'artère de l'épaule ni dans aucune autre artérialation

On enlève les poumons - Pas d'adhérences ni d'épanchement

Pas trace de tubercules

Le cœur pèse 320 g. pas de lésions dans le péricarde

Encore lésion valvulaire

Le foie 1150 g. est sain aussi que la rate

Les Reins pèsent 120 & 135 g n'offrent aucune lésion.

On sent les uretères jusqu'à la vessie qui on voit & qui ne présente pas trace d'inflammation -

On enlève alors l'intestin, & on trouve les lésions

Nom Salle Lit N° F°

Disposées sur 2 zones distinctes l'une commence à 8 ou 10 cm du rectum s'étendant sur espace 25 à 30 cm & l'autre au voisinage de l'appendice iléo cæcal sur une étendue de 15 cm environ. La portion intermédiaire est saine. L'intestin grêle ne présente qu'un peu de congestion dans sa 1e portion.
Au niveau des portions altérées, on note un épaississement considérable avec rougeur vive & ulcération confluente.
Dans la portion voisine du rectum les ulcérations bourgeonnantes sont moins profondes & paraissent en voie de cicatrisation. Au niveau de l'appendice au contraire elles sont taillées à pic avec des bords déchiquetés. L'anus a le diamètre d'un pois de 2 francs.

Nom Salle Lit N° F°

H. H. — S. G. — Feuilles d'Observations, Intercalaires. — 11-82. — 10.000.

Imp. Alf. Louis Perrin

HOSPICES CIVILS DE LYON

HOTEL-DIEU

Nom Mirguet Salle 4e femmes Lit N° 16. F°

Prénoms Anne

Age 77 ans

Profession sans

Né à

Demeurant à

Entrée le 15 mars 86

Sorti le le 26 avril 86.

Décédée

DIAGNOSTIC ET RÉSUMÉ

Cancer de l'S iliaque

Chef du service M

OBSERVATION CLINIQUE

Elève interne M.

Pas de renseignements sur les antécédents héréditaires.

Réglée à 13 ans – Ménopause à 42 ans.

Pas d'antécédents utérins – pas d'affection aiguë.

Alcoolisme : un peu de rhum dans le café le matin – Pas de syphilis.

Rhumatisme chronique – les petites articulations sont noueuses.

Depuis trois ou quatre ans, souvent, dans la rue, la malade est prise de faiblesse – mais ne perd pas connaissance – Jamais de paralysie.

Se plaint depuis deux mois environ de douleurs dans l'abdomen.

Elles siègent au niveau de l'ombilic, et sont peu vives.

Parfois et d'une façon assez intermittente, 2 ou 3 selles diarrhéiques par jour – Sensation fréquente de faux besoins, a eu parfois aussi des selles sanguinolentes.

Peu d'appétit depuis 3 mois – Un peu de dégoût pour la viande. Pas de vomissements – Langue sèche et blanchâtre –

Teint cachectique – amaigrissement –

Oedème léger des membres inférieurs, surtout des pieds

Nom _____ Salle _____ Lit N° ____ F° ____

Coeur: ~~non pas hypertrophié~~ pointe dans le 5e espace. – Souffle systolique léger ayant son maximum d'intensité entre la pointe et le sternum.

Poumons. Respiration très obscure. pas de râles.

~~Urine~~: L'abdomen est dur, non ballonné. ~~Bord de~~ Tumeur de tumeur facile et bien limitée dans la fosse iliaque droite – Plé cachectique de la paroi.

Urine: Pas d'albumine.

9 Janvier 86. Autopsie. Péritonite localisée du petit bassin –

Pouls = Coeur = 180
foie = 1320
Rein = 110
90
Rate = 40

L'utérus est fortement dévié à droite par une poche purulente de la grosseur d'une orange, située en arrière de la branche horizontale gauche du pubis, et formée aux dépens du ligament large.

L'iliaque adhérent à l'utérus a été entraîné à droite et forme un coude qui donnait la sensation d'une tumeur au niveau de la fosse iliaque droite, puis revient passer en arrière et au dessous de la poche purulente, où il est enveloppé à l'extrémité inférieure au devant de l'ovaire, par un mésentère cancéreux qui n'obstrue pas son calibre –

Tumeur fibreuse de l'utérus –

Rien aux reins ni au foie.

Coeur petit – sans lésions valvulaires autres que des végétations sur la face inférieure et près du bord libre des valvules sigmoïdes de l'aorte – Athérome de l'aorte.

Rien aux poumons.

HOSPICES CIVILS DE LYON

HOTEL-DIEU

Nom Gros Salle 4e Femmes Lit N° 21 F°

Prénoms Marguerite

Age 55 ans

Profession Chapelière

Né à St Etienne

Demeurant à

Entré le 21 Août 85

Sorti le Mort le 6 Sept.

Autopsie

DIAGNOSTIC ET RÉSUMÉ

Dysenterie

Chef du service M

OBSERVATION CLINIQUE

Elève interne M.

Père mort paralysé à 67 ans. Mère morte à 75 ans de la poitrine. 4 frères ou sœurs morts en bas âge.

Croûtes dans les cheveux - glandes sous le cou - affections cutanées multiples dans l'enfance.

Menstruation établie à 19 ans toujours irrégulière ayant cessé depuis 5 ans.

Elle s'est mariée à 23 ans. Son mari est bien portant. 4 enfants en bonne santé.

Depuis 13 ans en maladie à des crises nerveuses avec mouvements convulsifs, sans perte de connaissance. Toujours avaient sensation de strangulation à la gorge.

Elle n'est pas sujette à tousser. Elle n'a jamais eu d'hémoptysies.

Imp. N. Rey et Cie - Lyon

Nom _____ Salle _____ Lit N° ____ F° ____

Il y a 10 jours la malade commença à ressentir des
gênes besoins fréquents. Elle avait de temps en temps
une selle diarrhéique. Elle ne fut encore amenée de
continuer à s'alimenter. Il y a 4 jours que les gênes
besoins devinrent plus fréquents. La malade commença
à avoir des selles glaireuses & sanglantes.
Et actuellement elle entre très affaiblie, accuse une
douleur abdominale vive qui dessine le trajet du
colon. Elle a des nausées continuelles.
Peau T. le pouls est rapide régulier 116.
Il y a des refroidissements des extrémités.
La langue est blanche, un peu horsente.
La malade a des gênes besoins continuels, mais les
selles uniquement composées de glaires & de sang sont
involontaires. La malade va sous elle & ne
peut garder aucun lavement. Rien à l'auscultation
21 d. & à l'inclinaison. Mêmes de sang dans les selles. La
malade n'a plus de selles involontaires. L'examen
par l'anus. L'auscultation attentive ne révèle rien de
24 d. Les douleurs lombaires intenses sont moins fréquentes.
Le ventre est moins douloureux à la pression.
Mêmes de sang dans les selles.
29 d. Encore des selles involontaires moins fréquentes.
Les lavements sont mal gardés. L'anus est peut être
tolérant des vomissements. La figure est meilleure. Pas
des selles de couleur jaunâtre contiennent encore des
débris ressemblant à de la viande. Le ventre est moins
douloureux au toucher.
26 d. Les lavements ne sont pas gardés. Les vomissements
des selles restent très fréquentes.

Nom Salle Lit N° F°

28 d. Hier on sonde la malade qui n'urine pas depuis plusieurs jours. Le matin on constate qu'elle a pris muguet. Un peu de refroidissement des extrémités. Les yeux sont enfoncés. Pl. cachectique de la figure. 12 selles dans la nuit. Elle doit avoir mieux gardé ses lavements. P 108

31 d. Beaucoup de muguet. Pl. cachectique très marqué. La malade s'affaiblit de plus en plus. Les selles involontaires persistent. Le ventre reste très douloureux à la palpation. Les urines sont purulentes. Rougeur intense des 2 fesses

2 fév. Le Muguet persiste. La rougeur des fesses a augmenté. La peau s'enlève par plaques. La malade s'escarre au niveau. Le décubitus est douloureux. Les selles involontaires persistent. La cachexie s'accentue. On sonde toujours la malade

4 f. Au niveau des fesses rouge & escarré on note le début de petites escares. Toujours des selles involontaires. Toujours du muguet. Affaiblissement très grand.

5 f. Mêmes état. Selles involontaires continuelles. P 130 R 28 Les yeux sont enfoncés. Refroidissement des mains & des extrémités.

6 f. La malade relève on ne peut plus éveiller son attention. Refroidissement. Mort

8 f. A l'Autopsie. On enlève aisément le poumon. Nombreuses adhérences récentes & faibles à gauche. Les 2 poumons sont emphysémateux. Au sommet droit en s'incisant, on trouve une petite caverne à demi comblée du volume d'un pois, & un amas de matière crétacée comblant une caverne guérie.

Nom Salle Lit N° F°

du sommet gauche on a une caverne du volume d'une noix ayant à son intérieur un petit amas de matière crétacée en voie d'élimination. La caverne est entourée de toute part par du tissu fibreux légèrement sclérosé.

Le cœur est petit, présente à sa base & à sa pointe des plaques cartileuses.

Le foie est de volume normal, se pareit par places de cirrhose (il a d'ailleurs subi la décomposition cadavérique) mais la vésicule est pleine de calculs. Sa partie inférieure est occupée par un calcul organisé qui l'obstrue en entier, tandis que la partie supérieure contient un assez grand nombre de petits calculs qui nagent au milieu de la bile & restent isolés les uns des autres.

On enlève les reins & on peut sourdre du pus de côté. On incise alors l'uretère & on le trouve rempli de pus, qui on peut sourdre également du niveau des calices & des bassinets. La capsule est un peu épaisse, s'enlève encore assez bien.

On examine la vessie qui est un peu enflammée, tomenteuse. Les traces d'inflammation sont surtout visibles au niveau du col.

On enlève le gros intestin & g.g. mètres d'intestin grêle. On ne trouve rien sur l'intestin grêle. Au gros intestin il est criblé d'ulcérations, surtout dans le C. Dem. qui peut suivre du cæcum & dans le Dem. qui précèdent immédiatement la valvule cæcale. Les ulcérations complètement guéries ne laissent plus subsister qu'un pigmente noir obscure. D'autres en grand nombre sont encore

Nom Salle Lit N° F°

Les contours surélevés mais leur surface est en voie de cicatrisation. Recouverte d'une sorte d'enduit gélatineux. Les contours de ces plaques ulcérations sont souvent marqués par une ligne rouge brun. Il y a une injection assez vive à ce niveau.

Nom _____ Salle _____ Lit N° _____ F° _____

H. H. — S. G. — Feuilles d'Observations, Intercalaires. — 11-82. — 10.000.

Impr. Alf. Louis Perrin.

MODÈLE N° 21.

HOTEL-DIEU. — *Salle* 4ème Femmes N° 128

Nom Boulet Catherine
né à Auriolles (Ardèche)
demeurant à Lyon - rue Cuvier n° 50
profession Blanchisseuse
âge 64 ans
tempérament
constitution
entré le 29 Juillet 1882
sorti le Morte le 30 Juillet à onze heures du soir

DIAGNOSTIC ET RÉSUMÉ

Syphilis -
Bronchite généralisée
Cachexie
Dyssenterie ou diarrhée cholériforme

Autopsie

La malade paraît avoir succombé à des troubles intestinaux survenus après l'injection de la piqûre. S'agissait-il d'une dyssenterie ou d'une diarrhée cholériforme ? L'autopsie rend cette hypothèse plus probable qu'aucune autre. Il n'existait aucune lésion interne pouvant être rapportée à la syphilis.

HISTOIRE PATHOLOGIQUE

Céphalées
Croûtes dans les cheveux

Mr Gailleton consulté sur le cas de cette malade dit n'avoir rencontré que deux cas de syphilis tertiaire aussi grave

La malade aurait eu la Syphilis en 1870 — Vers cette époque elle va consulter Mr le Dr Gailleton qui lui conseille d'aller à la Antiquaille pour y suivre un traitement — La malade portait alors de nombreuses ulcérations dont on retrouve les cicatrices actuellement — surtout au niveau du poignet droit — Les ulcérations auraient commencé par cette région pour gagner peu à peu tout le corps — On remarque au niveau du poignet droit, face palmaire une cicatrice blanchâtre déprimée, adhérente aux os —

Mariée en 1850 — Pas de Grossesse —

Habituellement la malade tousse et s'enrhume facilement — Les rhumes durent longtemps —

La malade a perdu ses parents fort jeunes, elle ne les a pas connus —

Ménopause depuis 15 ans environ — pas de pertes utérines depuis —

DATES	HISTOIRE PATHOLOGIQUE	PRESCRIPTIONS
	pas d'excès alcooliques – Café le matin – pas d'argent blanc ni cau de noix	
Depuis un mois environ elle accusait quelques troubles gastriques dyspepsie – pas de polydipsie – Il y a mois environ qu'elle ne travaille plus – Mais c'est à cause de sa main droite qui fonctionnait difficilement en raison des cicatrices nombreuses qu'on remarque sur la paume droite	Le début de la affection actuelle se remonterait qu'à ~~deux mois~~ deux jours – A la suite de l'ingestion de quelques verres de piquette, la malade a eu une indigestion – Diarrhée colliquative – Affaiblissement, dépérissement rapide – Au début selles diarrhéiques abondantes et vomissements fréquents – pas de vomissements mais le café fréquentes – pas de sang dans les selles – (selles glaireuses au dire du mari) Depuis deux jours la malade n'a plus de diarrhée –	
(Amaigrissement extrême – mais il est bien apparent qu'elle n'a jamais été bien garnie – ce sont les propres paroles de son mari – Cependant elle a maigri d'une façon notable depuis 15 jours –	Etat actuel – La malade est très faible – Elle est couchée sur le dos – La voix est éteinte, c'est à peine si elle peut répondre quelques paroles aux questions qu'on lui pose – Tous les renseignements sont fournis par son mari – pouls petit, filiforme – Refroidissement des extrémités – Excavation des orbites – Langue saburrale très humide – pas d'œdème des membres inf. Tous légers – Expectoration nulle. resp. 40 – irrégulière – Affaissement du ventre, défaut de souplesse – foie cachectique très accusé – Gargouillement – Appétit supprimé c'est à peine si elle prend quelque cuillerée de liquide –	
30 Juillet	= La malade n'a presque rien pris depuis hier pas de selles – Refroidissement progressif –	

DATES	HISTOIRE PATHOLOGIQUE	PRESCRIPTIONS
	Autopsie faite le 1er Août 1842	9h½ du matin
	Ouverture de la poitrine = Les poumons présentent des adhérences aux deux sommets. Ces dernières sont bien marquées à droite où elles tirent dans toute la hauteur du poumon. En enlevant le poumon droit on dévelle la plèvre pariétale — Aux deux sommets nous rencontrons des tubercules crétacés du volume d'un petit pois. Engouement pulmonaire aux deux bases. Les bronches sont remplies de pus. Toutes les lésions pulmonaires sont surtout marquées à droite	
	Cœur = Les valvules paraissent suffisantes. Athérome de la crosse de l'aorte —	
	Rate. On rencontre plusieurs petits tubercules crétacés —	
	Foie. Le foie ne présente rien de particulier. Sur le Rein droit on rencontre une dépression cicatricielle, trace d'un ancien infarctus —	
	Du côté de l'abdomen on signale quelques adhérences péritonéales — Rien du côté de l'estomac.	
	Pas d'ulcération du côté du gros intestin. Ce dernier au niveau du colon ascendant on remarque une vascularisation très prononcée.	

N° 21 *bis*.

DATES	HISTOIRE PATHOLOGIQUE	PRESCRIPTIONS

Modèle N° 21.

HOTEL-DIEU. — *Salle* 4 m. f. N° 130.

Nom Lizélie Vaux

né à

demeurant à

profession ménagère

âge 40 a

tempérament

constitution

entrée le 29 juillet 78

sortie le 21 sept.. (morte)

DIAGNOSTIC ET RÉSUMÉ

Cachexie syphilitique
Diarrhée chronique

HISTOIRE PATHOLOGIQUE

Abus des alcooliques (enseignement de m. Dron)

Cette malade a un aspect cachectique ; la face est amaigrie, terreuse ; le corps est aussi très-amaigri ; outre cela, l'état intellectuel laisse beaucoup à désirer ; la malade a la parole traînante, elle répond pf. vagement aux questions qu'on lui adresse, et elle se met à pleurer au bout de quelques instants. La mémoire est notablement affaiblie. La malade n'accuse ni céphalée, ni vertiges, ni douleurs de reins ; les yeux n'offrent ni amblyopie, ni strabisme, ni dilatation inégale des pupilles. — Mais elle souffre dans les pieds dit-elle : on trouve, en effet, de l'œdème du dos des pieds, et, disséminés sur les membres inférieurs, les cicatrices d'une éruption d'ecthyma ; sur la cuisse droite, on observe même 3 ou 4 pustules ulcérées et récentes, et 2 ou 3 ecchymoses de purpura. — On ne peut obtenir aucun renseignement sur la nature des antécéd. pathologiques qu'elle aurait pu avoir. — Pas d'albumine dans l'urine. Pas d'engorgement ganglionnaire appréciable.

14 7bre

Déviation conjuguée des yeux à gauche. Contracture des fléchisseurs dans les membres inférieurs, des fléchisseurs et des extenseurs dans le membre supérieur. Contracture du tronc

DATES	HISTOIRE PATHOLOGIQUE	PRESCRIPTIONS
	mastoïdien gauche? La sensibilité générale est obtuse. Carphologie. Réflexes légèrement diminués à droite. Contraction moindre à droite des muscles de la face sous l'influence des piqûres faites au front. Fait constamment mouvoir les membres supérieurs. Serre la main très faiblement des 2 côtés. Somnolence. Facies stupide. Marmotte quelques mots inintelligibles. Quand on lève le malade on constate qu'elle ne peut se tenir debout, elle s'affaisse immédiatement et la tête se fléchit fortement. Les muscles de la nuque sont très contractés. Les malades voisines disent qu'elle prend des crises? quand elle va à la chaise. Va quelquefois sous elle. Boit et mange très-peu. La pupille gauche est un peu plus dilatée que la droite. T° Rect. 35°,9 Le corps est également incliné à gauche comme la tête.	
15 7bre	Stupeur moindre. Elle répond comme les jours précédents. Elle est encore couchée du côté gauche avec la tête fortement tournée de ce côté. Elle continue à remuer les doigts. N'a pas eu de crises ce matin. Les yeux se portent dans toutes les directions, pourtant par moments ils dirigent tout à fait à gauche. La plainte [illegible] de ses yeux. Retard plus marqué à gauche constaté quand on cherche à provoquer les mouvements réflexes. Le sterno-mastoïdien et muscles du côté gauche du cou sont rétractés.	
16 7bre	La tête est moins inclinée du côté gauche.	
17 7bre	Pas repris de crise. Pli cachectique. Paraît plus affaissée. Le membre supérieur droit est plus froid que le gauche. T° R. 33°,3	
18 7bre	T° R. 34°,5	
21	Prostration complète avec résolution des membres; tête toujours inclinée à gauche; encore légère résistance dans les muscles du M. sup. G. — à droite, on trouve au début, dans le triceps, un peu de roideur qui cesse et ne reparaît plus; en soulevant les M. on trouve un peu de roideur dans le G. tandis que le Dr. est absolument flasque. Insensibilité presque complète, sauf à la face, où elle est un peu moins marquée: il y a un retard assez marqué dans les perceptions douloureuses. En chatouillant la plante des pieds, on obtient des réflexes plus faciles et plus marqués à droite qu'à gauche. Un peu de cyanose aux extrémités. Pouls très petit, à 116. Respiration 32 p. minute; régulière; ne craint pas la lumière; — la papille est normale, sans œdème ni stase veineuse. — à chaque inspiration, le ventre se rétracte, et le diaphragme semble ne pas fonctionner la respirat. est surtout costale-supérieure.	

HOTEL-DIEU. — *Salle* _____ N° _____

Nom Suzélie Vaux (suite) DIAGNOSTIC ET RÉSUMÉ

né à

demeurant à

profession

âge

tempérament

constitution

entré le

sorti le

Autopsie

Absolument négative :

Cerveau. Rien d'anormal, sauf (1)

Poumons. - adhérences pleurales assez solides aux sommets et aux bases ; une demi-verrée de sérosité dans la plèvre gauche.

Foie, rate, reins. Normaux ; peut-être un peu plus durs qu'à l'état habituel

Coeur et syst. artériel. Sains

Intestin. Dans les 30 ou 40 derniers centimètres de l'intest. grêle, on trouve les lésions évidentes d'une entérite chronique :

HISTOIRE PATHOLOGIQUE

La muqueuse est épaissie, boursouflée, fortement ridée dans tous les sens, avec des plaques foncées dues à une stase sanguine prolongée : cette coloration ardoisée ne disparaît pas par le lavage.

(1) de l'opalescence et de l'œdème des méninges ; en outre, sur la 2ème circonvolut. frontale gauche, on trouve deux petits points déprimés et jaunâtres

DATES	HISTOIRE PATHOLOGIQUE	PRESCRIPTIONS

Lyon. Impr. A. Bonnavial, rue Ste-Catherine, 18.

Modèle N° 61.

Nom Suzelle Vernex. – 4es femmes 130.

Resp.	Pouls	Chaleur R. C.	14 7bre 78	15
95	210	34,0 42,5		
90	200	33,6 42,0		
	190	33,2 41,5		
80	180	32,8 41,0		
	170	32,4 40,5		
70	160	32,0 40,0		
	150	31,6 39,5		
60	140	31,2 39,0		
	130	30,8 38,5		
50	120	30,4 38,0		
	110	30,0 37,5		
40	100	29,6 37,0		
	90	29,2 36,5		
30	80	28,8 36,0		
	70	28,4 35,5		
20	60	28,0 35,0		
	50	27,6 34,5		
10	40	27,2 34,0		
	30	33,5		

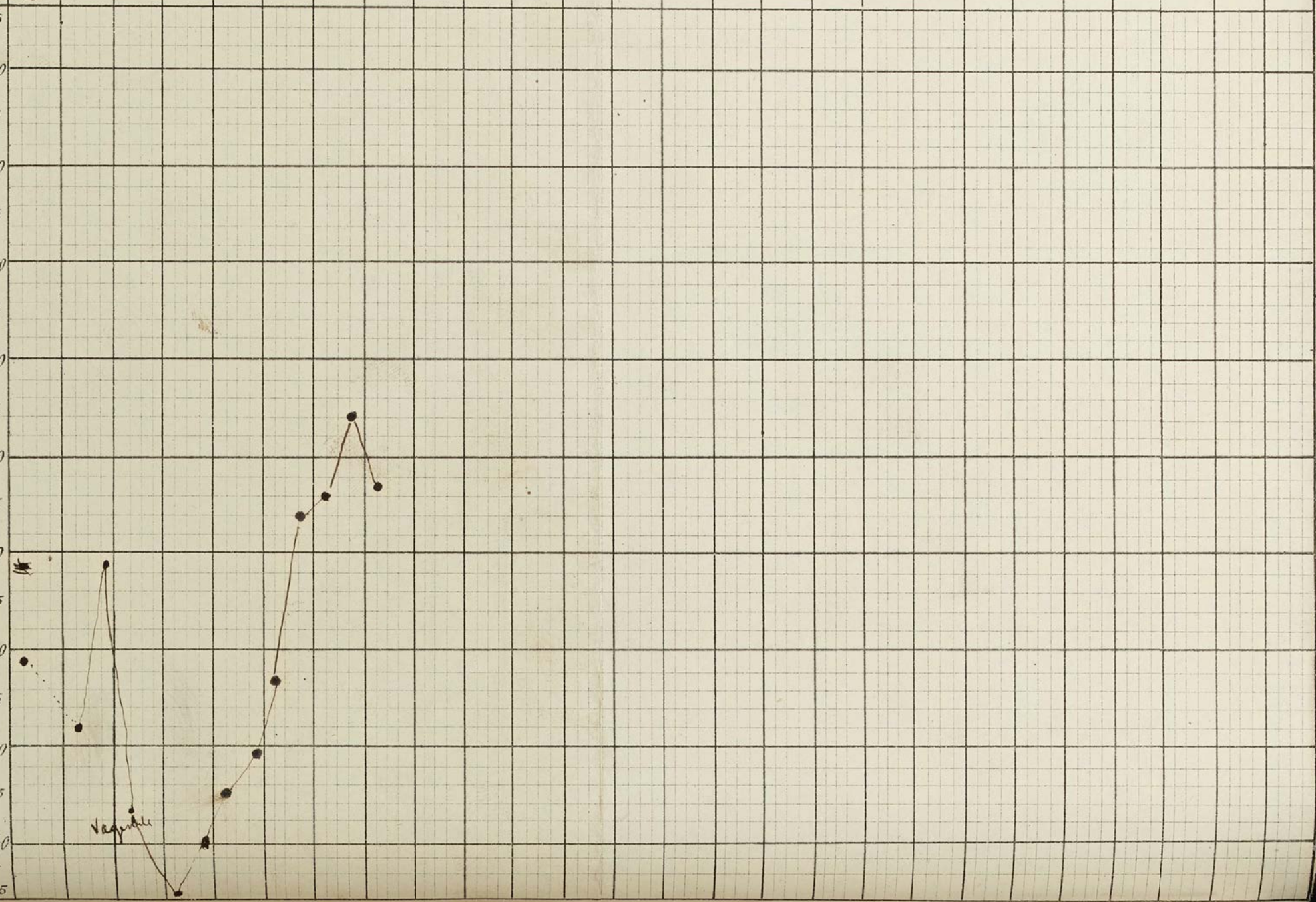

MODÈLE N° 21.

HOTEL-DIEU. — *Salle* St Charles *N°* 14

Nom André Fusillier
né à Hauterivoire (Rhône)
demeurant à St Bel
profession domestique
âge 17 ans
tempérament
constitution
entré le 25 mai 1877
sorti le 15 Août 1877 +

DIAGNOSTIC ET RÉSUMÉ

~~Insuffisance mitrale~~
Diarrhée chronique
Albuminurie

HISTOIRE PATHOLOGIQUE

Bonne santé antérieure. N'a eu pour toute maladie que trois attaques de fièvre intermittente l'une à l'âge de 7 ans, l'autre à 12 ans et la 3e l'année dernière. Les accès affectent le type tierce. — Ces attaques ont duré environ 4 mois chacune.

Il y a un peu plus d'un an, bronchite et diarrhée qui font entrer ce malade à l'hôtel-Dieu où il fait un séjour de 5 mois et où il présente de l'œdème très accusé des membres inférieurs. La diarrhée persiste. Le malade sortant non guéri va à la campagne et les accidents finissent par disparaître et ne laisser à leur place qu'un affaiblissement prononcé. — Cependant l'œdème des membres inférieurs ne disparaît jamais complètement. Douleurs lombaires et dans les flancs. L'œdème devenant très prononcé le malade rentre un second fois à l'hôpital au mois dernier; il y reste 1 mois, va à Bourgoin

DATES	HISTOIRE PATHOLOGIQUE	PRESCRIPTIONS
	où l'œdème persiste et où la diarrhée revient. Le malade est alors reçu pour la troisième fois à l'Hôtel-Dieu. Il présente à son entrée un teint terreux cachectique, une diarrhée très sévère ~~avec~~ ~~persistant~~ un affaiblissement de l'œdème des membres inférieurs, général, de la perte d'appétit. Pas de troubles de la vue. La rate ne paraît pas hypertrophiée. Rien au cœur.	Extraits { Quinquina Quinine Colombe
	Urines D = 1020. pas de sucre, ~~pas d'albumine~~ albumine	
17 Juin	Diarrhée	Sir. amidon Laudan. X gttes
13 Juillet	Vomissements très au soir. Toujours la diarrhée.	eau albumineuse ½ lit
8 Août.	Depuis quelques jours, les vomissements composés de matières glaireuses colorées, sont par la bile survient soit immédiatement, soit plusieurs heures après le repas. Deux-quatre selles par 24 heures. Teint jaune, cachectique	protéiq et lait 1 pil avec 1 centig nitrate d'argent.
13 Août	Les vomissements ont cessé, mais il y a 99 selles. Deux ou trois selles par jour. Faciès pâle.	
14.	Faciès pâle. Vomissements continuels aujourd'hui. deux selles. Urines. pouls petit à 90.	suppression des pilules nitrate d'argent
15.	Mort —	

Autopsie — Les poumons sont pâles, exsangues. Au contact du doigt, ils cèdent comme un bloc de coton, sans crépiter. Ils ne contiennent pas de macarités. Un peu d'emphysème aux sommets. Le cœur est pâle, flasque. Une large graisseuse dans les sillons. Pas d'épanchement, pas de rétrécissement à la coupe, la paroi est amincie et graisseuse. L'estomac a son volume normal. Il n'y existe ni tumeur, ni ulcération. La muqueuse est peut-être hypertrophiée (?). L'intestin a la surface présente normal. La muqueuse est un peu rouge, surtout à l'extrémité des valvules conniventes. Il n'existe de ulcérations en aucun point, sont sur l'intestin grêle, sont sur le gros. Le foie est jaune, graisseux — on n'obtient pas la réaction de la matière amyloïde. Les reins sont de volume normal, lésions à la surface. La coupe est pâle, graisseuse surtout dans la substance corticale.

IMP. A. BONNAVIAT A LYON

HOTEL-DIEU. — *Salle* St Charles *N°* 71

Nom Franca-Arrisat

né à

demeurant à St Foy-les-Lyon

profession tanneur

âge 32 ans

tempérament

constitution

entré le 28 Nov. 72

sorti le mort le 15 Juin 1873.

DIAGNOSTIC ET RÉSUMÉ

Diarrhée chronique

(Autopsie)

HISTOIRE PATHOLOGIQUE

Rien de côté de l'hérédité ; père et mère décédés jeune.

Le malade a longtemps joui d'une bonne santé ; toutefois pendant 7 ans il a fait q. q. excès de boisson alcoolique. Depuis 5 ans il est libéré et exerce la profession de tanneur. Il raconte avoir eu, il y a 3 ans, 2 petits hémoptysies survenues à la suite d'efforts de vomissements. La santé générale était restée bonne, et ne laissait rien, sauf il y a 6 mois, soupçonner de la diarrhée sanguinolente. Le malade commença alors à tousser, puis il maigrit beaucoup. Il y a 15 jours il a apparu q. q. crachats sanguinolents.

Le malade a fait la campagne du Mexique où il a eu la dysenterie.

Lyon Imp. veuve Honorat et fils

DATES	HISTOIRE PATHOLOGIQUE	PRESCRIPTIONS
	Actuellement le malade est pâle, amaigri, il ressente assez souvent un peu de douleur à la tête, pas de vertiges, pas de colique, pas de douleur. Depuis quelque temps il lui arrive, en outre de vomir les aliments qu'il prend.	
	La quantité de l'albumine n'est pas d'autant moins, si ce n'est dans l'hypothèse de gonflement au niveau de la rate qui ne paraît pas de moitié hypertrophiée. Au niveau du cœur la pointe est dans le mamelon, on ne constate nulle part le frémissement de tremblement.	Pas d'albumine dans les urines. Le long examen au microscope ne contient pas une plus grande quantité de globules blancs. Il est très rare, pas de cylindres.
	L'examen de poumons étant, on trouve un peu de tout. matité du tout l'étendue de la région sclérotique. Au reste, l'entend partout, mais elle est obtuse au sommet droit tout. Gorge, rien, oui.	
	Gorge, respirat. pénible. Rien de ~~rien~~ du cœur	
24 x 6.	Prot. nitrog. mélangé avec de rat. Lavage au sommet droit. Respirat. obtuse partout, diminué au sommet droit. Respirat. obtuse partout, diminué au sommet droit. Expectoration, rien. Urine Traitement persistant. Affaiblissement de plus en plus grand, teint jaune, cœur des tégument pâlis. Le ventre n'est pas d'autant le malade ne peut l'étendre, son poumon de prendre un type.	
2 8 x 6		
29 x 6. 1 ère	Ch. anal. $40 \frac{2}{30}$	
	Ch. stalli. $39 \frac{4}{90}$. Quel rien anormal au doigt. Premièrement tout la jugulaire est presque continue, sauf un mouvement de la pupille correspondant à la bouche du cœur ne tient pas, le ventre sous l'appareil [illegible]	

HOTEL-DIEU. — *Salle* St Charles *N°* 71.

Nom

né à

demeurant à

profession

âge

tempérament

constitution

entré le

sorti le

DIAGNOSTIC ET RÉSUMÉ

HISTOIRE PATHOLOGIQUE

4 Janv.	Rien peu de sulfate de chaux, diarrhée.
7 Janv. 73.	Douleur à la continuité de 2 bras, phénomènes asphyxiques. Affaiblissement de plus en plus grand.
8 Janv. 73.	Douleur bien vive dans le bras droit. Sulfate de chaux. Rien peu de beaucoup.
12 Janv. 73.	D. la peau
15 Janv.	Mort.
16 Janv. 73.	Autopsie. En enlevant les différents viscères, on est frappé de la faible quantité de sang qui l'imbibe; il semble qu'il n'y ait pas plus de 200 g. de sang. Il est très fluide.
Cerveau.	Les méninges sont pâles, décolorées, ne renfermant guère de sang, et à la coupe la substance

DATES	HISTOIRE PATHOLOGIQUE	PRESCRIPTIONS
	cérébrale est manifestement congestionnée. La méninge détachée est un peu épaissie, elle offre une teinte légèrement opalescente (Alcoolisme).	
Poumons	Il existe des vestiges, mais étendues à droite, des adhérences anciennes entre les feuillets pleuraux, et les bases sont faiblement. Et mêmes également, on trouve un peu d'épanchement, liquide séreux pour et être évolué de chaque côté à 30 ou 100 g.	
	Le tissu pulmonaire ne offre aucune altération. Il est g. g. endroits emphysémateux. La partie la plus profonde de le liquide est altérée.	
Cœur	Surcharge graisseuse des fibres musculaires. Les valvules fonctionnent parfaitement; rien du côté de l'aorte.	
Foie	Le foie est volumineux, résistant. Il offre une teinte un peu pâle à jaune. Il est très adhérent à la cuisse. Il ne s'écoule pas une goutte de sang.	
Rate	La rate est volumineuse. Adhérence ancienne sur une faible étendue de sa capsule et du lobe gauche du foie.	
Reins	Volume normal. Ils sont pâles, décolorés, pourvus de graisse.	
Intestins	L'intestin grêle est complètement vide; g. g. endroits, légère hyperémie. Dans le gros intestin, surtout dans la dernière portion, on voit quelques plaques blanches éparses les unes des autres et qui sont d'ancienne cicatrices. A leur niveau l'intestin est aminci, leur surface est blanche, déposée, la muqueuse a disparu. Dans le cæcum, g. g. arborisations vasculaires.	
Examens microscopiques	Le foie et le rein examinés à l'état frais au microscope présentent un état granuleux, trouble de leur élément avec augmentation de volume. On ne voit pas de granulation graisseuse. La fibre musculaire du cœur est également granuleuse, mais sans graisse. Il est manifeste d'endroits, la striation a disparu.	

29 Décembre

MALADIE HÔPITAL SALLE

Jours de la Maladie			m s	m s	m s	m s	m s	m s	m s	m s	m s	m s	m s	m s	m s	m s	m s	m s	m s	m s	m s	m s	m s	m s	m s	m s	m s	m s	m s	m s
R. 80	P. 180	T. 42°																												
75	170																													
70	160	41°																												
65	150																													
60	140	40°																												
55	130																													
50	120	39°																												
45	110																													
40	100	38°																												
35	90																													
30	80	37°																												
25	70																													
20	60	36°																												
15	50																													
10	40	35°																												
Dates			29	30	31	1	2	3	4	5	6	7	8	9	10	11														

Observations.

HOPITAL DE LA CROIX-ROUSSE. — Salle St Pothin N° 57

Nom Clet Dominique

né à

demeurant

profession corroyeur

âge 43 ans

tempérament

constitution

entré le 14 Xbre 1869

sorti le

DIAGNOSTIC ET RÉSUMÉ

Diarrhée chronique

Fièvre intermittente d'ancienne date

Pas de Maladies antérieures — Pas d'Hérédité

DATES	HISTOIRE PATHOLOGIQUE	PRESCRIPTIONS
	Depuis un an le malade a la diarrhée. Elle serait survenue sans cause appréciable. Ce malade a beaucoup maigri et a été affaibli au point qu'il a dû cesser son travail il y a 3 mois. Ses selles ne sont pas fréquentes mais les matières sont liquides et graisseuses. Il y a du ténesme. Il y a un mois le malade a eu un peu de fièvre. Il y a toute la journée il a été mis à tousser. La toux a lieu par quintes surtout la nuit. La toux est accompagnée d'une expectoration liquide. L'auscultation ne révèle rien. Un peu de retentissement de la voix dans les fosses sus et sous claviculaires droites. En outre si l'on fait tousser le malade on perçoit des râles ronflants à ces mêmes points. L'examen de l'urine n'a donné ni albumine ni sucre	(C'était pendant l'été.) Lait Nitr. argent

DATES	HISTOIRE PATHOLOGIQUE	PRESCRIPTIONS
16 janv.	Depuis son entrée la diarrhée a persisté malgré l'emploi du Nitrate d'argent - bismuth - craie boissons mucilagineuses et préparations opiacées - et viande crue Depuis 3 ou 4 jours potion avec extrait de quinquina et cachou les selles ont diminué de 8 à 10 elles sont progressivement tombées à 2 les matières sont moins liquides le malade est toujours pâle amaigri P. 12	Ext Ratanhia 2g cachou Salbumineuse Café glacé
21 janv.	10 selles depuis hier soir. le malade éprouvait déjà des coliques depuis 2 jours sans cause appréciable	
23	L'auscultation du cœur et des poumons ne révèle rien le malade va souvent à la selle. mais pour fort peu de matières - tenesme l'appétit est perdu - anorexie Pouls à 84 - Ventre souple non douloureux à la pression - langue blanche humide - le malade se plaint de uriner dans la couche	décoction blanche 4 pot. Legou Epit Legou
26	2 selles seulement dans la nuit	
27	3 selles depuis hier soir.	
29	Le malade va moins souvent à la selle - mais il se plaint toujours de coliques - sous tache assez fréquente	
31	Le malade a eu 7 selles plus liquides que les jours précédents - les coliques ont disparu	Lait Ratanhia et d'argent
1 fév.	hier le malade a été presque constamment à la selle - j'ai avec la sonde constaté à l'urètre à l'anus et à la peau - le lavement a peu été supporté et a occasionné aussitôt après son administration une douleur intolérable Langue lisse.	Pil Legou 2 Gommée Lait
2 fév. 3	anorexie Nombreuses selles hier Signes [illegible] de la tonne au sommet droit.	d'accordéon

HOPITAL DE LA CROIX-ROUSSE. — Salle St Rothier N° 57

Nom

né à

demeurant

profession

âge

tempérament

constitution

entré le

sorti le

DIAGNOSTIC ET RÉSUMÉ

Diarrhée chronique

Suite

DATES	HISTOIRE PATHOLOGIQUE	PRESCRIPTIONS
	Le Malade tousse et crache davantage depuis quelque temps - l'expectoration est muco-purulente légèrement striée de sang - On entend dans la poitrine quelques râles sonores et muqueux ces derniers surtout sont plus marqués chez le Malade - Bruits du cœur sourds et très faibles P 20 -	Pil Lazoul
15 f -	Ventre indolore sauf lorsque le Malade va à la selle - il est assez souple. affaiblissement de plus en plus marqué - 12 selles diarrhéiques quotidiennes pas d'œdème. P 20	
17 fév	amaigrissement considérable toux opiniâtre empêchant le malade de dormir. Expectoration muqueuse aérée.	Sr Dover 0,50
21 février	Même toux. expectoration abondante — Coliques depuis hier - selles fréquentes. les bruits du cœur sont toujours obscurs - P. 18	Pot Sp Morphine
23 -	Crachats plus épais - Vomissement glaireux pas d'urines - Urine non fournie depuis hier - P 20	
28 -	Mort dans la Nuit	

DATES	HISTOIRE PATHOLOGIQUE	PRESCRIPTIONS
	Autopsie 6 jours après la mort Le Cadavre n'est pas encore putréfié – il ne présente à noter qu'une maigreur excessive Cavité thoracique – rien de particulier. La base du poumon gauche présente des adhérences pleurales récentes qui sont assez lâches et faciles à détacher. Les poumons sont entièrement sains à part un point de la grosseur d'une lentille qu'on attend de phthisie osseuse. ce point se trouve à la partie supérieure du poumon gauche. Les Bronches et la trachée sont remplies d'un liquide purifforme – liquide que le Malade crachait pendant la Vie. La Muqueuse est ~~[illegible]~~ seulement ~~complètement~~ ~~dépouillée~~ et n'a pas la moindre ulcération Cœur remarquable par son petit volume – l'oreillette droite ~~est~~ ~~petite~~ insignifiante. Les ventricules ~~[illegible]~~ du Cœur l'oreillette droite ~~[illegible]~~ Endocarde sain. orifices sains Cavité Abdominale – Pas d'Adhérences – Les intestins n'offrent rien à noter sur leur surface péritonéale La Muqueuse paraît entièrement saine depuis l'estomac jusqu'à l'anus on ne peut y signaler que quelques arborisations vasculaires assez rares et qui paraissent d'autant moins que la Muqueuse est très pâle. quelques ganglions mesentériques hypertrophiés comme une bille ou un pois – non caséeux Foie Rate et Reins normaux – Les ureters Le cerveau n'a pas été examiné.	

HOSPICES CIVILS DE LYON

HOTEL-DIEU

Nom Victor-Etienne Curel. Salle St Bruno Lit N° 34 F°

Prénoms

Age 21 ans

Profession journalier

Né à Tournon

Demeurant à

Entré le 3 Aout.

Sorti le Mort le 31 Aout 84.

DIAGNOSTIC ET RÉSUMÉ

Diarrhée

Coliques

~~en Sibb~~

Invagination intestinale

Chef du service M

OBSERVATION CLINIQUE

Elève interne M.

Ce malade vient à l'hopital en se plaignant de coliques violentes depuis 2 mois. Elles ont cependant cédé pendant un certain temps, mais sont revenues beaucoup plus vives ces jours derniers. Il est terrassier et ces temps-ci il travaillait aux Broteaux. Il a fait souvent des excès de boisson et avant avait bu de l'eau en trop grande quantité.

Tout l'abdomen est douloureux à la pression; les borborygmes sont nombreux surtout ds la fosse iliaque droite, les selles sont liquides mais non contenant pas de sang. Il va une diaine de fois à la chaise dans la journée. — L'appetit est nul — Cependant s'il s'est forcé à manger une peu il vomit ses aliments. Il souffre beaucoup plus lorsqu'il n'est pas à jeun dès que son estomac est vidé il est soulagé.

La langue est bonne rosée. —

Il a toujours joui d'une bonne santé. — Chez lui

Imp. W. Rey et Cie - Lyon

Nom _____ Salle _____ Lit N° _____ F° _____

les digestions se font toujours bien faites.
Rien aux poumons.
Rien au coeur.

Bismuth — La temp^re est normale — le pouls lent et assez fort

Lavement — 22 août — La diarrhée qui avait disparu est revenue ce matin assez abondante.

26 août — Diarrhée abondante, pas de sang dans les selles

Fièvre 39°4

30 août — Le malade est pris de violentes coliques très douloureuses qui ne lui laissent pas un moment de repos; le malade se retourne sur son lit et ne peut trouver une position qui le soulage.
Renseignements pris il aurait mangé un morceau de pâté et quelques grappes de raisin.

31 août. Toute la nuit les douleurs ont continué, et vers le matin il a vomi et vomit encore en g^de quantité un liquide filant et noirâtre mais peu fétide.
Le malade fait deux efforts pour aller à la selle
L'état général est très mauvais; les pommettes sont colorées, la sueur abondante inonde le ~~front~~ visage les yeux sont projetés en avant; les douleurs continuent rien ne peut soulager le malade

Opium — Mort à 10^h. du matin le 31 août, après avoir vomi encore une fois des matières noirâtres.

L'estomac contient un peu de liquide noir.

Autopsie. ~~La dernière~~ Les intestins sont gonflés et congestionnés. Pas de perforation; mais la dernière portion de l'intestin grêle est invaginée dans le caecum sur une longueur de 0,20 centim. environ. Pas d'adhérences on peut en tirant, faire sortir la partie invaginée celle-ci est noirâtre, et comme déjà sphacélée en certains points

Occlusion intestinale

Les digestions se sont toujours bien faites

Rien aux poumons

Rien au cœur

Vomissements [illegible] La tempre est normale – le pouls lent et assez fort

22 août – La diarrhée qui avait disparu est revenue – les urines assez abondantes

26 août [illegible] abondante [illegible] par [illegible] dans le

30 août Le malade est pris de violentes coliques très douloureuses qui se terminent par un vomissement après le vomissement il retourne sur son lit et ne peut trouver une position qui le soulage

Renseignements pris, il aurait mangé un morceau de pâté et quelques grappes de raisin

31 août Toute la nuit les douleurs ont continué et vers le matin les vomissements se sont répétés en grande [illegible] liquides [illegible] mais fétides.

Le malade [illegible] L'état général est très mauvais, les pommettes sont colorées, [illegible] abondante [illegible] la face les yeux sont projetés en avant, les [illegible] mais il [illegible]

Autopsie Mort à 10h du matin le 31 août après avoir [illegible]

L'abdomen [illegible] pour de l'épanch[illegible]

L'estomac. Les intestins sont [illegible] et congestionnés

Pas de perforation, mais la dernière portion de l'intestin grêle est engagée dans le [illegible] une longueur de 0,20 centim. environ – Par [illegible] on peut extraire facilement la partie engagée elle est [illegible] et [illegible] déjà [illegible] se [illegible] facilement.

HOSPICES CIVILS DE LYON

HOTEL-DIEU

Nom Bruno Salle Ste Jeanne Lit N° 27 F°

Prénoms Auguste

Age 59 ans

Profession Cordonnier

Né à Amoncy

Demeurant à

Entré le 1 Août 84

Sorti le

DIAGNOSTIC ET RÉSUMÉ

Cancer de l'S iliaque

Generalisation au Foie

Chef du service M

OBSERVATION CLINIQUE

Elève interne M.

Parents inconnus.

Pas de scrofule dans l'enfance. Aucune maladie.

Pas de syphilis. Pas d'alcoolisme.

Le Malade s'est marié à 32 ans. sa femme est morte à 37 ans de la poitrine. 4 enfants en bonne santé.

Il y a 4 mois le malade commença à avoir des digestions pénibles. Il avait des douleurs au niveau de l'épigastre. qui s'irradiait en ceinture jusqu'à la colonne de suite après l'ingestion des aliments. Il avait en outre des nausées & des renvois fétides. mais pas de vomissements.

Il y a 6 mois la diarrhée commença faible d'abord. Elle s'est graduellement accentuée. Le Malade

Nom _____ Salle _____ Lit N° ____ F° ____

actuellement à 10 selles diarrhéiques par jour.
Le Malade a eu des selles noires très fétides & des selles sanglantes.
Il y a 2 mois que ces vomissements ont commencé ce sont toujours des vomissements alimentaires survenant soit de suite après le repas - soit 1 heure plus tard - Jamais d'hématémèse, ni de vomissements marc de café.
Le Malade a le teint jaune pâlle : l'aspect cachectique - Amaigrissement extrême depuis 2 mois - Il a eu pendant 3 mois de l'œdème des membres inférieurs qui a disparu aujourd'hui. Les forces sont complètement perdues.
Soif continuelle très vive.
Le sommeil est complètement perdu.
A l'épigastre la palpation permet de sentir une plaque indurée, douloureuse au toucher.

1 Sept. Le ventre est un peu ballonné : indolent. La pression cause un persistant d'appétit.
A l'âge de 7 ans le malade qui a toujours été très sujet à toux a eu de crachats sanglants
Tout l'hiver il a toussé. Il a eu encore des crachats sanglants avec une expectoration abondante - La toux est rare actuellement. Il ne se trouve rien de net à l'auscultation des sommets où le respiration est très obscure

8 Sept. Un peu d'œdème des membres inférieurs - Pas d'albumine dans les urines.

15 S. La diarrhée a cessé depuis 5 jours. Mais les vomissements sont plus fréquents

Nom Salle Lit N° F°

8 Mre	Le Malade vient d'avoir un accès avec grand frisson suivi de sueurs. On prend en T pendant l'accès : 38. Le Malade dit avoir eu depuis 1 mois plusieurs frissons de ce genre
9 Mre	Nouveau frisson sans élévation de T. La toux devient accentuée
10 Mre	Affaiblissement extrême. Refroidissement
11 Mre	Mort
13 Mre	A l'autopsie. On enlève le 2 poumon y a adhérences pleurales à la base droite. Pas de liquide dans la plèvre. Cicatrices tuberculeuses anciennes des 2 sommets sous forme de petits îlots blanchâtres durs entourés d'une zone de tissu pulmonaire sclerosé. Ag bande de sclerose disséminées dans le lobe supérieur droit. Congestion assez vive dans les 2 lobes inférieurs surtout à droite.
	Le cœur est petit pèse 310 g. Pas de liquide dans le péricarde. Pas d'altération de la séreuse. Aucune lésion valvulaire. L'aorte est étroite jaunâtre à présente de larges plaques athéromateuses.
	On enlève à la fois l'estomac le foie la rate et tout le paquet ganglionnaire
	Le foie lui seul vaut l'énorme îlots concentrés disposés à la surface, et confluents surtout au niveau du petit lobe. Il est hypertrophié pèse 1870 g.
	Sur la capsule apparaît partiellement pigmentée et laisse découvrir de nombreux îlots concentrés. Ag un de ces îlots dont la surface a l'épaisseur d'une pièce de 100 sous. Ils ont sous le même aspect une zone blanchâtre, qui n'est pas ramollie, ni caséeuse et tout autour une zone plus étendue pigmentée en brun.
	Au toucher on ne sent pas de morceaux bien net.

Nom Salle Lit N° F°

Le pancreas n'est pas enlevé, mais il est entouré de ganglions très volumineux & il y a de l'inflammation péritonéale & des adherences intimes entre tous les organes à ce niveau

A l'estomac n'offre pas de lésion. L'orifice pylorique est libre. Après un lavage la muqueuse apparaît blanche & souple peut-être un peu épaisse

La Rate est petite, diffluente pesant 90 g.

Rien d'anormal du côté des organes génitaux urinaires.

Mais la main introduite dans le petit bassin sent une masse dure & bosselée. Du côté du rectum n'offre rien d'anormal, mais au niveau de la partie moyenne de l'S iliaque, sur une étendue de 8 à 10 cm l'intestin est envahi par le néoplasme, forme une grosse masse bosselée, légèrement indurée par places, un peu adherente, qui à la coupe montre un épaississement avec une zone d'excavation & d'anfractuosités qui donne l'aspect d'une zone d'ulceration cancéreuse juxtaposée

HOSPICES CIVILS DE LYON

HOTEL-DIEU

Nom Baipy Salle St Jeanne Lit N° 10. F°

Prénoms Jean

Age 36 ans

Profession chapelier

Né à

Demeurant à

Entré le 6 avril 84

Sorti le

Mort le 7 avril à 10 h. du soir dans la Version de M. Léon Ripert

DIAGNOSTIC ET RÉSUMÉ

Occlusion intestinale.

Autopsie : Invagination intestinale

Chef du service, M.

OBSERVATION CLINIQUE

Élève interne, M. Baipy

Hérédité = Père vivant. Mère morte à 64 ans d'une paralysie. 6 frères ou sœurs tous en bonne santé ; aucun ne tousse. Marié : 2 enfants : personne n'est malade dans la famille.

Dans son enfance, aucun antécédent scrofuleux. Variole à l'âge de 6 ans.

L'affection actuelle date de 5 jours. Il se portait très bien, avait fait l'oreille un léger écart de régime en buvant surtout, quand il éprouva vers onze heures une douleur très vive dans l'abdomen. Pendant deux jours les douleurs furent intolérables ; le malade jettait de hauts cris. Le ventre devint ballonné. Au bout de deux jours un médecin consulté administra du chloral en lav. et en prit des granules d'hyoscyamine et de strychnine. La douleur s'en apaisa. Le médecin venait constater comme ~~tous les~~ une

Nom _____ Salle _____ Lit N° _____ F°

tuméfaction en forme de bouée à la partie droite de l'abdomen. Dès le 1er jour il eut des vomissements bilieux verdâtres, mais non fécaloïdes. ~~Dès le sixième jour~~ ~~[illegible]~~ Ces symptômes n'ont pas cessé depuis hier. A l'opération, il eut des selles très légères liquides, sanguinolentes, en faisant des efforts considérables. Depuis 5 jours il n'a pris hier qu'un peu de bouillon.

Le malade présente le faciès abdominal: yeux excavés; pâleur de la face. Il ne vomit pas. Intelligence bien intacte. Réparition des extrémités. Pouls très petit.

Dans les viscères abdominaux on ne constate aucune pousse pernicieuse.

L'examen en volumineux bellonné, tendu, il y a douloureux dans les 2 flancs. On ne constate pas d'ascite. Mais la pernicieuse indique des différences de matité et de sonorité accentuées dans les divers points de l'abdomen. Au niveau des fosses iliaques il existe des points mats avec large. Le malade dit qu'il éprouve une gêne avec grande dans la miction.

Aux poumons on ne constate rien d'anormal. Les sommets sont intacts.

Rien d'anormal au cœur. P = 108.

~~Albumine~~

Urat. Sufac. d'urée — Acide.

= Convulsions constantes.

Autopsie. Imagination à 5 centim. au dessus de la dernière portion de l'intestin grêle qui s'unit au cæcum. La portion se présente sous forme d'un boudin de 2 centim. qui est impossible de retourner. La surface interne en tapisse dépôt d'exsudat fibrineux avec adhérences qui en augmente singulièrement l'épaisseur. Au dessus de ce boudin, s'engouffre le segment inférieur 0,20 à 0,30 d'intestin qui en relève parfaitement au dehors. A 8 centim. au dessus du point imaginé, existe un rétrécissement cicatriciel. Sur la surface de l'intestin on compte 4 ou 5 plaques ulcérées transversales de nature tuberculeuse. Au sommet des 2 poumons existent des lésions tuberculeuses peu accentuées, sous forme de petits noyaux cérécus non ramollis.

Rétrécissements multiples du tube intestinal produits par la présence de noyaux dévorés surtout par des noyaux de cerise.

Nom Salle 4e Femmes. Lit N° 28 F°

Témin Marguerite 56 Ménagère. entrée le 16 Juillet 84 Morte le 1 Sept 84	Père et mère morts quand elle était jeune. Variole à 7 ans. Elle n'a jamais eu d'enfants. Elle fait plusieurs séjours à l'hôpital : une fois pour un abcès il y a 16 ans, puis il y a 6 ans pour la même maladie. Il y a 3 ans elle ressentait pour des douleurs siégeant dans les articulations du carpienne gauche. Elle entre aujourd'hui pour une affection qui a débuté il y a 6 mois. Elle ressentait des étourdissements, sans perte de connaissance, elle ne mangeait rien, mais buvait dit-elle énormément de café. Depuis elle ne peut supporter aucun aliment, car elle vomit de suite après. Il y a un mois elle n'a rien mangé, elle fait un peu de lait seulement de vin. La face est pâle, elle a maigri beaucoup depuis 6 mois. Le sommeil a disparu. Elle a des cauchemars, elle est réveillée souvent par une toux qui dure 5 minutes en moyenne. Le premier elle n'a pas eu de vomissements de sang, la douleur, la région épigastrique ne développe aucune douleur. Pas de trouble du cœur. Pas d'albumine et la pression du sang ne révèle rien non plus d'anormal. Pas d'œdème aux membres inférieurs.
19 Août	La malade vomit toujours tout ce qu'elle prend.
25 Août	La malade a vomi depuis son lait d'ânesse, on voit ressortir sur le ventre tout d'un côté et tout de l'autre, des vaisseaux formés par de l'obstruction intestinale. Depuis deux mois elle elle ne va pas du tout, un peu de hoquet. Pouls 100. Le pli cachectique est très marqué.
3 Nov	La malade vomit toujours ce qu'elle prend sauf la glace. Aussi elle ne prend que du lait d'ânesse et quelques bouillons. Affaiblissement amaigrissement, [illegible] de sédimentation, on lui a donné un lavement qui lui a fait [illegible] quelques matières. Pouls à peine sensible 140. Le ventre est plus déprimé. Le pli cachectique plus marqué

Nom _____ Salle _____ Lit N° _____ F° _____

15 Sept	La malade est affaiblie. Les extrémités sont refroidies. Le pouls est à peine sensible, respiration accélérée, bruyante. Le liquide mis dans la bouche ressortent aussitôt. Les yeux attirés à la partie médiane sont peu mobiles, la pupille est peu dilatée, paupière mi-close. Elle ne répond pas aux questions, mais fait signe pour tout qu'elle ne peut pas prendre,

HOSPICES CIVILS DE LYON

HOTEL-DIEU

Nom Tamiri Salle 4e Femmes Lit N° 28 F°

Prénoms Marguerite

Age 55

Profession

Né à

Demeurant à

Entré le

Sorti le

DIAGNOSTIC ET RÉSUMÉ

Autopsie du 2 Sept. 84

Chef du Service, M.

OBSERVATION CLINIQUE

Élève interne, M.

Les anses intestinales sont aplaties et ne présentent aucun signe de péritonite mais en suivant les anses intestinales on voit qu'il existe sur plusieurs points un rétrécissement de l'intestin qui est induré et froncé à ce niveau avec tuméfaction et induration de la partie correspondante du mésentère; sur d'autre points il n'y a pas de rétrécissement circulaire mais seulement induration au point d'insertion du mésentère c'est ainsi que l'on trouve sur la première portion du duodénum, un point induré et adhérent au pancréas, et on trouve de doigt au dessus de l'ampoule de Vater, on trouve également un autre point aussi adhérent au mésentère un peu au dessus de la dernière portion du duodénum.

C'est environ 2 mètres au dessus de la valvule iléo-cæcale de l'intestin grêle que l'on trouve un rétrécissement circulaire tel qu'on peut à peine passer le cœur au pour l'inciser au dessus de ce rétrécissement on trouve des noyaux de olive, d'orange et des graines de raisins, une douzaine de noyaux de cerise environ

au 8 ou 10 centim au dessus de ce rétrécissement se trouve un autre

Impr. Aff. Louis Perrin.

Nom _____ Salle _____ Lit N° _____ F° _____

sont comme usés à leur surface.

rétrécissement semblable et entre les 2, on trouve 6 ou 8 noyaux de cerise
à 1 mètre au dessous également 2 rétrécissements situés à 8 ou 10 cm
l'une de l'autre et tandis qu'au dessous du dernier rétrécissement il n'y a
que 5 à 6 noyaux, on trouve 24 de ces mêmes noyaux de cerise, et 1 seul dans
Quand on examine la portion rétrécie au delà de la valvule elle est adhérente et
ne présente aucune trace d'ulcération. Les plaques de Peyer, les follicules
isolés sont également intactes. On remarque seulement que les portions situées au dessus du rétrécissement sont manifestement épaissies et vascularisées
tandis que la portion d'intestin comprise entre le rétrécissement inférieur et la valvule de Bauhin qu'on peut évaluer à 8 cent. ou 1 mètre est rétrécie et a tout
à fait l'aspect d'un intestin de chat.
Avec les noyaux on ne trouve dans l'intestin qu'un peu de liquide sanguinolent.
Le gros intestin présente de petits îlots au niveau de l'insertion du mésentère
au nombre de 4 sur son parcours mais l'inflammation est toujours localisée
sur un point circonscrit par l'intestin circulairement comme sur les 3 points
précédemment décrits, de telle sorte qu'il est à penser si l'intestin est atteint
à ce niveau. Tout le gros intestin est rempli de matières fécales d'aspect
normal.
L'utérus est petit sa cavité présente des parois minces avec un peu de dilatation
cette cavité dans le bas est oblitérée et qui renferme un liquide sanguinolent.
On trouve en outre dans les parois du corps, 2 noyaux blancs de la grosseur d'une
noisette qui paraissent être de petits corps fibreux, aucune autre altération de
l'appareil génito urinaire, la vessie est seulement distendue et remplie d'urine.
Les reins paraissent normaux, ainsi que la rate.
Le foie offre rien de particulier à en dire. La vésicule biliaire est saine
parois non épaissies et appliquées intimement sur des calculs biliaires qui la remplissent
complètement, le canal cholédoque est libre et la bile passe dans l'intestin on
ne peut s'en assurer en pressant sur le canal. Le foie a une teinte homogène, bien
sa surface de section est bien. Rien du côté de l'estomac.
Poumons emphysémateux, ne présentant qu'une petite cicatrice mince à chaque
mais aucune lésion vieille. Cœur normal; l'Aorte offre à peine quelques
légères taches athéromateuses peu nombreuses du reste

Péritonites Tuberculeuses

Modèle N° 21.

HOTEL-DIEU. — *Salle* Ste Jeanne. N° 4.

Nom Claude Coutansoy.

né à Bas-en-Basset - Hte Loire.

demeurant à St Etienne.

profession mineur.

âge 27.

tempérament

constitution

entré le 28 Février 1883.

sorti le mort le 5 Avril

DIAGNOSTIC ET RÉSUMÉ

Ph

Anthracosis

Substance tuberculeuse

HISTOIRE PATHOLOGIQUE

Père et mère actuellement bien portants. Il a eu 4 frères ou sœurs - il a perdu une sœur morte d'une hémorrhagie de les intestines et qui était une bonne santé.

Il a eu un enfant mort né.

Étant jeune, le malade se portait bien - mais il a depuis longtemps de l'adénite sous maxillaire. Il avait toujours eu les yeux un peu tendres.

Il a eu des fièvres intermittentes, et pendant les trois années militaires. Pas de syphilis, ni d'alcoolisme.

Depuis une douzaine d'années le malade est mineur. Il a d'abord été souleur pendant 8 ans avant les trois années militaires. Les trois ans il a été piqueur, puis a travaillé pendant 3 mois à un monteur sans de l'eau jusqu'aux genoux.

Depuis plusieurs années le malade tousse un peu; il a eu des crachats hémoptoïques il y a quelques mois et sans fièvre répétés.

Depuis 7 mois le malade s'est affaibli beaucoup, la toux a augmenté et l'expectoration s'est modifiée. Il était à cette époque en travail pénible dans un air confiné, sans l'humidité, et il fut atteint d'une bronchite bénigne.

Depuis, c'est à dire depuis environ 7 mois la toux a toujours persisté.

Il n'a jamais eu de l'asthme sous une forme paroxystique, pas à la ferme et à l'occasion ces derniers temps.

Actuellement il vient de Bagnères

DATES	HISTOIRE PATHOLOGIQUE	PRESCRIPTIONS
	A⁰ St Augustin on lui a trouvé des anthrystomes.	
	Actuellement :	
	Il a de temps en temps des points de côté, toux beaucoup et est très oppressé. Expectoration purulente un peu teintée en bistre par le charbon.	
	Percussion – Bruit de pot fêlé caractéristique sous le sommet gauche en avant. Les 2 poumons sont peu sonores en arrière, mais sans foyer de matité bien localisé.	
	A l'auscultation ; les 2 sommets en arrière sont remplis de râles humides de différent volume, très nombreux. Il y a peu de souffle, mais une bronchophonie intense, surtout à droite.	
	La respiration s'entend très mal partout, on l'entend à peine aux bas : on constate que même dans les fortes inspirations la trachée se dilate à peine.	
	En avant il y a des râles sous les clavicules droite, mais il y en a surtout sous la clavicule gauche où ils sont très gros, très nombreux, et où on entend à distance, en même temps qu'on les perçoit par la palpation. Il s'y a pas de retentissement de la voix sous la clavicule gauche.	
	Le malade se plaint des palpitations ; il a de l'œdème des jambes, depuis qu'il reste quelque temps debout. Il a beaucoup de fièvre, transpire abondamment. Le cœur bat dans le 4ème espace et dans la ligne mamelonnaire. Il ne paraît pas d'anomalie.	
	Le malade est très affaibli, très pâle. Langue un peu blanche. Appétit nul. Il a eu des vomissements muqueux. Il a des selles peu abondantes, mais liquides. Le foie est plutôt augmenté de volume. Pas d'ascite.	
	Muscles musculaires très amaigris. Il n'a pas de doigts hippocratiques. Ganglions sous maxillaires et dans les régions cervicales latérales gauches.	
2 [illegible]	Un peu d'œdème des jambes. Jusqu'à 1 jour le malade a eu des vomissements noirs	
4 Avril	Autopsie : Poumons complètement noirs, avec des ulcérations de la grosseur d'une noix en moyenne, siégeant les plus nombreuses à la partie moyenne des poumons. On aperçoit assez peu distinctement les tubercules, cependant on en reconnaît de très nettes formant des petites masses agglomérées (sommets et les poumons droits). Adhérences des 2 plèvres. Les lésions sont peut-être un peu plus marquées à gauche. Gg traînées charbonneuses sur les côtes. – Foie amyloïde (réaction caractéristique avec la teinture d'iode). Les reins paraît atteint de la même lésion.	
	Péritoniite chronique tuberculeuse : kystes granulés sur les anses intestinales. Le grand épiploon est tout entier remonté en haut, transformé en une tumeur dure et épaisse. Pustules hémorrhagiques sur toutes en partie. Du reste l'abdomen contenait un épanchement abondant de caillots sanglants. On a trouvé dans l'intestin (après mortem) des anthrystomes.	

13 [illegible] 32 [illegible]

HOPITAL DE LA CROIX-ROUSSE. — Salle Sothis N° 29

Nom Chamion fils Théodore
né à Cublize
demeurant
profession fab.t de bouchons
âge 28 ans
tempérament
constitution
entré le 29 août 69
sorti le

DIAGNOSTIC ET RÉSUMÉ

Phth
pulmonaire tuberculeuse

autopsie

DATES	HISTOIRE PATHOLOGIQUE	PRESCRIPTIONS
	Malade depuis 2 ans — au début toux et expectoration avec douleurs dans la région précordiale — cette douleur n'a pas persisté au delà de 48 jours mais elle l'accompagnait de violentes palpitations — Aujourd'hui il ne persiste que de la toux de l'expectoration et de l'oppression. Il a mois d'hémoptysie mais très légère et accompagnée de toux violente depuis le début. Mêmes signes antérieurs dans cet hospice il y a 1 an — Sueurs nocturnes modérées — pas d'appétit — pas de diarrhée — A l'examen de la poitrine matité dans le fond sus-épineux gauche et dans la région sous-claviculaire du même côté. En ces points on entend des râles muqueux et l'auscultation souffle — La matité précordiale est un peu augmentée. Le bruit du cœur est clair — les pulsations un peu irrégulières — environ —	
23.	Au début de la maladie le malade était sujet à des sueurs fortes suivies de vomissements noirs qui ont duré pendant 15 jours. Des vomissements bilieux ont duré pendant deux mois.	pot { eau 10 g. Nit. noire, Sous-carb. chaux 100 g. Alc. d'Ether 30 g.
19 Bt	Sortie améliorée.	
18. 9bre	Le malade rentre.	tts dette

DATES	HISTOIRE PATHOLOGIQUE	PRESCRIPTIONS
4 Vendre	Depuis sa rentrée à l'hopital l'état de malade a empiré. actuellement il est très oppressé. Il dort se tenir assis sur son lit pendant une partie de la journée. les jambes et les mains sont oedematiées. Pouls 27.	
5 Xbre	à l'auscultation on trouve en arrière à gauche du souffle et du tintement metallique dans la fosse sus épineuse des rales muqueux dans le reste du poumon — à droite du souffle et du tintement metallique mais en dessous seulement dans les fortes inspirations — En avant à gauche immédiatement sous la clavicule on entend le murmure vésiculaire et des rales muqueux plus bas on entend du souffle et des gros rales. Il fait tousser le malade — la percussion ~~à droite~~ en avant et à gauche donne de la sonorité en haut. et plus bas dans l'aisselle on entend le souffle de la matité et à droite en avant respiration puerile supplementaire — aphonie presque complete l'expectoration est purulente sanguinolente ressemblant à du pus mal lié — elle n'est pas du tout aérée — bruits du cœur sourds — Pouls 30/4 — diarrhée depuis hier	
	t. 39.	
Soir	— t. 40	℞ Bismuth
6 X	t 39 Pouls 27. diarrhée.	
Mais.	t 39 Pouls 28 ; respiration.	
9 —	diarrhée —	
12	Mort dans la nuit	

St Polhin 2 g. Salle

DATES	HISTOIRE PATHOLOGIQUE	PRESCRIPTIONS
	Autopsie – Cavité thoracique	
Cavité thor. Plèvre	Epaississement considérable – adhérence de la plèvre pariétale à la plèvre viscérale dans toute l'étendue des poumons sauf à la base où l'on trouve une cavité dont la paroi formée par la plèvre très épaissie sont recouverts d'un dépôt fibrineux sec au toucher – ces deux fibrineux se détachent avec facilité. – pas de liquide dans cette cavité.	
Poumons	Poumon droit caverne du volume du point au sommet – clot de pneumonie caseuse au dessous de la caverne du lobe supérieur entourant de la pneumonie à l'état cru et les dissémination qui séparent cet état de la pneumonie caseuse.	
Larynx Trachée Bronches	Au poumon droit on trouve un clot de pneumonie caseuse et en outre des points de pneumonie caseuse de la grosseur d'un grain de mil. La trachée et les bronches sont comme d'ulcération d'autant plus nombreuses qu'on s'approche de la terminaison des bronches. Ulcération sur la corde vocale gauche avec un stylet en arrêt sur le cartilage thyroïde mis à nu – du cartilage de larynx sont en partie ossifiés.	
Coeur	Tache laiteuse à la face antérieure sur le ventricule droit – on trouve une 2. tache veineuse suivant la terminaison d'une veine. Caillots noirs dans les oreillettes et dans le ventricule qui commencent au commencement du caillot s'avancant dans les artères aorte et pulmonaire	
Péritoine	Couvert de petites granulations transparentes ou granulations sont très petites, elles n'ont pas le volume d'une tête d'épingle. Elles couvrent le mesentère, le épiploons – et toute la surface pariétale du péritoine.	
Rate	Ulcérations dans la partie cloacale de l'intestin – rien de particulier	
Foie	Foie peu graisseux congestionné	
Reins	Graisseux par places –	
Cerveau	Gelée blanche sur les lobes cérébraux – pas de granulation à la base.	

DATES	HISTOIRE PATHOLOGIQUE	PRESCRIPTIONS

HOTEL-DIEU. — Salle St Charles N° 1

Nom Joseph Cérsor
né à Vaux (Ain)
demeurant à
profession Charron
âge 42 ans
tempérament
constitution
entré le 21 mai 72
sorti le

DIAGNOSTIC ET RÉSUMÉ

Pleurésie gauche secondaire — péritonite tuberculeuse

Autopsie

HISTOIRE PATHOLOGIQUE

Le père et la mère sont morts après chacun de plus de 60 ans — 2 frères morts à 19 et à 22 ans —

— lui-même jusqu'au fait de maladie antérieure — ni fièvre intermittente — ni rhumatisme — pas d'alcoolisme — jamais d'hémoptysie — pas de rhume pendant les hivers précédents : en un mot très bonne santé habituelle —

— Il y a 6 mois le malade fut heurté par une voiture sur le côté des dernières côtes gauches et une douleur suivit qui persista pendant quelque temps, ~~[illegible]~~ puis se fit ressentir plus en arrière à peu près à la même hauteur

— Il y a 4 mois, en prenant un bain le malade se refroidit — le lendemain au soir il fut pris de frissons de malaise et fatigue et fut obligé de se coucher — le lendemain il entra dans un service de médecine à cette époque il avait de la dyspnée, toussait très peu et se plaignait surtout de ses points douloureux au côté —

Puis il fit un séjour de 2 mois à Longchêne d'où il sortit actuellement — à cette époque

Lyon, Imp. veuve Bouvierat et fils

DATES	HISTOIRE PATHOLOGIQUE	PRESCRIPTIONS
	3 semaines après son entrée. Il fut ponctionné, on rapporte qu'il s'écoula 600 gr. de liquide citrin — L'oppression diminua dès le même jour — Mais au bout de qq. temps des points douloureux se firent à droite — L'appétit est en partie conservé La langue est humide en bonne santé. Défécation —	
	— à l'inspection de la poitrine on constate sur la partie postéro-externe de la moitié inférieure du thorax à gauche un aplatissement de la région — Comparé à l'autre côté cette moitié du thorax paraît moins développée — creux sous-claviculaire beaucoup plus prononcé immobilité du côté malade —	Circonfer. cot. mal. 0,42 1/2 cot. sain 0,45 1/2 —
	à la percussion — matité normale à droite	
	à gauche — matité s'étend dans toute la partie postérieure du thorax de pointe au sommet jusqu'à la base — un peu plus prononcée à mesure qu'on descend à partir de l'épine de l'omoplate en avant — la matité commence au 3e espace intercostal — Crotaphique lyre au dessous de la clavicule vibration thoracique très diminuée —	
	à l'auscultation : Respiration normale à droite —	
	à gauche — En arrière diminution du murmure vésiculaire au sommet — abscence presque complète en bas ; ~~il est remplacé~~ au sommet par un souffle ~~avec pénétration~~ avec manifeste et en bas par un souffle tiré — fontain qui s'entend seulement à l'expiration dans la respiration ordinaire — ~~Expiration~~ Expiration prolongée —	
	En avant : ~~Respiration~~ murmure vésiculaire normal ; ~~rare~~ dans la région sous-claviculaire craquements — En dedans de l'angle inférieur de l'omoplate egophonie — Cœur ~~déplacé~~ à droite — pulsation perçue au creux épigastrique — ainsi que le maximum de l'ouïe	pointe de Dur

Charles — Joseph Cinot — n° 1 —

DATES	HISTOIRE PATHOLOGIQUE	PRESCRIPTIONS
10 X6.	La douleur persiste avec la même intensité, elle fréquente parfois pour suspension des selles. Le ventre est globuleux et arrondi.	
17 X6	Mort dans la nuit.	

19 décembre 1879. — Cadavre extrêmement maigre. La peau de l'abdomen a une couleur verdâtre au premier degré de putréfaction. La peau des parties postérieures du tronc, des bourses et des cuisses a également une teinte violacée, l'épiderme s'en détache avec la plus grande facilité. — Examen de la poitrine. A l'ouverture de la cage thoracique on trouve de nombreuses adhérences de la plèvre, en avant et surtout au sommet. A la partie postérieure et postéro-externe, le cadavre étendu sur une table, liquide s'écoule de la cavité pleurale droite pouvant être évalué à 2 verres environ. Dans ce liquide, on trouve de nombreux flocons de fibrine d'un blanc grisâtre. Les 2 feuillets de la plèvre y sont tapissés. On éprouve la plus grande difficulté à décoller la plèvre pariétale considérablement épaissie, au sommet on ne peut la détacher, vu les adhérences intimes avec la paroi thoracique. Le cœur est aplati, le sommet surtout n'a plus la forme arrondie et est comme angulaire. A droite, la plèvre ne présente pas d'adhérences, la plèvre et le poumon paraissent sains.

Les 2 poumons étant enlevés avec le cœur, on trouve les lésions suivantes :

La plèvre pariétale est considérablement épaissie, en quelques points elle mesure de 3 à 4 mil. La teinte d'un blanc grisâtre est due à la couleur, en quelques points une teinte rosée et du certain points, on trouve comme empâtement de la plèvre, des masses gélatineuses, qui semblent être de la fibrine en voie de régression.

N° 21 *bis*.

DATES	HISTOIRE PATHOLOGIQUE	PRESCRIPTIONS

Au sommet les deux feuillets de la plèvre sont unis, et dans ces points l'épaisseur des feuillets unis est considérable.

La plèvre diaphragmatique et viscérale est également beaucoup plus épaisse; cette dernière fournit en quelque sorte, une toile inextensible au poumon dont le volume est à peu près le 5e de celui du côté opposé. Cet organe est atélectasié dans la plus grande partie de son étendue. Au sommet seulement en avant et en arrière à la partie supérieure le long de la colonne vertébrale, les alvéoles contiennent de l'air, le tissu crépite sous les doigts. Tout à fait à la partie inférieure, petites indurations grises. Le poumon droit est très emphysémateux, le lobe inférieur à la partie postérieure est un peu congestionné.

Dans l'épaisseur du poumon petits noyaux de pneumonie catarrhale récente.

Cœur.

Le cœur est sain; l'aorte est fortement tirée par les adhérences des feuillets de la plèvre.

Foie. Reins

Le foie est très graisseux; la substance corticale des reins offre également une teinte pâle, graisseuse. Le fo

Intestins.

A l'ouverture de l'abdomen, on est frappé par la teinte noir foncé de l'épiploon et des anses intestinales, ces dernières sont toutes intimement accolées entre elles, elles sont réunies en un paquet, de telle sorte qu'en en soulevant une, on imprime des mouvements à toute la masse.

L'épiploon paraît les retenir en avant, en même temps qu'il les recouvre. La teinte de cette membrane ainsi que celle des anses intestinales est d'un noir foncé presque comparable à la suie; on trouve sur le péritoine pariétal et sur le mésentère, de petites masses blanchâtres d'aspect fibrineux, de la grosseur d'un grain de pois, de forme irrégulière, et se détachant assez facilement par le raclage avec le scalpel. Dans le petit bassin on trouve sur le péritoine les [illegible] en grand nombre qui séparent les feuillets du péritoine accolés en dedans; dans cette région des fausses membranes très vasculaires.

La muqueuse de l'intestin ouvert sur une certaine étendue ne présentant aucune lésion, les valvules conniventes sont très apparentes, probablement dû à la diminution du calibre de l'intestin.

Creux épigastrique, avec [illegible]

âge

tempérament

constitution

entré le

sorti le

Ch. Charles N° 1.

Autopsie.

HISTOIRE PATHOLOGIQUE

Intestins. La tunique moyenne forcée de la tunique intestinale semble et le fait de la décomposition avancée; par le raclage avec la lame d'un bistouri, on la détache sous forme de lambeaux, de filaments formés par les feuillets du péritoine. Porté sur le champ du microscope, on n'y trouve pas de pigment, ni g. g. poumon, ni trace, ni aucun nombre des cristaux de phosphate ammoniaco magnésien. Rien du côté des organes génito-urinaires: les ganglions lombaires, à droite, du tissu noirâtre, comparable à celle de l'intestin.

Lyon. Imp. veuve Bonnaviol et fils

HOSPICES CIVILS DE LYON

HOTEL-DIEU

Nom Demaison Salle Ste Jeanne Lit N° 10 F°

Prénoms Marie Joseph

Age 30 ans

Profession employé de commerce

Né à Thuile. Hte Savoie

Demeurant à Lyon

Entré le 29 octobre 82

Sorti le 8 Nov 82

DIAGNOSTIC ET RÉSUMÉ

Tuberculose

Péritonite

Foie amyloïde.

Chef du service, M.

OBSERVATION CLINIQUE

Élève interne, M.

Pas d'antécédents héréditaires. Le père et la mère de ce malade sont bien portants. Il n'a perdu qu'une sœur à l'âge de neuf ans d'un chaud et froid. Il n'a jamais eu aucune manifestation scrofuleuse. Jamais il ne toussait. Il n'a jamais fait de travail exagéré et n'a pas été exposé à l'humidité.

Depuis 15 mois il est tombé malade et dépéri constamment. Il tousse beaucoup depuis cette époque. Il a passé plusieurs mois à St Gothin et à Longchêne, en est revenu à la fin de mai et a essayé de travailler à cette époque pendant deux mois. C'est alors que son état s'est aggravé.

Le malade est très amaigri, sans forces, de teint est un peu voilée. Il tousse constamment, a une expectoration purulente

Imp. Aff. Louis Perrin.

Nom _____ Salle _____ Lit N° _____ F°

mais n'a jamais craché de sang. Il transpire la nuit. Appétit nul. Langue un peu blanche. Constipation habituelle. Ventre un peu dur et ballonné.

Rien au cœur.

Matité aux deux sommets en arrière. Sonorité tympanique en avant sous la clavicule gauche. Diminution du murmure vésiculaire et craquements nombreux aux deux sommets. Respiration rude aux bases.

7 Novembre — Le malade présente des vomissements bilieux et des matières. Il se plaint du ventre qui est légèrement distendu. La pression et surtout les petites chocs sont douloureux. La figure est bleue, les orbites excavées. Le pouls est devenu très fréquent et très-petit. En somme le malade présente des signes de péritonite.

8 Novembre — Aggravation des symptômes précédents avec affaiblissement considérable du malade. Il meurt dans la soirée.

9 Novembre — Autopsie —

Les deux poumons sont remplis de lésions tuberculeuses en voie de ramollissement et donnant lieu à chaque moment à de larges excavations remplies d'un liquide grisâtre, bourbeux, très-fétide. Foie très-volumineux, présentant les caractères manifestes du foie amyloïde. Les anses intestinales sont recouvertes çà et là d'exsudats purulents qui sont plus abondants dans le petit bassin. L'intestin n'a pas été ouvert : toutefois on a incisé l'appendice iléo-cæcal, on y a trouvé des ulcérations.

MODÈLE N° 21.

HOTEL-DIEU. — *Salle* 4 mes femmes *N°* 148

Nom Deglin Ann (Vve Dupeuble)

né à Lyon

demeurant à Lyon rue des Capucins

profession Metteuse en mains

âge 38 ans

tempérament

constitution

entré le 31 Juillet 1882

sorti le Morte 8 8bre à 2 heures du matin

DIAGNOSTIC ET RÉSUMÉ

Ch
Péritonite tuberculeuse

HISTOIRE PATHOLOGIQUE

Pas de glandes au cou — pas d'ophthalmie
Quelques croûtes dans les cheveux —
Hérédité = Mère âgée de 56 ans — Bien portante —
Père âgé de 60 ans Bien portant —
Est la aînée d'une famille de 2 enfants —
Un frère âgé de 30 ans Bien portant —
Mariée à 25 ans — N'est restée mariée que 3 ans ½ — Pendant tout le temps qu'elle a habité avec son mari il a été malade — Il crachait du sang, toussait beaucoup — sueurs nocturnes — En un mot il a succombé à une affection de poitrine — Il n'y a que les 6 derniers mois qu'elle ne couchait plus avec lui —
Deux grossesses — Deux enfants vivants — N'a pas allaité ses enfants — Une petite fille âgée de 12 ans — Bien portante — Un petit garçon âgé de 11 ans —
Il y a 6 mois séjour de deux mois aux premières pour une pleurésie droite — Depuis lors toux — expectoration — Dépérissement progressif —

DATES	HISTOIRE PATHOLOGIQUE	PRESCRIPTIONS
	Il y a un mois la malade a craché du sang ~~caillé~~ coagulé, la valeur d'une tasse — —	
	Depuis deux mois la malade n'a pas vu ses règles — Il semble que la hémoptysie a coïncidé avec la suppression de la 1re menstruation —	
	A l'âge de 15 ans la malade a eu des battements de cœur —	
	A l'âge de 20 ans rhumatisme articulaire aigu qui a duré 6 mois —	
Atrophie complète des glandes mammaires il ne reste plus que le mamelon	<u>Etat actuel</u> = Toux, quintes surtout la nuit et vers le matin — Expectorations fréquentes sueurs nocturnes — Parfois vomissements alimentaires à la suite des quintes de toux —	
	Douleurs thoraciques entre les deux épaules et au niveau des premiers espaces intercostaux en avant la pression du stethoscope est douloureuse, il en est de même de la percussion —	
	Perte de l'appétit — Depuis 8 jours diarrhée — quelques coliques — Pas d'œdème des membres inf. Ventre souple — fièvre —	
	<u>Examen de la poitrine</u> = En arrière et à droite — Matité obscurité de la respiration — Respiration soufflante le long de la colonne vertébrale — retentissement exagéré —	
	En avant — Gros craquement au sommet droit avec retentissement de la voix — Dans les 1er espaces intercostaux respiration rude —	
	à gauche et en avant qq. râles au sommet gauche — respiration saccadée dans les premiers espaces —	
	En arrière et à gauche la respiration s'entend bien —	
7 Août	Dans le 3em espace au voisinage du sternum on perçoit un double souffle — Le 1er temps est accompagné et le second précédé d'un léger bruit anormal —	
8 Août.	Depuis qq. jours la malade se plaint un peu de ballonnement du ventre — Le matin on trouve un peu d'ascite — Pas de selles diarrhéiques depuis hier — La percussion abdominale est douloureuse — (On supprime le Bismuth)	
21 7bre	A G. et en arrière sonorité — A la base D. Matité — Au sommet G. souffle, gros râles à timbre métallique — respiration obscure à la base avec de petits râles muqueux du côté D. Au sommet Resp. très soufflante, la respiration va en s'affaiblissant et tout-à-fait à la base on ne l'entend plus du tout (a eu une pleurésie D. il y a 8 mois) Rien au cœur — A G. en avant on entend la respiration à D. resp. soufflante — Craquement (lésions plus marquées à droite)	

N° 21 *bis*.

DATES	HISTOIRE PATHOLOGIQUE	PRESCRIPTIONS

Déglise Anne 38 ans Cf –

N° 21 *bis*.

DATES	HISTOIRE PATHOLOGIQUE	PRESCRIPTIONS
1. 8bre	Ce matin la malade attire notre attention du côté de son ventre – Il est augmenté de volume – épanchement ascitique – tympanisme – pas d'antécédents alcooliques – (Le foie ne paraît pas augmenté.) Léger œdème du dos du pied – et des malléoles – œdème de la partie int. des cuisses. – Depuis une quinzaine de jours elle éprouve des élancements dans le ventre – La pression est douloureuse – Les efforts de toux sont egalt très douloureux – Pouls 112 – (Alternatives de constipation et de diarrhée) elle avait des selles diarrhéiques fréquentes quand elle est arrivée dans le service, –	
	Autopsie le 9 8bre à 8 heures du soir	
	A la ouverture de l'abdomen, on trouve les anses intestinales agglutinées – Liquide ascitique dans les hypochondres et le petit bassin	
	Le foie est gras, adhérent au diaphragme	
	La vésicule biliaire est décolorée, elle ne renferme que peu de bile –	
	La cavité thoracique n'est pas ouverte –	

HOTEL-DIEU. — *Salle* 4e femmes — N° 133

Nom Marie Poulet

né à Lyon

demeurant à

profession ~~domestique~~

âge 27 ans

tempérament

constitution

entré le 21 9bre 1880

sorti le 15 Mai (mort)

DIAGNOSTIC ET RÉSUMÉ

Hémiopathie — Autopsie

Péritonite tuberculeuse.

HISTOIRE PATHOLOGIQUE

Malade enfant de la Charité.

Réglée à 14 ans

Antécédents névropathiques divers, rhumatismaux

Hospitalisée de douleurs générales depuis huit mois, ne travaille plus depuis cette époque. A été traitée pendant 2 mois dans le service de Mr Lépine, on a été renvoyée il y a un mois.

Actuellement un peu d'oppression, douleurs vagues dans l'abdomen. Renvoi fréquents après le repas.

Un peu de toux et expectoration.

Rien aux poumons ni au cœur.

Pas d'albumine dans les urines.

Poison
Inaquisty 4 belladone

DATES	HISTOIRE PATHOLOGIQUE	PRESCRIPTIONS
	Autopsie :	
	Liquide séreux dans les 2 plèvres, surtout à gauche ; les 2 poumons sont diminués de volume, recouverts d'un exsudat blanchâtre.	
	A gauche, seulement un peu d'atélectasie du poumon	
	A droite, le lobe sup. présente des masses caséeuses jaunes, assez abondantes au sommet, et diminuées dans les parties centrales du lobe. — Rien dans les autres lobes.	altérations paraissant récentes
	Rien au cœur.	
	Estomac rempli de liquides et de matières alimentaires, mais sans ulcérations.	
	Il existe un peu de liquide séreux dans la cavité péritoine avec une ~~pra~~ péritonite tuberculeuse généralisée. Tubercules miliaires et transparents, et tubercules gros et opaques dans toutes les parties recouvertes par le péritoine, intestin, ~~Mais~~ foie, mésentère, etc. — Le grand épiploon forme une masse volumineuse indurée, dont l'altération paraît remonter à une époque éloignée. A la coupe, cette masse est constituée par un tissu dense, fibreux, contenant de granulations grises, transparentes.	
	Le foie n'est pas graisseux.	
	Rien à l'utérus, et à ses annexes.	
	Quelques ulcérations dans la dernière partie de l'intestin grêle.	

HOTEL-DIEU. — *Salle* Ste Femmes N° 125

Nom Thérèse Lachaurant
né à la Verpilière
demeurant à
profession tisseuse
âge 38 ans
tempérament
constitution
entré le 4 Jbre 1880
sorti le ~~mort le~~ 26 Jbre 1880

DIAGNOSTIC ET RÉSUMÉ

Dyspepsie ?
Tuberculose abdominale et pulmonaire
foie gras. —

HISTOIRE PATHOLOGIQUE

— Père mort d'une fièvre typhoïde —
— Réglée à 15 ans — mariée — 6 enfants bien portants } a nourri 6 enfants
une fausse couche — 6 enfants morts en bas âge —
La malade dit s'être toujours bien portée jusqu'à
l'âge de 4 mois environ — à cette époque, elle
se mit à vomir — les vomissements survinrent
indifféremment après ~~les~~ les repas ou à
jeun, et le soir — Elle vint à la Consultation
de l'H. D. — on lui donna des médicaments
qui arrêtèrent les vomissements — elle cessa
de ~~vomir~~ de vomir — mais presque aussitôt
les phénomènes reparurent — Si entre-
temps elle passait une nuit, elle a de violents battements
de cœur survenant au moindre effort —
Elle a eu les jambes enflées passagèrement
à plusieurs reprises — Elle aurait un
amaigrissement considérable, quelle

Sans les grossesses qu'elles pourrait
supporter l'hiver — elle la suite
elle toujours longtemps
Sous une petite cicatrice
Gris — sous maxillaire
à l'enfance

Sirop de drave
Vin de quina
Glycérolé lactate soude
} manganèse
Eau Vichy
Eau de fleurs d'oranger
Tartre stibié

DATES	HISTOIRE PATHOLOGIQUE	PRESCRIPTIONS
Jamais de vomissements noirs	attribue à ses vomissements — Cœur ci ne présente pas en rapport direct avec l'alimentation, nécessaires elle vomit davantage si elle mange beaucoup. Elle ~~se~~ répète tout 2 à 3 fois par jour — Anorexie Constipation alternant régulière — ~~Diminution brusque de la~~ ~~hématémèse~~ puzzle complète du côté droit depuis deux mois — Teint ~~pâlotte~~ — Bouche légère bulbitulle dans expectoration La région de l'estomac est douloureuse à la pression — La pointe du cœur bat au dehors du mamelon dans le 5e espace — Les battements sont rapides, mais leur énergie ne paraît pas augmentée Rien à noter à l'auscultation Rien aux poumons	
19 9bre —	Par contre, un foie très volumineux — Le teint est devenu subictérique ~~presque jaune paille~~ —	
20 9bre —	Ventre volumineux, contient une faible quantité de liquide La région sous-ombilicale est plus dépressible du côté droit — Intermittence à ce niveau — ~~gaz~~ sous-ombilicale — Petits râles secs dans les 2 temps — Diminution du murmure vésiculaire. A gauche la respiration est un peu rude — Urines très colorées — par l'addition d'acide nitrique elles deviennent ~~par diaphragme~~ rougeâtres	
22 9bre —	Ictère plus marqué — Ascite s'est prononcée — Ventre volumineux un peu d'œdème des membres inférieurs Vomissements continuent — Aggravation rapide	Potion Sedan de lauriers cerises 1 gros verre
23 9bre —	Malade bien plus abattue. Oppression vive — Légère ~~gravies de vomis~~ — Ventre très volumineux	peu pulsatilles Lait : gavage

DATES	HISTOIRE PATHOLOGIQUE	PRESCRIPTIONS
	Autopsie	
	Poumon droit — foyer de granulations pulmonaires isolés, mais le plus souvent réunis en amas venant de la dimension d'un pois à celle d'une noisette — au sommet on trouve une caverne de la volume d'une noisette	
	Poumon gauche — on trouve au sommet un noyau indurés paraissant correspondre à une caverne ancienne, et une ou deux petites masses de granulations caséeuses	
	Cœur — rien	
	Foie — énorme — graisseux. teinte jaune clair les lobes sont séparés par un intervalle profonds	
	Rate — un peu volumineuse	
	Intestin — sur la dernière partie de l'intestin grêle (un mètre environ) on trouve des ulcérations ovalaires allongées dans un sens perpendiculaire au canal intestinal sur le bord opposé au mésentère sans une seule qui se trouve sur le bord mésentérique lui-même — il y a environ une dizaine d'ulcérations à bords gonflés saillants à fond sanieux — distantes les unes des autres d'une dizaine de centimètres environ — à 50 centimètres en avant de la valvule iléo-cæcale on trouve une surface vivement colorée par la bile	
	Estomac — rien	
	Il y avait plusieurs litres de liquide dans l'abdomen	

4e femmes

N° 21 *bis*.

DATES	HISTOIRE PATHOLOGIQUE	PRESCRIPTIONS

MODÈLE N° 21.

HOTEL-DIEU. — *Salle* 4me ff. N° 129

Nom Thérése Salamant

né à

demeurant à

profession

âge

tempérament

constitution

entré le

sorti le

DIAGNOSTIC ET RÉSUMÉ

Réflexions. Cette observation est intéressante parce que pendant la vie de la malade et au moment de son entrée à l'Hôtel-Dieu, le médecin qui me remplaçait crut qu'il s'agissait d'une lésion organique du foie primitive ou secondaire, tellement les troubles intestinaux étaient prédominants. Lorsque je rentrai dans mon service un autre médecin suppléant qui assistait à ma visite soutenait le même diagnostic malgré les raisons que j'opposais. Ceux qui croyaient à une lésion organique de l'estomac et du foie se basaient sur la fréquence de la péritonite des vomissements avec perte de l'appétit ; sur l'aspect cachectique de la malade auquel s'ajoutait une teinte subictérique des téguments, surtout des sclérotiques ; sur la présence d'un peu de bile dans l'urine ; sur le développement du foie et sur la présence au niveau de la région épigastrique d'une partie molle qui paraissait séparer les portions droite et gauche du foie ; sur l'ascite sans les signes de péritonite ; enfin sur ce que le foie gros ne déterminait pas d'ictère.

Voici maintenant les ~~lésions~~ qui m'ont permis de faire le diagnostic.

Cicatrice ~~dans~~ la région sous-maxillaire provenant d'un ganglion suppuré pendant l'enfance - Rhumes fréquents et persistants pendant les hivers - 8 enfants dont 6 morts en bas âge - La malade a nourri 6 enfants. Actuellement, toux habituelle sans expectoration - Signes peu marqués mais certains de lésions pulmonaires au sommet droit - Courbe de la température irrégulière mais avec élévation au dessus de 39°. Dyspnée, oppression ~~sans~~ à l'effort,

HISTOIRE PATHOLOGIQUE

DATES	HISTOIRE PATHOLOGIQUE	PRESCRIPTIONS
	amaigrissement considérable. - Vomissements, qui cependant avaient cessé pendant quelques temps, sous l'influence d'une médication appropriée, vomissements survenant régulièrement tous les 3 jours, tout de suite après avoir mangé, vomissements de sang pur. Pas de constipation. Ventre souple, plutôt creux que gros, ventre subréthrogène, tympanique, très-large. Foie volumineux, mais avec un bord fin, arrondi. Toutefois l'interruption de ce bord au niveau de la région épigastrique était difficile à expliquer, car on le retrouvait très-nettement à gauche. Je n'étais seulement amené qu'il n'y avait pas de tumeur appréciable à ce niveau.	
	J'ai déjà observé deux autres malades chez lesquels le diagnostic entre la phthisie pulmonaire avec prédominance des accidents du côté de l'abdomen et le cancer de l'estomac seul ou avec propagation au foie, était très-difficile. Dans un de ces deux cas il s'agissait déjà de phthisie, tandis que dans l'autre nous avions affaire à un cancer de l'estomac. - Le diagnostic repose sur l'analyse très exacte de tous les symptômes et de leur groupement en faveur de l'une ou de l'autre affection, sans exagérer l'importance d'un symptôme fut-il prédominant. Il semble dans les livres, et même lorsqu'on lit les réflexions précédentes, que le diagnostic doive être facile, tandis qu'en présence du malade, on sait pour les plus grandes difficultés pour l'établir.	

MODÈLE N° 21.

HOTEL-DIEU. — *Salle* 2e femmes N° 149

Nom Antoinette Montangerand
né à St Point (Loire et Loire)
demeurant à
profession rentière
âge 79
tempérament
constitution
entré le 11 février 79
~~*sorti*~~ *mort le* 18 fév 79

DIAGNOSTIC ET RÉSUMÉ

S 3
péritonite
autopsie

HISTOIRE PATHOLOGIQUE

[illegible] mort à 70 ans d'affection inconnue — ~~mère~~ la malade n'a pas vu sa mère depuis 4 ans et n'peut donner sur elle aucun renseignement — 16 enfants dont 10 sont morts d'affection inconnue ; les 6 restants sont bien portants et la ~~ma~~ malade est la dernière ; elle ne peut nous renseigner sur l'état de santé habituel de ses foie et cœur.

Ce l'âge de 20 ans la malade n'était pas encore réglée et elle eut des hémorrhagies pendant 6 mois environ — les menstrues ont apparu pour la première fois à 16 ans et ses règles ont suivi une marche tout à fait irrégulière, tantôt devançant l'époque, tantôt la retardant pendant 3, 4 mois — pas de leucorrhée, pas de nouvelles hémorrhagies.

A 17 ans premier accouchement ; l'enfant mourut à 1 mois d'affection inconnue — puis s'en a pas eu l'accouchement ; l'enfant qui a survécu est bien portant — enfin il y a un mois 3e accouchement — l'enfant fut nourri par la chèvre

DATES	HISTOIRE PATHOLOGIQUE	PRESCRIPTIONS
pendant ~~une durée~~ 20 jours et depuis 10 jours seulement il est à la Charité — Les règles ont cessé depuis 3 à 4 jours		
8 Dix décembre la malade a remarqué qu'elle perdait ses forces et maigrissait progressivement ; mais il y a une dizaine de jours elle fut prise d'un point douloureux violent entre les deux épaules. Il est et d'une tour anormale — Ses pieds également tuméfiés, bientôt, elle s'est prononcé d'une façon très rapide — Sueurs abondantes se produisant sans que la malade soit plus couverte que d'ordinaire — jamais d'œdème des pieds — oppression continuelle — la malade vomit depuis quelques jours toutes les qu'elle mange — pas de vomissements noirâtres		
Actuellement la malade souffre d'une oppression très pénible, —		
l'on constate matité complète de la base des épaules gauche — sonorité à droite à l'avant — dans les poumons la respiration est forte, bruyante et s'accompagne d'un retentissement sonore considérable produit par l'entrée de l'air dans la grosse bronches. — pas de râles humides sibilants ou ronflants mais existe cependant dans les bases des épaules et surtout à droite. — on constate un souffle tubaire très net, superficiel, avec le temps respiratoire pectoriloq. aphone, résonnance vocale. Il est difficile de constater la matité à gauche sur un tube sonore, ~~petits~~ râles très petits humides, peu nombreux dans la respiration, facilement appréciables à la toux — On les perçoit surtout dans les bas du poumon où ils sont pendant la toux très nombreux, très serrés et petits — crois au sommet droit —		
La malade vomit depuis 8 jours — la palpation abdominale est douloureuse — le ventre est rétracté — pli cachectique très marqué —		
19 déc. autopsie — le sommet du poumon g. est à son centre creusé de 3 à 4 cavernes communiquant entre elles de la grosseur chacune d'une grosse noisette — l'une d'elles contient une petite portion de tissu pulmonaire adhérent à la paroi en quelques points et on trouve de ce morceau — rien ailleurs — la face adhère à la paroi par de nombreuses adhérences mais pas de liquide ; on voit de granulation à ce niveau — rien au sommet mais dans les cicatrices faisant saillie dans la plèvre très nombreuses granulations serrées les unes contre les autres ; à la base quelques cicatrices de vieilles granulations contenant remplies non opérées — lymphangite généralisée à la couleur rouge montre des granulations intérieures recouvertes d'une vascularisation considérable non dilatée, moulées sur le mésentère comme le tube — il n'était trouvé dans le petit bassin une cuillerée à café de liquide sanguinolent — pas de tubercules sur le péritoine — pas d'ulcération dans l'estomac —		

Lyon, impr. A. Bonnaviat, rue Ste-Catherine, 9.

HOTEL-DIEU. — *Salle* St Charles *N°* 89.

Nom Emmanuel Pouque

né à Villefranche (Rhône)

demeurant à

profession ménagère

âge 40 ans

tempérament

constitution

entré le 6 Janv. 73.

sorti le mort le 21 Janv. 73.

DIAGNOSTIC ET RÉSUMÉ

Péritonite tuberculeuse.

HISTOIRE PATHOLOGIQUE

Santé habituelle bonne. Jamais de coliques ni de douleurs. Il y a 3 semaines environ après repas qui n'avait rien eu de capital le malade éprouva quelques douleurs le ventre qu'il rapporte à la fosse iliaque droite. Quelques jours après la douleur était très vive, nausées de vomissements, respiration difficile, ni de diarrhée. La journée suivante il s'opérait deux selles douloureuses le soir. Depuis il y a toujours eu suspension du ventre. Les selles étaient rares à peu près régulières, pas de vomissements.

Actuellement il existe à droite de la fosse iliaque une tumeur douloureuse, qui limite particulièrement et qui s'étend en grande partie jusqu'à la

Lyon. Imp. veuve Bonnaviat et fils

DATES	HISTOIRE PATHOLOGIQUE	PRESCRIPTIONS
	ligne ombilicale, y haut, jusqu'à occupe toute la fosse iliaque. Respir. g.g. Cœur. g.g. Au-dessus de la ligne ombilicale, la tumeur présente un bosse, lisse, arrondie. Elle n'est pas douloureuse. Percussion, pas d'hypothème.	l'ombilic, elle se tête régulière. Pas de bruits petits-frissons.
6 Janv.	Soir. Le malade a été fatigué par l'examen. Il a vomi ce qu'il avait mangé. La tumeur est plus douloureuse à la toucher. Peau chaude. Pas de bouche sèche, on ne sent pas de tumeur. La peau au niveau du sang d'abord, peu de douleur.	
7 Janv.	Constipé, langue blanche. Ventre ballonné. Constipation, urines de blanc. Respiration pénible. Pouls fréquent. La tumeur se détache, à cause de la tension qui a envahi tout le côté droit et mi, peu le côté gauche. Urines fébriles sortent, g.g. nouvelle : à droite, épais, lavement.	Prescription pour la douleur.
10 Janv.	La tumeur est étendue, un peu de péritonite. La tumeur paraît devenir volumineuse, la peau est rouge, empâtée, douloureuse. Traitement de pâte d'Vienne. Engorgement, ulcérations douloureuses avec un bistouri, abondant, à odeur fétide. Il a uriné en crachant. Le malade est immédiatement soulagé. La peau s'enfle peu à peu. Tolle à peu près régulière. Pas de vomissements sortant abondamment. La veille un peu de diarrhée.	Ventre douloureux pendant 15 heures. Cataplasme. Affaiblissement.
21 Janv.	Le malade a été pris tout à coup le matin de coliques très vives. Vomissements fréquents, nombreux. La peau est grisâtre. Pouls à peine sensible, vives et extrêmes douleurs. Ventre ballonné. Le malade rendit selles deux fois à la selle. Mort 4 h. après le début de ces accidents. La matière vomie ressemble au vomissement, excrémentielle. Le mésentère est tendu. Pas de sang. L'examen	

HOTEL-DIEU. — *Salle* St Charles *N°* 89

Nom Emmanuel Longue

né à

demeurant à

profession

âge

tempérament

constitution

entré le

sorti le Autopsie

DIAGNOSTIC ET RÉSUMÉ

Péritonite tuberculeuse

HISTOIRE PATHOLOGIQUE

22 Janv. 73.

Mr Damany.

Le malade n'est dit rien au lait. Flocons et hématies [illegible]

histologique montre de nombreux globules rouges, en moins que de la matière colorante. Les tons de cette gamme, à consistance [illegible]. Il s'écoule une quantité notable (15 000 g. environ) 2 fois par semaine à cette période. Les ganglions intestinaux sont [illegible] les uns aux autres, leur surface est recouverte de fausses membranes d'aspect grisâtre, et [illegible] pour de la fièvre. Les [illegible] sont [illegible] à droite au la coeur et une partie de l'intestin grêle sont, 2 g. g. sont composés de mucosité; l'épiploon sont notablement épaissis et présentent à ainsi l'intestin de petites [illegible] comparable à des [illegible] de granulations tuberculeuses.

La poche purulente dont le pus a été [illegible] par l'adossement des feuillets péritonéal du coeur et de g. g. avec de l'intestin grêle d'une part, d'autre part par le

Lyon. Imp. veuve Bonnaviat et fils

DATES	HISTOIRE PATHOLOGIQUE	PRESCRIPTIONS
	péritoine pariétal, ne communique ni avec l'intestin, ni avec la cavité péritonéale. Il invaginé les plèvres, le cœur et le cœur attendant, distendues par des matières fécales, mais ne communiquant pas avec l'abcès. Le poumon droit, le poumon étranger n'offrent aucune altération. Du côté du foie, on trouve une vaste poche purulente, tapissée par des fausses membranes, bien circonscrite. La face antérieure du foie, dans presque toute son étendue, constitue la paroi postérieure, la paroi antérieure est formée par le diaphragme et la paroi thoracique. Le foie, dans la partie qui était libre, qui n'est pas à feu, la paroi de l'abcès présente au niveau de la capsule un véritable semis de petites granulations dont la nature tuberculeuse ne peut pas être douteuse. Les granulations ne paraissent pas exister ou le voient beaucoup moins nettement dans la cavité propre de l'organe, elle étant dissimulée par les fausses membranes. Les reins et la rate n'offrent rien de particulier. Épanchement pleural à droite pouvant être évalué à 500 g. environ. Le lobe inférieur du poumon correspondant est atélectasié, on ne trouve nulle part de tubercule, tant dans le parenchyme pulmonaire, tant à la surface de la plèvre, où il existe toutefois en q. q. points, à la base, au niveau des adhérences de l'organe avec le diaphragme. Les deux présentent en plus de nombreuses granulations.	

7 janvier 1873 Emmanuel Fouque

MALADIE HÔPITA SALLE St Charles N° 89

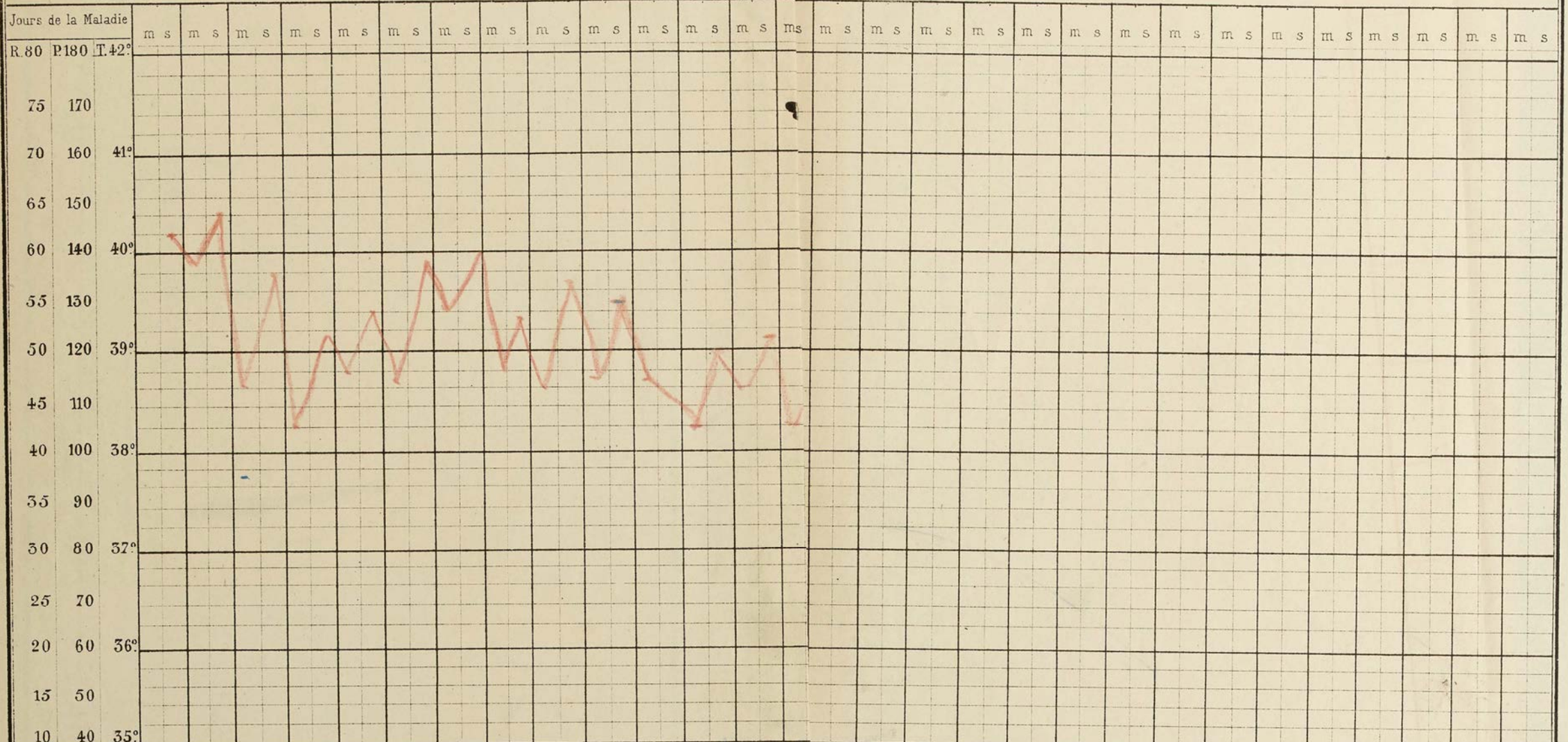

Observations

MODÈLE N° 21.

HOTEL-DIEU. — *Salle* 1re Charles *N°* 106

Nom Juriette
né à Borgoseria
demeurant à
profession plâtrier
âge 57
tempérament
constitution
entré le 10 avril 77
sorti le 13 avril 77

DIAGNOSTIC ET RÉSUMÉ

Péritonite

mort

HISTOIRE PATHOLOGIQUE

Pas d'antécédents héréditaires — bonne santé antérieure, n'a jamais eu d'hémoptysie hématémèse assez abondante — quelques excès alcooliques — Début il y 6 semaines — Début brusque, frisson violent, points de côté multiples, toux fréquente, expectoration crachats blanchâtres —
Aujourd'hui les points de côté persistent au point de rendre la toux et l'expectoration impossible, le malade est très oppressé son teint est pâle anémique, la peau est chaude sèche ; la soif vive, langue rouge sur la pointe, appétit perdu ballonnement du ventre, coliques depuis quelques jours, constipation légère, le malade manie quelquefois le spiritueux mais il n'a jamais eu d'accidents saturnins.

DATES	HISTOIRE PATHOLOGIQUE	PRESCRIPTIONS
	examen de la poitrine — sonorité à peu près normale vibrations conservées — Obscurité de la respiration bien qu'elle s'entende partout même jusqu'au bas, abcès complète de souffle et de râles pas de bronchophonie ni d'égophonie	
	temp. 39,9,	39,6
	pas de vomissement.	
	~~arthrite~~ Tumeur blanche de l'articulation tibio-tarsienne et ulcère de la jambe droite —	
	autopsie	
	Péritonite purulente généralisée, péritoine très épaissi, pas de trace de tubercule dans le poumon au moins à l'œil nu —	

Lyon. Impr. A. Bonnaviat, rue Ste-Catherine, 18.

MODÈLE N° 21.

HOTEL-DIEU. — Salle 4e Femmes N° 152

Nom Claire Barbier

né à Paris

demeurant à

profession domestique

âge 22

tempérament

constitution

entré le 15 7bre 78

sorti le 27 Juillet 1879

DIAGNOSTIC ET RÉSUMÉ

Tuberculose

Péritonite tuberculeuse chronique

Autopsie

HISTOIRE PATHOLOGIQUE

Antécédents héréditaires inconnus (enfant naturel)
Manifestations strumeuses dans l'enfance (impetigo pédiculaire, adénites multiples etc.)
Bonne santé habituelle. Un peu de leucorrhée. Réglée à 15 ans. Menstruation normale.
~~Fièvre Typhoïde~~ il y a 4 mois et demies. Durée 3 semaines. Au moment de la convalescence chute des cheveux, puis apparition d'une douleur vive dans le côté gauche de l'abdomen près de la ligne médiane, un peu au dessous de l'ombilic. Cette douleur s'irradiait dans les lombes et beaucoup plus vive pendant la marche et la station debout a nécessité un séjour au lit presque continuel. La menstruation est irrégulière depuis la fièvre typhoïde

Actuellement. Douleur toujours persistante au niveau de l'ovaire. A la palpation qui est douloureuse, on sentait une tumeur.

Selles régulières
A maigri un peu. transpirations le matin. Rien à l'auscultation.
Pouls veineux

DATES	HISTOIRE PATHOLOGIQUE	PRESCRIPTIONS
	Les selles sont régulières ; la miction vers la fin s'accompagne d'un peu de douleur	
27 oct.	Depuis son entrée, la malade a eu des accès fébriles très irréguliers, mais revenant assez volontiers le soir, et atteignant qf. un chiffre élevé ; — alternatives de diarrhée et de constipation ; ventre à peine ballonné, assez souple ; la palpation n'y décèle aucune tumeur appréciable, sauf dans la fosse iliaque gauche, près de l'arcade crurale, où elle est très douloureuse, et où, combinée avec le toucher vaginal, elle révèle un empâtement évident, mais mal limité. Les premiers temps, on sentait des battements artériels dans le cul-de-sac gauche. — Le 20 oct. elle a pris un point de côté très vif au niveau des dernières côtes. — Elle tousse à peine ; cependant elle est faible, l'appétit est très modéré, les digestions sont lentes ; il y a des borborygmes, et des douleurs abdominales sourdes. — Les frict. avec l'ong. napolit. belladoné, et l'application répétée de vésicatoires volants n'a produit aucun résultat	
	a eu des signes de pleurésie ~~avec épanchement à gauche et à droite~~, surtout à gauche —	
9 9bre	La malade a une toux sèche, fréquente depuis trois jours — pas d'expectoration — l'auscultation ne décèle aucun phénomène stethoscopique, ~~sauf~~ peut-être y quelques râles secs passagers aux sommets — l'engorgement douloureux de la fosse iliaq. ~~gauche~~ persiste ; il s'étend surtout à la f. iliaq. droite — a eu cette nuit une diarrhée — les règles toujours absentes peu ou pas d'appétit — pas de vomissements — fréquemment un peu de fièvre le soir — T = 38,2 ~~la~~ oscillations très vives —	
9 9bre	La malade présente ~~en dehors du biceps gauche au~~ niveau du tiers moyen du bras une tuméfaction allongée de l'extrémité environ sur le trajet du biceps — et le dit tuméfié depuis un jour il a été précédé d'une rougeur locale — l'apprécion est un peu douloureuse les mouvements communiqués sont aussi douloureux	
9 9bre	la tuméfaction a descendu ~~plus~~	
9 9bre	épistaxis fréquentes — douleurs abdominales — la tuméfaction du biceps a descendu et se voit ~~sentir~~ au niveau de l'insertion du biceps	
	~~cependant~~ progressivement progressif —	
	~~toujours~~ petite toux sèche — pas d'expectoration —	
12 9bre	la tuméfaction du biceps a disparu — la malade se sent faible — elle aurait eu cette fièvre cette nuit	
13 9bre	Depuis 2 jours elle a de la diarrhée le soir — bien que son ventre ne lui ait jamais fait aucune	

Lyon. impr. A. Bonnaviat, rue Ste-Catherine, 18.

N° 21 *bis*.

DATES	HISTOIRE PATHOLOGIQUE	PRESCRIPTIONS

DATES	HISTOIRE PATHOLOGIQUE	PRESCRIPTIONS
27 Xbre	pas d'albumine dans les urines —	
11 janvier	Depuis 2 jours elle se plaint de coliques et de diarrhée	
25 février	Cette malade a de avec de fréquentes envies elle accuse une soif vive, vomissements après le repas	
2 avril	vomissements cet matin hier —	
Depuis	toujours a eu fièvres revenant par intervalles	
	amaigrissement progressif —	
28 "	respiration obscure dans les 2 bases en arrière — matité à percussion	
époque	des douleurs au niveau de l'angle inf. de l'omoplate droit	
1er juillet	Depuis 15 jours l'abdomen a considérablement augmenté de volume. Ventre ballonné, tendu, matité dans les parties déclives, douleur à la pression, fluctuation plus marquée dans la fosse iliaque gauche. — Œdème des membres inf. et des cuisses.	
4 juillet	Douleurs vives du ventre le soir et pendant la nuit. — Urine rare. — Pouls petit 100.	
10 juillet	L'abdomen a encore augmenté de volume — le foie présente des traînées multiples, douloureuses, aux cuisses et les jambes —	
	Les traînées ne tirent depuis empêch. Pouls très petit.	

Claire Barbier —

Péritonite tuberculeuse —

A l'ouverture de l'abdomen, on trouve un épanchement séreux assez abondant. Les anses intestinales sont distendues par des gaz. Le diaphragme est refoulé. Pas d'adhérence sauf au niveau de la rate. On ne trouve nulle part de granulations. Pas de ganglions dans le mésentère. L'intestin est intact, on ne trouve point d'ulcérations.

Dans le petit bassin les organes sont réunis entre eux par un tissu lardacé d'inflammatoire chronique, on les sépare difficilement les uns des autres —

La vessie est distendue, les parois sont épaissies —

L'utérus est petit, sain — est intact — mais de chaque côté les trompes sont augmentées de volume, confondues avec l'ovaire. Celui-ci est dégénéré —

L'ovaire gauche est envahi par une tumeur kystique à parois épaisses, de 4 — le contenu est formé par une matière

caséeuse. On trouve dans la trompe correspondante, un dépôt de matière ca au bord de la tumeur et appendu un petit kyste à contenu séreux —

Les poumons sont d'apparence normale – Des deux côtés on trouve un épanchement pleural peu abondant, surtout à droite.

Quelques adhérences lâches à droite – à gauche adhérences de la base et de la partie postérieure – La partie postéro-inférieure de ce côté est légèrement comprimée — Un peu de congestion légère à la base et en arrière de l'autre côté.

On ne trouve nulle part de tubercules ni dans le poumon, ni sur les plèvres – Pas de cicatrices au sommet –

Rien au cœur ni au péricarde – pas d'épanchement pas de granulations –

Le foie et le rein sont un peu graisseux –

Modèle N° 21.

HOTEL-DIEU. — *Salle* Ste Jeanne N° 19

Nom François Clement.
né à Oullins
demeurant à Ste Foy les Lyon.
profession Jardinier.
âge 38.
tempérament
constitution
entré le 12 Avril 1883.
sorti le mort le 29 Avril 1883.

DIAGNOSTIC ET RÉSUMÉ

Tuberculose.
Ulcérations Intestinales
Péritonite Tuberculeuse.

HISTOIRE PATHOLOGIQUE

Père mort à 56 ans ; il avait reçu 18 ans auparavant le choc d'une barrique contre la poitrine et depuis il tousseait le sang. Mère actuellement vivante.
Le malade a perdu une sœur qui avait 32 mois et qui a été brûlée. Il n'est pas marié.
Bonne santé habituelle. En 1867 le malade qui habitait la Croix-Rousse eut pendant 18 mois la fièvre intermittente depuis il n'a jamais eu d'accès. Il a eu aussi la dysenterie pendant 8 jours à cette même époque. En 1870 il s'est fait une entorse qui a très bien guéri. Le malade a eu des rhumatismes articulaires aigus pendant la jeunesse (à l'âge de 16 ans). En 1870 il avait fait une entorse par des efforts violents ; il eut des douleurs articulaires et les jointures des membres inférieurs pendant 3 semaines. Depuis il n'a plus très ressenti de ce côté. Alcoolisme (eau de vie).
Le début de la maladie actuelle remonte à 27 mois. Il prit froid en descendant dans un puits. Depuis le malade a toujours tousé ; et prit même à ce moment une pleurésie droite.
Depuis il a toujours et maigri. Au mois de Janvier 1882 il a fait un séjour à l'Hotel Dieu qui l'a amélioré.

A l'âge de 10 ans le malade fut violemment frappé par le brancard d'une voiture dans la région thoracique en avant et à droite. A ce moment là il vomit du sang et fut 6 mois à se remettre.

A l'âge de 20 ans il a eu le scorbut.

DATES	HISTOIRE PATHOLOGIQUE	PRESCRIPTIONS
	Depuis 6 mois le malade digère mal ; pendant 6 mois il a eu des vomissements incoercibles presque continuels.	
	Depuis 6 semaines le malade ne vomit plus, lentement il a éprouvé depuis des douleurs abdominales vives surtout à la région épigastrique. Depuis ces 6 semaines il a eu de la diarrhée et des melenas. Il a été jusqu'à faire des selles qui ne sont pas très sanglantes, il ne forçait pas, elles étaient comme quand il avait la dysenterie. En même temps il a eu des crachats hémoptoïques.	
	Actuellement :	
	Le malade tousse beaucoup ; il crache des pus. Quand il a beaucoup toussé il souffre ~~de la région~~ à la base droite de la poitrine. A l'inspection de la cage thoracique on constate un aplatissement très marqué de la région thoracique en avant et à droite, à l'endroit même où en étant jeune il fut frappé par le choc de la voiture ; il y a en outre un retrait de la cage thoracique en arrière du même côté.	
	L'oreille des 2 sommets en arrière ; la percussion est très douloureuse à ce niveau.	
	Le sommet droit en arrière tintement métallique et la toux épuisante ; en avant obscurité de la respiration et râles humides.	
	Le sommet gauche : en arrière clartés claires de la toux ; souffle et râles humides. En avant sur toute la hauteur râles humides très nombreux et souffles sous les clavicules.	
	Les bases sont ses ; il existe tonnes et paraissent assez libres. —	
	On ne trouve rien au cœur.	
	Actuellement le malade ne vomit plus ; il n'a presque plus d'appétit et est très altéré. La diarrhée est diminuée, mais il a encore à avant des selles de sang et des selles. L'abdomen est douloureux au niveau de l'appendice xiphoïde et sous la fosse iliaque droite. ~~L'abd~~ Il est peu augmenté de volume, ne contient pas de liquide, mais manque de souplesse à l'examen. Le gros intestin vient des côtés. Le foie est augmenté de volume et fait saillie au dessous de l'appendice xiphoïde. La rate paraît augmentée de volume et son diamètre transversal.	
	— Depuis 10 mois le malade est sourd de l'oreille gauche et fait du pus par cette oreille. Le tympan est brisé ; et depuis 3 mois il éprouve des étourdissements et de la lourdeur de la tête à la suite d'une chute du toit des étables. Il a du acid en deux 3 heures pendant lesquelles il était terrible qu'il est ~~tr~~ ivre, et quelquefois il est tombé par terre. Il n'a qu'à le frapper l'oreille pour que tout tourne autour de lui :	
	— Depuis 10 mois le malade a eu dessous du rebord inférieur du maxillaire inférieur des ganglions gros et très douloureux. Il a eu un peu de rougeur du pharynx, et à un centimètre au dessus du rebord alvéolaire des incisives inférieures il gauche une petite ulcération, qui suppure. Le fait dit qu'il a, à ce niveau, de vieux chicots.	
	L'état général est très mauvais.	

François Clement. Ste Marie n° 19
Juin 1873

DATES	HISTOIRE PATHOLOGIQUE	PRESCRIPTIONS
29 Juin	Autopsie.	
	Cordons enormes du sommet droit. Granulations et nombreux tubercules	
	de la crête des poumons.	
	Gros granulations au sommet gauche. Il y a aussi des tubercules de la crête des	
	poumons, en plus moins qu'à droite.	
	Cœur très petit. Comme le ventricule interne des vaisseaux l'endocarde	
	est fortement lavé en rouge sepia.	
	Foie gras et amyloïde.	
	Rate volumineuse et friable.	
	Reins gravement atteints tuberculeux.	
	— Ganglions de la cavité abdominale, adhérences de la face inférieure du foie et ligne droite	
	du grand épiploon.	
	Intestins et vessie dilatés, sans ulcérations.	
	L'intestin grêle contient de nombreuses ulcérations transversales blêtes	
	sur le côté opposé au mésentère, dont les deux extrémités moyennes d'une	
	valvule, à bords saillants cicatriciels circonscrivant une cicatrice comme	
	étoilée à l'image point dont le fond est d'un gris blanchâtre. La	
	muqueuse intestinale des intestins laisse apercevoir la trace tuberculeuse des	
	ulcérations et des granulations tuberculeuses.	
	Au gros intestin, les ulcérations sont d'un volume	
	plus considérable, présentant d'ailleurs les mêmes caractères. L'appendice iléo-cæcal est adhérent à la face postérieure de l'intestin,	
	dilaté, rempli de pus, présente de vastes ulcérations.	

N° 21 *bis*.

DATES	HISTOIRE PATHOLOGIQUE	PRESCRIPTIONS

HOSPICES CIVILS DE LYON

HOTEL-DIEU

Nom Pérette Marie Berger Salle 1ère Femmes. Lit N° 139. F°

Prénoms

Age 80 ans.

Profession Veuve.

Né à Brullioles (Rhône)

Demeurant à

Entrée le 26 février 1883

Sorti le mort le 25 Mars

DIAGNOSTIC ET RÉSUMÉ

Pérétonite tuberculeuse

Chef du Service, M. | OBSERVATION CLINIQUE | Élève interne, M.

Le père est mort à 67 ans après être resté assez longtemps malade, atteint de l'ictère. La mère est morte à 80 ans, après un refroidissement qui n'a duré que dix jours. Elle a 3 frères vivants, a perdu une sœur poitrinaire. Elle a eu 8 enfants; 3 sont morts, 2 en naissant, le 3ème à 4 ans et demi.

La malade est très faible, couverte de sueurs, parle avec peine et crainte à jeune. Sans aucun jamais été bien robuste, elle jouissait cependant d'une bonne santé habituelle. Depuis 5 ans elles n'a plus été réglée.

Il y a 2 ans elle aurait eu de l'œdème de la face; depuis un an elle tousse et elle souffre dans le ventre. Elle n'a jamais eu d'hémoptysie.

Actuellement:

Elle tousse beaucoup; nous n'avons pas vu les crachats.

La percussion des stéthoscopes est très douloureuse en avant et à gauche.

La surdité date de 2 ans — les 2 oreilles ont souffert, surtout la droite.

Nom _____ Salle _____ Lit N° _____ F° _____

La percussion donne les résultats suivants :
~~En avant et à droite pt plé de la base~~ En avant et à gauche submatité. En arrière matité aux 2 bases, surtout à gauche.
Râles humides aux 2 bases — au sommet droit souffle ~~expiratoire~~ sans mélange de râles.
Au sommet ~~droit~~ gauche en avant râles humides (surtout à la base)
— Le cœur bat dans le 5ème espace. Il n'y a pas de bruit de souffle.
L'abdomen est très gros, douloureux souvent. Elle a des alternatives de diarrhée et de constipation. Réseau veineux très développé à la partie inférieure de l'abdomen. Matité ~~de la~~ à l'hypogastre, ~~dans l'hypochondre droit~~ dans l'hypochondre droit. Les 2 jambes sont œdématiées par une forte bande. Il y a des bouchons secs peu saillants à la palpation.
Le foie paraît augmenté de volume.
La malade digère mal, elle vomit quelquefois. Il ne revient ni vers l'examinons, elle a constamment des sueurs, à la moindre fatigue. Elle est en somme très faible.
Son œdème des jambes.
La malade a un goître volumineux portant surtout sur le lobe moyen et le lobe latéral gauches (pas d'exophtalmie). Ganglions volumineux et nombreux remplissant les 2 régions cervicales. Il y a aussi des très volumineux dans les régions inguinales.
La malade a l'anesthésie de la main gauche et elle ne peut l'étendre. Elle semble attribuer ce fait à un ancien abcès de la région dorsale du doigt.
Les petites articulations des petits doigts sont en peu douloureuses. Elle se plaint du reste de souffrir des douleurs de la tête et des jambes.
Albumine dans les urines.

Les autres ganglions sont groupés surtout ~~sur~~ les régions ombilicale.

— Seules moins type dans les régions cervicales.
— Maximum de l'impulsion dans le cœur. Dans 3ème espace peu au dehors du mamelon.
— Matité cardiaque augmentée.

Rm. Gonflement persistant par l'oreille gauche, douloureuse.
17 m. Hier soir fièvre, douleurs abdominales vives, diarrhée et dysurie.
Rate très volumineuse.
Dyspnée très grande de la respiration aux bases.
19 m. — Rien de caractéristique à l'auscultation des poumons.

23 mai 1883.

Nom — Salle 4ème femmes. Lit N° 139. F°

23 mars. La malade se plaint surtout d'une tuméfaction qui se trouve au niveau du bord radial de l'avant-bras gauche, sur une étendue de 6 à 8 centim., [illegible]. On voit une tuméfaction avec légère rougeur de la peau. Au toucher on sent comme de petites masses [illegible] agglomérées, donnant la sensation de ganglions assemblés. Cette masse a une certaine mobilité et glisse un peu sur les parties profondes; elle est peu douloureuse.

Elle tousse beaucoup, est oppressée. Affaiblissement très grand.

24 m. La tumeur de l'avant bras est moins dure, mais il y a de l'œdème plus marqué de l'avant-bras.

Depuis hier apparition sur le nez et les 2 pommettes (surtout à gauche) d'une rougeur œdémateuse.

A la base gauche matité, diminution des vibrations, un peu de souffle avec légère altération de la voix.

Dans le 1er espace intercostal gauche [illegible] un peu d'impulsion, au dessous diminution de la sonorité. La malade se couche sur le côté gauche, qui est douloureux. Pas de diarrhée ni de vomissements.

sse beaucoup, est très ssée.

Persistance de la fièvre — cependant la malade serait un peu plus calme. 112 P. Pouls très dépressible. Elle est toujours en moiteur et agitée. Pas de délire. Respirations toujours fréquentes = 46. Respiration expiration un peu prolongée. Le souffle [illegible] est beaucoup moins sensible quand la [illegible] [illegible]. Il disparait dans les grands mouvements respiratoires et les quintes de toux.

25 m. Tout l'avant bras gauche est plus tuméfié à sa partie moyenne où on a comme un empâtement œdémateux de la peau qui est très rouge. Elle a la peau très chaude, a été agitée dans la nuit au point qu'on a été obligé de la contenir.

Ce matin 112 P. très faible. Peau très chaude.

Respirations fréquentes = 44.

Elle est plus affaissée. Figure plus pâle, quoique la rougeur érysipélateuse persiste sur les joues et le nez avec léger gonflement.

L'intestin ouvert présente seulement dans la portion terminale de l'intestin grêle une légère transformation des plaques de Peyer qui font une saillie d'un millimètre environ avec aspect légèrement blanchâtre. Qui contrôle environ ~~avant~~ au dessus de la valvule de Bauhin, l'intestin présente une plaque qui a 4 ou 5 millimètres d'épaisseur mais se remarque en même temps à un niveau un épaississement en indication de toute l'épaisseur de la paroi de l'intestin qui adhère fortement à un niveau à la terminaison des petits Cottéjs. Ce ne trouve aucune altération ni dans l'intestin grêle, ni dans le gros intestin, ni dans l'appendice cecal. Rien de particulier sur cet de l'estomac.

Rate très volumineuse - son tissu est rouge, très friable. Elle pèse 1150 gr. - Elle a une forme allongée, surtout dans le sens vertical qu'elle est développée.

Foie également augmenté de volume. Sur les coupes comme sur les lobes entiers il a une teinte jaune clair avec des taches rouges peu foncées qui lui donnent un aspect marbré, ou plutôt granitique. Il pèse 1550.

Les reins ont à peu près le volume normal P. = 130 et 150. Sur les coupes le tissu est un peu pâle et les substances corticales paraît un peu graisseuses.

La face ~~paroi~~ inférieure du diaphragme est complètement adhérente au foie et à la rate par des adhérences anciennes.

— Les poumons sont peu volumineux et présentent au premier abord et un peu d'emphysème avec des adhérences pleurales du côté gauche et un peu de liquide dans la plèvre du côté droit (environ de litre de liquide séreux). Du côté gauche les adhérences existent à la partie antérieure aux niveaux des 2, 3ème, 4ème espaces intercostaux. Dans la partie ~~liquide~~ inférieure on trouve un peu de bronchite mais pas suffisamment pour donner lieu à de l'atélectasie pulmonaire car les poumons n'offrent rien de particulier. — Du côté droit atélectasie avec pneumonie du lobe inférieur ; en outre on sent dans la partie médiane du lobe un noyau dur de la grosseur d'une amande, qui sur une coupe

Antoinette Berger. 70

Nom Salle 4me Sc. Lit N° 139 F°

Mars 1883.

est composé de 4 ou 5 petites tumeurs formées par une matière crayeuse entourée d'une coque fibreuse. On retrouve encore disséminés dans le poumon 2 ou 3 noyaux plus petits de même nature. Il n'existe aucune lésion tuberculeuse récente. On trouve seulement tout à fait au sommet du lobe supérieur une cicatrice fibreuse ayant 2 ou 3 millimètres d'épaisseur. Les ganglions bronchiques sont très volumineux et notamment ceux qui se trouvent près de la bronche droite, où ils atteignent le volume d'une noix et où ils sont agglomérés de manière à former des tumeurs plus volumineuses.

Les ganglions péricardiques sont également très volumineux.

Le cœur est un peu augmenté de volume, surtout aux dépens du cœur droit; le ventricule et l'oreillette paraissent énormément dilatés et remplis de caillots. Il mesure 5 centimètres de hauteur et 10 de largeur. Quand on ouvre le péricarde, c'est le cœur droit qui forme presque toute la paroi antérieure. On ne trouve en effet qu'une très petite partie du cœur gauche. Au niveau de la partie moyenne du ventricule droit et sur le feuillet correspondant de l'oreillette droite on trouve une large plaque laiteuse. On trouve aussi quelques plaques laiteuses en arrière, près de la base, sur les ventricules. L'orifice mitral est suffisant et les valvules n'offrent rien de particulier. L'oreillette gauche ~~est plutôt petite~~ n'offre rien de particulier; le ventricule contient une petite quantité de sang liquide. Les cavités et les parois n'offrent rien de particulier. L'aorte présente seulement quelques taches jaunes d'athérome, en petite quantité; mais ce qui frappe le plus c'est une dilatation de l'aorte ascendante. Au niveau de l'orifice aortique la circonférence de l'ouverture est de 14 centimètres, tandis qu'à 2 centimètres au dessus la circonférence de l'aorte mesure 10 centimètres. Rien de particulier du côté des valvules sigmoïdes, toutefois les valvules aussi bien que les mitrales et la partie supérieure de l'endocarde présentent une teinte bleuâtre avec un peu d'épaississement. — Le cœur droit présente une dilatation assez notable de sa cavité soit ventriculaire soit au dessus de la valvule tricuspide, soit au niveau de l'infundibulum, tous ces parois étant épaissies d'une manière notable. L'orifice auriculo ventriculaire droit est un peu agrandi, il a 11 centimètres de circonférence au niveau de l'insertion des valvules. La valvule tricuspide

circonférence de l'orifice mitral = 9½

contient un caillot blanc assez volumineux.

Nom Salle Lit N° F°

Au microscope beaucoup de globules blancs et les caillots.

et très minces, avec teinte blanchâtre; et sous l'influence d'un courant d'eau les différentes valvules finissent par fermer l'orifice. L'orifice de l'artère pulmonaire est agrandi, mais parfaitement suffisant, sans altérations valvulaires; sauf la teinte blanchâtre avec un peu d'épaississement de l'endocarde au voisinage des valvules et même en quelques portions situées au dessous. Le ventricule droit est rempli de caillots qui présentent une teinte blanche exceptionnelle. De même pour les cavités et l'oreillette droite considérablement dilatée avec amincissement des parois. L'artère pulmonaire contient aussi un caillot blanc.

Rien de particulier sur le péricarde, sauf l'hypertrophie des ganglions situés comme nous l'avons dit à la partie antérieure et inférieure.

Poids 260

On remarque et la région axillaire et sous les pectoraux, de chaque côté un paquet volumineux de ganglions dont la grosseur varie d'une amande à une noix, recouverts et comme imbriqués les uns sur les autres, avec une teinte rouge rosée blanchâtre, et qui sur le coupe présentent les mêmes caractères que les ganglions hypertrophiés des autres régions.

On trouve aussi sur la région cervicale, surtout latéralement, des ganglions volumineux disposés en chapelet, surtout au niveau le trajet de la gaine des vaisseaux et tout le long du bord inférieur du maxillaire. Il existe aussi une hypertrophie très notable de la glande thyroïde, surtout lobe médian et lobe latéral gauche.

Les jugulaires contiennent un peu de sang liquide et surtout des caillots fibrineux d'une blancheur tout à fait anormale. Le sang ~~veineux~~ est rouge à l'œil nu; au microscope il présente une quantité anormale de globules blancs formant caillots ou amas sous forme de bec de tranchet.

Les ganglions hypertrophiés examinés et leurs parties blanches, n'étant pas vus au microscope mais remplis de leucocytes

– Le pus contenu et l'abcès du petit bassin présente un globules purulents très granuleux qui traités par l'acide acétique laissent voir un ou 3 noyaux parfaitement caractéristiques.

– Au niveau du bord radial de l'avant bras gauche on trouve immédiatement au dessous de l'aponévrose superficielle un peu épaissie et les tissus cellulaires inter musculaires un peu lâches, plutôt

– Sur le foie il n'y a pas des pus au niveau des points qui avait été le siège de la rougeur mysipélateuse.

Les altérations cutanées étaient un peu atténuées sur le côté droit.

Oreille gauche = suppuration de la caisse ~~moyenne~~ avec bourgeons charnus et destruction des osselets

HOSPICES CIVILS DE LYON

139

HOTEL-DIEU

Nom Pierrette Berger Salle 4ème femme Lit N° F°

Prénoms

Age

Profession

Né à

Demeurant à

Entré le

Sorti le

DIAGNOSTIC ET RÉSUMÉ

Chef du Service, M.

MEDICAMENTS

Élève interne, M.

PRESCRIPTION	S. ALIBILES	CESSATION	PRESCRIPTION	USAGE INTERNE	CESSATION	PRESCRIPTION	USAGE EXTERNE	CESSATION
27 F.	Vin			Eau gazeuse	8 m.		Collodion élastique.	
			9 Mar.	Sulf. N. atropine 1 pilule 0,001	8 m.			
8 m.	Lait		9 m.	Sol Kpi iodure 30				
				Eau lauriers cerise 10				
			17 m.	Eau albumineuse (1 litre)				
9 Mar	Limonade							

Nom _____ Salle _____ Lit N° _____ F° _____

PRESCRIPTION	S. ALIBILES	CESSATION	PRESCRIPTION	USAGE INTERNE	CESSATION	PRESCRIPTION	USAGE EXTERNE	CESSATION

HOSPICES CIVILS DE LYON

HOTEL-DIEU

Nom Megnan Salle 4e Femmes Lit N° 118 F°

Prénoms Marguerite

Age 49 ans

Profession ménagère

Né à Nantes

Demeurant à Perrache

Entré le 23 juin 1883

Sorti le

DIAGNOSTIC ET RÉSUMÉ

~~Tumeur abdominale~~

~~Tumeur du col de l'utérus~~

Péritonite tuberculeuse

Oblitération artérielle

Ramollissement cérébral

autopsie

Chef du Service, M.

OBSERVATION CLINIQUE

Élève interne, M.

Malade depuis 4 mois — pendant
mois, douleurs rhumatismales.
Vomissements bilieux et diminut — anorexie et
constipation — Elle a eu du
chagrin ayant peur de perdre
sa place — à partir de ce moment
elle s'est mise à ne plus
manger — Depuis qui elle
a plus des douleurs ~~elle~~
depuis 1 mois, les vomissements
sont plus fréquents, Mais pas
de vomissement noirs. L'anorexie
est plus complète — Bas
douleurs rhumatismales antérieures.

Père et mère ~~en bonne~~ morts quand elle avait 3 ans — santé. Elle a eu deux frères morts jeunes. Cette malade a toujours eu une assez bonne santé. Elle a eu un enfant qui est ~~en~~ bien portant. Mégnan il y a 7 ans

Ce n'est que depuis 4 mois qu'elle est souffrante. Elle a commencé par ressentir de vives douleurs articulaires avec gonflement des poignets, des genoux et des pieds. Cette atteinte de rhumatisme a duré près d'un mois. Pendant quelques semaines sa santé est revenue à peu près complète, puis il y a un mois elle ressentit des douleurs abdominales qui persistent encore aujourd'hui. Elles ne se sont accompagnées ni de météorisme ni d'enflure des jambes ni de pertes blanches.

Le bas-ventre est très sensible à la pression, mais on n'y trouve pas de tumeur. Bas de gêne

Impr. Alf. Louis Perrin.

Nom _____ Salle _____ Lit N° _____ F° _____

de la miction ni de la défécation.

Au toucher — Le col est élevé. Dur, présente de nombreuses érosions. Le corps de l'utérus paraît augmenté de volume et de consistance. Toucher douloureux.

Léger souffle systolique à la pointe.

Au poumon. Un peu d'obscurité de la respiration à gauche. La malade tousse un peu.

Bonnes fonctions digestives.

Un peu d'œdème. Teint jaune cachectique.

Un peu d'albumine.

6 j. La malade est toujours somnolente, elle ne prend que des potages. Les aliments et les boissons sont vomis. Du reste elle avait déjà des vomissements bilieux.

7. Œdème des mains.

Il existe dans le flanc gauche au niveau de l'ombilic dépassant au dessus et au dessous, une tumeur donnant la sensation d'une masse du volume du poing, présentant une résistance profonde. Elle est mal limitée, et donne à la percussion une diminution de la sonorité.

Le petit bassin et la fosse iliaque paraissent libres. Elle a une certaine m

12 j. Elle urine environ 200 g. par jour. L'urine est rouge sans dépôt — Beaucoup d'albumine.

16. Elle urine à peine 200 gr.

17 L'urine a diminué 125 g. elle est foncée. Dépôt d'urates — Même état.

18. Depuis cette nuit la malade se plaint d'une douleur vers le cou de droit. Le membre présente de l'œdème + prononcé qu'à gauche. Elle ne fait qu'un mouvement restreint; elle ne peut pas plier les doigts qui sont demi fléchis. Pas de douleurs pendant les mouvements communiqués — En élevant le bras, elle se plaint d'une douleur

Nom Salle Lit N° F°

à la partie supe du bras, mal limitée. La pression des muscles au niveau du deltoïde est douloureuse — Cas de contractures, la paralysie est flasque. La malade se couche habituellement sur le bras droit — Rien du côté de la face de la langue et de la parole. Sensibilité conservée, ainsi que la notion de position.

Elle remue les 2 membres infs. tous deux faibles et ne lui permettant pas de se tenir debout depuis 3 semaines.

Très peu d'urine.

Persistance du souffle systolique.

20. Le membre sup est encore plus paralysé. Il a à peine un mouvement de rotation. Elle ne peut faire aucun mouvement des doigts. Elle se plaint de souffrir dans le coude, bien que l'articulation soit libre. L'œdème du membre a augmenté, les plis de la chemise marquent sur la peau car la malade se couche toujours sur ce bras. Le contact léger est perçu, mais moins bien que de l'autre côté. Depuis ce matin elle se plaint d'un douleur du genou droit, les mouvements se font bien dans le membre droit — On a une légère hépidation plantaire, qui ne se reproduit qu'après avoir laissé reposer le pied. La pointe du pied tombe légèrement en dehors et en avant. Le pied gauche se tient droit — réflexes cutanés plantaires plus marqués à gauche.

Elle continue à vomir de la bile et ses boissons — On trouve toujours près de l'ombilic à gauche une tumeur mal limitée, et au dessus comme une bride transversale entre elle et les fausses côtes et mal limitée. La tumeur paraît s'étendre tout autour de l'ombilic.

De chaque côté du cou, on trouve de nombreux ganglions peu volumineux. Jamais elle n'a eu de ganglions suppurés. Cas de ganglions ailleurs qu'au cou.

Rien à la face ni à la langue. Teint un peu coloré.

Elle tousse un peu. Elle ne souffre pas de la tête.

Persistance du souffle systolique qui est bien localisé à la pointe, bien soufflant mais sans marquer le bruit et sans se propager.

Nom Salle Lit N° F°

21 Elle a toujours mal au cœur et vomit sans efforts.
La paralysie du bras droit persiste. rien de plus du côté du
membre inf et de la face. Pas de douleurs de tête.
Hier soir, temp. 37.6. pouls petit faible 120
Elle est toujours couchée sur le côté droit. Elle tousse un peu sans
cracher. L'urine toujours rouge, bouteuse, de 600 à 850 gr par jour
22. Persistance des vomissements bilieux et de tous les liquides ingérés.
La paralysie du bras est moins complète. La malade peut fléchir
l'avant bras sur le bras. Elle soulève un peu le bras. Rien au membre inf.
Les vomissements sont plus fréquents le matin et le soir. Elle a
constamment un état nauséeux.
24. La malade vomit moins depuis hier.
25 Depuis hier on remarque que les légers mouvements constatés précédemment
sont encore plus restreints. La malade fait encore un mouvement de
rotation de l'avant-bras, soulève un peu le coude, mais ne peut
pas répéter ce mouvement. Toujours rien de plus net du côté
du membre inférieur, et rien du côté de la face, ni de la
langue; rien du côté des yeux; les vomissements sont un
peu moins fréquents.
26. Elle fait un peu mieux qu'hier les mouvements du bras
quoiqu'ils soient encore restreints.
27. Elle remue son bras beaucoup plus facilement mais ne bouge
pas les doigts. Les vomissements sont revenus plus forts.
Son ventre est plus tendu. rien vers la face ni vers les membres
inf.s.
28. Les yeux ont une légère teinte ictérique. Elle a très peu vomi cette nuit.
Elle est abattue et somnolente.
29 Même état.
30. L'affaiblissement général a augmenté. Les mouvements du membre
sup. sont de nouveau plus restreints. L'œdème a augmenté

Impr. Aff. Louis Perrin.

Nom Salle Lit N° F°

Le membre inf. droit est dans la demi-flexion. La malade arrive avec beaucoup de peine à l'étendre. Elle ne peut le fléchir, et si on place le membre dans la position fléchie elle ne peut l'étendre à nouveau, tandisque elle peut faire les mouvements de flexion et d'extension avec le membre gauche. Les vomissements ne sont pas très fréquents, mais elle a souvent du hoquet. Souvent aussi elle est somnolente.

31 juillet La malade est encore plus affaissée aujourd'hui, et depuis hier elle n'a cessé d'avoir le hoquet et de pousser des gémissements plaintifs. En outre les vomissements verdâtres sont revenus plus fréquents et la malade a eu une diarrhée plus abondante. La figure est plus pâle, et il y a un peu de refroidissement général. Le ventre est toujours ballonné comme précédemment.

Depuis ce matin on remarque des troubles nouveaux survenus au niveau de la main droite et des extrémités inf.rs. On remarque sur la face dorsale de l'index et du médius une plaque ecchymotique qui recouvre les 2 premières phalanges et s'avance même sur la 3e. Sur la face dorsale de la 2e phalange du médius existe une phlyctène contenant un liquide transparent permettant de voir la tache violacée par transparence. Il existe aussi des ecchymoses sur les faces latérales du médius et sur les faces latérales de l'annulaire et du petit doigt. Au niveau de la face palmaire on voit une teinte rougeâtre sur les 2 dernières phalanges de l'index et du médius, les 3 phalanges de l'annulaire qui est le + atteint et seulement la 3e phal. du petit doigt. On remarque aussi une ecchymose sous la 1e phalange de l'annulaire et à la base du pouce. En somme tous les doigts sont plus ou moins atteints, l'ecchymose la plus accentuée est au niveau de l'annulaire. Les plaques sont gris-violet. La malade ne sent pas les piqûres légères faites en ce point

Nom Salle Lit N° F°

Du ramollissement sphénoïdal on trouve un liquide roussâtre adhérent aux méninges.

Les Cr. frontale et pariétale ascendante sont saines.

Hémisphère droit. Dans un pli du lobe post. un petit point jaunâtre crétacé.

Cervelet. rien. — Isthme. rien.

Poumon. un peu de liquide dans les plèvres. un peu d'œdème à la partie moyenne du lobe inf. de chaque côté, ayant une teinte vert-grisâtre.

Cœur. volume moyen. surcharge graisseuse très prononcée, il est flasque. L'orifice mitral ~~se~~ présente au niveau de la face sup. de la valvule des masses fibrineuses sur la valve externe et des masses plus petites sur la valve interne. Ces masses ont le volume de petites ~~noisettes~~ framboises. Leur volume est inégalitaire. L'eau introduite dans le ventricule ressort toujours entre les valves. La tricuspide n'a rien. Pas d'insuffisance aortique ni de rétrécissement. Les sigmoïdes sont saines. Le ventricule offre une cavité un peu dilatée. Les parois musculaires sont doublées de graisse. A l'at. inf. de la cavité se voit une petite saillie qui la comble et qui donne ~~la~~ une sensation molle et sur la coupe on voit un tissu fibrineux rougeâtre avec une couche sup. plus dense formant caillot et qui peut être séparée des parties profondes dont la séparent un peu de sang coagulé.

Rien sur la face inf. des valvules. Les cordages sont sur le bord de la face sup. Sur la coupe d'une végétation on voit la valvule épaissie puis des amas fibrineux blancs ~~en~~ à la périphérie rouges vers le centre.

L'Aorte ne paraît pas altérée sauf en 2 points où

Rein droit est notablement son volume ordinaire. On y voit 2 grandes dépressions gris-bleuâtres qui correspondent à 2 infarctus

Nom Salle Lit N° F°

Sur les coupes on voit la substance du rein qui à ce niveau sur 4 ou 5 cent. a une teinte jaune sur laquelle tranchent des traînées vasculaires. elles forme un triangle à base périphérique. Après avoir enlevé la capsule on voit une dépression sinueuse jaune recouverte avec une teinte gris-bleuâtre. Le l. gd épiploon est plus allongé dans le sens transversal. ancien infarctus à la partie sup.re Le reste du rein est pâle. Les grosses artères rénales ne paraissent pas oblitérées.

Rein gauche. Volume habituel. il présente une dépression moyenne jaune correspondant à un ancien infarctus et de plus des points jaunes entourés de taches rouges. On trouve aussi que l'est sup.re présente une teinte rouge sur un fond jaune et tout le rein des taches rouges. Sur la coupe on voit la teinte jaune des parties autrefois atteintes et aillleurs une vascularisation anormale du rein qui tranche avec l'autre teinte. Chaque pyramide est pâle

Une branche L'artère rénale est oblitérée par un caillot ancien de 1 cm de longueur. La surface tout le rein est profondément atrophiée la partie moyenne des pyramides est vascularisée sur une zone étroite séparant 2 masses jaunes

Rate. un peu augmentée de volume. présente un infarctus qui occupe les deux tiers de la surface. Sur la coupe son épaisseur varie de 1 à 3 cent. On en trouve un autre à la partie interne. Sa couleur est jaune.

Foie. Sur une coupe on voit une tache arrondie, rouge de 1 cent de diamètre sur quelques points on trouve une vascularisation un peu plus grande soit au centre soit à la périphérie.

Abdomen. Liquide sanguinolent dans l'abdomen. le gd épiploon est adhérent en avant à un kyste de l'ovaire qui remplit le petit bassin, le mésentère est épaissi. couvert de granulations tuberculeuses qui se répandent çà et là sur l'intestin. Les ganglions mésentériques sont volumineux et tous suppurés quelques uns ne sont que caséeux. Pas de caillots dans l'aorte ni dans les deux branches de bifurcation

L'utérus est dévié à gauche par suite de la présence d'un kyste de l'ovaire droit. Ce kyste a le volume d'une tête de fœtus à terme

Nom _____ Salle _____ Lit N° _____ F° _____

il est rempli d'un liquide verdâtre.

L'Intestin ne présente pas d'ulcérations

Les artères radiale et cubitale du côté droit ne présentent pas de caillots au niveau du poignet, point où on les examine

L'artère tibiale postre droite est oblitérée par un caillot noir au niveau du point où elle passe derrière la malléole interne

L'artère pédieuse du même côté présente aussi un petit caillot.

L'a. tibiale post. gauche ne présente rien au même niveau

L'a. poplitée droite est oblitérée par un caillot volumineux

La gauche ne l'est pas.

Impr. Alf. Louis Perrin

HOSPICES CIVILS DE LYON

HOTEL-DIEU

Nom Gauthier Salle Lazarus Lit N° 10 F°

Prénoms Marie Joséphine

Age 40 ans

Profession Garçon de peine

Né à

Demeurant à

Entré le 26 xbre 83.

Sorti le

Mort le 10 Janv. 1884

Autopsie

DIAGNOSTIC ET RÉSUMÉ

~~Cirrhose hépatique~~

Péritonite tuberculeuse

Chef du Service, M. | OBSERVATION CLINIQUE | Élève interne, M.

Antécédents héréditaires — Père mort à 73 ans d'un abcès à la poitrine. Mère morte à 56 ans d'une métrorrhagie — Ni père ni mère — Aucune affection antérieure — Pas de maladies vénériennes — Pas usé de boisson — Tous les matins, 2 à 4 bols d'eau de vie. Dans la journée, un litre de vin en moyenne entre les repas — Pas d'alcool — Hier jaunisse ~~a défaut~~ alcoolique — Entra ~~pour jaunisse~~ 15 jours ~~et~~ antiquaille & fièvre à la fin 7 mois et demi de Mon, pendant 4 mois, il lui fut impossible de marcher et même de tenir debout — Actuellement il n'a pas de tremblement alcoolique

L'affection actuelle a passé longtemps ignorée du malade, il ne s'est aperçu du ballonnement du ventre qu'il y a 10 jours à la Consultation gratuite de l'Hôtel Dieu —

L'appétit a disparu depuis deux semaines — Pas de vomissements, toujours vive — Alternatives de

Nom Salle Lit N° F°

diarrhée et de Constipation — Le ventre en très ballonné en cette siège d'ascite — ~~Développé~~ ~~plus~~ alors vers 9 ecchymoses au dessous de la région ombilicale tendance à se développer —

Pas d'œdème des membres inférieurs —

La rate est Lipatrophie entier diminuée de volume; elle n'a ~~que~~ mesure guère que deux ~~travers de doigt~~ —

La rate est de dimensions appréciables; mais elle n'est pas volumineuse.

Les poumons sont le siège d'Emphysème; l'estomac y est plus aventuré; on entend un crépitant. Sonnée, plus sonore à droite où elle se trouve mélangé à un gg. zone humide —

Le cœur présente peu d'ensemble. Ses battements sont peu perceptibles à la palpation —

~~Quoique~~ malade avait maigri; mais il n'a pas de teint ictérique du foie, pas de coloration jaune des conjonctives —

Il a cessé son travail il y a 1 mois —

30 x. Matité splénique augmentée

~~Depuis~~ Incontinence à gauche de la matité et l'on entend obscurité respiratoire

9 Janv. Même signes Délire Sueurs — Il est en lévé le matin après beaucoup d'agitation. Très grippé — Il prend fièvre

10 — Mort

Autopsie — On constate qu'abdomen contient beaucoup de liq. louche avec des caillots fibrineux. Les intestins sont rassemblés au centre de l'abdomen contre la colonne vertébrale sous forme de masses volumineuses, par suite de rétractions des mésentères et d'agglutinement des anses intestinales. — Elles ci sont recouvertes de granulations blanchâtres + fines, non seul sur les parties superficielles, mais aussi sur les parties profondes — Les granulat. sont confluentes. On en retrouve égal. sur toutes les parties du péritoine.

foie Le foie est assez volumineux pesant — F° 1940.

Reins normaux — Rate 10 cm —

Nom Gauthier Salle Lit N° 10 F°

Poumons. Le Poumon gauche : entre siège d'une caverne pouvant contenir une noix entouré d'une paroi mince, et recouverte par un couche assez épaisse de tissu sain dans lequel on trouve aussi cependt qq. petits foyers caséeux.

Lobe Inférieur est en partie atelectasié par suite de la présence d'un épanchmt de sérosité de la plèvre de ce côté.

Cœur Vis au cœur —

Encéphale. Les méninges sont épaisses, assez opaques, blanchâtres, il existe dans les méninges de chaque côté au niveau de la partie moyenne du 1er circonvol pariétale une plaque calcaire qui a plus d'un centimètre de largeur — A ce niveau, les méninges adhèrent à la substance cérébrale, partout ailleurs elles s'enlèvent avec facilité.

Rien de particulier sur les coupes des diverses parties de l'Encéphale

Poumons de Méningite tuberculeuse

Nom Salle Lit N° F°

HOSPICES CIVILS DE LYON

HOTEL-DIEU

Nom Laravoire Salle 4 f. Lit N° 12 F°

Prénoms Marie

Age 11 ans

Profession Domestique

Né à

Demeurant à

Entré le 24 Mars 1884

Sorti le

DIAGNOSTIC ET RÉSUMÉ

Pleurésie double et Péritonite tuberculeuses

Chef du service, M. R. Tripier | OBSERVATION CLINIQUE | Élève interne, M. Parrot

Hérédité : Père mort à 54 ans d'une affection aiguë de poitrine qui dura 9 jours = Mère vivante = Frères ou sœurs en bonne santé = Un mort à 3 ans. Une sœur de son père en mort de la poitrine.

Aucune affection antérieure. Menstruation à l'âge de 16 ans toujours régulière et peu abondante. Pas de rhumatismes.

Il y a trois mois, elle alla laver plusieurs jours par un froid intense au moment de ses règles. Celles-ci disparurent ~~et ne se sont pas reproduites depuis~~ jusqu'à présent. A ce moment, elle prit un ~~point~~ point de côté à droite. Dans la famille où elle se trouvait n'existait aucune fièvre éruptive; elle ne quitta pas son travail.

Depuis un mois le point de côté à droite en devenu plus intense et persistant; l'oppression se apporte de plus en plus vive. Depuis 15 jours elle éprouve un second point de côté ~~très~~ violent du côté gauche; ~~elle~~ elle prend de quinze de tous les

Nom _____ Salle _____ Lit N° ____ F° ____

nuit sans expectoration. La dyspnée devient alors de plus intense. Elle ne peut rester couchée que du côté droit. La douleur en dyspnée vive dans l'region épigastrique. Pas de fièvre. Les pommettes sont rouges. Les extrémités sont plutôt froides et un peu cyanosées. Pas d'amaigrissement. Constitution robuste.

On constate : A droite de la ligne médiane dans la moitié inférieure du poumon droit × qui se propage dans l'aisselle, ~~formant~~ environ sur le bord supérieur horizontale. Les vibrations thoraciques y sont diminuées. On entend un souffle très marqué, porté, localisé, de l'oegophonie, de la pectoriloquie aphone. Plus profondément, râles muqueux. Au dessus rien d'anormal avec absence complète de râles.

× jusqu'à 3 travers doigt au dessous de l'épine de l'omoplate.

A gauche, la Matité n'existe que dans le 4e espace inf; on entend égal. du souffle de l'oegophonie. Il y a aussi de la pectoriloquie aphone.

Contrairement à droite la ~~matité~~ matité qui dans la position horizontale occupe les 3 premiers espaces, n'occupe plus que les 2 premiers dans la position debout.

En arrière à gauche il existe de tympanisme sous-claviculaire. Le point du cœur battant dans le 5e espace, à deux travers de doigt en dedans du mamelon.

Le Malade a encore bon appétit ; elle en plutôt constipée.

Pas d'albumine.

Aucun bruit anormal au cœur. R = 52. P = 96.

17 mars Depuis hier, plaques rouges erythémateuses sur le pouce, l'index et le médius de la main gauche, sur la face palmaire et dorsale. Les taches disparaissent par la pression fort reparaît aussitôt après. Il n'en existe pas sur la face latérale gauche près de l'annulaire. A plusieurs reprises elle a eu un certain phénomène de paresthésie dans cette main durant q.q. minutes.

18 mars Les phénomènes de paresthésie sont revenus pendant la nuit d'éruption prémo

Nom Salle Lit N° F°

9 m. Hier la malade a été purgée, elle frisonne, de nouveau ~~elle a eu~~ des points de côté. Plusieurs fois elle a eu des contractures de la main et de l'avant-bras gauche. Elle main prédominante dans les 2 derniers doigts. Toujours l'érythème sur les trois derniers.

31 m. La lèvre supér. présente de l'herpès de chaque côté de la ligne médiane, sans aucune douleur du côté de la face. Cette nuit elle a encore eu un peu de raideur dans le 2 eme dernier doigts de la main gauche, ainsi que toute main droite. Mêmes phénomènes très légers sur les parties symétriques de la main droite. La malade vomit très facilement les ingesta.

1er A. Cette nuit, il n'y a rien eu du côté de la main, l'éruption persiste. L'herpès labial s'accentue. Le souffle à droite s'entend en un point très limité, et très léger, il existe aussi quelques râles. L'expiration est très obscure.

2 A. Elle prend de nouveau quelques d'herpès sur la lèvre supér. du côté droit, et sur la joue du même côté. L'amygdale de ce côté est égale volumineuse présente 3 plaques d'herpès. Pas de frottements. Pas de douleurs dans la main, mais persistance de l'éruption des doigts.

11 A. Pas de nouvelles pneumonies d'herpès

5 A. Obscurité complète dans les inf. du poumon droit. On trouve un léger souffle à l'inspiration correspondant à un point où la voix est altérée. On perçoit en même niveau quelques râles.

8 A. L'éruption des doigts persiste, mais elle a pâli.

9 A. Etat meilleur, mais vomissements presque chaque jour.

10 A. Plaques rouges des doigts non encore disparues. ~~Plus de contractures. Elle~~ ne vomit plus.

Nom Salle Lit N° F°

14 Av.	La malade a vomi l'estomac en très dilaté. On entend du souffle des deux côtés, et de nombreux râles sibilants.
16 Av.	Actuellement le souffle prédomine du côté gauche. A droite il existe légèrement, on ne l'obtient guère qu'en faisant parler la malade.
18 Av.	Matité dans la région inf. du poumon. On entend du souffle et à gauche surtout de véritables bouffées de râles crépitants derrière. Ces râles s'entendent égal à droite quoique moins nombreux. La ca a mieux vu mais elle se reproduite avant-hier dans la nuit gauche pendant la nuit. Température forte fièvre ; l'état général est plutôt satisfaisant, la langue est un peu saburrale, point d'appétit et constipation. Le vomissement ne s'est pas reproduit. L'expt. de doigts a été pratiqué disparu mais elle a bien pâli.
22 Av.	Epistaxis très-abondante ; 1 cuiller à dessert
24	Toujours même, fièvre, quoiqu'elle ait eu cette nuit une sédation.
25 A.	Pas d'albumine. Douleur contracture de la nuque. Vapeurs un ancien.
27 A	La malade rejette et mâche les vêtements. Douleur dans tout le ventre mais surtout au niveau des hypocondres. Douleur existant avec degré plus ou moins marqué depuis une dizaine de jours. Indications rénales marquées. Elle détermine un sentiment de plénitude avec de ballonnement. Le ventre est augmenté de volume en masse. Ballonnement est sensible à la pression mais les plus légères chocs déterminent de la douleur. Pas de vomissement mais parfois des efforts pour vomir. La dernière qu'elle a eu les jours passés sont arrêtés mais le selles gorgées en fragments sont décharges. Il y a plus de souffle en arrière mais surtout de la matité. Elle est toujours et quelque soit la température en la température de la matité. Crues particulier au cœur. Tous fragments contient encore purulents en grand abondance.

La figure est devenue impure. Reprend la coloration des 8 doigts de la main gauche et le pouce de la main droite. Elle prend légèrement. Pouls 120 le pouce de la fièvre

Nom _____ Salle _____ Lit N° 17 F° _____

28 Avr — Aujourd'hui la matité persiste dans les 2 bas on entend quelques râles mais le souffle a disparu.
On ne trouve rien à l'examen du cœur en avant au sommet ni les poumons ni rien au niveau du cœur
Le ventre toujours en proie à des douleurs sont spontanément sous la pression principalement au niveau de la fosse iliaque droite
Le petit intestin irrigué semble être le siège de la douleur
Dans la fosse iliaque gauche on trouve aussi un peu de matité qui disparaît en partie lorsqu'elle revient du côté opposé
Persistance de l'éruption des doigts
Pouls 108 Petit pouls.
30 Av — Elle se plaint toujours du ventre. Il lui semble parfois qu'elle a des grosses gênes en avant
Pas de règles depuis 4 ou 5 mois. Règles peu abondantes auparavant. Il y a 2 ans elle avait déjà eu une suppression de 5 mois
On trouve une hypertrophie du cœur droite et les ganglions toutefois ils sont plus volumineux à gauche
Aucun point a déjà eu spontanément de la douleur et à la pression la revulse
On touche et on trouve le cul de sac latéral droit semble offrir comme à gauche comme pour le cul. Dans l'ensemble on ne sent pas de bandes intestinales et le corps de l'utérus mandu empêche des mouvements au col semble en avant et en arrière comme collé dans une bande
1er Mai — La malade se plaint de plus en plus, surtout au niveau de la fosse iliaque gauche; le ventre est plus tendu, les moindres chocs sont douloureux
6 Mai — La douleur est plus intense encore, les régions épigastrique surtout est douloureuse. Les mouvements respiratoires sont très douloureux, et le malade immobilise son diaphragme

Nom Salle Lit N° F°

8 Mai — Douleur abdominale toujours très vive
Persistance de l'erythème sur les 3 premiers
doigts de la main gauche. L'éruption est un peu
plus rouge vineux, mais disparaît toujours à la
pression
Vomissements bilieux
9 Un peu de diarrhée. — On entend les bruits
du cœur un peu sourds, mais sans bruits
anormaux; pourtant elle a eu ce matin quelques
palpitations. On ne peut examiner les poumons
en arrière, la douleur empêchant la malade
de s'asseoir. Les nausées et les vomissements
sont toujours fréquents. — Soulas 132. Resp. 48.
Souffrances très vives, que l'injection de
morphine seules calment
10 Elle se plaint de souffrir dans le cou et dans le bras du côté
gauche, principalement dans les articulations du coude et de l'épaule
12 La malade se plaint de souffrir tantôt dans un point
tantôt dans un autre. Aujourd'hui elle souffre surtout dans
la région épigastrique. Elle a toujours des vomissements.
Les traits sont tirés. Les battements du cœur sont faibles.
Pas de bruit anormal. Persistance de l'éruption des doigts.
La malade accuse en ses douleurs avec engourdissements
dans la main droite bien qu'on n'aperçoive rien se montrer
aujourd'hui dans le bras et la main.
13 Vives souffrances et nombreux vomissements bilieux
La malade a deux ulcérations sur la muqueuse gencivale de
la portion inférieure, tout à fait en arrière, rondes, d'aspect chancreux
à fond grisâtre, et en face d'une aspérité appartenant à la
dernière molaire supérieure
Quelques petites ulcérations aussi sur la muqueuse de la lèvre inférieure

Nom Salle Lit N° F°

15 Mai – L'éruption des doigts de la main gauche, qui avait un peu diminué, est redevenue plus vive
La main, le dos surtout, est douloureuse
La main droite est moins douloureuse
Toujours vomissement et de la diarrhée ; elle vomit encore le soir tout ce qu'elle prend, mais la journée elle tolère les boissons
16 Mai – Sur la lèvre inférieure, deux des petites ulcérations ont disparu, mais une nouvelle s'est montrée – Au fond de la bouche, la grande ulceration persiste
17 La malade dit que cette nuit ~~la main~~ bras gauche est devenu raide et très faible, comme paralysé –
18 Vives douleurs Amaigrissement considérable – Le paralysie devenu plus petit et rétide – Surjaun des mains et des jambes
20 Rien au cœur – L'éruption des doigts persiste
Moins douleurs, moins vomissements
22 Douleurs vives – Diarrhée continuelle et vomissement – L'éruption des doigts persiste
Elle se plaint de tousser beaucoup et a des points dans la poitrine – Rien au cœur
23 L'éruption persiste – Le ventre a diminué de volume
26 Lundi, diarrhée – Sans de douleurs articulaires
27 L'éruption persiste et s'efface toujours par la pression
Le malade a une tache, ronde, de la dimension d'un pièce de 1 fr sur la ligne médiane, en bas du corps, juste au dessus du sillon interfessier Toux rapide (180) à peine sensible cyanose, refroidissement des extremités –
Rien à l'auscultation du cœur
28 Morte hier soir à 9 ½

Nom Salle Lit N° F°

Autopsie le 29 Mai à 10h du matin –

Dans la plèvre droite 200 Gr environ d'épanchement –

Dans la plèvre gauche, épanchement insignifiant, adhérences intimes, surtout au sommet et à la base; le diaphragme étant adhérent en haut au poumon, en bas aux viscères abdominaux, l'extraction du poumon est laborieuse – ~~Dans le poumon~~ Sur la plèvre gauche, g.g tubercules au sommet surtout sur la plèvre médiastine; le poumon enlevé, on remarque dans le thorax vide, sur la plèvre pariétale g.g gros tubercules correspondant à la partie interne du lobe supérieur –

Les tubercules qu'on remarque sur le poumon sont entourés de zones pétéchiales – En m.g.g points on remarque sur la plèvre, même en l'absence de tubercules, des points hémorrhagiques – A la coupe du poumon, pas de tubercules; rien que de la congestion et de l'œdème –

Rien au cœur; environ 60 Gr d'épanchement dans le péricarde – Pas de tubercules

Foie très gras – Pas de tubercules

A l'ouverture de la cavité abdominale, on trouve l'ascite collectée en bas

Dans les régions sus ombilicale, le grand épiploon est en contact direct avec la paroi, et paraît de tubercules; ~~les intestins~~ sous le grand épiploon sont des loges limitées par des néo membranes et dont l'ouverture donne lieu à des jets de liquide citrin – ~~Les intestins sont~~ Le péritoine intestinal est couvert de tubercules et extrêmement injecté – La muqueuse intestinale examinée aux environs de la valvule iléo cæcale, 50 Cm au dessus et 50 Cm au dessous n'offre que de l'hyperhémie

Les reins sont gras

L'appareil utéro ovarien enlevé, on constate des tubercules sur le péritoine qui l'enveloppe – A la coupe les trompes sont remplies de masses caséeuses anciennes

Dans la trompe gauche, on trouve des cavités remplies de pus – Rien dans l'utérus

Rien dans les ovaires

La dissection du plexus brachial gauche ne montre ni altération ni compression du nerf radial Surtout la branche qui lui donne naissance offre au niveau du trou de conjugaison un point d'aspect hémorrhagique

Modèle N° 61

Nom

Resp.	Pouls	Chaleur R.	Chaleur C.
95	210	34,0	42,5
90	200	33,6	42,0
	190	33,2	41,5
80	180	32,8	41,0
	170	32,4	40,5
70	160	32,0	40,0
	150	31,6	39,5
60	140	31,2	39,0
	130	30,8	38,5
50	120	30,4	38,0
	110	30,0	37,5
40	100	29,6	37,0
	90	29,2	36,5
30	80	28,8	36,0
	70	28,4	35,5
20	60	28,0	35,0
	50	27,6	34,5
10	40	27,2	34,0

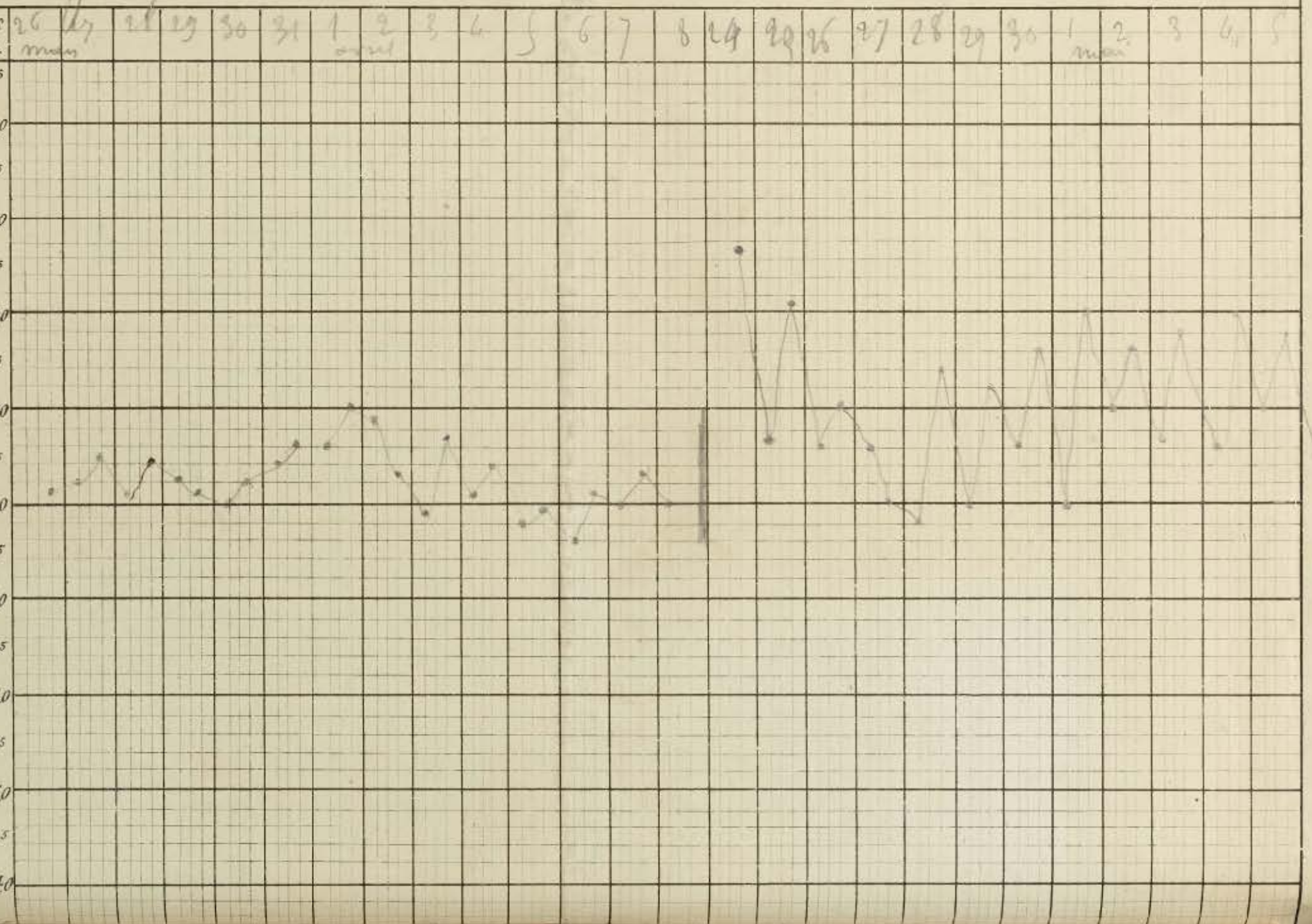

Modèle N° 61.

Nom 4 8 17 P. 2

Resp.	Pouls	Chaleur R. C.																														
			6	7	8	9	10	11	12	13	14	15	16	17	18	19	20	21	22	23	24	25	26	27	28	29	30	1				
95	210	34,0 42,5																														
90	200	33,6 42,0																														
	190	33,2 41,5																														
80	180	32,8 41,0																														
	170	32,4 40,5																														
70	160	32,0 40,0																														
	150	31,6 39,5																														
60	140	31,2 39,0																														
	130	30,8 38,5																														
50	120	30,4 38,0																														
	110	30,0 37,5																														
40	100	29,6 37,0																														
	90	29,2 36,5																														
30	80	28,8 36,0																														
	70	28,4 35,5																														
20	60	28,0 35,0																														
	50	27,6 34,5																														
10	40	27,2 34,0																														

HOSPICES CIVILS DE LYON

HOTEL-DIEU

Nom Rebout Salle 4 f^me Lit N° 20 F°

Prénoms Françoise

Age 34 ans.

Profession sans profession

Née à Cremeaux (Loire)

Demeurant à Givors

Entrée le 20 février 85

~~Sorti le~~ Mort le 25 février 1885 à 11h. du soir

DIAGNOSTIC ET RÉSUMÉ

Péritonite tuberculeuse

Chef du Service, M. | OBSERVATION CLINIQUE | Élève interne, M.

Parents vivants & bien portants ; 5 frères ou sœurs également bien portants ; n'en a perdu aucun.

Pas d'scrofule dans l'enfance ; bonne santé habituelle n'a jamais fait de maladie — trois enfants bien portants, non strumeux ; le dernier accouchement remonte à 2 ans ; pas d'avortement, pas de phlegmasie péri-utérine —

Ni syphilis, ni alcoolisme.

Il y a 6 mois environ la malade eut des coliques qui revenaient à intervalles irréguliers, duraient qqs heures & l'accompagnaient d'alternatives de diarrhée & de constipation. Les symptômes pendant 4 mois ne s'accompagnaient ni de ~~diarrhée~~ vomissement, ni de changement dans le volume du ventre, ni de modification de l'état général — Depuis 2 mois sans ~~l'influenza~~ ~~d'une~~ cause inconnue, les coliques devinrent plus fréquentes & pendant 15 jours ne cessèrent pas un seul

Nom Salle Lit N° F°

instant, au dire de la malade, en même temps survint une diarrhée qui dura autant que les coliques. — Depuis cette période les coliques ont diminué de beaucoup d'intensité & de fréquence, la diarrhée a disparu & le ventre a peu à peu augmenté de volume; en même temps l'appétit alla en diminuant ainsi que les forces. — Jamais de vomissement.

Actuellement: la malade est très affaiblie, les yeux sont excavés, elle a le facies abdominal, les conjonctives ont une légère teinte subictérique, l'amaigrissement est très marqué, pas d'œdème des membres inférieurs.

La menstruation a toujours été très régulière, aucune espèce de perte, pas de douleurs lombaires. — Jamais d'hémorrhagies par aucun orifice. — La malade porte à l'entrée de la narine gauche une ulcération superficielle, indolente, qui depuis son apparition c'est à dire 2 mois m'a semblé pas modifiée, perceptible bien les ostéophytes.

La langue est sèche, rôtie; la soif est vive; l'appétit très peu nul, pas de vomissement, constipation depuis la cessation de la période de diarrhée du début. — Le ventre est ballonné uniformément et surtout proéminent au niveau de l'ombilic, ses diamètres sont plus augmentés verticalement que transversalement. — La palpation rendue difficile à cause de la douleur qu'elle réveille est surtout douloureuse autour de l'ombilic & au niveau des fausses côtes droites; sourde partout sauf dans les points les plus déclives; la matité hépatique est diminuée, les veines sous-cutanées veineuses autour de l'ombilic & de chaque côté suivant 2 lignes montant la crête d'origine aux fausses côtes.

Le pouls est très petit, régulier = 120. Rien au cœur. Il tousse jamais, ne crache pas; l'auscultation des régions claviculaires ne donne rien à noter. — T R S = 38°,1

21/. Au toucher: l'utérus est abaissé, les culs-de-sac sont effacés en partie, on imprime quelques mouvements à l'utérus dans le sens antéro-postérieur, aucun dans le sens latéral. — Fondoncer absolu.

Nom Salle Lit N° 10. F°

22 — Demande à qu'on lui perce le ventre.

23 — Cette ascaride au sacrum, le malade urine, fait ses matières dans son lit ; elles-ci sont abondantes. Le ballonnement du ventre a augmenté surtout dans la région sus-ombilicale — La sonorité du lipothorax est diminuée à droite, la respiration y est obscure — Quand le malade avale des liquides il en rend quelques gorgées au bout d'un instant, Pouls ≐ 104, excessivement faible — Refroidissement des extrémités — Tout autour de l'ombilic saillie molle —

24 — N'a pas rendu depuis hier — Selles et urines non involontaires — L'urine contient des traces d'albumine.

25. Vomissement cette nuit — Ombilic soulevé par amincissement et rougeur, sonore à la percussion.

Les urines contiennent un léger nuage d'albumine, pas de sucre — (Examen de premier jour)

Nom Salle Lit N° F°

Nom Salle Lit N° F°

27 Février — A l'autopsie on trouve quelques adhérences d'ailleurs assez faibles des deux poumons — marqué surtout en haut et en arrière — Rien
Extérieurement peu de congestion dans les plèvres — Mais en arrière on trouve sous la plèvre pulmonaire des deux côtés de petites collections purulentes au milieu desquelles on trouve quelques parasites nombreux —
A la coupe les poumons ne présentent aux dilatations notables, sauf un peu d'œdème aux deux sommets —
Rien au cœur — Volume normal —
A l'ouverture de l'abdomen on trouve une grande quantité de pus, quantité qui peut être évaluée environ à trois litres —
Sur le dos du foie du grand epiplon on voit beaucoup de nodulations surtout au niveau de la région ombilicale —
Les anses de l'intestin grêle sont soudées entre elles avec une grande étendue de parois et en certains endroits on voit des portions de l'intestin grêle prises dans les concrétions formées par suite de ces adhérences pathologiques, adhérences qui frappent à vue tout le monde —
L'estomac est assez adhérent au foie — A son extrémité on ne trouve pas de lésions —
La rate et le volume du foie paraissent normaux —
Rien du côté de la vessie —
Dans quelques points de l'intestin grêle on aperçoit un amas assez confluent de granulations grises, surtout marqués sur la dernière portion — L'iléon ainsi que le cæcum et la première partie du colon ont été incisés — Aucune altération — Un peu de concrétions dans l'appendice iléo cæcale
Rien du côté des organes génitaux —

Nom Salle Lit N° F°

H. H. — S. G. — Feuilles d'Observations, Intercalaires. — 11-82. — 10.000.

Impr. Alf. Louis Perrin.

Modèle N° 61.

Nom Francoise Debost femme 10

Resp.	Pouls	Chaleur R. C.	20	21	22	23
95	210	34,0 42,5		Février 85		
90	200	33,6 42,0				
	190	33,2 41,5				
80	180	32,8 41,0				
	170	32,4 40,5				
70	160	32,0 40,0				
	150	31,6 39,5				
60	140	31,2 39,0				
	130	30,8 38,5				
50	120	30,4 38,0				
	110	30,0 37,5				
40	100	29,6 37,0				
	90	29,2 36,5				
30	80	28,8 36,0				
	70	28,4 35,5				
20	60	28,0 35,0				
	50	27,6 34,5				
10	40	27,2 34,0				
	30	33,5				

HOSPICES CIVILS DE LYON

HOTEL-DIEU

Nom Gaulin Salle 4 f.s Lit N° 24 F°

Prénoms Marguerite

Age 26 ans

Profession repasseuse

Née à Grasonne

Demeurant à id

Entrée le 10 avril 85

Sortie le 10 mai 85

DIAGNOSTIC ET RÉSUMÉ

GO ulcer. tub. de l'intestin.

péritonite tuberculeuse.

Chef du Service, M.

OBSERVATION CLINIQUE

Élève interne, M.

Père mort à 47 ans d'GO ; frère âgé de 37 ans toujours bien portant ; une sœur morte à 24 ans, six mois après un accouch.e ; une autre sœur morte à 33 ans d'une bronchite ; un frère mort à 32 ans après un séjour de six mois à l'hôpital où il était entré pour une fracture compliquée de jambe.

Nombreuses manifestations scrofuleuses pendant l'enfance (kérato, impetigo, éléph.) ; porte à la région sus-maxillaire la cicatrice d'un abcès ganglionnaire — Réglée régulièrement jusqu'à il y a 2 mois (depuis ce temps, n'a rien vu) Il y a 7 ans accouchement à terme d'un enfant mort à 8 ans 1/2 d'un transport au cerveau.

S'est toujours entretenue facilement ; depuis trois ans terme continuellement ; n'a jamais craché de sang — Depuis un mois le tableau des symptômes généraux est fait de telle façon que tout travail est devenu impossible.

Actuellement : Mange très peu, dégoût pour le lysol et

Nom Salle Lit N° F°

aliments ; vomissements alimentaires fréquemment après les quintes de toux, depuis un mois diarrhée assez abondante, chaque selle est précédée de coliques, on peut dire que les selles ont contenu du sang.
Sous la voûte à la fièvre & les frissons ; pas de sueurs nocturnes.
L'amaigrissement est très marqué, pas d'œdème. Pas d'yeux saillants.
Le point du cœur bat visiblement dans le 5e espace du bord mamelonnaire.
Les bruits paraissent normaux — Pouls régulier, 112. — TRS = 39,5
Dyspnée assez marquée, toux fréquente surtout la nuit surtout par l'expectoration d'un crachat épais, purulent.
L'examen du thorax donne : A gauche = submatité & gêne vocale sous la clavicule gauche
Abolit — en arrière, comme en avant souffle amphorique très prononcé avec retentissement très exagéré de la toux & de la voix, ~~mais~~ gargouillement ~~mal~~ dans la fosse sus-épineuse sous la 3e externe en haut — Dans l'acte de parler la respiration est soufflante jusqu'à la base sous retentissement de la voix
L'urine ne contient ni sucre ni albumine.

15 Avril — Coliques avec diarrhée.

11 Mai — A l'autopsie on ouvre la cavité abdominale — on trouve le péritoine étendu comme un tablier enflammé fixé au sommet de l'utérus — Des adhérences très nombreuses se retrouvent au niveau du péritoine hépatique. En ouvrant l'intestin au niveau du cæcum on trouve une série de larges ulcérations tuberculeuses.

HOSPICES CIVILS DE LYON

HOTEL-DIEU

Nom Mouton Salle 4 femmes Lit N° 1 F°

Prénoms Marie

Age 26 ans

Profession Couturière

Né à St Bonnet

Demeurant à

Entré le 11 8bre 89

Sorti le Mort le 18 8bre

Autopsie

DIAGNOSTIC ET RÉSUMÉ

90

Peritonite

Chef du service M

OBSERVATION CLINIQUE

Elève interne M.

Mere morte d'une pneumonie - Pere mort accidentellement - 1 frere mort en bon âge - 1 soeur bien portante - 2 tantes paternelles mortes de la poitrine
Pas de scrofule dans l'enfance - Rougeole à 4 ans - Varicelle à 7 ans - Scarlatine à 9 ans.
Menstruation etablie à 14 ans - Toujours irregulière.
La Malade a toujours été nerveuse & impressionable, mais n'a pas pris de crises veritables.
Elle s'est mariée à 19 ans - son mari est bien portant - 1 enfant en bonne santé - 1 enfant mort du croup - 1 autre mort d'une affection du coeur.
Première atteinte de rhumatisme articulaire aigu à 19 ans - s'étant renouvelée à 20 et à 24 ans -
Fièvre typhoïde à 19 ans -

Imp. Nitenet et Cie. - Lyon

Nom _____ Salle _____ Lit N° _____ F° _____

Il y a 2 mois, brusquement la malade fut prise de frissons, de mal de tête, et de douleurs abdominales. Ces douleurs se sont localisées du côté gauche qui reste très douloureux à la palpation et le siège d'une véritable hyperesthésie.

Pendant 6 semaines elle a eu des vomissements continuels qui ont cessé depuis 5 ou 6 jours.

Elle a maigri beaucoup – perdu ses forces – dormit et maintenant – sueurs nocturnes abondantes.

La malade tousse un peu – Elle dit avoir eu des hémoptysies abondantes, son expectoration peu abondante est muco purulente.

Elle entre avec des T oscillant de 38°5 à 39°5

sa langue est blanche – elle paraît très nerveuse. La douleur abdominale du côté gauche paraît pourtant très vive. L'anorexie est complète – Constipation.

Rien à l'auscultation qu'une diminution du murmure vésiculaire à l'expansion aux 2 sommets.

15 fév. A une auscultation nouvelle on entend après les efforts de toux quelques craquements humides aux 2 sommets.

17 fév. Refroidissement des extrémités – Cyanose – Mort

18 fév. A l'autopsie On enlève le 2 poumons et on trouve au sommet gauche une caverne du volume d'une pomme – entourée de tout part d'une couche épaisse de tissu pulmonaire peu altéré – Ag. granulations tuberculeuses disséminées dans le lobe supérieur avec des bandes de tissu pulmonaire sclérosé

Ag adhérences pleurales anciennes au niveau du lobe supérieur

Le poumon droit présente à son sommet 5 petites cavernes communiquant – La plèvre grasse épaisse du volume

Nom _____ Salle _____ Lit N° _____ F° _____

H. H. — S. G. — Feuilles d'Observations, Intercalaires. — 11-82. — 10.000.

Impr. Alf. Louis Perrin.

Nom Salle Lit N° F°

D'une amande en plus petite du volume d'un Lancet.
Dont le lobe est ramolli. Il existe de tubercules à la coupe, mais la face externe du lobe présentent encore du tissu pulmonaire peu altéré. Congestion très vive du lobe inférieur
Le cœur est petit pèse 350 g. pas de liquide dans le péricarde. pas de lésion valvulaires
Foie gras 1350 g. Rate 270 g. avec une capsule scléreuse. Les Reins n'offrent pas de lésions pèsent 110 & 120 g.
La capsule s'enlève aisément
Rien du côté des organes genitaux urinaires.
3 ou 4 oz. de liquide citrin dans le petit bassin.
Le péritoine dans toute son étendue est épaissi de couleur blanchâtre. il y a des adhérences avec tous les viscères.
Des exsudats filmeux rares flottent dans le liquide ascitique
Les ganglions mesentériques en sont pas altérés.

Péritonites généralisées

MODÈLE N° 21.

HOTEL-DIEU. — *Salle* Ste Jeanne N° 23

Nom Auguste Put
né à Lyon
demeurant à Lyon
profession cultivateur
âge 44 ans
tempérament
constitution
entré le 7 octobre 1879
mort sorti le 11 octobre 1879

Pas de tubercules

DIAGNOSTIC ET RÉSUMÉ

Péritonite suppurée

Autopsie : — Le côlon ascendant et le cæcum ~~sont bourrés~~ contiennent des ~~pulpes~~ épines de raisin en grand nombre ; pus en partie collecté, en partie infiltré entre les anses intestinales occupant la région et arrivé immédiatement au dessous des éponvoirs abdominales antérieures — Une ulcération arrondie au bord externe du côlon ascendant paraît communiquer sa cavité avec le foyer purulent — Rien au foie ni ailleurs — Légère congestion des bases et des sommets des poumons

HISTOIRE PATHOLOGIQUE

Pas d'antécédents héréditaires : le père a succombé à une maladie de la vessie dont on ne sait quelle affection. Deux frères vivants en bonne santé.

Cet enfant a eu trois autres malades avant l'affection actuelle. Elle est amenée par son oncle qui est à la pêche non loin et qui donne les renseignements suivants : Cet enfant, bien portant avant cette époque, a été placé comme berger il y a 15 mois, conditions hygiéniques satisfaisantes. Il a pris les habitudes d'onanisme (organes génitaux lésés et testicules) et l'alcoolisme qu'il pouvait satisfaire grâce aux étrennes qu'il recevait ; il buvait très fréquemment de l'eau de vie et parfois il allait jusqu'à l'ivresse. On ne peut préciser le début de ces habitudes qui en tout cas ne remontent pas au delà des 15 mois.

Depuis ~~3 mois~~ le malade raconte qu'il éprouvait parfois quelques malaises, quelques points douloureux à la base du thorax (?) Mais il déclare qu'il n'avait pas perdu l'appétit, qu'il

DATES	HISTOIRE PATHOLOGIQUE	PRESCRIPTIONS
	N'a jamais vomi et commencé à faire pipi davantage. Jamais dit-il d'œdème ~~depuis~~ des pieds ni de gonflement du ventre.	
	7 jours avant son entrée à l'hôpital début brusque du ballonnement du ventre, de l'anorexie et les jours qui suivent se rapprochent. Pas de frissons, un peu de toux, douleur dans la région de l'hypochondre droit. Selles normales. — Ventre actuellement assez développé, ~~[illegible]~~ ~~[illegible]~~ ~~[illegible]~~ ~~[illegible]~~ pas de dépôts sanguins.	
	L'abdomen est très volumineux, on constate de l'œdème des parois, un hypochondre interne et une matité mobile dans les fosses iliaques et l'hypogastre. On ne trouve pas de zone spéciale de matité à la percussion. — Le foie est repoussé en haut et sa matité est peu étendue. — Pas d'œdème des membres inférieurs.	
	Râles au cœur et au poumon. — Le point bat dans le 3ème espace un peu en dedans et au dessus du mamelon. L'urine ne contient pas d'albumine.	
10 Oct.	— T. 38.8. — A l'auscultation nombreux râles respiratoires prédominant sur les trachéaux	
13 Oct.	— Vomissant le gargouillement. La respiration est très gênée. — Râles trachéaux abondants. — Pleure peau chaude	
14 Oct.	Faiblesse asphyxique. Le malade ne tient mieux jusqu'au.	

Lyon. — Impr. A. Bonnaviat, rue Ste-Catherine, 18.

HOSPICES CIVILS DE LYON

HOTEL-DIEU

Nom Segros — Salle Ste Jeanne — Lit N° 12 F°

Prénoms Emile

Age Typographe

Profession 26 ans

Né à

Demeurant à

Entré le 23 Déc 1883 minuit

Sorti le

Mort le 26 Déc à 3 h. matin
en 55 heures

Autopsie

DIAGNOSTIC ET RÉSUMÉ

Empoisonnement par l'ac. Nitrique
= Perforation de l'Estomac causée par un
cicatrice de la paroi antérieure — Péritonite récente
Dégénérescence graisseuse du foie et du rein

Chef du Service, M.

OBSERVATION CLINIQUE

Élève interne, M.

On apporte ~~ce~~ à minuit un jeune homme qui a tenté de s'empoisonner en buvant de l'acide nitrique vers 8 heures du soir — Il achète pour 0,20 d'acide nitrique la contenance d'un ½ verre ordinaire, et ajoute très peu d'eau la hauteur d'un centimètre.

Aussitôt après, il éprouva une douleur très vive, dans la bouche, l'arrière-gorge, le long de l'œsophage et à l'estomac. Ces douleurs étaient tellement violentes qu'il se mit à courir en criant à travers les rues jusque vers neuf heures.

Au moment, il monta chez lui, mais dans les escaliers, il fut pris de vomissements très intenses de sang et de mucosités — Il n'eut pas de vertiges; les seuls symptômes qu'il éprouvait étaient la douleur violente des voies digestives.

Il s'opposa d'abord à minuit dans un état qui le fatigua horriblement —

Il avait dîné à midi avec ~~midi~~ potage, un chopin et du café.

Impr. Alf. Louis Perrin.

Lyon. — Impr. A. Bonnaviat, rue Ste-Catherine, 13.

Nom _____ Salle _____ Lit N° _____ F° _____

On constate ce matin une anxiété très grande, vomissements continuels; vomissements répétés; eau, si aux liquides se contient beaucoup de sang mais cela déposé au fond du vase ou mélangés à ce liquide — Les douleurs apparaissent presque nulles s'amendent dans le décubitus horizontal. On réveille par l'attouchement de la région épigastrique ~~et de~~ la position latérale du corps et surtout à gauche —

On constate une Cautérisation blanchâtre de la lèvre de toute la bouche et de la langue —

Pas d'urine

26 X Les douleurs du côté droit persistent; il vomit petit à petit que très-peu de liquide. Battements cardiaques: 160. Pouls très-petit; on ne pouvait le compter. T = 38°7

26 X. Mort à 3 heures du matin. Dans l'journée d'hier il fut infructueusement de efforts incessants pour vomir. Il se levait pour aller à l'selle sans résultat. Les douleurs étaient devenues intolérables. Il ne pouvait supporter le poids des Cataplasmes, qui le rendait le soulagaient tout particulièrement. Intégrité intellectuelle — Mort subitement

Autopsie le 27 X. 87.

En ouvrant la cavité abdominale on trouve le gd. épiploon rouge, se avec l'aspect un peu poisseux. Les anses intestinales superficielles présentent le même aspect dans les points correspondant à la paroi abdominale.

On trouve en outre du côté de l'estomac qq. exsudats purulents qui vont de la paroi abdominale au gd. épiploon au niveau, il y a une vascularisation plus gde. des parties situés dans cette région, et on trouve au niveau de l'estomac une portion de la grandeur d'une pièce de 5f qui offre une coloration d'un jaune chamois, qui n'est pas

Nom Salle Lit N° F°

facit. des parties voisines qui sont rouges, vascularisées et résistantes.

~~Dans~~ La portion du foie qui est en rapport avec cette région est recouverte d'un exsudat jaunâtre.

Après avoir soulevé le foie en passant dans le cul de sac de l'Estomac on voit s'écouler du gaz par un petit perteuis situé à la partie inférieure de la portion jaune décrite précédemment.

En ouvrant l'estomac on voit que cette portion jaune située à la face antérieure à travers de bouge au contact du pylore est constituée par une escharre très mince ~~[illegible]~~ de telle sorte qu'il n'existe plus qu'une membrane mince parfaitement limitée qui se détache très nettement et dont les bords sont nettement espacés. La muq. paraît partout rouge jaunâtre tuméfiée et épaissie surtout au contact de l'Escharre.

Le duodénum présente la même teinte rouge jaunâtre mais la teinte jaune prédomine à la partie supér. et la muqueuse épaissie donne au doigt une sensation de rugosité.

Du côté du Duodénum, on trouve extérieurement une tumeur bosselée sur un étendue de 3 à 4 travers de doigt et du côté de la muqueuse un peu d'amincissement à ce niveau.

L'Estomac est intact quand on l'ouvre que de petites quantités de liq. jaunâtre.

Foie — Rien à dire, Coloration normale à la coupe, le tissu revient à l'état de la rate. La coloration extérieure ne dépasse pas la capsule. Le parenchyme a une couleur lie de vin.

Rate. — Rien, la capsule est de coloration normale

Reni — Rien à signaler. Color. uniforme en jaune lie de vin

Poumons — Beaucoup d'adhérences pleurales du côté gauche; les sommets sont calcaires. A Droite moins étendue au sommet capitale

Nom Salle Lit N° F°

Pas d'agglomérations de tuberculeux ou la grossesse d'un fœtus possède le n'être pulmonaire dans le voisinage

Cas Nouveau

Impr. Alf. Louis Perrin.

HOSPICES CIVILS DE LYON

HOTEL-DIEU

Nom Bellemin Salle 4e femmes Lit N° 36 F°

Prénoms Antoinette

Age 48 ans

Profession Ouvrière

Né à St Genis

Demeurant à

Entré le 13 Juillet 89

Sorti le Mort le 6 Août 89

Autopsie

DIAGNOSTIC ET RÉSUMÉ

Néoplasme de l'Estomac - Péritonite.

Chef du service M

OBSERVATION CLINIQUE

Elève interne M.

Mère morte à 20 ans de suites de couches. Père mort à 74 ans de maladie inconnue. 1 frère & 1 sœur en bonne santé.

Grossesses sans accidents dans l'enfance. Pas de signes de scrofule. Aucune maladie.

Menstruation régulière depuis l'âge de 19 ans ayant cessé depuis 13 mois.

La Malade s'est mariée à 21 ans. Son mari est bien portant. 4 enfants en bonne santé. 3 enfants morts en bas âge de maladie inconnue.

Affection scrofuleuse bénigne ayant duré 1 mois environ il y a 7 ans.

Depuis 2 ans la malade avait des douleurs dans la région épigastrique. Ces douleurs étaient intermittentes, revenaient par accès très espacés.

Imp. Nilsson et Cie. 1900

Nom _____ Salle _____ Lit N° _____ F° _____

La Malade restait 99 j. 1 ou 2 mois sans souffrir, puis un accès douloureux atroce lancinant survenait sans cause appréciable sans rapport avec la digestion - sans vomissements d'aucun genre. Cet accès durait 24 ou 48 heure, cédait à une médication que la malade ne sent pas indiquer pour se représenter 99 semaines plus tard. Dans l'intervalle des accès douloureux, l'appétit restait mauvais, la malade était très altérée elle avait du dégoût pour certains aliments pour les pommes de terre surtout. La digestion étaient pénible s'accompagnant de nausées & de vomissements fétides, la constipation était devenue habituelle, la malade n'allait à la selle que tous les 5 ou 6 jours.

Il y a 10 mois les règles cessèrent elles n'ont reparu depuis qu'il y a 6 semaines pour manquer à peine.

Il y a 6 mois seulement que les forces ont commencé à diminuer & que l'amaigrissement a débuté avec une marche rapide & continue.

Depuis 2 mois tout travail était devenu impossible. Après les repas la malade avait de la tuméfaction au niveau de l'épigastre elle était oppressée & ne pouvait pas garder sa taille. Elle sentait en outre à l'épigastre & le long de l'intestin une série de petites grosseurs comme des globules se déplaçant sous la peau très douloureuses au toucher & au niveau desquelles la malade tendait de cataplasmes.

Ces grosseurs ne disparurent qu'il y a 6 semaines quand la tuméfaction envahissant l'abdomen empêcha de les voir.

Il y a 7 semaines que la tuméfaction a gagné les membres inférieurs. & il y a 15 jours que

Nom Salle Lit N° F°

L'anorexie est absolue & que les vomissements ont apparu. La Malade est en proie à un état nauséeux continuel, elle vomit tout ce qu'elle prend soit de suite après l'ingestion, soit 1 heure ou 2 plus tard.

Les vomissements sont alimentaires ou bilieux. Enfin pendant les 10 premiers jours la malade a eu des vomissements noirs comme du tony caillé ou du marc de café, qui revenaient 1 ou 2 fois chaque jour & ont cessé seulement depuis 10 jours.

Actuellement la malade entre avec un aspect cachectique. Le teint est pâle un peu terreux. Les traits sont tirés. La face est grippée. Le pli cachectique de la peau est net surtout au niveau des seins qui sont flétris & pendants.

Le ventre a un développement considérable. Il est le siège d'une ascite abondante dans les parties declives. Les parois de l'abdomen sont oedématiées. La circulation complémentaire se dessine faiblement au dessus de l'ombilic sur la ligne médiane. La palpation de cet abdomen distendu est douloureuse & provoque le retour des nausées.

Les Membres inférieurs, le pied les jambes & les cuisses sont le siège d'un oedème blanc ayant débuté par les pieds. ~~très marqué~~ Douloureux, très marqué sans être pourtant en rapport avec le volume du ventre.

La langue est rouge un peu pâteuse.

La perte des forces est complète. La Malade a des douleurs vagues continuelles & plaint sans cesse. Le sommeil est mauvais.

Nom Salle Lit N° F°

l'appétit est nul. La soif reste très vive. Les vomissements sont modérés par la glace. Les selles sont très rares mais douloureuses.

A l'examen de la poitrine on ne note rien d'anormal au coeur. Aux poumons il y a de la submatité en 2 bases en arrière surtout à droite mais la respiration s'entend dans toute la hauteur.

Le pouls est régulier petit

Les urines contiennent un léger précipité d'albumine

17 J. Les vomissements persistent continuels malgré la glace – La cachexie s'accentue

23 J. Même état. La Malade vomit tout ce qu'elle prend. Douleurs vives au niveau de l'épigastre

27 J. Depuis deux ou trois jours les vomissements ont cessé, mais la malade a une diarrhée très forte 8 à 9 selles par jour très fétides.

2 Août La diarrhée persiste avec les mêmes caractères – Les vomissements deviennent de plus en plus fréquents

4 A. La Malade râle. Refroidissement de ses extrémités

6 A. A l'Autopsie – Pas d'adhérences pleurales, ni d'épanchement. 2 poumons sont un peu congestionnés aux bases mais il n'y a pas trace de lésions tuberculeuses – pas de cicatrices au sommet –

Le Coeur est gros pèse 310 g. Il existe des plaques d'athérome – Sur la valvule sigmoïde il existe la matière en remaniement de très petites végétations à forme de volume d'une tête d'épingle – La valvule de la mitrale est peu épaissie à cent implantation forment un léger bourrelet.

Nom Salle Lit N° F°

On enlève en bloc l'estomac et l'intestin en passant la ligne N. Ces vaisseaux avec la portion correspondante du péritoine.

Il y a un peu d'épanchement dans le petit bassin avec quelques ganglions flottants mais il y a surtout des nodules du grand épiploon, un épaississement de la terminaison avec des adhérences filiformes à tous les viscères surtout au pôle de l'estomac.

Le foie est difficile à disséquer du rein droit, c'est un foie gras il pèse 1200 g.

La Rate ne présente pas d'altération 165 g.

Les Reins 145 et 160 g. sont un peu gras, la capsule s'enlève bien.

Rien d'anormal du côté de l'utérus ni de ses annexes.

L'estomac présente à l'ouverture 12 à 15 ulcérations saillies à partir du volume d'un pois d'une pièce de franc X 12 à 15 ulcères de dimensions plus petites. Il y a un épaississement marqué de la muqueuse qui vous montrent en partie arrondie à attendre 1cm à 2cm. Il se présente à la coupe comme un tissu fibro-cartilagineux. Il y a en outre 2 diverticules où le doigt pénètre dans toute son longueur séparés de la cavité stomacale par des orifices formés d'un côté par un pliement de la muqueuse stomacale et de l'autre par une bande fibreuse. L'un de ces orifices communique à la fois avec le diverticule que l'on fait sentir N avec le doigt. L'autre diverticule est situé indépendamment de l'autre toujours dans la région du pylore.

Nom _____ Salle _____ Lit N° _____ F° _____

Le Cancreau ne semble pas altéré. Mais il y a tout autour un engorgement ganglionnaire consécutif avec les adhérences déjà signalées rend très difficile la dissection de l'estomac.

Dans le mésentère on retrouve des ganglions du volume d'une amande, un peu ramollis, ayant une couleur blanc jaune ou rouge grisâtre.

Rien d'anormal du côté de l'intestin.

HOSPICES CIVILS DE LYON

HOTEL-DIEU

Nom Dubief Salle Ste Jeanne Lit N° 6. F°

Prénoms Georges Eugène

Age 26 ans

Profession Employé de commerce

Né à

Demeurant à

Entré le 1er avril 86

~~Sorti le~~ décédé 2 avril 86.

DIAGNOSTIC ET RÉSUMÉ

Péritonite aiguë —

(consécutive à un épiplocèle inguinal étranglé) —

Chef du service M

OBSERVATION CLINIQUE

Elève interne M.

Père et mère encore vivants.

Pas de frères ni de sœurs.

Antécédents Strumeux: affection du cuir chevelu ayant duré une année pendant l'enfance. Rougeole vers l'âge de 5 ans

Accès de fièvre intermittente à son retour pendant un séjour en Afrique comme soldat. — Fièvre typhoïde il y a 2 ans (soignée par les bains froids).

Pas de rhumatisme — pas de syphilis.

Habitudes alcooliques en Afrique, ayant un peu diminué depuis le retour en France.

A eu un enfant mort né —

N'a jamais toussé.

L'affection actuelle date de 15 à 20 jours environ. La malade qui depuis plusieurs jours veillait sa femme malade commença à se plaindre de lassitude générale, avait mal

Imp. V. Rey et Cie. - Lyon

Nom _____ Salle _____ Lit N° ____ F° ____

à la tête, perdait l'appétit, détail de la douleur au niveau du creux épigastrique accompagnée de pyrosis. Puis tout à coup, il y a 10 jours, les douleurs se faisaient sentir dans l'abdomen et apparaissaient des vomissements qui n'ont pas cessé depuis.

Actuellement, le malade est dans l'état suivant : constipation le 2e jour, le côté droit pouvoir vomir, il gémit continuellement : les douleurs sont très vives dans tout l'abdomen et il lui semble qu'il a mal partout. La peau est chaude, le facies bleuâtre, les yeux enfoncés. La langue saburrale. Les extrémités sont froides ; le pouls abdominal, petit, à peine sensible et très fréquent (P = 144 le matin à 10 heures — le soir à 4 h. 80 seul !) Pas d'appétit. Soif très vive.

Vomissements continuels ; rien n'est supporté, et les liquides en sont immédiatement rejetés, ainsi que la glace. Renvois et nausées à tout moment.

Il a toujours eu des selles ; elles sont aussi espacées de temps en temps. Depuis le début, il a été purgé 2 ou 3 fois, et chaque fois, il a eu plusieurs selles liquides. Pourtant, depuis 2 jours environ, il a de la constipation.

Les mictions sont très douloureuses.

Le ventre est augmenté de volume. Le creux épigastrique est presque entièrement effacé. L'abdomen est sec, balonné ; le moindre attouchement est très douloureux et la percussion, même très légère, est impossible.

Empâtement le long du trajet du cordon spermatique à gauche, et douleur l'anneau inguinal ne présente pas de hernie. Epanchement d'une petite quantité de liquide dans le vagin du même côté.

Le malade n'avait jamais rien remarqué de spécial à ce niveau et il semble que ces accidents n'existent que depuis le début de l'affection.

Nom Dubief Georges Salle Ste Jeanne Lit N° 6. F° 8

On ne peut déterminer le maximum d'impulsion cardiaque.
Les battements sont bien frappés, réguliers, mais rapides.
Pas de bruit anormal dans la région précordiale.
On ne peut faire asseoir le malade pour ausculter le poumon en arrière. En avant, rien d'anormal à la percussion ou à l'auscultation. Dyspnée. R = 40 à 44.
Urines : Beaucoup de légère d'albumine.

7 avril. 4 h. matin. Mort.

7 avril. Autopsie. Péritonite généralisée et purulente. Adhérences nombreuses des anses organes entre eux et avec la paroi abdominale. Poches purulentes enkystées.
En faisant une incision le long du cordon, on touche sur une hernie épiploïque, dont le contenu présente les signes d'une inflammation aiguë. En passant le doigt dans le canal inguinal, on sent un rétrécissement manifeste à l'union du 1/3 supérieur avec les 2/3 inférieurs du trajet.
Le foie est un peu gros.
Les reins sont sains.
Cœur = 300 gr. ne présente rien de particulier.

Nom Salle Lit N° F°

HOSPICES CIVILS DE LYON

HOTEL-DIEU

Nom Riquet Salle Ste Jeanne Lit N° 22. F°

Prénoms Louis

Age 17 ans

Profession teinturier

Né à

Demeurant à

Entré le 24 février 86

Sorti le 6 6 mars 86

Décédé

DIAGNOSTIC ET RÉSUMÉ

Péritonite purulente et pleurésie purulente à droite —

Chef du service M

OBSERVATION CLINIQUE

Elève interne M.

Père mort d'accident, mère encore vivante — pas d'antécédents chez les collatéraux de l'un ou de l'autre (renseignements donnés par la mère du malade).

4 frères bien portants — 1 frère mort de la rougeole à 11 mois. Pas d'antécédents Herniaires — Fausses dans l'enfance, on en trouve encore un peu au vertex. Jamais d'affection aiguë. Début de l'affection actuelle il y a 8 jours, à la suite d'excès et de refroidissement dans une fête donnée par le patron du malade 3 jours après. (?) Il faut dire d'autre part que, étant teinturier, il avait l'habitude de quelques ouvrages, mélanges d'eau acétique ou de l'acide sulfurique, destinés à donner du mordant à la soie. Quoiqu'il en soit, début il y a huit jours, par des coliques et de la diarrhée, avec un peu de fièvre, et il y a 4 jours vomissements suivant un essai d'alimentation —

Nom _____ Salle _____ Lit N° _____ F° _____

Actuellement le malade, dans le décubitus dorsal, a les yeux profondément excavés.
La température est de 38,6 — la peau un peu chaude sur le thorax, les extrémités froides — pas de frissons —
La langue est sèche et légèrement saburrale — Anorexie — soif vive — depuis 2 jours, pas de vomissements — la nuit dernière, diarrhée abondante (20 selles) — actuellement, elle a diminué — de 9 h. à 5 heures du soir, par une seule selle.
Le ventre un peu ballonné, est dur; la peau est tendue d'une façon intime sur les organes — la palpation est la percussion légère peu douloureuses: les chercher, le tout davantage. En quelques points sensation de bruit hydro-aérique.
Rien aux poumons, et rien au cœur.
Urines: Un peu d'albumine —

3 Mars. Tympanisme très marqué — Le creux épigastrique est effacé, — fusée arborisations veineuses sur la peau de la paroi thoracique en avant — (Matité hépatique) — P = 116
~~Le diaphragme est refoulé en haut~~ — Le météorisme est très notable. Le thorax est élargi au dessus de l'ombilic — au dessous de lui, l'abdomen est également distendu, tandis qu'au niveau de l'ombilic même, il y a une sorte de constriction.
Le cœur est refoulé — la pointe bat dans le 3e espace un peu au dessus du mamelon.
Le petit malade se plaint de douleurs continues siégeant dans l'abdomen et qu'il ne peut caractériser —

4 Mars. Le ventre est tympanique très tendu.
Les selles sont moins nombreuses et moins abondantes — Depuis le matin, vomissements

6 Mars. Mort à 6 h. du matin — (Vomissements toute la nuit) —

Nom Riquet Louis Salle St. Jean Lit N° 22 F°

7 Mars

Autopsie :

Péritonite généralisée. De tous côtés on rencontre des adhérences des circonvolutions intestinales entre elles ou de ces dernières avec la paroi.

Les adhérences circonscrivent une quantité de cavités plus ou moins grandes dont l'ouverture laisse échapper un pus assez épais.

La plus remarquable de ces cavités est limitée par la face supérieure du foie, son ligament large et le diaphragme, et occupe tout l'hypochondre droit. A ce niveau les faces inférieure du diaphragme et supérieure du foie sont recouvertes ~~de fausses membranes~~ d'une couche uniforme de fausses membranes très épaisses.

Aucune lésion tuberculeuse apparente dans toute la cavité abdominale. Rien dans l'intestin grêle, ni dans le cæcum, si ce n'est un peu de sporotrichose.

Rien au foie, rien aux reins ni à la rate.

A l'ouverture de la plèvre droite, il s'écoule une quantité énorme de liquide séro purulent, et l'on remarque un dépôt de fausses membranes pariétales et sur la diaphragme.

Le poumon est refoulé, atélectasié, mais à la coupe ne présente aucune trace de lésions tuberculeuses. Seule la base offre un petit nodule calcifié de la grosseur d'un grain de blé et absolument isolé.

A gauche Qqs. adhérences. Poumon sain.

Rien au cœur.

Nom Salle Lit N° F°

HOSPICES CIVILS DE LYON

HOTEL-DIEU

Nom Carry Salle 4e Femmes Lit N° 3 F°

Prénoms Rosalie

Age 69 ans

Profession Fileuse

Né à Bourgoin

Demeurant à

Entré le 28 8bre 84

Sorti le Mort le 30 8bre 84

Autopsie

DIAGNOSTIC ET RÉSUMÉ

Péritonite Purulente

Chef du service M

OBSERVATION CLINIQUE

Elève interne M.

Parents morts de maladie inconnue – 1 frère & 1 sœur en bonne santé. 1 frère mort à 50 ans d'une attaque –

Pas de scrofule dans l'enfance – Varioloïde à 5 ans – Menstruation régulière de 14 ans à 45 ans. Pas d'hystérie

La Malade est mariée à 18 ans. Son mari est bien portant. 1 fille morte à 17 ans de la poitrine

La Malade n'était pas sujette à toux, ni jamais eu d'hémoptysie. Elle ne s'est jamais alitée.

Il y a 12 jours elle eut un frisson & sans cause occasionnelle elle commença à souffrir du ventre. Les douleurs spontanées très vives s'exaspérant

Nom _____ Salle _____ Lit N° ____ F° ____

par la moindre pression. En même temps elle eut des vomissements alimentaires & bilieux qui ont persisté depuis ce moment — des selles diarrhéiques irrégulières, alternatives de diarrhée & de constipation.

à l'examen on constate une cyanose & un refroidissement très marqués des extrémités. La malade vient de supporter un long trajet en voiture — le pouls est insensible & presque difficile à compter.

Pas d'oppression. Pas de toux

Au pointe du cœur bat dans le 5e espace les battements sont lents un peu sourds. Pas de bruit anormal

à l'auscultation du poumon y a râles humides aux bases.

Le ventre est douloureux dans toute son étendue surtout à gauche. La pression profonde est impossible ou n'a pas de sensation d'engorgement

Pas d'ascite.

La Malade n'a aucune perte d'urine ni de selles

Toucher

30 flre — La Malade est morte ce matin

31 flre — à l'autopsie on procède seulement à l'ouverture de l'abdomen, on trouve une péritonite généralisée avec 1/2 litre de pus dans le petit bassin toute la séreuse est recouverte d'exsudats épais, ou de adhérences lactes entre tous ces organes. Rien du côté des organes génitaux urinaires. Rien du côté de l'intestin, ni des autres viscères. Pas de lésions osseuses ni articulaires de vertébrales

Modèle N° 21.

HOTEL-DIEU. — *Salle* 4me F.e *N°* 158

Nom Antoinette Ferrat

né à Vaux

demeurant à

profession blanchisseuse

âge 56 ans

tempérament

constitution

entré le 23 juin 1881

~~*sorti le*~~ 8 juillet (morte) 1881

DIAGNOSTIC ET RÉSUMÉ

Constipation

Péritonite

HISTOIRE PATHOLOGIQUE

Pas de maladies antérieures ; pas d'antécédents héréditaires. Père mort de suites de coqueluche au bout de 6 mois

La malade est fréquemment sujette aux maux de ventre. Néanmoins elle ~~va aussi~~ n'a pas habituellement de diarrhée, ni de constipation. — Pas d'alcoolisme.

Depuis 10 jours, elle accuse ~~une~~ douleurs assez vives, continues et lancinantes, ~~depuis~~ de chaque côté de l'abdomen. Le ventre est tuméfié et ballonné ; la pression y est assez douloureuse.

Dans ~~Depuis~~ premiers jours, la malade a vomi de la ~~bile~~ ; depuis, elle a cessé de vomir ; mais elle a ~~presque continuellement le hoquet~~ de temps en temps des nausées.

Constipation depuis 10 jours.

La miction est douloureuse, ~~et~~ rare.

DATES	HISTOIRE PATHOLOGIQUE	PRESCRIPTIONS
	Soif ardente.	
	Sommeil nul – pas d'appétit.	
	Au toucher vaginal, on trouve le col de l'utérus appliqué contre le pubis, et un peu à droite ; le cul-de-sac gauche est effacé ; on sent à travers la paroi vaginale, des ~~matières~~ accumulations de matières fécales. – Évacuations abondantes par	
25 jours	l'huile de ricin	
2 Juillet	Ventre toujours de + en + tuméfié ; sonorité tympanique sauf dans la fosse iliaque gauche ; tension considérable des téguments ; la malade ne est pas allé du ventre hier ; elle réclame toujours des purgatifs énergiques.	
3 Juillet	La malade est allé hier 4 fois du ventre sous avoir pris des purgatifs, ~~hier~~ – Le ventre est toujours très-gros.	
6 Juillet	– Ventre augmente ainsi que la tympanite ; cependant la malade a été du ventre près de 30 fois dans la journée	
8 Juillet	– Mort ~~à~~ à 2 h. du matin	
autopsie	– Tympanite très-marquée ; petite quantité de pus dans les parties déclives de l'abdomen. Après avoir enlevé l'intestin on aperçoit dans le petit bassin une tumeur du volume presque d'une tête d'enfant, située entre le rectum et l'utérus qui sont repoussés, et l'on voit sourdre de cette tumeur un pus crémeux, par une ouverture assez petite, qui était sur le point de se produire.	
	La poche présente une paroi assez épaisse, et est cloisonnée d'une manière incomplète, ~~par~~ Rien de particulier du côté de l'utérus et de ses annexes, sauf 2 petits polypes muqueux implantés sur le col.	
	Rien aux poumons	

HOSPICES CIVILS DE LYON

HOTEL-DIEU

Nom Bachevalier Salle 4 cme femme Lit N° 126 F°

Prénoms Antoinette

Age 35

Profession ménagère

Née à Mesalsie de Rey (Espagne)

Demeurant à

Entrée le 16 Avril 1883.

Sorti (mort) le 21 Avril

DIAGNOSTIC ET RÉSUMÉ

Erysipèle du tronc consécutif à une brûlure de la région abdominale

autopsie

Commencement d'inflammation du péritoine dans le point correspondant aux lésions externes.

Chef du Service, M.

OBSERVATION CLINIQUE

Élève interne, M.

La malade vient d'un service de chirurgie.

Père actuellement vivant. Mère morte à l'âge de 55 ans. Pas de renseignements. Elle a été forte en bonne santé.

La malade a eu un enfant qui est mort tout jeune.

La malade prend des crises épileptiques. Il est très difficile d'avoir des renseignements, car elle a des tabdolies ~~et ne sait pas tout~~.

Il y a 2 mois elle fait une crise et fait brûler aux ventre par la chaufferette. Elle a été en traitement à St Paul où elle s'est trouvé il y a 3 jours quand elle fut pris d'un erysipèle de la face.

Actuellement:

La malade a l'abdomen couvert d'un vaste pansement.

Le visage est orné par une rougeur diffuse un peu pâle. Les 2 paupières surtout la droite, les yeux sont tuméfiés et brillants.

Le cuir chevelu n'est pas douloureux. Légère dégénérescence pulsatile au niveau du front. Pas de ganglions apparents

Nom _____ Salle _____ Lit N° _____ F° _____

PRESCRIPTION	S. ALIBILES	CESSATION	PRESCRIPTION	USAGE INTERNE	CESSATION	PRESCRIPTION	USAGE EXTERNE	CESSATION

St Bruno

Gout Claude, 47 ans, briquetier.
Entré le 4 Janv 83.

Diagnostic porté : Ascite consécutive à une tumeur mésentérique. Pleurésie.

Antécédents. — Il y a 3 mois hydropisie de l'abdomen, ponction à l'hôpital de St Chamond, où on diagnostique un cyrrhose hypertrophique du foie ; on retire 7 à 8 litres d'un liquide clair, citrin. — Fièvres intermittentes jusqu'à 13 ans.

A son entrée à l'Hôtel Dieu, on constate une ascite moyenne ; sonorité sur la ligne médiane ; matité sur les côtés, se déplaçant ; tentation du flot. Pas de circulation veineuse supplémentaire.

Rien au coeur.

Jamais de rhumatismes.

Léger œdème des pieds 2 mois avant son entrée.

Depuis 2 mois de la polyurie surtout la nuit. Urines normales ; pas d'albumine.

Région splénique douloureuse ; la rate paraît légèrement hypertrophiée.

Rien au foie, ni aux poumons sauf qq. râles sous-crépitants aux bases.

On sent une tumeur mobile tenant au mésentère, située au dessus et derrière l'ombilic se déplaçant, ne tenant ni au foie, ni à la rate. Cette tumeur est dure, bosselée. Pas de syphilis.

E. Jon

Matité à la base gauche ; vibrations diminuées ; la respiration ne s'entend presque pas ; en la faisant tousser on entend du souffle. Râles humides ; petits râles à droite.

L'examen du sang ne présente rien de particulier

18 8bre

Du côté gauche de la poitrine, on entend du haut en bas des frottements pleuraux, mais pas de râles. La sonorité est égale aux 2 sommets. — Pas de râles à droite

Le malade part pour Longchêne; à son retour, on constate que:

Les limites de la tumeur abdominale sont moins nettes le diaphragme fonctionne bien.

Pouls dépressible à 104.

Dyspnée très-intense et ne répondant pas aux signes physiques qu'on constate. Ceux-ci ne consistent que dans de la respiration obscure aux sommets, qq. frottements à la base gauche. — 36 respirations par minute. — L'inspiration est lente et très-pénible.

Température oscillant entre 38°,5 et 39.

Décès le 9 Avril 84.

Affections des ganglions lymphatiques et de la rate

HOSPICES CIVILS DE LYON

HOTEL-DIEU

Nom Belly Salle 2e Alexis Lit N° 9 F°

Prénoms Claudine

Age

Profession

Né à

Demeurant à

Entré le

Sorti le

DIAGNOSTIC ET RÉSUMÉ

Tuberculose aiguë

Autopsie du 26 Oct 1864

Chef du Service, M. | OBSERVATION CLINIQUE | Élève interne, M.

Rate. Elle est considérablement augmentée de volume et de poids, celui-ci est de 1 k. 170 gr., la longueur est de 27 centim. la largeur de 15. Le tissu de la rate est assez résistant, rouge vineux.

Le foie est notablement augmenté de volume il pèse 2 k. 630 gr. il a une coloration jaune et est manifestement graisseux.

Les reins gauche pèse 180 gr. le rein droit 150 gr. ; à l'œil les reins ne présentent pas d'altération manifeste, l'urine est un peu pâle peut être un peu graisseux, la capsule s'enlève facilement, et la surface externe est lisse, rien de particulier du côté des organes génitaux, autre mention à faire abdominale.

Pas d'altération ganglionnaire.

On trouve un peu de sérosité claire dans la plèvre droite, et le lobe inférieur droit, dense et augmenté de volume, est recouvert d'une exsudat fibreux, blanchâtre, on voit que tout le lobe inférieur est le siège d'une hépatisation qui offre une coloration blanchâtre

Nom Salle Lit N° F°

à la coupe, quoique la pression et la détérioration du tissu ne laissent pas sourdre de pus.

Le lobe moyen présente également de l'hépatisation, mais le tissu est moins gonflé et a une teinte rougeâtre. La portion avoisinant celle du lobe supérieur offre aussi la même altération sur une épaisseur d'environ 2 centimètres.

Les parties supérieures du lobe supérieur et du poumon gauche n'offrent rien de particulier.

Le cœur pèse 310 gr. il ne présente aucune altération valvulaire.

Préalablement à l'examen on a constaté dans les vaisseaux. La présence de caillots qui sont blancs jaunâtres, dans le cœur droit.

En incisant les caillots, on obtient un filtré de pus.

A l'examen microscopique on voit qu'ils sont composés en grande partie de globules blancs granuleux, en nombre considérable, on remarque une très faible quantité de globules rouges.

Dans le cœur gauche, on trouve vers la pointe un caillot ovoïdale, jaunâtre mais déjà un peu rougeâtre, les caillots qui sont situés plus haut dans le ventricule et dans l'oreillette sont rouges brunâtres, comme les caillots veineux ordinaires avec cette seule différence, que la surface présente un légère teinte blanchâtre sous forme de petite tache très fine, qui paraît infiltrée la portion rouge brunâtre.

A l'examen microscopique, on voit que les globules rouges prédominent, mais que les globules blancs volumineux sont très nombreux et se trouvent dans le rapport de $\frac{1}{3}$ par rapport aux globules rouges.

La préparation ainsi obtenue a beaucoup de rapports avec celle qu'on a pu obtenir pendant la vie. on trouve en outre dans la préparation des filaments fibrineux.

Le cmis fumney

Modèle N° 61.

Nom Belly Claudine

Resp.	Pouls	Chaleur R.	Chaleur C.
95	210	34,0	42,5
90	200	33,6	42,0
	190	33,2	41,5
80	180	32,8	41,0
	170	32,4	40,5
70	160	32,0	40,0
	150	31,6	39,5
60	140	31,2	39,0
	130	30,8	38,5
50	120	30,4	38,0
	110	30,0	37,5
40	100	29,6	37,0
	90	29,2	36,5
30	80	28,8	36,0
	70	28,4	35,5
20	60	28,0	35,0
	50	27,6	34,5
10	40	27,2	34,0
	30		33,5

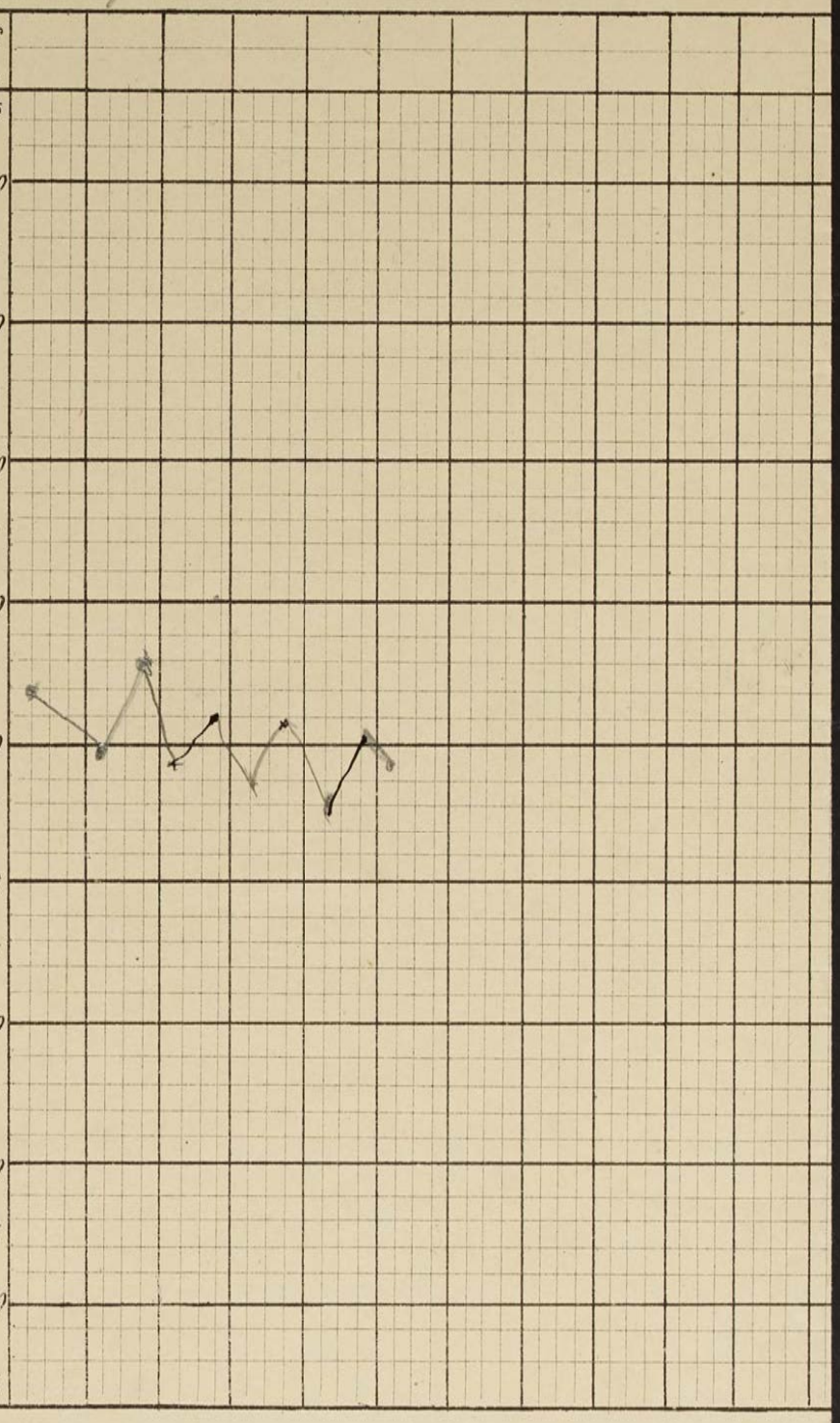

N° 9

HOSPICES CIVILS DE LYON

HOTEL-DIEU

Nom Belly Salle 4e femmes Lit N° 9 F°

Prénoms Claudine

Age 42.

Profession ménagère

Né à

Demeurant à

Entré le 7 Sept. 84.

Sorti le

Morte le 25 Oct. 84

DIAGNOSTIC ET RÉSUMÉ

Leucocythémie lienale.

Chef du Service, M. | OBSERVATION CLINIQUE | Élève interne, M.

Père mort de fièvre typhoïde, mère vivante en bonne santé, se portant bien, elle n'a point perdu de sang.

Il y a 20 ans, elle eut une attaque de rhumatisme.

Réglée à 13 ans, la ménopause est survenue à 47 ans.

Elle a eu 2 enfants. l'un est mort à 18 mois.

Il y a 2 mois, dit-elle qu'elle a ressenti les premiers symptômes de l'affection pour laquelle elle entre aujourd'hui. mais on ne peut savoir si ce début est exact car déjà avant ces 2 mois, elle prétend avoir ressenti des troubles intestinaux, néanmoins depuis 2 mois, elle se plaint de douleurs dans l'abdomen. Elle avait beaucoup de selles, et souvent elle rendait aucune matière.

Actuellement elle se plaint toujours de douleurs dans le ventre, elle a toujours des selles très fréquentes environ 10 par jour.

Nom _____ Salle _____ Lit N° ____ F° ____

L'abdomen est un peu gros, un peu douloureux à la pression
la peau est flasque ridée, le pli cachectique très marqué.
la palpation fait sentir à gauche dans l'hypochondre
une tumeur très volumineuse partant de la fosse iliaque gauche
et s'engageant sous les côtes du même côté, on a de
la matité au niveau de toute cette tumeur. Elle se mesure
on sent des bords nettement dessinés
Sa largeur est d'environ 25 centim. sur 15 cent de largeur
On ne sent pas de ganglions tuméfiés dans l'abdomen
Le toucher vaginal montre que le col de l'utérus est très
haut, mais l'utérus est à sa place et les culs de sac
sont libres.
La matité du foie est augmentée, le foie dépasse de 4 travers
de doigt, les fausses côtes, la hauteur de sa matité est de 19 cent.
On ne constate aucune autre tumeur dans l'abdomen.
Au cœur: à la base le 1e bruit est soufflant.
On peut noter aussi l'action exagérée des carotides, et un pouls
veineux très marqué. Le pouls à la radiale est dur: 88 pulsations.
Au poumon, en avant sonorité normale, respiration égal. normale
En arrière la sonorité est normale des 2 côtés, sur toute la hauteur,
la respiration est un peu obscure
La langue est saburrale, la malade a perdu l'appétit depuis qq. temps,
il n'est qu'aujourd'hui qu'elle a eu faim. Le sommeil est conservé. un peu d'œdème aux membres inférieurs
L'examen du sang démontre l'existence de gros globules blancs
granuleux; il y a autant de globules blancs que de rouges.
Pas d'albumine dans l'urine.

11 Sept. Elle n'est allée que 5 fois seulement du ventre, hier.

15. Elle va moins souvent à la selle.

29 Sept. La malade après avoir eu beaucoup de diarrhée hier, en a beaucoup moins aujourd'hui. l'œdème des membres inférieurs a diminué.

HOPITAL DE LA CROIX-ROUSSE. — Salle St Bothin. N° 6

Nom Guillon Alexis.

né à

demeurant Chazay d'Azergues.

profession rempailleur de Chaises (durant 20 ans marchand de chaises)

âge 65 ans.

tempérament

constitution

entré le 12 nov. 1868.

sorti le

DIAGNOSTIC ET RÉSUMÉ

Leucémie
ou plutôt Adénie
Compression de la Ve
Bronchite chronique du côté droit
Adénopathie bronchique
Hypertrophie du Cœur
Autopsie

à l'âge de 20 ans fièvre intermittente dont les accès se sont renouvelés durant 18 mois à 2 ans. — Très bonne santé jusqu'à 62 ans.

Son père et sa mère sont morts à 80 ans.
Sa sœur se porte bien.

DATES	HISTOIRE PATHOLOGIQUE	PRESCRIPTIONS
	Depuis longues années cet homme souffre tous les hivers. Mais il ne fait remonter sa maladie qu'au 1er janvier 1868. Ce jour là il prit froid, continua jusqu'au soir son travail malgré la fatigue qu'il éprouvait et le lendemain il cracha une abondance de sang; les hémoptysies se répétèrent durant 3 mois chaque jour. Depuis cette époque elles se sont rarement renouvelées. L'oppression n'est bien venue que depuis l'hiver dernier; mais déjà depuis 3 ans il a dû cesser tout travail pénible. A l'auscultation dans toute la ~~poitrine~~ poitrine s'entendent de gros râles sonflants et gros sibilants. L'expiration est prolongée. Dans les fosses sous-claviculaires la respiration est soufflante et sibilante ~~et~~ bouffées de râles muqueux à gauche. En arrière la respiration ~~assez~~ ~~est soufflante~~ dans le milieu du bord moyen est prolongée, mais la résonnance de la voix est égale des deux côtés.	La partie antérieure de la poitrine est moins sonore que à l'état normal.

DATES	HISTOIRE PATHOLOGIQUE	PRESCRIPTIONS
	Œdème considérable des jambes et des pieds; liquide au ventre; œdème des parois abdominales. Un peu de liquide dans l'abdomen.	
	Cet œdème était déjà monté plusieurs fois depuis 8 ans.	
	Depuis 4 ans engorgement ganglionnaire du côté droit	
	Un ganglion sous maxillaire droit s'est éteint	mais il paraît plus considérable
	les veines superficielles du cou et de la partie supérieure du thorax sont très développées.	les ganglions du cou de 2e à 6e et les autres chaînes cervicales sont engorgés à gauche seulement.
	La face est œdématiée.	le foie et la rate ne sont ni hypertrophiés.
13.	Bruit au cœur.	
	Pas d'albumine dans les urines	
		20 gr. huile de ricin — 100 gr. polygala.
16.	Examen du sang au microscope la proportion des globules blancs est très notablement augmentée.	0,10 Kermès.
19.		60 gr. liquen gomme extract fonde et sucre à 0,05
PR	20/4 insomnie — appétit.	
	Mêmes signes.	
	L'œdème a augmenté, envahit les cuisses du sexe et les bourses.	
21		60 gr. vin de Dobreym.
27.		lait — 1 litre.
1er décembre		1 g Calomel et 1 g 50
2.		digitale
3.		vaseillage oxymel. les recommande pour
15 mars		pilules Scilles Kermès Digitale } aa 0,05
6 janv.	L'œdème a presque complètement disparu à la suite de l'administration des pilules de Scille et de	
14	Sans guérir	pilules digitale pas gros
17 février	Depuis 15 jours l'œdème a reparu aux jambes.	enfiler de pavé de Bourgogne avec 0,50 tartre stibié.
	Anasarque. Dans tout le portrait — gros côté renflants	
	Rétentions principalement aux sommets et à la région pulmonaire	
	côté droit — crachats sanglants dans le haut du poumon droit	
	Respiration au niveau de la racine du bronche droit	
	souffle de souffle obtenu dans deux tiers de la respiration.	
	Chapelet — pas plus que la percussion.	
	Pas de pulsation et la percussion du sommet de la racine est normale.	
	Bruit du poumon. Crachats mucus, expectoration abondante	
	Bruit au cœur. opposition très obscure.	
296 fois	L'urine a une coloration normale	
	Traitée par le chlorure et l'acide nitrique elle ne coagule rien.	
8 Mars	Pas deux côtés matité en avant.	
	La dilatation du intestins a refoulé le cœur dont le point battant est en dehors du mamelon	
	Dans le 5e et 6e espace du côté droit en avant le mamelon remonté au niveau de la 4e côte	
	2e Ventre pousse la 3e côte. Le foie a pour surface le rebord du foie.	
	Le bruit du cœur sont inaudibles à l'aide de la percussion.	
	Stéatose du foie et la rate. Les jours ensuite —	
	Intestins dans tout le reste	
	Mercredi entre dans la salle	
	Sortie 23 Mars 1869	
	Anasarque très notablement diminué bien amélioré pendant	
	toute le temps et les œdèmes des membres inférieurs.	
	Chez général meilleur. Hypertrophie du ganglion latéral droit même degré.	

HOPITAL DE LA CROIX-ROUSSE. — Salle St Pothin N° 19

Nom Guillon alexis

né à Chazay d'Azergues (Rhône)

demeurant

profession rempailleur de chaises

âge 65 ans

tempérament

constitution

entré le 7 mai 69

sorti le

DIAGNOSTIC ET RÉSUMÉ

DATES	HISTOIRE PATHOLOGIQUE	PRESCRIPTIONS
	Le malade se plaint de tousser et d'éprouver de l'oppression depuis environ 3 ans, sans que l'hiver influence plus particulièrement ses malaises — Il attribue son mal à des refroidissements répétés — Pas d'autre maladie antérieure — Déclare n'avoir pas abusé des alcooliques — Sa mère était asthmatique —	
	Il a maigri — Ses forces ont considérablement diminué —	
	N'accuse pas de palpitations — Jamais d'hémoptysie — Pas de sueurs nocturnes — L'expectoration muqueuse médiocrement abondante —	
	Les jambes sont œdématiées, ainsi que les bourses, les parois abdominales, et un peu les parois thoraciques — Il y a aussi de l'ascite —	
	A l'examen de la poitrine, la percussion révèle une sonorité quelque peu exagérée surtout en avant — L'auscultation révèle des râles muqueux disséminés en arrière des deux côtés, plus marqués ~~à la base~~ 2 inférieurs —	
	L'auscultation du cœur fait constater un bruit de souffle très-marqué au premier temps, ayant son maximum d'intensité (à la ~~pointe~~ ~~2~~) au niveau du mamelon —	
	Matité précordiale plus étendue que normalement — Pouls petit, régulier —	
8 mai		Lemaître 9/8

DATES	HISTOIRE PATHOLOGIQUE	PRESCRIPTIONS

HOPITAL DE LA CROIX-ROUSSE. — Salle _____ N° 19

Nom Guillon Alexis

né à

demeurant

profession

âge

tempérament

constitution

entré le 7 mai 69

sorti le

DIAGNOSTIC ET RÉSUMÉ

Suite du N° 6 ajouté au N° 19 — le 7 mai 69

DATES	HISTOIRE PATHOLOGIQUE	PRESCRIPTIONS
	Toux et expectoration persistent — Oedème assez considérable aux jambes, bourses, parois abdominales — léger aux parois thoraciques — ascite —	
	Examen de la poitrine: Dyspnée: sonorité quelque peu exagérée en avant autour — auscultation = râles muqueux disséminés en arrière des deux côtés, plus marqués aux $\frac{2}{3}$ inférieurs —	
	Au cœur: bruit de souffle est double —	
2 8 mai	Le malade est très fatigué — Les extrémités sont froides — La respiration est courte, fréquente oppressée — pouls 18 p/k	
	L'impulsion cardiaque est perçue sur une grande étendue à la pointe du cœur battant dans le 5e espace intercostal un peu en dehors du mamelon. La matité précordiale est notablement augmentée, on la constate dans la région limitée en haut par la 2e côte en bas par la 6e à gauche par une ligne verticale passant à un travers de doigt en dehors du mamelon et à droite par une ligne verticale située à deux travers de doigt en dehors du bord droit du sternum au niveau des 2e et 3e esp. intercostaux et plus bas se confondant avec la matité produite par le foie. — pas de frémissement — A l'auscultation on entend partout les deux claquements valvulaires, mais ils sont accompagnés de bruits anormaux. Ces bruits ont leur maximum d'intensité dans les 2e, 3e et 4e esp. intercostaux g. près du sternum: ce sont des bruits de souffle	

DATES	HISTOIRE PATHOLOGIQUE	PRESCRIPTIONS
	ou mieux deux bruits de frottement ayant le caractère soufflant. Le premier est doux et prolongé jusqu'à la fin du petit silence ; on l'entend aussi sur toute la région précordiale mais avec une intensité d'autant moins grande qu'on s'éloigne davantage du point indiqué. Le deuxième bruit de souffle est plus court que le premier, il est bien sensible sur le sternum au niveau des 2e, 3e et 4e esp. intercostaux et surtout sur le bord gauche de cet os. On l'entend encore bien dans les esp. intercostaux correspondants du côté gauche, tandis qu'il est à peine perçu du côté droit et qu'il fait complètement défaut à la pointe du cœur. — Aucun bruit anormal dans les vaisseaux du cou. — Rien de particulier au niveau du foie, si ce n'est un peu de douleur à la pression sur la région épigastrique. — Dans les autres régions du thorax sonorité normale et même tympanique dans les parties supérieures. — A l'auscultation respiration forte et rude surtout du côté droit où elle a même le caractère soufflant aux deux temps avec prolongement de l'expiration. On entend partout des râles sonores nombreux, sibilants et surtout ronflants. Des râles muqueux s'entendent aussi dans les différentes régions, mais ils sont plus nombreux en arrière à la base. — Respiration fréquente, oppression très-forte, orthopnée, refroidissement des extrémités et de la face. Lipothymies répétées depuis quelques jours, pouls petit fréquent. Jaune des téguments et surtout de la face qui offre une teinte jaunâtre. Position assise sur le lit. Décubitus horizontal impossible. Anasarque considérable.	
2 Février	mort à 9 heures du soir.	
28	Autopsie 36 heures après la mort.	
	Avant d'ouvrir le sujet, on fait au moyen d'une longue aiguille une ponction dans les 2e, 3e et 4e esp. intercostaux gauches en rasant le bord du sternum et perpendiculairement à la paroi thoracique. On procède ensuite à l'ouverture du thorax en incisant les cartilages costaux près de leur point de jonction avec la côte et en désarticulant les clavicules.	
	Le cœur considérablement hypertrophié occupe la plus grande partie de la surface mise à découvert. Le poumon droit qui surpasse un peu sur lui a été lésé par l'incision des cartilages costaux, tandis que le poumon gauche ne s'avance pas jusqu'au niveau des 2e, 3e, 4e, 5e cartilages costaux. Au devant du cœur se trouve une masse volumineuse formée par l'hypertrophie des ganglions médiastinaux antérieurs situés au devant de l'aorte. Les ganglions ont la grosseur d'une noisette ou d'une amande, ils sont très-adhérents entre eux et forment par leur réunion une masse qui a presque le volume du poing. Le péricarde distendu par le cœur hypertrophié, est immédiatement appliqué sur cet organe au niveau de la base et de la partie moyenne, tandis que	

DATES	HISTOIRE PATHOLOGIQUE	PRESCRIPTIONS
	à la pointe la cavité de la séreuse contient environ deux cuillerées de sérosité citrine. Après avoir incisé le feuillet pariétal, on voit que le feuillet viscéral est le siège de nombreuses plaques laiteuses et que la surface interne du feuillet pariétal présente une teinte blanchâtre dans la partie correspondante à la plaque la plus grande. Celle-ci est située sur la face antérieure du ventricule droit; elle offre une coloration blanche plus ou moins opaque et une forme à peu près rectangulaire. Sa longueur qui mesure environ 2 centimètres se trouve dans la direction de l'infundibulum et sa largeur est de 3 cent. En outre elle se continue avec une petite plaque laiteuse sur l'artère pulmonaire. Les dimensions ne peuvent pas être appréciées très-exactement car elle se termine insensiblement sur les bords et à sa partie inférieure elle circonscrit un point non altéré. Cette plaque est constituée par un épaississement du feuillet viscéral ou plutôt la sclérose est tout à fait confondue avec la séreuse dont il est impossible de l'isoler. Son épaisseur est variable dans les différents points et sa coloration varie avec l'épaisseur. Si on fait glisser le doigt comparativement sur une portion saine et sur la plaque, on sent parfaitement que cette dernière offre plus de résistance. — La face antérieure du ventricule gauche présente 3 petites plaques laiteuses dont 2 situées près du sillon auriculo-ventriculaire et une troisième plus large près de la pointe. Cette dernière plus molle, plus trouble paraît moins adhérente à la séreuse que les autres paraît formée plus récemment. En outre le feuillet viscéral présente un peu d'opacité sous forme de traînées blanchâtres le long des vaisseaux intraventriculaires. — La face postérieure présente une plaque de 2 cent. de longueur sur 1 cent. de largeur sur le ventricule droit près du sillon auriculo-ventriculaire ainsi que 2 taches plus petites sur le ventricule gauche. L'aspect général du feuillet viscéral est le même que en avant. Les oreillettes en sont le siège d'aucune plaque. — L'hypertrophie du cœur porte sur toutes ses parties, ses parois sont notablement épaissies, en même temps que ses cavités sont plus grandes qu'à l'état normal. Chaque cavité auriculaire contient un caillot fibrineux qui se continue avec un caillot de même nature contenu dans le ventricule. Le caillot du ventricule gauche se prolonge dans l'aorte jusqu'au delà de la crosse et celui du ventricule droit se prolonge dans l'artère pulmonaire jusqu'à ses secondes divisions. Les cavités du cœur renferment en outre quelques caillots noirs mous, très-friables et imprégnés de sang liquide. — Les valvules du cœur sont saines et les orifices ne présentent rien de particulier, si ce n'est un peu d'insuffisance tricuspide. L'orifice de l'artère pulmonaire est	

DATES	HISTOIRE PATHOLOGIQUE	PRESCRIPTIONS
	aussi dilaté mais suffisant. Voici les mesures du cœur et des orifices : longueur 19 cent., hauteur 12 cent. — orifice auriculo-ventriculaire droit 14 cent. de circonférence, orifice auriculo-ventriculaire gauche 11 cent., orifice aortique 8 cent. — orifice de l'artère pulmonaire 10 cent. — L'aorte n'est pas dilatée, mais ses parois sont épaissies. On remarque un grand nombre de plaques jaunes sur la surface interne dans toute l'étendue de la portion thoracique.	
	Nous avons déjà mentionné l'hypertrophie des ganglions situés au devant de la crosse de l'aorte ; cette même altération se remarque sur presque tous les ganglions. — Les ganglions axillaires, sous-maxillaires, cervicaux forment une chaîne non interrompue de tumeurs de la grosseur d'une noisette ou d'une noix et de coloration blanche jaunâtre ou noire. Cette chaîne, du reste, ~~se relie aussi~~ aux ganglions bronchiques dont l'hypertrophie est encore plus prononcée. Dans quelques régions plusieurs ganglions au nombre de 2, 3 ou 4 forment par leur réunion des tumeurs volumineuses de forme plus ou moins régulière et lobulée. Aussi se trouve constituée la tumeur qui on avait remarquée pendant la vie à la région sous-maxillaire. Il existe aussi au niveau de l'angle de bifurcation de la trachée une tumeur en forme de croissant constituée par la réunion de 4 ganglions (dont 3 de la grosseur d'une noix et 1 plus petit) faisant saillie à la région postérieure. ~~Cette tumeur~~ adhère à la première division de la bronche gauche et aux deux premières divisions du côté droit. Elle est plus volumineuse au niveau de la première division de la bronche droite à laquelle elle est intimement unie et qu'elle comprime de manière à diminuer au moins de moitié son calibre. — Les autres ganglions situés près du hile des poumons sont plus ou moins hypertrophiés isolés ou agglomérés, mais ne comprimant aucun organe. — La même ~~altération~~ se remarque encore sur les ganglions situés de chaque côté de l'œsophage, sur les ganglions lombaires, et surtout sur ceux de l'aine dont quelques uns sont atteignant la grosseur de petits œufs de poule. Ceux-ci ont particulièrement la coloration noire ; tandis que les autres offrent une coloration blanchâtre très uniforme. Les ganglions hypertrophiés sont de consistance assez ferme, mais les plus volumineux sont un peu mous. En somme l'altération de ces organes paraît consister dans une simple hypertrophie.	
	Les ganglions mésentériques n'offrent rien de particulier. Ils sont tout-à-fait sains.	

DATES	HISTOIRE PATHOLOGIQUE	PRESCRIPTIONS
	La muqueuse des voies aériennes est partout rouge, tuméfiée, recouverte de mucosités, principalement au niveau des trois premières divisions bronchiques, mais elle ne présente aucune ulcération. Les poumons un peu emphysémateux vers le sommet et le bord antérieur sont généralement congestionnés surtout vers les régions postéro-inférieures. On trouve en outre au centre du lobe supérieur du poumon droit un noyau de pneumonie caséeuse de la grosseur d'un petit noix et parfaitement enkysté. Il existe encore dans les parties voisines deux petits noyaux de même nature, l'un de la grosseur d'un pois, l'autre un peu plus gros qu'une tête d'épingle. On ne découvre dans les autres parties aucune lésion de poumon; il existe seulement au sommet droit des traces fibreuses au niveau desquelles les plèvres étaient très-adhérentes. Enfin ~~on trouve~~ quelques adhérences pleurétiques du côté droit, notamment ~~des~~ lobes inférieurs.	
	L'estomac et les intestins n'offrent rien de particulier.	
	Le foie, de volume normal, présente sur sa face convexe des plaques blanchâtres de forme ovoïdes, constituées par l'épaississement de la capsule de Glisson dans ~~l'étendue~~ de 2 ou 3 cent. de longueur sur 1 cent. de largeur. La coloration générale du foie est rougeâtre; il est assez ferme et sur une coupe on reconnaît les traces d'un peu d'inflammation interstitielle et parenchymateuse.	
	La rate est très-volumineuse: longueur 21 cent.; largeur 16 cent. Elle présente sur sa face antérieure une plaque blanche affectant la forme d'un quadrilatère irrégulier (2 cent. de longueur, 4 cent. de largeur, 1 mill. d'épaisseur) et constituée par l'épaississement de son enveloppe fibreuse portant des traces fibreuses très-apparentes dans la rate. Celle-ci est de consistance ferme et de couleur gris de fer. A la coupe, sa coloration qui est lie de vin ne tarde pas à devenir rouge sous l'influence du contact de l'air. Sauf les traces fibreuses déjà signalées près de la plaque on ne trouve aucune altération de l'organe paraît seulement hypertrophié.	
	Les capsules surrénales n'offrent rien de particulier.	
	Les reins ont leur volume normal. Le rein gauche paraît tout à fait sain; on trouve seulement sur le rein droit quelques points blanchâtres dans la substance corticale.	
	La cavité péritonéale renfermait plus d'un litre de sérosité. —	
	Rien de particulier dans le cerveau sauf l'altération athéromateuse des artères de la base. —	

HOPITAL DE LA CROIX-ROUSSE. — Salle _____ N° _____

Nom

né à

demeurant

profession

âge

tempérament

constitution

entré le

sorti le

DIAGNOSTIC ET RÉSUMÉ

DATES	HISTOIRE PATHOLOGIQUE	PRESCRIPTIONS

Papeterie générale, Lyon. — Mod. n° 6.

HOSPICES CIVILS DE LYON

HOTEL-DIEU

Nom Dozol Salle Ste Jeanne Lit N° 1 F°

Prénoms Jean Marie

Age 45 ans

Profession garçon coiffeur

Né à

Demeurant à

Entré le 3 avril 86

~~Sorti le~~ Décédé le 7 avril 86.

DIAGNOSTIC ET RÉSUMÉ

Cancer du mediastin

Chef du service M

OBSERVATION CLINIQUE

Elève interne M.

Père mort à 70 ans – mère encore vivante.

7 frères et 1 sœur morts en bas âge.

Pas de tempérament dans l'enfance. Aucune maladie.

Pas de rhumatisme – pas de syphilis – Quelques habitudes alcooliques autrefois, très diminuées depuis quelque temps.

Type Dégénéré de fièvre intermittente en 1869.

L'affection actuelle date du mois de Fev 85. A la suite d'un refroidissement (?) il se mit à tousser. Jamais il n'avait toussé auparavant – Malgré la toux continue, l'état général ne modifiait pas – le malade continuait à travailler et il y a deux mois, il a eu, toute, d'il, dans tout de l'amaigrissement de la face (?) mais jamais d'œdème des jambes.

Il y a 15 jours la toux augmente et la dyspnée apparaît – le malade cesse son travail et s'alite.

Actuellement toux fréquente continue – expectoration muqueuse – Dyspnée assez intense (16 à 18) râles bronchiques en qte quantité –

Nom _____ Salle _____ Lit N° ____ F° ____

Pas de tremblements ~~notés~~ – pas de tremblements de l'oreille / Cœur paraît détendu ayant longtemps existé / ~~tête~~ de la vie.

Etat général – Malade d'amaigrissement défini depuis plusieurs jours – faiblesse et abattement – teinte ~~foncée~~ décolorée des muqueuses –

Anorexie – Insomnie – Soif – un peu de constipation –

Les urines ne sont pas très abondantes (1 à 6 par jour – quantité d'urine évaluée par le malade de 1 litre à 1 l. ½ par jour)

Un peu d'œdème, à peine sensible à la partie interne des cuisses.

L'abdomen n'est ni volumineux, ni douloureux à la pression.

Le foie rebord inférieur du foie dépasse un peu le bord des fausses côtes –

Poumons. Le thorax forme bien partout. On entend dans toute la hauteur des poumons, des 2 côtés, des crépitations de râles muqueux disséminés – L'expiration est un peu prolongée à gauche.

Cœur. La pointe bat au 5e espace, à 4 centimètres en dehors du mamelon. L'impulsion est tantôt forte au niveau du cœur épigastrique – Entre la pointe et le sternum, bruit souffle à la fin de la systole, à timbre un peu rude, et de moyenne durée – Pas d'autre bruit d'anormal ; pas d'autre centre de battements qui soit la pointe, ni au niveau des gros vaisseaux.

Albumine dans les urines –

21 avril. La dyspnée augmente. Râles trachéaux – tirage sous-sternal.

22 – La dyspnée est toujours très marquée – le tirage persiste.

Le pouls est égal aux 2 radiales. P = 120.

Respiration haletante aux 2 temps qui sont également difficiles et prolongés, surtout l'expiration ; (R = 24) souvent entrecoupée par de la toux, presque sans expectoration – Quelques crachats muco-purulents.

Pas autre chose dans les poumons que les gros ronflements humides et sonores habituels partout –

Pas de vomissements – pas de troubles cérébraux

Nom Dorel Jean-Marie Salle S^e Jeanne Lit N° / F° 2.

Examen. Autopsie.

Pleurésie lobe du côté gauche.

De chaque côté du larynx à la naissance de la trachée, on trouve un ganglion cancéreux du volume d'une ~~noix~~ amande environ.

En général, tous les ganglions bronchiques, le tissu cellulaire du médiastin et du poumon, péri-vasculaire et péri-bronchique jusqu'aux 4e 5e divisions sont atteint de dégénérescence cancéreuse.

En particulier, tous les ganglions bronchiques sont envahis. A la naissance de chaque grosse bronche, on trouve un ganglion volumineux, ~~comprimant le le calibre~~ qui la comprime, au point de ~~faire~~ en obstruer presque complètement le calibre à droite. A gauche l'obstruction est moins complète; mais ~~sur le reste~~ jusqu'au hile, les ganglions sont plus nombreux et plus ~~volumineux~~ -

~~La tumeur est~~

La paroi des bronches n'est pas envahie; mais par leur face externe elles adhèrent intimement à la tumeur -

Le tissu péri-vasculaire est pris également, et comprime les vaisseaux ~~et le~~ le tissu pulmonaire paraît absolument indemne de la dégénérescence.

A la coupe, on trouve quelques foyers de broncho-pneumonie diminués, quelques-uns tous calcifiés et suppurés -

Dans le tissu cellulaire, les bronches et les dilatations bronchiques (du côté gauche) nombreuses, on trouve du pus (café au lait) en assez grande abondance.

Cœur. Une poche liquide péricardique - quelques adhérences fibreuses des 2 feuillets.

Une petite dépression et d'indentation des 2 valves mitrales au-dessus de la valve externe, qui présente un rebord saillant sous lequel vient se loger le bord de la valve interne. La valve externe présente une végétation correspondant à une échancrure de la valve interne. Aussi l'occlusion paraît elle complète.

Rate. Une plaque blanchâtre, cicatrice ancienne sur la face supérieure.

Nom Salle Lit N° F°

Reins. Plusieurs petits nodules cancéreux, apparents à la surface ~~et~~ la capsule n'est pas épaissie, mais les adhérences fréquentes n'entraînent pas de tuberculose rénale avec elle.

Foie. Petits noyaux superficiels, calcifiés, très durs à la coupe, de colonnes fibreuses. (Du volume d'une tête d'épingle à celui d'une lentille) Convertis en coque fibreuse calcaire et un peu de tuberculose fibreuse ramollie ancienne.

Poids = Foie = 1720
Rein = 120
170
Rate = 190
Cœur = 290.

Examen des autres organes. L'œsophage, l'estomac, le pancréas, le gros intestin, la vessie, les testicules (la capsule surrénale) paraissent absolument sains, et ne présentent rien d'anormal.

A l'ouverture de la boîte crânienne, on aperçoit, de chaque côté de la ligne médiane, à la partie moyenne et supérieure de la faux cérébrale de la dure-mère, 2 plaques adhérentes au crâne, légèrement bosselées blanchâtres, paraissant formées d'une substance semblable à celle des fibromes du ligament sur la face interne, et correspondant à ces plaques, on trouve sur une surface de la largeur d'une pièce de 5 francs, des nodules cancéreux, confluents, sans altération de la pie-mère et de la substance cérébrale. La coupe antéro-postérieure et verticale de la face, on ne trouve rien d'anormal ni dans les dents, ni dans les fosses nasales, ni dans la bouche, ni sur la langue —

Les réactions de la surface adhérente du crâne, on voit que le tissu osseux a conservé ses caractères normaux —

Goître exophtalmique

HOSPICES CIVILS DE LYON

HOTEL-DIEU

Nom Cornillon Salle 4e Jeanne Lit N° 19 F°

Prénoms Marie

Age 28 ans

Profession Cuisinière

Né à Serres

Demeurant à

Entré le 2 Juin 88

Sorti le 28 Juillet 89

DIAGNOSTIC ET RÉSUMÉ

Goître Exophtalmique -

Compression mitrale du cœur au niveau du cœur, du cruveter, de l'aorte abdominale, du péricarde

Chef du Service, M.

OBSERVATION CLINIQUE

Élève interne, M.

Père mort d'une maladie d'estomac — Mère bien portante - 6 frères ou sœurs en bonne santé.

Glandes sous le cou & affections cutanées multiples dans l'enfance - Il abcès ~~congénital~~ dès en 1e enfance - Eau de toilette d'eau - pas d'exophtalmie -

Rougeole & varioloïde dans la 1e enfance -

A l'âge de 19 ans la malade commença à avoir des vomissements survenant de suite après les repas & se renouvelant chaque jour - Ces vomissements sans aux comme purement alimentaires & bilieux jamais d'hématémèse, persistèrent & au fur disparurent, pour revenir qq. mois après & ne disparurent complètement qu'à 15 ans à l'établissement des règles -

La Malade toujours très nerveuse & impressionnable n'a jamais eu de crises convulsives - Elle a

Nom Salle Lit N° F°

la douleur avant que la sensation de la boule hystérique, une céphalée frégante & une extrême tendance aux demi syncopes.

Elle se marie à 24 ans - son mari est bien portant 2 enfants en bonne santé.

Ses couches furent excellentes & sans suites fâcheuses.

Il y a 1 an que les forces diminuent la malade maigrit. elle a des vomissements bilieux tous les matins. Les règles restent régulières, mais l'état d'irritabilité & d'excitation nerveuse continue.

Depuis 1 mois, les vomissements alimentaires sont réparés surtout soit de suite après le repas, soit 1 heure ou 2 plus tard. Ils sont précédés d'efforts assez pénibles. tandis que dans la jeunesse la malade vomissait sans effort.

La pression du creux épigastrique est douloureuse.

Pas de dilatation de l'estomac -- Urines pâles - sans albumine

Le ventre est souple - Selles normales - Par le toucher, rien! le corps thyroïde est hypertrophié. tout en lobes et un entre les battements vasculaires de gros vaisseaux

Les battements du cœur sont très rapides, réguliers

On les perçoit à la main non seulement dans toute la région précordiale mais dans toute la région thoracique antérieure même à droite du sternum.

Battements épigastriques très nets - Sensation de soulèvement de l'épigastre du cœur dans ces espaces - Thrills de tout l'abdomen

A l'auscultation double souffle ayant son maximum à la base se propageant jusqu'à la pointe, mais non dans l'aisselle - s'entendant à droite du sternum.

Les souffles entendus dans la région thoracique prennent un timbre métallique quand on appuie brusquement le stethoscope.

En auscultant les veines du cou sans pression on entend un souffle léger, qui prend un timbre rude & éclatant par une pression plus forte. On obtient un double souffle léger à l'auscultation de la carotide - & souffle seulement vers l'auscultation de la fémorale double souffle. Rétrécissement mitral constitué grand on diminue la pression - Pouls rapide régulier bondissant

Nom Salle Lit N° F°

percevoir avant le choc une sorte d'ondulation - les battements de la fémorale très accusés soulèvent le doigt.

8 7. Battements moins fréquents & moins énergiques. La Malade va mieux - les bruits métalliques perçus dans la région précordiale ont disparu (phénomènes coïncidant avec l'apparition des règles)

12 7. Les règles ont cessé depuis 2 jours. La Malade continue à aller mieux - a recommencé les douches froides ce matin -

Aujourd'hui on perçoit nettement la consonnance métallique au niveau du cœur et des carotides et l'aorte et la fémorale - Ces bruits sont perçus avec le stéthoscope en caoutchouc direct mais non avec celui de Laënnec - Il part également de plus au niveau du cœur avec l'auscultation immédiate -

17 7. Amélioration générale. Peu de vomissements. Les battements sont moins forts

24 7. L'amélioration persiste. L'impulsion du cœur est moindre - Le souffle persistent.

Nom Salle Lit N° F°

H. H. — S. G. — Feuilles d'Observations, Intercalaires. — 11-82. — 10.000.

Impr. Alf. Louis Perrin.

4 me Semaine 19 — juin 1885

Modèle N° 61.

Nom Marie Corneillon

Resp.	Pouls	Chaleur R.	Chaleur C.
95	210	34,0	42,5
90	200	33,6	42,0
	190	33,2	41,5
80	180	32,8	41,0
	170	32,4	40,5
70	160	32,0	40,0
	150	31,6	39,5
60	140	31,2	39,0
	130	30,8	38,5
50	120	30,4	38,0
	110	30,0	37,5
40	100	29,6	37,0
	90	29,2	36,5
30	80	28,8	36,0
	70	28,4	35,5
20	60	28,0	35,0
	50	27,6	34,5
10	40	27,2	34,0
	30		35,5

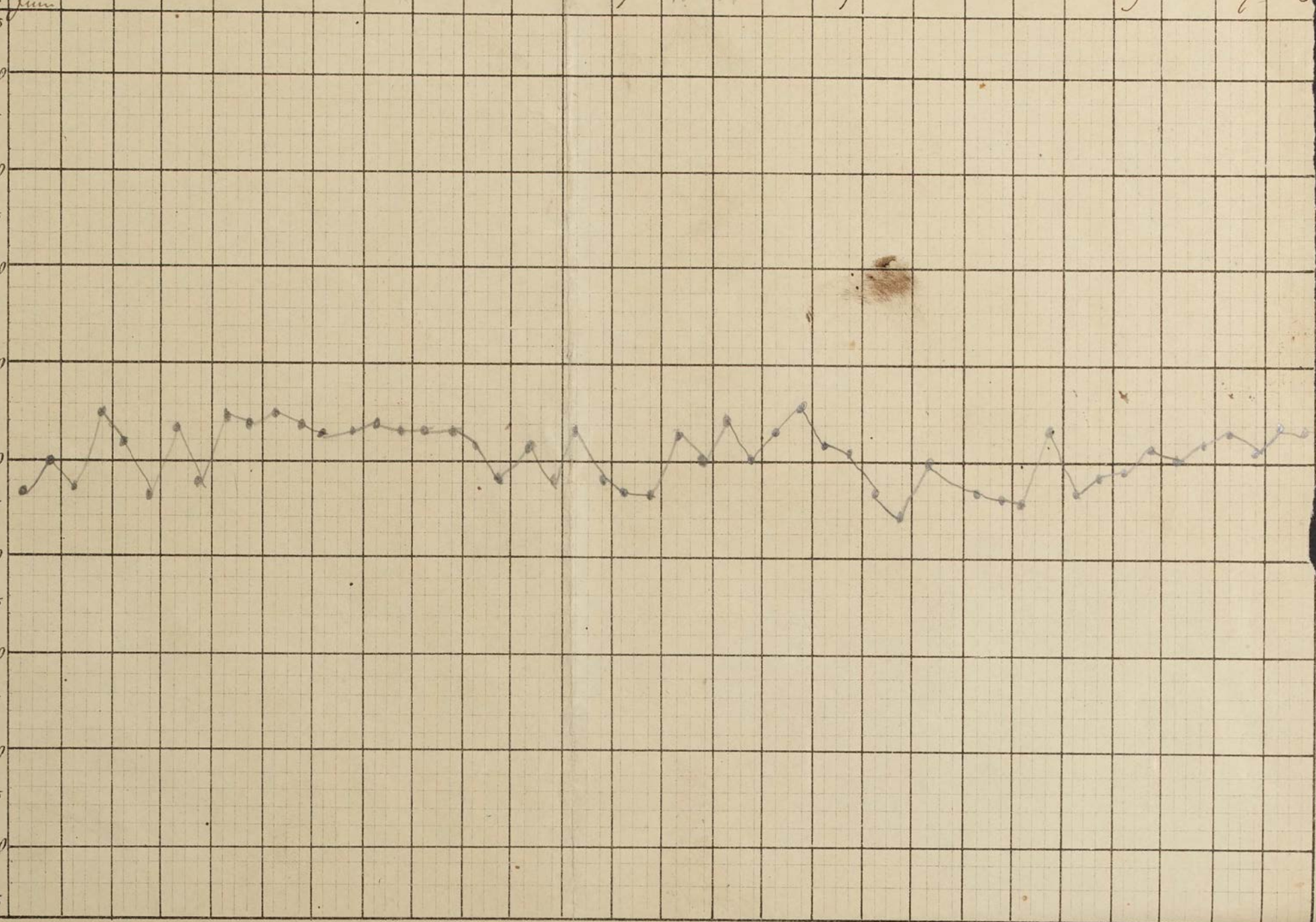

HOSPICES CIVILS DE LYON

HOTEL-DIEU

Nom Josephine Marie Chatillon Salle 4e femmes Lit N° 154 F°

Prénoms Josephine Marie

Age 25 ans

Profession Modiste

Né à Ambronay

Demeurant à Lyon

Entré le 23 août 83

Sorti le 19 7bre.

DIAGNOSTIC ET RÉSUMÉ

Goître exophthalmique.

Chef du Service, M.

OBSERVATION CLINIQUE

Élève interne, M.

Père mort à 48 ans d'une maladie inconnue

Mère à 46 ans d'une maladie de la moelle épinière

Une sœur morte à 16 ans de la fièvre typhoïde

Santé toujours un peu délicate — menstruation établie à 17 ans régulière. Cas de signes de scrofule dans l'enfance.

Depuis 2 mois la malade souffre de maux d'estomac violents. A 3 reprises elle a eu des crises gastralgiques après le repas se terminant par des vomissements. Hier elle en a eu une qui amena un léger vomissement sanguin. Habituellement elle ne vomit pas. Cas de douleur à la pression du creux épigastrique. Appétit conservé. Langue un peu blanche. Rien au cœur ni au poumon. A deux reprises elle a eu les jambes un peu enflées

Nom Salle Lit N° F°

Pas d'albumine dans l'urine, mais elle est d'une coloration foncée et renferme un peu de bile. Le pain a aussi une teinte légèrement ictérique.

La malade dit avoir quelquefois des palpitations de cœur.

Au cou, le corps thyroïde est volumineux, la partie médiane présente un développement assez considérable que la malade fait remonter à deux mois, époque à laquelle ont commencé les vomissements.

On constate également un peu d'asymétrie faciale, l'œil droit est un peu plus grand que l'œil gauche : les deux yeux brillent d'une façon anormale, les sclérotiques sont bleuâtres. Il n'y a aucun trouble fonctionnel, les mouvements d'élévation et d'abaissement du globe oculaire, se font facilement, sans saccade.

15 7bre La malade se sent mieux ; les fonctions digestives s'accomplissent bien ; depuis 8 jours, elle n'a pas eu de palpitations de cœur.

Elle sort de l'hopital.

Modèle N° 21.

HOTEL-DIEU. — *Salle* 4e femmes *N°* 141

Nom Ducoin Eugénie
né à St Chamond (Loire)
demeurant à id
profession —
âge 21 ans
tempérament
constitution
entré le 14 juin 1880
sorti le

DIAGNOSTIC ET RÉSUMÉ

Goître exophthalmique

HISTOIRE PATHOLOGIQUE

Du côté de l'hérédité : père vivant et en bonne santé
Mère saine se portant bien, mais très nerveuse, très impressionnable
a perdu peu tout à fait son bas âge.

Antécédents de la malade : a eu la rougeole
étant toute jeune = Jeunesse de chlorose et nerfs.
Réglée à 10 ans ½, elle a toujours perdu beaucoup
Elle était au plus 8 à 10 jours sans perdre entre
deux périodes mensuelles =
à 14 ans, elle commençait à se plaindre de palpitations
à 17 ans, le mouvement qui jusqu'à cette époque s'était
constamment manifesté par des hémorrhagies, se supprima
à partir de ce moment les palpitations augmentèrent,
le cou grossit et il survint de l'exophthalmie et les
malaises, qui étaient déjà très nerveux, voit tous les phénomènes
nerveux, douleurs à l'épigastre, étouffement, etc., redoubler
d'intensité =
= C'est au bout de ce temps d'un an de cet état, que
le goître et l'exophthalmie en arrivèrent au maximum
de degré qu'ils ont atteint = Et à la même époque

DATES	HISTOIRE PATHOLOGIQUE	PRESCRIPTIONS
	vinrent s'ajouter des mouvements involontaires, de la face, du cou, du tronc, des membres, de la chorée = Ces mouv. augmentaient beaucoup à la suite d'une émotion morale très vive (colère) (quelquefois aussi à la tête) = Cet état resta stationnaire pendant 2 ans = Ces deux dernières années, le malade a vu son état s'améliorer notable dans la mesure = Les tics ont diminué = Le goître, l'exophthalmie, tout a diminué = Le pouls est plutôt diminué que normal = Mais depuis un mois, époque de son logement, les mouvements involontaires ont repris une abondance à peu près égale à celle qu'ils avaient lorsque le malade a vu interrompue, le malade a vu interrompu par M. Charcot cette interruption, le malade a vu de nouveau son état s'aggraver =	
	Actuellement malade se présente dans l'état suivant =	
	Etat général bon = Ce qui frappe au 1er abord chez cette malade, c'est l'exophthalmie = Le cou enflé est volumineux du corps thyroïde = Le malade présente une forte émotion médiane, palpitations et sensation d'étouffement, dès que malade veut marcher un peu = Malade a toujours des mouvements involontaires, mais peu étendus, des membres supérieurs, de la face, du cou et =	
	appétit assez conservé = digestions bonnes — constipation =	
	Poumons sains —	
	Cœur : pointe bat —	
	on entend un léger bruit de souffle ayant son maximum d'intensité dans le 3e espace intercostal, près du bord gauche du sternum =	
	Etat des yeux	
	Reflexes	
	Sensibilités ;	
22 juin	Ce matin on malade a pris une douche froide (le 1er) =	

Modèle N° 21.

HOTEL-DIEU. — *Salle* 1 Femmes N° 155

Nom Montgiat Marie
né à Jonage (Isère)
demeurant à id
profession Rebouteuse
âge 28 ans
tempérament
constitution
entré le 2 Août 1880
sorti le

DIAGNOSTIC ET RÉSUMÉ

Goitre exophthalmique

HISTOIRE PATHOLOGIQUE

Hérédité : père et mère en bonne santé — mère n'est pas nerveuse, au dire de la malade — a deux frères se portant très bien

Antécédents : pas de maladie antérieure — si ce n'est q.q. douleurs dans les genoux, malade étant enc. tout à fait en bon état — Malade mise à l'hôpital, amenant une grande faiblesse des membres inf. au point de ne pouvoir presque plus rien faire et se plaignant d'avoir vu la menstruation se supprimer depuis 2 mois — Mais on est bien vite frappé de voir chez cette malade un peu d'exophthalmie, un cou volumineux, et une augmentation de volume présentant surtout sur le lobe médian du corps thyroïde ; et des battements exagérés des vaisseaux du cou —
Malade interrogée alors, au point de vue de ses symptômes, apprend qu'elle a très souvent des palpitations de cœur très fortes depuis le mois de

DATES	HISTOIRE PATHOLOGIQUE	PRESCRIPTIONS
	janvier = et qu'elle avait	son congrès
	et surtout dernier plus saillants	depuis le mois de Mai
	dernier =	
	En outre depuis le mois de janvier dernier, la malade	
	aurait très-fréquemment au niveau	de l'épigastre des douleurs
	très-intenses, douleurs n'ayant	aucune relation apparente
	avec l'ingestion des aliments et	s'accompagnant d'une
	sensation de boule remontant	jusqu'à la gorge et
	dominant une sensation très-	pénible d'étouffement
	= La palpation abdominale met	sans douleurs au
	niveau des ovaires =	
	= Les fonctions digestives ne font	aucun bruit
	Etat général est assez bon	= malade se plaint beaucoup
	d'un état d'agitation extrême =	d'un état d'énervement
	d'un dérangement de caractère, depuis quelque mois	
	= pas de trouble de la sensibilité	
	= poumons : à la percussion, à l'auscultation : rien	
	= Cœur : battements forts, précipités = mais pas de bruits de souffle	
	Le point du cœur bat en dedans et au dessous du	
	mamelon dans le 5e espace intercostal =	
	= Au niveau de la partie médiane du corps thyroïde et	
	surtout de chaque côté de cette partie médiane	
	frémissement très appréciable au doigt = Il a même	
	niveau bruit de souffle très intense à l'auscultation	
	= Enfin depuis 3 mois, malade a la tête de	
	voix changée : actuellement raucoumement très prononcé =	
	Elle dit avoir seulement de temps en temps un peu de gêne	
	de la respiration = L'examen du voile du palais et des	
	fosses nasales,	
	= urines :	

HOPITAL DE LA CROIX-ROUSSE. — Salle 1e Pottier N° 14

Nom J.-Claude Chapon
né à Cours (Rhône)
demeurant à la Croix-Rousse
profession Serrurier
âge 30 ans
tempérament
constitution
entré le 26 Juillet 1870 -
sorti le

DIAGNOSTIC ET RÉSUMÉ

Goitre exophtalmique

DATES	HISTOIRE PATHOLOGIQUE	PRESCRIPTIONS
	- Bonne santé habituelle. - Travail long et pénible (12 h. par jour) - Pas de chagrins antérieurs. - Pas de thoracomatisme. - Il y a 1 mois 1/2 environ, sans cause appréciable, le malade s'aperçut que sa figure se congestionnait de temps en temps - surtout après avoir fumé. - Au bout de peu de temps, survinrent des palpitations cardiaques assez intenses, au point de suffoquer le malade - il y a un mois gonflement du corps thyroïde et légère saillie des yeux en dehors - en outre le mal a eu des vertiges, des éblouissements, de la diplopie et de l'amblyopie. - Depuis ce jour l'appétit est diminué - La peau ne présente rien d'anormal au point de vue de la coloration. -	
	- Du reste, tous ces symptômes paraissent s'amender depuis que le mal prend de repos - et c'est toujours à la suite d'un travail pénible, que sont survenues les palpitat. card. et le trouble vasculaire de la face. -	

DATES	HISTOIRE PATHOLOGIQUE	PRESCRIPTIONS
	— Rien d. particulier du côté des poumons. —	1 gr. brom. pot
28 Juillet		1 gr. iod. pot
29 —	Grand calme. — Sauf à 6 h 4	id. —
1 août		Bromure 2 — pot.
5 "		Tondre fraîche

COLLECTION

R. TRIPIER

OBSERVATIONS

2

AFFECTIONS
DU
TUBE DIGESTIF

ETC.