BULLETIN

DE LA

SOCIÉTÉ DE CHIRURGIE

DE LYON

ANNÉE 1904. — TOME VII.

LYON
ASSOCIATION TYPOGRAPHIQUE
RUE DE LA BARRE, 12. — F. PLAN, DIRECTEUR

1904

SOCIÉTÉ DE CHIRURGIE DE LYON

1904

BUREAU

Président	MM.	Horand.
Vice-Président		Vincent.
Secrétaire général . . .		Vallas.
Trésorier-Archiviste . .		Aubert.
Secrétaires annuels . . .		Bérard.
		Tixier.

MEMBRES

Albertin.
Aubert.
Augagneur.
Bérard.
Chandelux.
Claudot.
Commandeur.
Condamin.
Cordier.
Destot.
Durand.
Gangolphe.
Gayet.
Goullioud.
Horand.
Jaboulay.
Martel.
Martin.
Nové-Josserand.
Pollosson (Auguste).
Pollosson (Maurice).
Rochet.
Rollet.
Sabatier.
Siraud.
Tixier.
Vallas.
Villard.
Vincent.

MEMBRES CORRESPONDANTS

Batut.
Curtillet.
Debrie.
Ecot.
Géraud.
Jacob.
Labonnardière.
Lagoutte.
Rey (d'Alger).
Rigal.
Ruotte.
Severeanu (de Buckarest).
Vialle.

MEMBRES DÉCÉDÉS

Berne.
Laroyenne.
Foghier.
Ollier.
Marcus.

b) L'action sur les microbes aéorobies (staphylocoque doré, bactéridie charbonneuse) ou anaéorobies (tétanos).

c) L'action sur les mêmes microbes protégés par un coagulum organique (sang, pus).

d) Cette même action, lorsqu'on procède à plusieurs flambages successifs (trois dans l'espèce).

e) Cette même action lorsqu'on augmente la quantité d'alcool employée au chauffage.

Nous avons utilisé une cuvette émaillée de 0 m. 36 cent. de diamètre à l'ouverture, de 0 m. 10 de profondeur.

Sauf dans la dernière opération, nous avons ainsi procédé :

30 centimètres cubes d'alcool à 95° (dans la pratique l'alcool n'atteint pas ce degré) sont versés et roulés puis reversés dans l'éprouvette : il en demeure 12 cent. que l'on roule en brûlant et en promenant la flamme sur les parois et même le fond jusqu'à extinction : c'est le procédé classique.

A ce moment les deux mains placées extérieurement ont peine à soutenir le contact qui doit être fort court ; elles doivent déposer cette paroi brûlante ou lui imprimer de petites secousses qui suppriment l'appui continu.

Le dispositif adopté pour apprécier d'une part les températures, de l'autre l'action subie par les cultures des microbes sus-indiqués a été le suivant :

A) Nous avons constitué au fond de la cuvette dans trois des quadrants du fond circulaire, des logettes formées d'une très mince lamelle de verre couvre-objets, lutée avec du plâtre solidifié, recouvertes ensuite de silicate de potasse.

On plaça, dans l'une des logettes, quelques cristaux de naphtol, dans l'autre de l'acide benzoïque et de l'éosine, et dans la troisième de l'acide salicylique et du violet de méthyle. Ces corps ou mélanges chimiques représentaient des températures de fusion correspondant respectivement à 94°-118-156°. Les cristaux de naphtol ont seuls subi une légère altération. D'autre part, un trou pratiqué artificiellement au fond, bouché à la paraffine à 54°, et recouvert d'un amas d'instruments métalliques, est redevenu perméable dans ces conditions. La plus haute température atteinte, et sans doute pendant un temps très court, a donc été sur un point de 94°, quelques fines aiguilles de naphtol ayant à peine fondu ; bien plus, *les fines*

rugosités d'une tige d'alliage de Darcet, trempée dans l'alcool et enflammée se conservent intactes.

Au point de vue de la vitalité des microbes pathogènes, voici les résultats obtenus :

B et C) Le dernier quadrant a servi à des expériences successives avec les différents microbes ci-dessus énumérés.

Les cultures étaient du staphylocoque doré, de la bactéridie charbonneuse et du tétanos, toutes en bouillon à virulence éprouvée.

Chacun de ces microbes a été déposé sur une surface d'environ un centimètre carré et desséché à l'air libre. Une tache comportait seulement le bouillon, une seconde le bouillon protégé par du sang desséché, une troisième du pus stérilisé mêlé à la culture. Ces trois expériences ont été faites pour les trois microbes. La surface traitée était reprise avec un écouvillon stérile sur tige métallique et après un court frottement, celui-ci servait à l'ensemencement en culture aérobie ou anaérobie, suivant le cas. Le sang dans tous les cas avait viré au brun et adhérait fortement à la cuvette.

Les neuf ensemencements ont donné des résultats positifs : donc la stérilisation n'avait été obtenue pour aucune des surfaces en expérience.

D) Dans le but de prolonger l'action du flambage, nous avons procédé à trois opérations successives en laissant s'intercaler entre celles-ci une légère période de refroidissement. Le récipient trop chaud devait être déposé par instants. Pour le reste la technique est demeurée la même.

Les neuf résultats se sont encore montrés positifs, sauf un léger retard dans la culture du staphylocoque (48 heures).

E) Au lieu de multiplier les flambages, nous avons porté à 30 cc. la quantité du liquide combustible employé : il paraissait sans grand avantage d'en employer une plus grande quantité : l'action utile, en effet, ne s'exerce que pendant le laps de temps assez limité où la flamme *touche la surface infectée*, et non tant que celle-ci est recouverte d'alcool en couche profonde. En effet, la couche qui reste à l'état liquide, ne s'élève, comme le prouve l'état des mélanges fusibles, qu'à une température de 60° à 70°, puisque l'alcool à 95° bout à 79°.

Ajoutons, à titre purement documentaire, qu'avec la technique prévue en D, l'opération dure environ 20 secondes, et

qu'avec la technique E, elle dure à peu près 1 minute et 10 secondes.

Dans ce dernier cas, la cuvette ne pouvant pas être tenue et roulée à la main, nous l'avons déposée sur une table de lave, et laissé flamber jusqu'à extinction.

Les mêmes résultats positifs avec un léger retard de toutes les cultures ont été obtenus.

Il y a là un faisceau de preuves convergentes qui sert à démontrer l'insuffisance relative de ce mode de stérilisation. Ce procédé, si commode, est infidèle. Il convient donc de ne l'employer qu'avec une certaine réserve et à la condition d'un nettoyage préalable très rigoureux, et de le compléter par le flambage direct, c'est-à-dire de bas en haut du fond de la cuvette (côté interne) sur une lampe à alcool.

Nous prions en effet de remarquer que nos cultures sont restées vivaces et rapidement cultivables (dans les délais habituels), même lorsqu'elles étaient placées sans aucune protection en couches très minces et préalablement desséchées, au contact direct de l'alcool. Il n'y a eu aucune différence à cet égard entre les taches nues et celles qui étaient protégées par un vernis de pus ou de sang. En outre, non seulement les microbes sporulés ont résisté, mais il en a été de même des staphylocoques, qui sont assurément doués d'une grande vigueur de végétation, mais qui passent avec raison pour l'un des microbes pathogènes les plus fragiles. Enfin, en ce qui concerne les microbes sporulés, sans doute le bacille de Nicolaïer humanisé et de virulence exaltée, est devenu tout à fait rare dans nos hôpitaux, tant civils que militaires : il peut toutefois y être introduit fréquemment à l'état saprophytique, soit avec les poussières, soit au voisinage même des plaies de beaucoup de blessés.

Pour bien assurer la netteté de nos conclusions et éviter toute méprise, nous avons strictement limité nos expériences non seulement au flambage du matériel chirurgical, mais exclusivement à un des modes de flambage, vraisemblablement le plus défectueux, mais aussi très généralement employé, c'est-à-dire au flambage que l'on désigne habituellement sous le nom de « punch ». Il est probable, malgré notre expérience négative, avec l'alliage de Darcet, que le flambage direct est plus efficace, puisque la flamme lèche toutes les parties de l'objet ;

encore le terme même « lécher » fait-il pressentir que la stérilisation ne pénètre qu'à une bien faible profondeur. Aussi importerait-il, à notre sens, de bien préciser dans quelles conditions (durée exacte d'application, nettoyage préalable avec une solution alcaline chaude, etc.), le flambage direct peut donner une sécurité absolue. Là encore, il y aurait à instituer de multiples séries d'expériences, suivant que l'on flambe à la lampe à alcool, au bec Bunsen, etc.

Il serait utile d'examiner aussi les conditions spéciales que présente le matériel à injections hypodermiques : est-on bien sûr, par exemple, qu'il suffise de passer dans une flamme d'alcool une aiguille hypodermique qui, à moins d'une ébullition préalable dans le carbonate de soude, doit contenir bien souvent des concrétions salines ou organiques qui protègent les microbes et leurs germes contre l'action du calorique. Il est vrai que les aiguilles en platine iridié peuvent, sans grand inconvénient, être chauffées au rouge sombre avant chaque emploi ; encore faut-il le savoir *et le prescrire*.

En résumé, nous n'avons rédigé qu'un bien modeste chapitre de la révision qu'il nous semple opportun d'établir à titre de contrôle sur les nombreuses méthodes d'asepsie employées en chirurgie.

M. Horand. Les conclusions du travail de MM. Claudot et Niclot sont d'un haut intérêt pratique. Depuis longtemps déjà nous ne nous servons plus, pour les injections sous-cutanées, que d'aiguilles en platine iridié.

Pour les cuvettes, il est très important de savoir que le flambage ne les stérilise pas ; ce moyen doit être d'autant plus insuffisant que les cuvettes de fonte émaillée se fissurent très vite à l'usage, et même que lorsque l'émail est intact, il est très difficile de les débarrasser par les moyens mécaniques de la couche des poussières qui y adhèrent. Je préfère les cuvettes de verres.

M. Durand. La communication de MM. Claudot et Niclot m'engage à mettre à exécution une petite transformation que j'ai conçue. A l'Hôtel-Dieu, la présence de l'étuve centrale loin des salles d'opérations fait que dans beaucoup de services on use du flambage pour stériliser les grandes cuvettes plates où l'on dépose les instruments après les avoir stérilisés dans l'huile de vaseline ou la paraffine liquide. Ces liquides peuvent être portés à 130° environ, stérilisent d'une façon parfaite les instruments et ne les altèrent absolument pas. C'est donc un moyen parfait. Or, les instruments ainsi stérilisés sont, déposés dans la cuvette flambée. Là ils

peuvent être souillés par la cuvette elle-même incomplètement stérilisée et par les contacts qui peuvent se produire pendant la séance d'opérations souvent multiples. J'ai l'intention de faire construire une série de petits plateaux renfermant l'un les instruments courants, l'autre les instruments pour les os, un autre pour la gynécologie, etc. Ces plateaux superposés seraient stérilisés en bloc dans la paraffine. On prendrait chacun d'eux au fur et à mesure des besoins et on aurait ainsi pour chaque opération des instruments et une cuvette parfaitement stériles.

M. Bérard. Les desiderata de M. Durand se trouvent déjà réalisés depuis longtemps dans un certain nombre de services. Lorsque j'ai pris possession du mien, l'an dernier, j'ai immédiatement supprimé l'étuve à huile ou à pétrovaseline dont j'ai apprécié tous les inconvénients à l'Hôtel-Dieu, pour la remplacer par le bouilleur à carbonate de soude. Sans doute l'étuve à pétrovaseline porte les instruments à une température plus élevée ; mais elle ne se prête pas à une stérilisation continuée pendant la séance opératoire ; elle laisse les instruments plus ou moins gras (presque toujours j'ai vu l'infirmier les essuyer ensuite avec un tampon et des mains stérilisés ??) ; elle est encombrante et surchauffe la salle où elle fonctionne.

La pratique d'une stérilisation unique de tous les instruments que l'on expose ensuite dans un plateau, couvert ou non, et que l'on remue plusieurs fois au cours de la matinée pour prendre à chaque opération ceux dont on a besoin, n'est pas défendable. Je fais faire cette stérilisation en masse, mais quand tout est fini et avant de remettre les instruments dans l'arsenal.

Avant d'opérer, je fais préparer à part, dans un plateau, les instruments dont j'ai besoin. Ces instruments ont été stérilisés ; on les passe au bouilleur de suite avant chaque intervention ; dès qu'ils ne servent plus, on les y plonge à nouveau. De cette façon, avec un arsenal même peu riche, et en sériant les opérations du moins au plus infecté, on est à peu près à l'abri des contaminations par les instruments.

La solution de carbonate de soude a en outre l'avantage de pouvoir être renouvelée chaque jour.

Pour les cuvettes et plateaux, j'avoue qu'à l'hôpital on se contente de les flamber, soit au punch, soit sur le bec Bunsen ; à l'avenir, nous devrons nous organiser pour les étuver. D'ailleurs, pour toute intervention au dehors déjà je fais stériliser les cuvettes, enveloppées dans les linges qui protégeront le champ opératoire, par l'ébullition dans l'eau salée.

M. Vialle. A l'Hôpital militaire, tous nos instruments sont étuvés avec le matériel de pansement (gaze, coton), dans l'autoclave à 150°, avec des tubes témoins. Les instruments sont renfermés dans des récipients

en cuivre que l'on ouvre seulement au moment de l'opération. Nos cuvettes sont en porcelaine; nous les faisons bouillir.

M. Horand. Le carbonate de soude n'altère-t-il pas les instruments ?

M. Bérard. Quand on ne sait pas le manier, il expose en effet à de sérieux déboires; les deux premiers jours où j'en ai chargé l'infirmier, habitué jusque là à l'étuve à pétrovaseline, il a retiré les instruments rouillés, inutilisables. Depuis, nous n'avons plus eu de ces incidents. C'est une question de durée d'ébullition et de concentration de la solution.

M. Claudot. J'avais remarqué à la Charité, dans des services très bien tenus, que les instruments stérilisés d'une façon irréprochable, étaient toujours placées dans des plateaux simplement flambés au punch. L'ébullition des cuvettes dans l'eau salée est à généraliser : en cas d'urgence, on peut faire bouillir dans la cuvette elle-même la solution salée. Ces cuvettes, autant que possible, seront en verre ou en porcelaine, car les inconvénients des cuvettes en émail (craquelage, incrustation) sont réels. J'ai demandé depuis longtemps que l'on supprimât les cuvettes en fonte émaillée du Service de santé; mais comme elles sont moins fragiles et plus facilement transportables que les cuvettes en verre ou en porcelaine, je n'ai pas obtenu satisfaction.

L'ébullition dans la solution de carbonate de soude, quand elle est bien maniée, n'altère pas les instruments; cette pratique constitue, au contraire un moyen de nettoyage parfait; elle enlève mieux que le brossage et le savonnage les taches fixées sur l'acier.

*
* *

FRACTURE DU SCAPHOÏDE DU CARPE.

M. Vialle. — I. — J'ai l'honneur de vous présenter un malade, âgé de 23 ans, soldat au 22e dragons, entré dans mon service à l'hôpital militaire Desgenettes pour un ancien traumatisme du poignet droit qui a laissé à sa suite des douleurs et une impotence fonctionnelle assez accusée.

Le 3 juin 1902 il a fait au manège, lors d'une reprise d'équitation, une chute de cheval : il est tombé sur le talon de la main droite, la main placée en abduction. On a pensé alors à une simple contusion du poignet, l'accident n'ayant donné comme symptômes immédiats que de la douleur et un peu de gonflement.

Actuellement, il n'existe pas de déformation appréciable au niveau du poignet droit; et tout se réduit en apparence à un

léger empâtement des parties molles disposées autour de la moitié externe de la région; les saillies tendineuses qui bordent la tabatière anatomique et la tabatière anatomique elle-même sont un peu moins nettes que du côté opposé. La forme générale du poignet est d'ailleurs conservée et la palpation montre que les apophyses styloïdes radiale et cubitale sont dans leurs rapports normaux; il n'y a aucune déformation du côté du cubitus, ni du côté des os du carpe; mais l'extrémité inférieure du radius droit est peut-être un peu plus épaisse dans son diamètre antéro-postérieur que l'extrémité inférieure du radius gauche. — On trouve en outre deux points osseux douloureux : l'un correspond à l'apophyse radiale et se poursuit sur la partie externe de l'interligne radio-carpien , l'autre correspond au scaphoïde.

Les divers mouvements des deux articulations radio-carpienne, médio-carpienne sont tous, sauf l'adduction, très limités ; ils s'esquissent à peine ; et si on cherche à dépasser l'amplitude de ceux que le malade fait spontanément, on provoque d'assez vives douleurs et on constate que tous les tendons périarticulaires sont en état de contracture permanente.

Les mouvements de pronation et de supination se font bien et complètement; il n'y a donc rien du côté de l'articulation radio-cubitale inférieure.

Les diverses articulations des doigts et l'articulation du coude sont indemnes.

Il n'existe aucun trouble de la sensibilité, ni aucun trouble trophique; les masses musculaires des éminences thénar et hypothénar et celles de l'avant-bras ne sont le siège d'aucune atrophie ; la mensuration donne même un centimètre de plus à droite qu'à gauche. Mais la force musculaire est notablement diminuée à droite.

Il existe une adénite sus-épitrochléenne mais elle est bilatérale.

J'ajoute enfin, pour être à peu près complet, que le malade est de constitution moyenne, qu'il s'enrhume facilement l'hiver et qu'il a eu, depuis son incorporation, une bronchite qui a duré vingt jours et une pleurite gauche qui a nécessité un long séjour à l'infirmerie (3 mois) puis l'envoi en convalescence.

En résumé, il serait sans doute bien difficile, sans le secours de la radiographie, de faire actuellement un diagnostic autre

que celui d'arthrite subaiguë du poignet droit consécutive à un traumatisme indéterminé de cette région datant déjà de 19 mois; l'épaississement léger de l'extrémité inférieure du radius et la douleur localisée de la pointe styloïde autoriseraient encore, dans une certaine limite, le diagnostic de fracture ancienne de l'extrémité inférieure de cet os, sans déplacement et sans pénétration des fragments. Enfin, les douleurs, la contracture périarticulaire qui les accompagne et l'adénite sus-épitrochléenne feraient sans doute penser aussi à une arthrite bacillaire du poignet au début, et M. Jacques Reverdin, consulté, aurait paraît-il, porté ce diagnostic.

Cependant tous ces diagnostics, du moins dans la partie essentielle, seraient inexacts. La radiographie seule a permis d'affirmer les véritables désordres qui consistent ici, d'une part, en une *fracture* extrêmement nette de l'*extrémité supérieure du scaphoïde droit*, et d'autre part en une *fracture* à peine ébauchée *de la lèvre radiale*, ainsi qu'en témoigne l'encoche que l'on voit à la radiographie.

II. — J'ai voulu vous présenter ce malade, d'abord parce qu'il me paraît donner lieu à quelques remarques intéressantes, ensuite parce que, si les fractures du scaphoïde du carpe ne sont pas fort exceptionnelles, ainsi qu'on le croyait il y a encore à peine quelques années, elles restent cependant à la vérité assez rares.

Ces fractures, dont le mécanisme a été si complètement et si longuement étudié par notre excellent collègue, M. Destot et par M. Gallois (thèse de Lyon, 1898-1899), surviennent dans deux conditions différentes : tantôt, et c'est le cas le plus ordinaire, à la suite d'une chute sur l'éminence thénar, la main étant placée en abduction — il en a été d'ailleurs ainsi chez mon malade — tantôt à la suite d'une chute sur le dos de la main et d'une flexion forcée de la main sur l'avant-bras. Dans le premier cas la fracture du scaphoïde peut être isolée et constitue à elle seule toute la lésion; mais cependant, elle coexiste le plus ordinairement avec l'une des variétés multiples de la fracture de l'extrémité inférieure du radius : il en est ainsi chez notre malade qui présente en somme, quoique seulement ébauchée, une véritable fracture renversée de Rhéa Barton.

L'encoche par laquelle elle se caractérise ici traduit l'empreinte laissée par le scaphoïde, lors de l'accident, sur la lèvre

radiale, et corrobore la théorie scaphoïdienne de la fracture de l'extrémité inférieure du radius, telle qu'elle résulte des très intéressantes expériences de MM. Destot et Gallois.

Dans le deuxième cas, lorsque la fracture du scaphoïde résulte d'nne chute avec inflexion forcée de la main sur le poignet, elle est rarement isolée et le plus souvent elle coexiste avec une luxation médio-carpienne dont elle n'a été à vrai dire, que l'étape première.

Je désire vous faire remarquer que la fracture très limitée de l'un des bords de la lèvre radiale qui existe chez mon malade, quoique peu importante en apparence, offre cependant une certaine gravité ; car par les irrégularités qu'elle a nécessairement amenées du côté de la cavité articulaire, elle doit intervenir pour une assez large part dans les troubles fonctionnels existants et dans l'apparition des douleurs dont se plaint le malade.

Le type de fracture que j'ai observé me semble différer du type de fracture généralement signalé et notamment de celui dont M. Destot vous a déjà entretenu : le scaphoïde, en effet, au lieu de céder en son milieu et de donner, après fracture, deux fragments sensiblement égaux, a cédé au niveau de son extrémité supérieure, moins sans doute parce que l'extrémité supérieure, qui est la plus petite, est aussi la plus fragile, que parce qu'il s'est agi ici d'un point d'application anormal de la force. Quoi qu'il en soit, cette situation élevée du trait de fracture est fâcheuse, car la fracture que présente ce malade est au premier chef une fracture intra-articulaire. Et cette considération, si je l'ajoute à la précédente, explique pourquoi les douleurs et la gêne fonctionnelle sont encore aujourd'hui si grandes, bien que l'accident remonte à plus de 19 mois.

C'est dans les cas analogues à celui-ci qu'on croirait volontiers à de l'exagération de la part du malade si la radiographie ne nous permettait pas de préciser un diagnostic qui, sans elle, serait absolument impossible. Dans la fracture du scaphoïde, en effet, l'impotence fonctionnelle n'a rien de caractéristique, la déformation manque ordinairement et la crépitation est à la vérité un signe fort exceptionnel. Je suis donc tout à fait de l'avis de M. Destot, lorsqu'il dit qu'il faut soumettre de parti pris au contrôle de la radiographie toutes les lésions traumatiques du poignet.

D'ailleurs l'emploi des rayons X a non seulement l'avantage

de localiser exactement la lésion ; mais en en montrant la plus ou moins grande étendue de ses rapports avec les articulations radio et médio-carpiennes, elle permet encore de supputer avec quelque précision l'avenir fonctionnel qui attend les malades. La chose, on le comprend, a bien quelque importance lorsqu'il s'agit d'accident du travail.

Il est bon aussi de répéter avec M. Destot, que contrairement à ce que disent la plupart des classiques, et notamment Polaillon (art. Main du Dict. de Dechambre) la fracture des os du carpe et notamment la fracture isolée la plus fréquente, celle du scaphoïde, offre un pronostic fonctionnel assez sévère, car non seulement elle modifie, après consolidation, à des degrés divers, la physiologie normale des articulations radio et médio-carpiennes, mais elle peut encore créer une impotence presque absolue, soit comme chez mon malade, par les phénomènes douloureux qui l'accompagneraient, par la contracture périarticulaire qui en est la conséquence, soit comme chez un malade de M. Vallas par l'arthrite qui en résulte. Le pronostic sera évidemment plus réservé encore si, à la fracture du scaphoïde, s'associe une fracture de l'extrémité inférieure du radius (et MM. Destot et Gallois ont montré que, cliniquement et expérimentalement cette association est loin d'être rare), ou si, comme dans un cas rapporté par Ricard et Demoulin, à la fracture du scaphoïde s'associe celle de plusieurs autres os du carpe, tels qne le trapèze, le trapézoïde et le grand os, ou si enfin, comme chez mon malade, le terrain est préparé, par des lésions autres antécédentes, à la localisation d'un processus tuberculeux sur la région atteinte.

Les réserves qu'impose le pronostic des fractures du scaphoïde sont donc, vous le voyez, bien justifiées. La thérapeutique à diriger contre elles semble devoir n'être dès le début que le massage aidé d'une mobilisation précoce. Si cependant un des fragments était luxé en avant ou en arrière du carpe, il faudrait évidemment en pratiquer immédiatement l'extirpation et ne pas compter sur une réduction qui, même si elle était possible ne serait pas à souhaiter. C'est la conduite qu'a suivie dans un cas semblable un de nos camarades de l'armée, M. Richon (Arch. de médecine militaire, mars 1903) et elle lui a donné une restauration fonctionnelle partielle très appréciable.

Ultérieurement, à une époque plus ou moins éloignée de l'acci-

dent, lorsque les douleurs seront trop vives et lorsque la gêne fonctionnelle sera comme ici trop grande on sera sans doute autorisé à offrir au malade la résection de l'os fracturé.

M. Vallas. — Je ne suis pas des chirurgiens qui s'opposent à l'intervention sanglante dans ces fractures du carpe. Bien plus, je préconise non pas seulement l'ablation de l'os lésé, mais la résection typique du poignet : les opérations partielles dans cette région exposent trop aux déformations et à l'ankylose consécutives.

M. Albertin. — Dans une prochaine séance, je présenterai à la Société un certain nombre de ces fractures du carpe. Comme M. Vallas, je suis partisan de la résection ; malheureusement elle est rarement acceptée par les blessés, qui sont presque toujours, dans ces cas, victime d'un accident du travail, et qui préfèrent la réalité d'une pension à l'incertitude d'un résultat chirurgical. Et pourtant, laissées à elles-mêmes, ces fractures du carpe créent une impotence considérable; la pression sur le dynamomètre dépasse rarement 3 à 4 kilog., tandis que l'autre main, saine, donne 30 à 40 kilog.

M. Destot fait remarquer à propos de l'observation de M. Vialle que les fractures du scaphoïde se présentent sous des aspects cliniques différents.

La fracture du scaphoïde est isolée ou associée.

La fracture est associée soit à des luxations médio-carpiennes, soit à une fracture du radius.

Lorsqu'elle est isolée elle se présente sous deux types, suivant que la main était en extension ou en flexion.

Toutes les fractures du scaphoïde ont ce caractère commun d'être méconnues au début et de n'avoir aucun signe clinique propre, surtout lorsqu'elles sont isolées.

Leur histoire tient toute dans la physiologie pathologique du poignet qui donne la clef des lésions observées et permet de les grouper logiquement.

C'est grâce à la physiologie du poignet, que j'ai établie en 1897 avec le Dr Briau, que j'ai pu arriver à reconnaître à l'avance que l'expérimentation devait obéir à certaines lois pour arriver à reproduire les lésions observées ; pour le scaphoïde nous avons été conduits à placer la main en abduction dans l'appareil de Brossard. Dans cette attitude, le scaphoïde profondément engainé sous la glène radiale ne peut échapper ni basculer comme il le fait d'ordinaire. Son corps serré entre le sol où appuie son apophyse, et l'épiphyse radiale, se casse transversalement en son milieu, ordinairement sur une ligne qui continuerait l'interligne médio-carpien. On obtient ainsi une fracture du scaphoïde deux fois sur trois. Mais il y a des degrés dans l'abduction et le trait ne passe pas fatalement au point indiqué. C'est ainsi que le malade de M. Vialle a le scaphoïde

cassé près de sa partie supérieure. Ce fait implique une abduction légère et la fracture de la lèvre postérieure du radius, vient encore le démontrer. En effet le scaphoïde a pu se subluxer en arrière pour échapper à la pression et a rencontré la lèvre postérieure du radius et l'a écorné en se cassant.

La radiographie de profil que j'ai prié M. Vialle de faire exécuter démontre très bien le mécanisme indiqué, et confirme de toute façon la donnee précédente. On voit en effet que l'extrémité supérieure du scaphoïde décapitée est subluxée sur le dos du poignet.

La fracture parcellaire du radius compliquant la fracture avec subluxation du scaphoïde constitue un facteur d'aggravation. Le morceau détaché du scaphoïde formant corps étranger intra-articulaire, et les surfaces ayant perdu le poli de leurs courbures normales.

Outre ces fractures du scaphoïde dans les chutes en extension, on peut voir des fractures dans les chutes en flexion. Quelquefois ces fractures sont isolées, mais elles peuvent être associées à une luxation médio-carpienne. Dans un cas présenté à la Société et consécutif à une précipitation d'automobile lancée à 60 kilomètres à l'heure, la fracture du scaphoïde était associée à une luxation médio-carpienne qui fut réduite immédiatement. Dans un autre cas appartenant à M. Vallas, la main avait été fléchie par le choc d'un Decauville, le bras restant fixé contre un mur et il n'y avait pas de luxation.

Dans ces cas le trait de fracture est plus ou moins vertical et il semble que la tête de l'os est décapitée par le tendon du premier radial externe qui la retient pendant que le corps de l'os est entraîné par la flexion. Quoi qu'il en soit, ces fractures sont graves, et qu'elles accompagnent ou non une luxation médio-carpienne, elles sont pour la plupart du temps méconnues.

Le premier cas que j'ai observé en 1896, et dont j'ai fait le diagnostic sans voir le malade par la radiographie seule, datait de trois ans. La situation sociale du blessé excluait toute idée de fraude, et le blessé non astreint à des travaux pénibles, se plaignait pourtant de ne pouvoir exécuter certains mouvements de latéralité sans souffrances aiguës qu'il rapportait au rhumatisme. Il était tombé sur l'éminence thénar en patinant.

J'ai vu ces jours derniers avec M. le Dr Boyer un malade de la Compagnie F.-O.-L. qui, par suite de difficultés procédurières, se présente aujourd'hui devant la Cour d'appel. L'accident remonte presque à trois ans.

Ce malade était en train de purger une tranchée lorsqu'il eut le bras pris sous un bloc de pierre ; sa main tenant toujours le manche de la pioche, ne put se coller au sol et suivre le mouvement de l'avant-bras. Comme il présentait des plaies contuses de l'avant-bras et qu'il était infecté, il fut soigné dans le service de M. M. Pollosson. A ce moment on pensa que les rétractions tendineuses constatées tenaient à l'infection

et il sortit de l'Hôtel-Dieu présentant une main en griffe et des troubles de sensibilité du côté du nerf radial. C'est pour s'éclaircir sur la possibilité d'une fracture du radius que le malade me fut adressé, et la radiographie permit de voir une fracture du scaphoïde avec luxation médiocarpienne, qui constitua la cause efficiente de l'impotence, des douleurs et des rétractions tendineuses.

Ces deux faits, pris entre beaucoup d'autres, démontrent la persistance des troubles et leur gravité. Quand il existe une luxation médio carpienne, et je reviendrai sur ce point, le diaguostic clinique doit se faire. Il est facile, et il y a certaines règles qui permettent d'arriver à soupçonner la lésion carpienne; mais quand la fracture du scaphoïde est isolée, les renseignements fournis par la palpation sont absoluments insuffisants pour décider de la présence de cette lésion, et le problème se complique de ce fait qu'outre les rhumatismes, la tuberculose, les infections (blennorragies, etc.) et l'entorse pure qui donnent naissance à des douleurs siégeant au niveau de l'épiphyse radiale et de l'interligne radio-carpien, il existe quelquefois une douleur limitée à cette l'épiphyse et qui succède souvent à une infection légère comme la grippe accompagnée d'un léger traumatisme et qui ne répond à aucune lésion osseuse appréciable. C'est ainsi que j'ai pu voir deux malades appartenant au Dr L. Bonnet, de Lyon, et qui présentaient une douleur siégeant à l'apophyse styloïde du radius, telle que dans un cas on dut intervenir dans le service de M. Gangolphe. Ni l'opération, qui consista à soulever le périoste, ni la radiographie ne parvinrent à définir la cause de la douleur et de l'impotence. Cependant l'opération débarrassa le malade de ses douleurs.

On voit par les exemples rapportés la conclusion qui s'impose. C'est la nécessité de la radiographie dans les traumatismes du poignet, pratiquée d'une façon systématique.

Je montrerai à propos des luxations médiocarpiennes quelles conséquences peut avoir le diagnostic établi d'une façon sûre et précoce, et j'ai déjà appelé sur ce point et à différentes reprises l'attention de la Société de médecine de Lyon.

La scaphoïde est un os qui par sa fonction physiologique, par sa position, par sa forme, se trouve exposé à des traumatisme de toutes sortes.

Par sa longueur, il fait partie des deux rangées d'os du carpe et forme la colonne d'appui qui supporte une des deux branches de la pince de la main, c'est le pilier externe de la gouttière carpienne; par son apophyse, c'est le principal squelette de l'éminence thénar, c'est le pont entre le radius et le premier métacarpien; en même temps qu'il coiffe et enserre le col et une partie de la tête du grand os autour de laquelle il se déplace.

Sa participation par la longueur aux deux rangées, fait que dans les mouvements de flexion et d'extension de la première rangée sur la seconde, il forme une sorte d'attelle externe. Quand il est fixé en même temps que la seconde rangée et le métacarpe, son extrémité supérieure ne

peut suivre les mouvements imprimés à la première rangée par l'avant-bras, et de plus son apophyse antérieure formant un angle avec le corps de l'os lui imprime un mouvement de sonnette. De là vient que les luxations médiocarpiennes sont presque toujours atypiques en raison de la singularité du scaphoïde qui tantôt se casse, tantôt entre comme un ergot dans l'extrémité inférieure du radius s'il n'a pu exécuter son mouvement de sonnette familier et se subluxer sur le dos du carpe.

Si donc le grand os possède au point de vue physiologique un rôle prépondérant, que nous avons montré avec Briau par des radiographies successives, en revanche le scaphoïde en raison de sa forme, de son siège, tient la première place dans les lésions traumatiques du poignet. Il faut, pour être convaincu de cette importance, envisager cet os, non seulement dans les fractures où il est seul lésé, mais dans les luxations médiocarpiennes, et encore dans les fractures banales de l'extrémité inférieure du radius. Sans revenir ici sur la théorie scaphoïdienne du dos de fourchette que j'ai montrée dans la thèse de Gallois, je rappellerai que j'ai indiqué depuis longtemps que la cause des impotences persistantes dans les fractures du radius tenait à la dislocation du condyle carpien par le mouvement bizarre du scaphoïde qui se porte en arrière tandis que le semi lunaire se subluxe en avant. Cette dislocation déterminant la fragmentation de l'épiphyse radiale fracturée, détruit complètement l'harmonie de la glaine radiale.

Dans les luxations médio-carpiennes, c'est encore lui qui joue le plus grand rôle pathologique, puisque c'est lui seul qui rend ces luxations atypiques. Enfin, quand il est fracturé isolément, il a assez de personnalité pour compromettre toutes les fonctions du poignet.

C'est pourquoi dans l'histoire des fractures, ne devrait-on pas séparer en des cadres étroits les lésions qui portent sur l'épiphyse radiale des lésions traumatiques du carpe ; et, de même qu'au pied, la fracture du plateau tibial est inséparable de la fracture de l'astragale et du calcanéum ; de même au poignet, les segments osseux sont unis par une telle solidarité que le trauma n'agit pas sur un os isolé sans entraîner fatalement des modifications dans les divers os qui constituent les chaînons de transmissions de la force.

Séance du 14 Janvier 1904.

Présidence de M. Horand.

M. Bérard, secrétaire, lit le procès-verbal de la précédente séance. (Adopté.)

*
* *

VALEUR DE LA STÉRILISATION, PAR LE FLAMBAGE, DES CUVETTES ET DES USTENSILES DE PANSEMENT.

MM. Bérard et A. Lumière. Le travail présenté par MM. Claudot et Niclot sur le flambage des cuvettes par le procédé « du punch » est des plus importants, vu ses conclusions pratiques.

Peut-être les résultats de ces expériences peuvent-ils être discutés sur un point, à savoir, que les corps utilisés dans la recherche des températures réalisées au cours du flambage n'étaient pas mis au contact même de la flamme, mais en restaient séparés par une lamelle de verre, mauvaise conductrice de la chaleur.

En outre, il était intéressant de savoir si le flambage direct, avec le bec de Bunsen, par exemple, où la partie la plus chaude de la flamme est promenée au contact des récipients, ne se montrait pas plus efficace comme moyen d'asepsie.

Ce sont ces deux points que nous avons contrôlés de la manière suivante :

Des cuvettes en forte tôle émaillée et en faïence sont parsemées, sur leur face interne, de nombreuses gouttes des solutions saturées de divers corps, dont les points de fusion varient entre 90 et 150°, tels : la métadinitrobenzine, fusible à 90°,

la métanitraniline fusible à 199°, l'acide benzoïque fusible à 121°, l'acide salicylique fusible à 155°. Ces cuvettes sont ensuite promenées sur la flamme d'un bec Bunsen ; et on note le temps d'exposition nécessaire, pour que les divers corps adhérents à la cuvette entrent en fusion.

Voici les résultats obtenus :

Avec une flamme de 20 cm. de long, produite par un bec Bunsen de 1 cm. de section, et tenue à 7 ou 8 cm. de la cuvette à stériliser, il a fallu :

1° Pour une cuvette en tôle émaillée de 16 cm. sur 23 :

a) En promenant la flamme sur toute la face interne de la cuvette.	de 25 à 35 secondes pour atteindre.....	90°
	de 35 à 45 secondes — —	109°
	de 40 à 55 secondes — —	121°
	plus de 60 sec. (60 à 75) pour atteindre	155°
b) En chauffant une surface restreinte de la cuvette.	20 secondes pour atteindre.....	90°
	25 — — —	109°
	29 — — —	121°
	30 — — —	155°

2° Pour une cuvette en faience de mêmes dimensions :

a) En promenant la flamme sur toute la face interne de la cuvette.	de 60 à 65 secondes pour atteindre.....	90°
	3 minut. 15 second. — —	109°
	3 minutes et demie — —	121°
b) En chauffant une surface restreinte de la cuvette.	de 35 à 55 secondes pour atteindre....	90°
	de 60 à 75 — — —	109°
	de 90 à 105 — — —	121°
	de 95 à 120 — — —	155°

D'autres expériences sont en cours, où l'on a remplacé les corps fusibles par des cultures microbiennes diverses, disposées au fond des cuvettes, soit en bouillon, soit mêlées à du sang ou à du pus. Nous en donnerons les résultats dans une prochaine séance.

Dès aujourd'hui, nous pouvons affimer que le flambage à la flamme directe du Bunsen, tel qu'on le pratique partout, est aussi illusoire que le flambage au punch.

Pour stériliser par ce moyen une cuvette, il faudrait compter au moins une minute et demie *pour les cuvettes en tôle émaillée* de dimension moyenne, dont les parois sont bonnes conductrices de la chaleur, et arriver à un degré d'échauffement tel des parois qu'on ne pourrait plus les tenir dans les doigts.

Pour les cuvettes en faïence et en verre, très mauvaises conductrices de la chaleur, il faudrait compter de 3 à 4 minutes par cuvette, et encore en stérilisant successivement les divers points, sans promener constamment la flamme d'un point à un autre.

Comme conclusion, l'un de nous a demandé pour son service une étuve, réglée à 150°, où tous les récipients seront stérilisés avec les instruments avant les séances opératoires. Le flambage ne sera qu'une précaution de complément.

M. Destot. La communication de M. Bérard est très intéressante, mais dans la pratique, ces faits ne vont-ils pas à l'encontre de ces données purement expérimentales. Depuis si longtemps on pratique ces flambages à l'alcool avec d'excellents résultats qu'on peut se demander s'ils ne sont pas suffisants, sinon parfaits théoriquement.

On sait bien depuis les recherches de Reverdin qu'il est impossible de conserver durant tout le cours d'une opération la stérilisation absolue des mains, et cependant, en fait, les accidents ne se produisent pas pour les chirurgiens réellement propres.

Il faut donc admettre que les germes que laisse subsister le flambage à l'alcool ne sont pas suffisamment nocifs pour déterminer des accidents graves.

M. Bérard. Il est certain que l'asepsie absolue et durable des mains ne peut être obtenue, quelles que soient les manœuvres de stérilisation employées. L'an dernier, avec M. Auguste Lumière, nous avions déjà fait cette constatation, en multipliant et variant les conditions de l'expérience.

C'est là donc un élément contingent auquel chacun de nous est soumis Mais nous ne devons pas pour cela négliger la recherche du maximum de sécurité pour ce qui concerne les cuvettes, les instruments et tous les objets dont la stérilisation complète est possible.

M. Aubert. Il faudrait adopter des cuvettes en métal pouvant supporter la même stérilisation que les instruments dits métalliques.

*
* *

NÉPHRECTOMIE POUR REIN CANCÉREUX.

M. Vincent. J'ai l'honneur de vous présenter ce rein gauche que j'ai enlevé dernièrement par la néphrectomie lombaire. L'organe est dégénéré dans les deux tiers supérieurs, c'est une

dégénérescence cancéreuse. L'atmosphère adipeuse et le capsule envahies ont été enlevées, ainsi que le montrent ces fragments adjoints au rein. Il existe des proliférations néoplasiques dans le bassinet.

Voici l'histoire clinique du malade auquel j'ai enlevé ce rein. Il s'agissait d'un homme de 65 ans qui, quoique se plaignant de lancées douloureuses dans la région lombaire depuis plusieurs années, n'a présenté sa première hématurie qu'au mois de juin 1903. On constata alors une augmentation de volume du rein gauche ; il n'existait pas de symptômes généraux ; l'état général était bien conservé.

J'insiste sur la précocité de cette hématurie et sur le peu de temps qui s'est écoulé entre sa première apparition et l'opération qui a été pratiquée ces jours derniers.

Le rein était mobile. L'hématurie s'arrêta sous l'influence du repos pour réapparaître bientôt et à plusieurs reprises et déterminer une anémie considérable. Au 25 décembre, je constatais une augmentation notable du volume du rein gauche.

M. Rafin, qui m'assistait auprès de ce malade, voulut bien pratiquer, chez lui, la séparation des urines. On obtint, en cinq minutes : à droite, 5 grammes ; à gauche, 1 gramme, côté malade.

Cette constatation clinique est intéressante, lorsqu'on la rapproche de l'examen anatomo-pathologique du rein enlevé, qui nous montre les quatre cinquièmes de la substance rénale détruite par le néoplasme.

Je ferai remarquer aussi que la proportion d'urée était plus forte du côté malade.

L'intervention fut conduite de la façon suivante : une fois arrivé sur l'atmosphère adipeuse du rein, on constata immédiatement que le rein qui, cliniquement, paraissait mobile, était en réalité adhérent et fortement adhérent. Aussi la néphrectomie sous-capsulaire aurait été insuffisante et aurait laissé pénétrer dans la plaie des prolongements néoplasiques. Elle fut cependant d'abord pratiquée et amena facilement l'ablation du rein lui-même, mais après j'enlevais toute le capsule et l'atmosphère envahies. Il y eut donc deux opérations.

Le pédicule fut lié et de plus saisi entre des pinces à forcipressure. Cette méthode de sûreté m'a toujours donné de bons

résultats. Il n'y eut pas d'hémorragie. L'état général est excellent.

Le premier jour, le malade émit 1.600 grammes d'urine ; le deuxième jour, 2.000 grammes. Aujourd'hui même, le litre sera dépassé.

Un dernier fait digne de remarque. Alors que les urines examinées avec soin après filtrage n'avaient donné aucune trace d'albumine avant l'opération, depuis l'intervention le même examen, pratiqué dans les mêmes conditions, en a révélé une petite quantité. Les urines sont louches. Cette apparition secondaire de l'albumine peut être mise, c'est une supposition, sur le compte de l'hyperhémie considérable qui doit apparaître sur le rein unique après la néphrectomie.

M. Albertin. M. Vincent a eu recours à la séparation des urines urétérales et en a retiré des renseignements utiles. Je voudrais vous citer un cas, rare d'ailleurs, où la séparation des urines n'aurait pas donné le résultat habituel comme indication pour cette raison qu'il s'agissait d'un rein unique, en fer à cheval, avec deux uretères indépendants. Il s'agissait d'une tumeur du rein droit chez un enfant qui entra dans mon service à la Charité. La présence de cette tumeur occupant la moitié droit de l'abdomen, provoquant des phénomènes d'occlusion intestinale, je me résignai à une intervention. L'ablation de la tumeur grâce à un plan de clivage cherché et trouvé, fut relativement facile.

Pendant le cours de l'opération, je notais bien la présence d'un double pédicule, mais désireux d'économiser le sang, je fis rapidement les ligatures sans vérifier le contenu du second pédicule. L'enfant survécut trois jours et succomba avec de l'anurie complète.

L'examen de le tumeur nous montra une masse énorme du volume d'une tête d'enfant ayant envahi la plus grande partie de ce que nous pensions être le rein droit. A gauche de la tumeur, il persistait une corne rénale composé de tissu sain ayant 3 à 4 centimètres d'étendue dans ses deux diamètres.

L'examen attentif de la pièce, nous montre qu'il s'agissait d'un rein unique avec deux uretères qui avaient d'ailleurs été liés et sectionnés, car je n'avais pas cru que ce fragment de rein sain représentât le rein gauche ou tout au moins la portion gauche du rein unique. La vérification chez Morgagni nous montra l'existence de deux uretères et l'absence du rein gauche. Nous avions donc bien affaire à un rein unique en fer à cheval, dont la portion gauche fonctionnait et fournissait l'excrétion urinaire de l'uretère gauche.

L'examen au séparateur des urines ne nous en aurait pas dit davantage.

C'est évidemment là un cas absolument exceptionnel, mais qui prouve

que dans le cas de rein unique, une moitié peut fonctionner indépendamment de l'autre, dont les fonctions sont pathologiquement supprimées. Si j'eusse reconnu pareille disposition anatomique dans le cours de l'intervention j'aurai conservé la portion saine du parenchyme rénal qui était en rapport avec l'uretère gauche, et j'eusse peut-être eu une survie opératoire tout au moins.

M. Tixier. Parmi les considérations cliniques que nous a présentées M, Vincent à l'occasion de son intéressante communication, il en est deux sur lesquelles je désire faire quelques remarques. M. Vincent a insisté sur la précocité de l'apparition de l'hématurie et sur le peu de temps écoulé entre ce signe clinique et l'intervention. Je ne crois pas qu'on puisse se fier beaucoup à cette constatation.

On sait bien actuellement, et les travaux de Héresco, de Denaclara en font foi, que l'hématurie n'est pas toujours un signe de début du cancer du rein et qu'elle peut même manquer complètement durant l'évolution de cette néoplasie. Je crois qu'il en a été ainsi chez le malade de M. Vincent qui, au moment même de son hématurie, présentait déjà un gros rein. Le cancer du rein demeure latent souvent et le pissement du sang n'est parfois que la révélation d'un état torpide ancien.

Quant à l'apparition de l'albumine dans les urines après la néphrectomie, ne pourrait-elle pas être expliquée autrement que par l'hyperhémie du rein sain ? Par l'uretère sectionné et lié il s'écoule du sang dans la vessie et c'est une cause toute naturelle d'albumine.

M. Vincent. Le cas exceptionnel de M. Albertin n'enlève aucune valeur à la séparation des urines, méthode utile en clinique.

Les remarques de M. Tixier sont justes ; il existe, en effet, du sang dans l'albumine et ce sang peut expliquer l'albumine constatée.

Quant à l'hématurie, elle n'a pas, en effet, été le premier symptôme constaté du côté rénal chez mon malade. Depuis longtemps il se plaignait d'être serré par sa ceinture au niveau des lombes, et M. Leclerc avant toute hématurie, avait perçu chez lui une augmentation de volume du rein. C'est pour cela qu'il l'avait envoyé à l'Hôpital Saint-Joseph.

On sait que l'hématurie est un signe tardif dans le cancer du rein : Dès qu'on le possède, il indique l'intervention immédiate.

*
* *

TRAUMATISME DU CARPE.

M. Destot présente un malade qui lui a été adressé par M. le Dr Tixier et par une Compagnie d'assurance.

Ce malade raconte que le 30 novembre, chargeant des plateaux de bois sur une voiture, il glissa des deux pieds et tomba la main en extension d'une hauteur de 2 m. 50 latéralement de telle façon que sans la protection de son bras, il se cassait la tête ; d'ailleurs il a eu une contusion sur le côté droit du crâne et du thorax.

Ce malade se présente à l'Hôtel-Dieu, où il fut examiné superficiellement, et comme il habite La Mouche, il fut dirigé sur l'Antiquaille. Là il fut placé dans un appareil d'immobilisation et, fait remarquable, il ne présentait pas à cette époque tous les signes qu'il présente aujourd'hui.

Au bout de 45 jours comme ses troubles s'augmentaient au lieu de s'améliorer, on l'envoya radiographier.

Il se présente avec les signes suivants : la main droite est œdématiée, douloureuse, certains points présentent une exaspération telle que le malade crie sitôt qu'on les lui touche. Ces points sont dans la gouttière carpienne et au niveau de l'apophyse styloïde du radius. La main ne peut exécuter aucun mouvement sans douleurs, et en même temps que ces phénomènes douloureux on note des troubles d'anesthésie dans les trois premiers doigts. Il n'existe pas de dos de fourchette.

On constate :

1° Que l'obliquité de l'interligne radio-carpien est conservée ;

2° Qu'il existe une saillie anormale qui remplit la gouttière carpienne ;

3° Chose curieuse, au lieu de trouver une saillie anormale sur le dos du poignet dans les mouvements d'extension, on constate qu'au contraire la tête du grand os bascule normalement.

Enfin le poignet est ramassé sur lui-même et on rencontre des inégalités dans l'interligne carpo-métacarpien.

La radiographie de face permit de déceler en partie les lésions du poignet, mais ce n'est que sur une radiographie de profil qu'on put faire le diagnostic vrai.

De face, on constate que le scaphoïde est globuleux, que le grand os dont l'ombre est doublée au niveau de la tête se rapproche considérablement de la lèvre du radius.

L'interligne carpo-métacarpien est disloqué, il existe des arrachements osseux sur la tête du second et du troisième métacarpien.

De profil, on constate que toute la première rangée est luxée

en avant, et qu'elle a perdu ses points de contact, soit du côté du radius, soit du côté de la seconde rangée. Il s'agit donc d'une luxation double de la première rangée avec diastasis et arrachement carpo-métacarpien, le tout accompagné de compression du médian.

Cette observation présente un gros intérêt et j'ai déjà présenté à la Société de médecine un malade qui est entré ces jours-ci dans le service de M. Vallas et qui a été opéré.

Il s'agit dans l'espèce de luxation du carpe dont le diagnostic est fort difficile et le pronostic grave.

Ces luxations sont plus ou moins complexes et leur mécanisme diffère considérablement de ce que disent les classiques et notamment M. Tillaux. Il faut les distinguer suivant qu'elles sont simples ou doubles, typiques ou atypiques, compliquées ou ou non de luxation carpo-métacarpiennes ou de fracture du radius. Quelquefois, le mécanisme en est tellement simple qu'on peut le définir de suite, c'est ainsi que le malade qui a été opéré par M. Vallas et un autre malade que j'ai vu à la même époque avaient eu une histoire presque superposable. Pris dans un éboulement de terrain, la main crispée sur le manche de l'outil n'avait pu s'aplatir, tandis que tout l'avant-bras avait opéré un mouvement de descente en masse vers le sol. Dans les deux cas on voyait une luxation médio-carpienne simple, mais tandis que dans l'un le scaphoïde peu engaîné sous le radius, pouvait se subluxer sur le dos du poignet, dans l'autre cas le scaphoïde s'était cassé dans son extrémité supérieure.

Dans la plupart des cas de luxation médio-carpienne que j'ai pu observer, il s'agissait de luxations atypiques, c'est à dire que la première rangée au lieu d'être subluxée en totalité en avant, comme c'est la règle, avait toujours une particularité du côté du scaphoïde. Cet os qui fait partie des deux rangées, se conduit la plupart du temps comme un os de la seconde rangée et tantôt il se luxe en arrière amenant une dislocation de la première rangée, tantôt il se casse seul ou avec la lèvre postérieure du radius, tantôt il pénètre comme un ergot dans l'épiphyse radiale et la casse. Mais de toute façon la première rangée est véritablement antibrachiale et le plus souvent la luxation est simple.

Dans quelques cas pourtant il y a une véritable énucléation de la première rangée qui abandonne ses rapports soit avec la

glène radiale, soit avec la deuxième rangée, et le cas présenté appartient à cette catégorie.

Dans le premier cas, il est facile lorsque le diagnostic est fait, de faire la réduction ; c'est ainsi qu'un de nos confrères a été opéré par le Dr Goullioud et que dans un autre cas, le professeur Poncet a pu réussir sur mes vives instances à réduire une luxation datant de 22 jours.

Mais il n'en est pas de même avec les luxations doubles ou avec luxations avec fracture ; et dans ces cas, j'ai eu l'occasion de faire opérer par M. Vallas toute une série de malades dont le diagnostic n'avait pas été fait et qui présentaient une impotence complète accompagnée de douleurs.

La physiologie du poignet, que j'ai étudiée successivement avec mon ami le Dr Briau et dans la thèse de Gallois, m'a démontré que la tête du grand os constituait le centre de l'articulation du poignet, que l'articulation médio-carpienne était prépondérante sur l'articulation radio-carpienne, qui ne servait qu'à amplifier l'étendue des mouvements se passant dans la médio-carpienne.

La première rangée constitue un chaînon interposé entre le bloc de la main et le levier de l'avant-bras. Sa mobilité dans les deux sens est extrême, sauf pour un os : le scaphoïde ; et comme la force se décompose fatalement sur ce chaînon, suivant la direction qu'il prendra, suivant l'attitute de chute, tantôt la première rangée sera expulsée en arrière et ne pouvant échapper à cause de la procidence de la lèvre postérieure du radius, provoquera la déformation du dos de fourchette, tantôt au contraire si la main en extension sur l'avant-bras arrive au sol très obliquement, la main sera refoulée en arrière tandis que le radius, continuant sa course, tendra à entraîner la première rangée en avant, c'est à proprement parler le mécanisme de la luxation médio-carpienne. Si la violence du choc est assez forte, la lèvre postérieure du radius se mettra en contact avec le grand os et la première rangée sera énucléée en noyau de cerise.

Ces cas sont extrêmement intéressants. Je serais heureux si l'attention des praticiens était suffisamment attirée sur ces faits pour qu'en présence d'une lésion traumatique du poignet, l'interligne radio-carpien étant intact, et son obliquité normale constatée, ils cherchent de suite ces lésions complexes du poignet. Le diagnostic fait de bonne heure peut donner des résultats

satisfaisants. Alors que presque toujours, les luxations médio-carpiennes échappent au moment de leur production et qu'on est obligé pour atténuer leurs effets tardifs de faire des opérations qui de toute façon entraînent une infirmité permanente chez les blessés.

M. Tixier. L'exposition des lésions anatomo-pathologiques constatées chez ce malade par M. Destot, à l'aide de la radiographie, est très intéressante, son histoire clinique ne l'est pas moins.

Cet homme après sa chute est amené à l'Hôiel-Dieu, il porte une large plaie du cuir chevelu, il se plaint de son poignet. Un chirurgien — non pas un interne — un chirurgien de cet hôpital dans son service examine le blessé et croit à une simple entorse du poignet. Il juge inutile de l'hospitaliser.

Deux jours après, ce malade souffrant toujours est amené dans mon service dont il relève par son domicile, je l'examine. L'articulation du poignet est très tuméfiée et douloureuse, le diamètre antéro-postérieur au niveau des apophyses styloïdes très augmenté. Les gaines des tendons fléchisseurs empâtées, une ecchymose s'étale sur l'avant-bras. Malgré l'absence des symptômes ordinaires de la fracture du radius, je conclus à une fracture du poignet et place un plâtre.

Il n'existait à ce moment aucun trouble de sensibilité et de mobilité dans le domaine du médian et du cubital.

Vingt jours environ après le plâtre fut enlevé, l'état était satisfaisant, bien meilleur qu'il paraît actuellement.

Voici donc un malade chez lequel on diagnostique une simple entorse du poignet qui semblait peu grave et qui en réalité dissimulait une lésion compliquée des os du carpe. La radiographie seule aurait pu nous révéler l'état du poignet.

M. Goullioud. Chez notre jeune confrère auquel M. Destot a fait allusion, le diagnostic était facile. On constatait aisément l'absence des lésions du radius et au contraire une dislocation du carpe. La radiographie ne fit que confirmer ce diagnostic clinique.

M. Vallas. Dans tous ces cas le diagnostic se fait par la radiographie, car en clinique on soupçonne la fracture du radius. Parmi les os du carpe, c'est le scaphoïde qui est le plus souvent lésé.

Dans la luxation médio-carpienne ce n'est pas la deuxième rangée du carpe qui monte sur la première, c'est la première rangée qui s'enfonce au-dessous de la deuxième. Le grand os vient buter contre l'extrémité inférieure du radius.

Sur le dos de la main on ne constate rien, tout se passe du côté de la gaine des fléchisseurs.

Le traitement de choix est la résection totale typique du poignet, et il faut savoir que l'énucléation des os du carpe est très pénible.

M. Albertin. M. Destot a raison de rappeler qu'on englobait autrefois sous le nom de « fracture du radius » toute une série de lésions du poignet que la radiographie a révélée. On peut établir une analogie entre ce qui se passait lorsqu'on examinait un poignet avec les résultats de l'examen de la région malléolaire. Les lésions tarsiennes ont été méconnues aussi longtemps que les lésions carpiennes, ou plutôt bien mal connues.

Dans la moitié des cas de soi-disant fratures graves de l'extrémité du radius il existe soit des lésions associées des os du carpe, soit même des lésions exclusives des os carpiens, le radius ayant et présentant de minimes lésions.

*
* *

RÉTRÉCISSEMENTS MULTIPLES DE L'INTESTIN AVEC ÉNORME ADÉNITE MÉSENTÉRIQUE ; LAPAROTOMIE ; GUÉRISON.

M. Bérard présente une petite fille qu'il a opérée au mois de mai 1903 pour des signes d'occlusion intestinale chronique causée par des rétrécissements multiples de l'intestin. A cause de la multiplicité des lésions et de l'énorme hypertrophie des ganglions mésentériques, il avait dû borner son intervention à la libération de deux anses intestinales coudées l'une sur l'autre par une adhérence ancienne et solide. Cette simple laparotomie eut les plus heureux effets ; immédiatement les fonctions intestinales s'étaient régularisées ; et M. Bérard avait pu déjà montrer au bout de deux mois à la Société de Chirurgie (1) la petite malade très améliorée. Aujourd'hui elle est transformée par un séjour de six mois à Gien. Elle a engraissé de 7 kilogr. depuis l'opération ; les troubles digestifs ont cessé ; les selles, d'abord provoquées par des lavements, se font chaque jour sans moyens artificiels. A la palpation de l'abdomen, à la place des masses ganglionnaires dont quelques-unes avaient le volume d'une tête de fœtus à terme, on ne sent plus que quelques noyaux profonds, vaguement lobulés, dans la région sus-ombilicale.

On peut donc parler actuellement d'une guérison, qui aura été obtenue par les moyens les plus simples.

(1) V. *Bulletin de la Société de Chirurgie*, 1903.

*
* *

EXSTROPHIE DE LA VESSIE. — OPÉRATION DE M. MAYDL.

M. H. Muller, interne des hôpitaux de Lyon, présente au nom de M. Nové-Josserand, chirurgien des hôpitaux, un malade qu'il a opéré d'une exstrophie de la vessie suivant la méthode de Maydl.

Ce malade, Pierre C..., âgé de 11 ans, est entré dans son service, à la Charité, le 1er septembre 1903.

L'enfant est venu au monde à terme. L'accouchement a été normal. La sage-femme remarqua que le cordon ombilical n'était pas inséré à son point normal, mais à la partie inférieure de l'abdomen, un peu au-dessus du pubis. Après la section du cordon, la difformité actuelle est apparue et l'urine n'a cessé de suinter autour de la tumeur.

Celle-ci présente, à l'entrée du malade, les dimensions d'une paume de la main. Elle est rouge, mamelonnée, séparée de la peau par un sillon très net. Sa surface est constamment humide. Elle s'affaisse dans le décubitus dorsal, augmente de volume quand l'enfant fait un effort.

La verge, petite, atrophiée, présente à sa face supérieure, une surface rouge, creusée en gouttière, représentant l'étalement du canal de l'urètre, dont la paroi supérieure fait défaut. Les bourses sont rudimentaires. Les testicules, réduits de volume, se trouvent au niveau des branches ascendantes du pubis : par la pression, cependant, on peut arriver à les faire descendre au fond des bourses.

Les branches du pubis font une saillie assez forte sous les téguments et présentent un écartement de cinq centimètres environ. Les muscles droits de l'abdomen sont séparés également au-dessus de la tumeur vésicale par une distance de deux travers de doigt, mais il n'y a pas d'éventration véritable. Pas trace d'ombilic.

Depuis l'âge de 8 ans, l'enfant aurait eu chaque jour, au niveau de son exstrophie, des hémorragies d'abondance variable, apparaissant surtout à la suite de fatigue et d'effort.

Lorsqu'on abaisse la verge, on aperçoit les orifices des uretères, qui laissent s'échapper les urines par saccades.

L'état général est assez satisfaisant. L'enfant est assez grand,

un peu grêle. Il ne présente aucune autre malformation. Pendant toute sa première enfance, il serait resté pâle et chétif.

M. Nové-Josserand intervint le 14 septembre 1903.

Il repère les uretères en mettant à l'intérieur de chacun d'eux une petite sonde. Il fait une incision elliptique autour de la vessie, la dissèque et l'isole complètement des plans sous-jacents, en évitant la blessure des uretères. La vessie est alors largement attirée en avant et réséquée en grande partie : seul le trigone est conservé avec une collerette d'un centimètre autour de chaque uretère.

Pendant la dissection de la vessie, le péritoine est ouvert. Par cette ouverture on attire l'S iliaque dans la plaie. Le trigone est accolé à l'intestin longitudinalement et fixé par un surjet continu, musculo-séreux, à la soie. L'intestin est alors ouvert par une incision longitudinale, et l'anastomose est complétée par un surjet muco-muqueux, puis par une suture musculo-séreuse de la lèvre antérieure faite à points séparés.

L'intestin est réduit. On draine avec une mèche de gaze.

Les suites opératoires ont été assez simples. Le jour de l'opération, le malade urina trois fois par le rectum et eut une selle diarrhéique. Il eut au niveau de sa plaie une petite hémorragie en nappe qui traversa son pansement, mais aucune goutte d'urine ne passa par sa plaie.

Les jours suivants, il s'établit une fistule stercorale et urineuse ; l'urine et les matières vinrent souiller journellement le pansement. La fistule se ferma rapidement et, au bout de quelques jours, ne laissait plus passer de matières. Il persista un léger suintement urinaire qui disparut au bout d'un mois et demi environ.

Trois mois après l'opération, la plaie opératoire est réduite à une petite cavité bourgeonnante, large comme une pièce de cinq francs, comprise entre l'écartement des pubis. L'enfant évacue son urine trois fois par jour en moyenne par son rectum, et une fois la nuit. Il est parfaitement continent et sent quand il a besoin d'aller à la selle. Cependant, de temps en temps, la nuit, une fois par semaine environ, il a une évacuation involontaire.

L'état général est excellent. Pas de douleur rectale et intestinale ; pas de signes d'infection urinaire ascendante.

L'enfant quitte l'hôpital quatre mois après son opération. La

plaie abdominale n'est pas encore complètement fermée, mais en bonne voie de cicatrisation. Même état fonctionnel du côté du rectum.

Persistance d'un bon état général, malgré un léger ictère ayant duré une huitaine de jours, sans grands troubles digestifs d'ailleurs.

Séance du 21 Janvier 1904.

Présidence de M. Horand.

M. Tixier, secrétaire, lit le procès-verbal de la précédente séance. (Adopté).

*
* *

FRACTURE DU TIBIA.

M. Destot présente, au nom de M. Chatelus et au sien, une jeune fille de 15 ans 1/2 qui présente une fracture du tibia remarquable par sa forme et sa pathogénie. Cette jeune fille s'est tordu le pied en dedans, et en même temps que se faisait cette rotation, elle a glissé et est tombée à terre. On constate entre le tibia et le péroné une saillie osseuse qui vient pointer sous la peau et s'étend depuis l'articulation médio-tarsienne jusqu'à deux travers de doigt au-dessus de cette articulation. Cette saillie osseuse soulève le jambier antérieur. Le pied est en équinisme douloureux ; il n'existe aucune autre lésion soit du côté du péroné, soit du côté du tibia; les malléoles sont intactes. La radiographie confirme pleinement l'examen clinique et démontre une fracture de la lèvre antérieure du bord externe du tibia. Le mécanisme de cette fracture ne peut s'expliquer que grâce à la souplesse et à l'élasticité des tissus.

Le péroné entraîné en avant et en dedans a coupé par son bord antérieur le bord antérieur de la facette articulaire tibio-péronière inférieure. Les ligaments et les os n'ont pas cédé. C'est une lésion rare et c'est à ce titre que nous la présentons. Le pronostic est très bénin, le traitement a consisté à refouler le petit fragment et à mettre le pied en flexion forcée dans une gouttière plâtrée.

*
* *

M. Bérard. — J'aurais très prochainement l'occasion de communiquer à la Société le résultat des expériences que j'ai entreprises avec M. Auguste Lumière, au sujet de la stérilisation des cuvettes à l'alcool.

*
* *

FRACTURE DE L'EXTRÉMITÉ INFÉRIEURE DU RADIUS VICIEUSEMENT CONSOLIDÉ.

M. Durand. — Comme notre Société discute en ce moment les fractures du poignet, nous avons cru devoir, M. Destot et moi, vous présenter ce malade, car il permet de voir d'une façon très nette le grand rôle qu'on doit attribuer au scaphoïde dans la pathogénie de ces fractures.

Cet homme, âgé de 45 ans, a fait une chute de sa hauteur, le 31 août 1903. Il y eut immédiatement un gonflement considérable de la région, et le médecin traitant fut sans doute gêné beaucoup par la tuméfaction dans ses manœuvres de réduction. L'appareil d'immobilisation fut laissé assez longtemps.

Actuellement on constate la présence du classique dos de fourchette, produit par la saillie en arrière du fragment radial inférieur. La masse n'est pas déviée latéralement, les apophyses styloïdes radiale et cubitale sont à peu près sur le même plan. Les fonctions du membre sont encore très précaires et cet ouvrier n'a pas pu et ne peut reprendre encore son travail.

Il semble que le carpe soit un peu épaissi, les deux belles radiographies de M. Destot montrent qu'il n'y a pas de fracture de cet os, mais qu'il existe une bascule du scaphoïde sur laquelle M. Destot désire appeler votre attention.

Au point de vue thérapeutique, on pourrait songer à pratiquer une ostéotomie; je ne crois pas qu'il faille s'arrêter à cette idée, les massages, la mobilisation et surtout la patience me paraissent devoir suffire à rétablir les fonctions du poignet. Il n'est pas nécessaire, je crois, de ramener les os en position rectiligne.

M. Destot. — Je crois devoir insister sur la réelle difficulté qu'on éprouve à réduire ces fractures par engrènement. Il en est pour l'extrémité inférieure du radius comme pour l'extrémité inférieure du fémur. Une simple traction aussi forte qu'on voudra la faire ne suffit pas.

Il est indispensable de produire un véritable écrasement de la diaphyse au niveau du point où elle s'est engaînée dans l'épiphyse. Pour ce faire j'ai pris l'habitude d'appuyer l'extrémité inférieure du radius sur le rebord aigu d'une table et d'appuyer de tout mon poids sur le trait de fracture en tenant mes pouces fixés sur la face dorsale.

M. Villard. — On avait pris trop souvent l'habitude de confier cette réduction à des aides, c'est une véritable opération à laquelle le chirurgien doit apporter tous ses soins. Il ne s'agit pas de la faire en quelque sorte de chic par une brusque flexion de la main et une traction sur le bord cubital. L'anesthésie est indispensable, car la tuméfaction gênant les constatations il faut avoir du temps et de la patience, ce que l'on a pas si le malade se défend et souffre.

Pour le malade qui vient de nous être présenté, je crois qu'on peut attendre : on voit de ces résultats mauvais immédiatement s'améliorer peu à peu et progressivement. L'opération que l'on devrait exécuter alors est réellement grave.

M. Bérard.— Je considère l'anesthésie comme formellement indiquée dans les fractures avec déplacement des fragments, lorsqu'on peut y soumettre les malades sans danger (shock, etc.). Chez les adultes, elle permet un complément souvent utile d'examen en supprimant la douleur, et elle facilite toujours dans des proportions considérables la réduction, en annihilant les contractures réflexes et les défenses actives du blessé ; chez l'enfant, elle s'impose encore davantage, étant donné l'appréhension des petits malades et la rapidité de l'anesthésie par le chlorure d'éthyle.

Sans doute, ainsi que le fait remarquer M. Villard, trop souvent on abandonne à elles-mêmes, comme très bénigues, les fractures de l'extrémité inférieure du radius, après les avoir réduites approximativement par le procédé rapide de la « poignée de main ». Il n'en est pas moins vrai que presque tous les classiques recommandent de revoir ces fractures au plus tard huit ou dix jours après la mise en plâtre, et, s'il en est besoin, de procéder alors à un complément de réduction sous anesthésie, et même dans les cas graves avec grand déplacement ; nombre d'entre eux préconisent déjà l'anesthésie immédiate pour tenter de réduire. Ce que l'on n'avait pas encore prévu, c'est la fréqnence relative des fratures concomitantes du carpe et les indications spéciales qui en découlent.

*
* *

FRACTURES LIMITÉES DU FOND DE LA CAVITÉ COTYLOÏDE.

MM. Destot et M. Durand. — Nous vous avons entretenus il y a quelques semaines des fractures isolées de la tête fémorale et avons établi que ces fractures se présentaient parfois avec un cortège symptomatique si peu intense que leurs signes se dissimulent sous des apparences de contusion simple et plus tard d'arthrite chronique. La radiographie, dans le plus grand nombre des cas, paraît seule capable de les déceler. Aujourd'hui, nous voulons étudier une lésion très identique; elle porte sur l'autre surface de l'articulation coxo-fémorale, c'est la fracture isolée du fond du cotyle. Nous ne voulons pas faire ici l'histoire de toutes les fractures du cotyle, étudiées déjà dans un grand nombre de mémoires et particulièrement dans la thèse lyonnaise de Virevaux ; laissant de côté, car elles sont bien connues, les fractures avec grand fracas, prénétration de la tête fémorale dans le bassin, etc, nous ne voulons appeler votre attention que sur les lésions très limitées du fond du cotyle qui n'entraînent ni déplacements ni grands dégâts viscéraux et particulièrement sur leurs conséquences lointaines.

Ces fractures sont rares, et la thèse récente de Mlle D Kontorowitsch en rapporte seulement douze observations, dont deux sont à éliminer et dont une est douteuse. Nous pouvons baser notre étude sur onze cas : un est personnel à M. Destot, deux nous sont communs (un rapporté dans la thèse Kontorowitsch et un observé dans le service de M. M Polosson), deux appartiennent à M. Poncet (thèse Kontorowitsch), un cas de Günn, un de Bœckel, trois de Roux (de Lausanne); un de Fabre et Piéry.

Étiologie. — Cette fracture paraît avoir un maximum de fréquence dans l'âge moyen de la vie : les malades ont 22, 26, 50, et 60 ans ; nous trouvons cependant qu'un des malades de M. Poncet (Mouriquand, Soc. sciences méd., 1903) était âgé de 76 ans, et le malade de Günn avait seulement 15 ans. Il semble logique d'admettre que le vieillard fracturera plutôt son col fémoral que son cotyle, et que l'enfant, avec sa tête fémorale cartilagineuse et son cotyle rendu souple par le cartilage en Y, sera peu prédisposé à cette lésion.

Sur les onze cas, nous ne trouvons qu'une femme, celle de MM. Fabre et Piéry.

Pathogénie. — Ces fractures se produisent soit par chute soit par choc sur la région trochantérienne.

Un malade de Roux avait reçu sur le grand trochanter une masse de fer pesant 3 à 400 kil.

La chute qui paraît motiver le plus facilement la fracture est celle au cours de laquelle le malade, tombant de côté, vient frapper le sol par le grand trochanter. La force est alors transmise très directement à l'articulation. Il n'est pas nécessaire que le traumatisme soit bien considérable et plusieurs malades étaient tombés simplement de leur hauteur ; d'autres, au contraire, étaient tombés de plusieurs mètres. Est-il nécessaire que le malade tombe sur ce grand trochanter ? On peut penser que la chute sur les pieds ou les genoux peut réaliser cette lésion ; en tout cas, ce mécanisme n'a jamais été observé et tout porte à croire que le membre devrait probablement être en abduction très marquée pour que le choc puisse être transmis au fond fragile du cotyle et non à sa périphérie.

On ne saurait se dispenser de signaler à propos de la pathogénie le rôle du ligament rond. Le coussinet qu'il forme entre les surfaces articulaires a sûrement une importance ; malheureusement, on ne peut faire à son sujet que des hypothèses et se demander si l'interposition de ce corps mou protège le cotyle ou s'il sert à lui transmettre en tous sens l'impulsion fournie par la tête fémorale.

L'expérimentation d'amphithéâtre ne semble pas jusque-là avoir donné la clé du mécanisme de cette fracture. M. Thévenet s'occupe en ce moment même de cette question, mais Mlle Kontorowitsch dit que pour obtenir la fracture du cotyle, il a fallu remplacer la tête fémorale par une sphère de bois. On n'aurait jamais pu déterminer la lésion cherchée en laissant le fémur en place. Il est facile de comprendre que, dans de pareilles conditions le mécanisme intime de la fracture nous soit encore tout à fait inconnu. On sait qu'un choc transmis à la tête peut défoncer le cotyle si la tête fémorale résiste, et que c'est la pression directe de la tête sur le cotyle qui brise celui-ci ; c'est là, semble-t-il, tout ce qu'il est permis de dire. Le reste n'est qu'hypothèse.

Anatomie pathologique. — Les cas observés se rangent en deux classes, suivant que le fragment soulevé fait saillie en haut par son bord libre ou que au contraire il regarde en bas.

Dans le premier cas sur les radiographies on aperçoit une saillie anormale libre, faisant une aiguille sombre sur le pourtour du détroit supérieur.

Dans le second l'épine s'aperçoit en bas en arrière du trou obturateur et plus haut. Il faut la distinguer nettement de l'épine sciatique.

Ces faits expliquent pourquoi dans un cas le toucher rectal peut fournir des renseignements alors que dans l'autre il ne donne rien. Le doigt venant appuyer sur la surface lisse adhérente de l'acétabulum.

Dans le cas de Fabre et Piéry, l'accident remontait à l'enfance et il existait une déformation oblique ovalaire du bassin.

Symptômes. — Il faut étudier la symptomatologie à deux moments de l'évolution : d'abord au moment de l'accident, puis dans les périodes éloignées.

Au début. — Les signes fonctionnels peuvent être très peu intenses; l'un des malades de M. Poncet ne demanda des soins que quinze jours après l'accident; celui de M. M. Pollosson était venu à pied à l'hôpital et présentait des signes de contusion assez bénigne. On eut quelque peine à lui faire garder le lit.

Les douleurs spontanées sont légères, hors le cas où le malade, tombé de plusieurs mètres, a subi un grand traumatisme. Dans sa forme pure, c'est-à-dire quand il n'y a que la lésion du cotyle, les sujets souffrent peu spontanément et n'ont pas ces lancées douloureuses et ces secousses musculaires qui font penser à une fracture.

La douleur est réveillée soit par la pression locale dans le pli inguinal, soit par la percussion sur le genou ou sur le grand trochanter. Comme la contusion ou l'entorse de la hanche donne les mêmes signes on voit qu'il n'ont pas une bien grande valeur.

La déformation est nulle ou peu sensible. Nous avons noté du gonflement local, de l'étalement de la région inguinale, saillie du triangle de Scarpa.

Les attitudes n'ont rien de fixe; dans quelques cas il y a eu un peu de flexion, et M. Roux a insisté sur un signe important qui

est malheureusement inconstant suivant nos observations : Il a vu que le pied se trouve en rotation externe incomplète. Cette attitude se corrige facilement, mais se reproduit quand on abandonne le pied à lui-même. Cette reproduction de la rotation présente le caractère très important de se reproduire lentement et non rapidement comme il arrive, par exemple dans les fractures du col. M. Roux a aussi montré que la distance qui sépare le grand trochanter de l'épine iliaque antéro-supérieure est diminuée. Ce signe nous semble d'une appréciation délicate.

Les mouvements de l'articulation sont douloureux et diminués d'amplitude. Il ne nous a pas paru que l'un de ces mouvements soit particulièrement atteint. Les mouvements actifs sont très peu étendus. La marche se fait avec difficulté quand elle est possible, fait en rapport avec la violence du traumatisme causal.

M. Destot a mis en lumière la valeur diagnostique de l'ecchymose des bourses qui présente dans ces cas une très haute importance et a des caractères très particuliers. Elle est nummulaire, unique, siège au point le plus déclive des bourses, sur la ligne médiane, et se produit non immédiatement, mais dans les jours qui suivent l'accident. Elle est à peu près pathognomonique d'une fracture du cotyle quand elle présente ces caractères, un traumatisme direct de la bourse lors de la chute pourrait seul produire une pareille ecchymose, ce qui est assez rare bien que nous l'ayons observé, et dans ce cas elle apparaît immediatement.

Le signe le plus important est fourni par le toucher rectal, c'est la perception à travers la muqueuse de la saillie des fragments repoussés en dedans. Il est très caractéristique quand la fracture a déplacé une épine osseuse à saillie inférieure, mais si la pointe est haut située et dirigée vers la partie supérieure, la sensation caractéristique ne peut être obtenue, et la radiographie devient le seul moyen de suppléer à l'insuffisance des signes cliniques.

Symptômes tardifs. — Si nous considérons maintenant ces malades plusieurs mois après l'accident, nous verrons que, comme les fracturés de la tête fémorale, ils présentent des signes d'arthrite chronique de la hanche. Ils évoluent vers une ankylose incomplète qui présente en outre le grave inconvénient de rester douloureuse. On observe des raideurs, une ré-

duction parfois très considérable des mouvements, de l'atrophie musculaire, des troubles graves de la station et de la marche, bref, des caractères très identiques à ceux que nous avons développés à propos des fractures de la tête fémorale. Par sa forme en énarthrose parfaite, par l'importance des mouvements dont elle est le siège, l'articulation de la hanche est facilement atteinte de troubles fonctionnels extrêmement sérieux.

Quelques complications peuvent encore compromettre la situation; nous avons observé des signes de névrite du plexus lombaire, le crural et surtout l'obturateur semblent facilement atteints après cette fracture.

On peut encore, avec MM. Fabre et Péiry, admettre que des viciations pelviennes, amenant des complications obstétricales, peuvent être observées.

Pronostic. — Il semble que cette fracture soit fonctionnellement d'une haute gravité. Nous avons observé des malades qui, blessés depuis 15 et 18 mois, présentaient encore des troubles très sérieux de la marche. Nous croyons que devant cette lésion, on doit faire un pronostic des plus réservés et de longs mois s'écoulent avant la guérison. Il faut même se demander si ces malades ne sont pas de véritables infirmes; jusque-là la guérison fonctionnelle n'a pas été observée.

Le traitement paraît peu important. Dans les jours qui suivent l'accident, le repos, l'extension continue si les phénomènes douloureux étaient intenses, en feraient tous les frais.

On y pourrait joindre le massage et la mobilisation précoce.

Dans quelques cas, il serait peut-être possible de réduire par le rectum le déplacement des fragments, conduite qui ne peut être considérée que comme très hypothétique.

L'arthrite installée chroniquement, on ne peut avoir recours qu'à la mobilisation méthodique, au massage, électrisation, aux douches chaudes, au traitement thermal.

Enfin, on pourra se préoccuper des lésions nerveuses et particulièrement des névralgies crurales ou obturatrices.

M. Vincent. Dans ces enfoncements du cotyle, le déplacement est peu considérable, donc au point de vue de l'accouchement il est difficile d'admettre qu'il y ait là une cause de dystocie.

M. Destot. La malade à laquelle nous avons fait allusion avait eu, à 12 ans, un traumatisme du bassin, qui avait amené un enfoncement du cotyle. Ce bassin, ainsi déformé, a été la cause de nombreuses dystocies épouvantables.

L'accident avait sans doute occasionné des troubles dans l'accroissement de la ceinture pelvienne.

M. Vincent. En somme, dans cette observation en dehors de la fracture du cotyle, il y avait d'autres déformations osseuses. On ne peut donc pas incriminer simplement la frature décrite par MM. Durand et Destot.

Séance du 28 Janvier 1904.

Présidence de M. Horand.

M. Tixier, secrétaire, lit le procès-verbal de la précédente séance. Adopté.

*
* *

FRACTURES DOUBLES DES CALCANÉUMS.

M. Destot présente, au nom de M. Rollet, un malade atteint d'une double fracture du calcanéum. Il s'agit d'un maçon de 32 ans qui est tombé d'un deuxième étage la tête la première ; il a fait ainsi un saut périlleux et est arrivé au sol sur les talons et à la renverse. La violence du choc a été telle qu'il s'est d'abord assis et qu'il a été remis debout par le contre-coup, pour retomber enfin. L'accident est arrivé le 10 mars 1900.

La forme de ses fractures est très remarquable et les deux pieds ont des lésions analogues. Les deux malléoles sont enfoncées dans des masses osseuses, qui débordent sur les côtés et en arrière, et remplissent les gouttières sous- et rétro-malléolaires. Sur le dos du pied on remarque au niveau de l'interligne de Chopart deux saillies anormales correspondant l'une à la tête de l'astragale, l'autre à la grosse apophyse du calcanéum. Ces deux saillies sont noyées dans un gonflement œdémateux. Les radiographies montrent que les astragales sont relevées, et que leurs têtes, au lieu de regarder en bas et en avant, ont au contraire leurs axes relevés et dépassent l'horizontale.

En revanche, le corps de l'astragale s'est enfoncé dans le

corps du calcanéum en faisant éclater la grosse tubérosité en plusieurs fragments, dont les extrémités pointues remplacent les tubérosités inférieures. L'axe du corps de l'astragale est devenu vertical. D'autre part, la grosse apophyse du calcanéum cassée est attirée en haut par les péroniers, si bien que le calcanéum cassé se présente dans son ensemble comme si l'on avait affaire à un pied talus.

Cette disposition spéciale a pour effet :

1° D'obliger le malade à marcher sur un appui talonnier composé d'esquilles et à limiter la surface d'appui postérieur à des aiguilles douloureuses ;

2° De faire bâiller l'articulation médio-tarsienne et d'y créer et entretenir des phénomènes d'arthrite. Douleurs, gonflement;

3° De supprimer la voûte externe d'appui du pied par le rebroussement de la grosse apophyse.

Aussi comprend-on que ce blessé, fort mécontent de son état, demande à ce que la compagnie d'assurances, qui voulait au bout de quatre ans lui réduire sa pension de 40 à 30 %, lui continue au moins sa première pension.

Le cas est intéressant, surtout en raison de sa forme anatomique et de sa gravité, par rapport à certaines autres fractures du calcanéum, qui guérissent parfaitement sans laisser d'impotence.

Dans le cas présenté, il y a eu arrachement de l'apophyse postérieure de l'astragale dans les deux pieds, mais le reste de l'os est intact, et l'articulation tibio-tarsienne a tous ses mouvements.

L'articulation calcanéo-astragalienne postérieure est complètement détruite et l'astragale est noyée dans le calcanéum.

*
* *

LUXATION CONGÉNITALE DE LA HANCHE ; RÉSULTATS ÉLOIGNÉS D'UNE OPÉRATION SANGLANTE.

M. Bérard. — La petite fille que j'ai l'honneur de vous présenter, âgée actuellement de 10 ans, est atteinte de luxation congénitale double de la hanche. A l'âge de 5 ans, elle subit

en Suisse l'opération sanglante sur la hanche gauche ; on avait tenté la reposition de la tête fémorale dans le cotyle. Mais des difficultés opératoires spéciales forcèrent le chirurgien à réséquer presque totalement la tête pour pouvoir réduire. Les suites immédiates furent bonnes; après deux mois et demi d'immobilisation, l'enfant put reprendre la marche, et l'on constata d'abord une amélioration notable de la claudication.

Peu à peu cependant, la hanche gauche sembla se luxer à nouveau ; le plongement caractéristique s'accentua de ce côté, en même temps que des douleurs se faisaient sentir dans les deux hanches, mais surtout à gauche, dès que l'enfant avait marché un peu. C'est pour ces douleurs que cette petite fille fut amenée dans mon service à la Charité cinq ans plus tard ; en même temps sa mère me priait de juger de l'opportunité d'une intervention sur la hanche droite.

L'examen des hanches permit de reconnaître que les douleurs ne reconnaissaient pas pour cause le développement d'une arthrite bacillaire, mais simplement les tiraillements exercés dans la marche sur les éléments articulaires et périarticulaires; trois semaines de repos en vinrent à bout.

Restait la question du traitement orthopédique.

Or, l'examen direct contrôlé par la radiographie montre qu'à gauche du côté opéré, le col fémoral, privé de sa tête, est remonté dans la fosse iliaque externe aussi haut que la tête fémorale du côté droit, non opéré. En outre, la hanche gauche est moins stable que la droite; les mouvements normaux y sont sans doute aussi entravés, surtout en ce qui concerne l'abduction et la flexion; mais le fémur gauche est moins solidement fixé que le droit contre le bassin; et en marchant, l'enfant plonge beaucoup plus à gauche qu'à droite.

Sur la hanche gauche, il n'y a plus rien à faire, mais sur la droite, les manœuvres de réduction non sanglantes n'ont aucune chance d'aboutir ; passé cinq à six ans, dans les luxations doubles, la réduction non sanglante est, de l'avis de tous, en particulier de Lorenz et de Nové-Josserand, exceptionnelle; et quand elle est obtenue par extraordinaire, la marche reste défectueuse. Quant à l'opération sanglante, si, il y a cinq ans, elle a abouti à la résection du fémur gauche, à plus forte raison actuellement devrait-elle impliquer du côté droit un modelage considérable de la tête, que l'on reconnaît très déformée et

aplatie sur la radiographie, et un évidement non moins large du cotyle. Or même quand de telles interventions ne sont pas aggravées dans leurs suites par l'infection, elles laissent après elles presque toujours une ankylose due à la dénudation des cartilages articulaires. J'ai pu m'en rendre compte chez une fillette de douze ans, chez laquelle j'avais fait une réposition sanglante du fémur gauche, luxé depuis l'âge de trois ans, à la période d'une coxalgie, le cotyle restant intact. L'opération fut des plus laborieuses ; je dus élargir considérablement le cotyle, abraser une notable portion de la tête ; la réduction ne fut possible qu'après section des abducteurs. Et encore, malgré des suites immédiates satisfaisantes, un séquestre provenant de la tête et éliminé secondairement, prolongea plusieurs mois la convalescence. La guérison ne se fera que par ankylose.

D'ailleurs, en admettant que la réduction sanglante du côté droit fût possible, le résultat statique n'en serait pas amélioré. Actuellement, les deux membres inférieurs sont de même longueur, à un centimètre près (62 centimètres à droite, 61 centimètres à gauche) : la réduction allongeait de 4 à 5 centimètres au moins le membre droit déjà plus long. Ce serait une véritable chute qui s'opérait sur le pied gauche à chaque pas, si l'on ne munissait pas ensuite l'enfant d'un tuteur correcteur. Je préfère commencer par où l'on en serait réduit de finir ; j'ai fait prendre mesure à cette enfant d'un appareil moulé sur le bassin, qui emboitera solidement la hanche gauche et l'immobilisera dans la mesure du possible, tout en soutenant également la hanche droite. Avec cet appareil, muni de tuteurs métalliques, je crois que la marche sera au moins aussi facile et aussi peu disgracieuse que si l'on intervenait plus activement.

M. Nové-Josserand. — Je pense, comme M. Bérard, que chez cette enfant l'abstention s'impose. D'abord, elle est trop âgée pour que l'on tente sur la hanche droite des manœuvres de réduction non sanglantes. Ces manœuvres ont peu de chances de succès au-delà de 5 ou 6 ans. Parfois la réduction est obtenue, passé cet âge ; mais il est rare alors que le résultat orthopédique soit satisfaisant ; il faut un long traitement consécutif, beaucoup de soins et de patience : on ne peut pas exiger tant de constance de la clientèle hospitalière. Et encore, au prix de tous les sacrifices, les mouvements de la hanche restent limités, ou plus tard le résultat ne se maintient pas.

Quant à l'opération sanglante, on en est revenu, avec raison. Sans

doute Lorenz était arrivé, par le perfectionnement de ses procédés opératoires, à rendre la mortalité presque nulle et à obtenir un grand nombre de réductions vraies ; mais ses opérés revus par lui au bout de quelques années ne lui donnèrent plus les mêmes satisfactions presque tous avaient une articulation très enraidie et conservaient de la claudication. Aussi a-t-il condamné lui-même plus tard l'opération sanglante, sauf dans les cas exceptionnels où la réduction non sanglante, tentée chez des sujets au-dessous de 6 ans, rencontrerait d'emblée des obstacles tels qu'il faudrait pour les vaincre, ouvrir la jointure. Je n'ai observé que deux ou trois de ces cas, et je n'ai pas pour mon compte pratiqué encore l'opération sanglante. Quoi qu'il en soit, cette opération sanglante ne doit intéresser que les parties molles ; le modelage de la tête fémorale au couteau, l'évidement de la cavité cotyloïde, sont des manœuvres mauvaises ; car ce sont elles précisément que l'on emploie dans l'arthrodèse pour assurer l'ankylose dans l'articulation.

M. Vincent. — Je me rallie aux conclusions de M. Nové-Josserand. L'opération sanglante ne m'a pas réussi. Dans deux cas en particulier, dont je garde le souvenir, les résultats éloignés ont été franchement mauvais. Dernièrement j'ai reçu une jeune fille que j'avais opérée à l'âge de 9 ans ; j'avais pratiqué d'emblée de parti pris chez elle la résection de la tête fémorale d'un côté pour essayer d'obtenir l'ankylose de la hanche. En effet, il s'agissait d'une luxation double très prononcée ; la marche était presque impossible ; et je voulais donner à cet enfant un point d'appui solide sur une hanche. Le résultat immédiat fut assez bon ; j'obtins l'ankylose. Mais par la suite le fémur remonta dans la fosse iliaque ; et aujourd'hui, cette jeune fille qui a 18 ans marche très mal.

Des réductions non sanglantes, j'en ai essayé souvent, et par divers procédés. J'ai obtenu des réductions vraies, anatomiques, jusqu'à l'âge de 9 ou 10 ans. Mais malgré un traitement consécutif poursuivi parfois durant 5 ou 6 ans, presque jamais la réduction n'a tenu. M. Nové-Josserand a été plus heureux que moi ; il nous a montré ici de très beaux résultats. Seront-ils durables ?

M. Nové-Josserand. — Les résultats obtenus par la méthode non sanglante, méthodique, telle qu'on l'a réglée récemment, sont définitifs. Nombre de chirurgiens peuvent comme moi en témoigner. J'ai actuellement des cas guéris depuis quatre ans, sans traitement ultérieur ; l'œil le plus exercé ne soupçonnerait pas aujourd'hui qu'il y a eu luxation congénitale.

*
* *

TRAITEMENT DE LA LUXATION MÉDIO-CARPIENNE ANCIENNE.

M. Vallas. — Cete luxation est souvent méconnue et prise soit pour une entorse, soit pour une fracture de l'extrémité inférieure du radius. Ce n'est qu'après un certain temps que les troubles fonctionnels persistants, l'ankylose presque complète, ou la douleur appellent l'attention et montrent l'insuffisance du diagnostic et du traitement primitifs. La radiographie intervient alors pour faire connaître les lésions qui existent réellement. J'ai observé, pour ma part, un certain nombre de cas semblables et me suis efforcé d'améliorer l'état des blessés.

Je suis absolument d'accord avec M. Destot pour tout ce qui concerne le mécanisme et le diagnostic de ces lésions. Je ne parlerai donc que du traitement, et j'ai la bonne fortune de pouvoir vous présenter deux opérés, dont les observations jettent, à mon sens, beaucoup de jour sur la question.

Persuadé qu'après un certain temps la luxation médio-carpienne est irréductible par les moyens ordinaires, que, d'autre part, l'état des blessés souvent aux prises avec les compagnies d'assurances et les expertises contradictoires, est intolérable, je me suis décidé depuis longtemps déjà à une intervention sanglante.

Un de mes premiers opérés est précisément celui que je vous présente. J'avais pratiqué une arthrotomie et constaté la saillie de la tête du grand os luxé au-dessus de la première rangée des os du carpe et venant presque au contact du radius.

J'enlevai ce grand os, et comme à ce moment je constatai que la mobilité était revenue dans le poignet, j'arrêtai là mon intervention. J'eus tort, car vous pouvez voir que le résultat fonctionnel est très imparfait. Il n'y a pas de douleurs, mais les mouvements sont très limités et le blessé est encore infirme.

La radiographie que je fais passer sous vos yeux montre bien la nature de l'intervention ; entre les os de l'avant-bras et le métacarpe, on voit deux masses osseuses latérales séparées par un espace clair, qui est la place du grand os enlevé.

Instruit par l'expérience, j'allai plus loin dans mes interven-

tions ultérieures, et je fis la résection complète des os du carpe. Le résultat obtenu est bien supérieur, et le second malade que je vous présente en est un exemple. Vous pouvez constater que la déformation est minime, la douleur nulle, et que la mobilité du poignet est déjà très étendue, bien que l'opération ne date pas de longtemps. Je suis persuadé que le blessé aura un poignet très utile, et seulement diminué dans sa force.

J'ai déjà fait la résection du poignet plusieurs fois en pareil cas, et les résultats obtenus ont été bons. Aussi je n'hésite pas à conseiller vivement cette opération pour le traitement de la luxation médio-carpienne devenue irréductible. Je suis même prêt à la faire pour les autres traumatismes du poignet, tels que fractures du scaphoïde, du col du grand os, etc., qui entraînent à leur suite des troubles fonctionnels graves, incompatibles avec l'usage régulier de la main.

Le Gérant, Dr VALLAS.

Séance du 4 Février 1904.

Présidence de M. Horand.

M. Bérard, secrétaire, lit le procès-verbal de la précédente séance. Adopté.

*
* *

FRACTURE DU SCAPHOÏDE.

M. Destot présente deux cas de fracture du scaphoïde.

Le premier a trait à un élève de l'Ecole de santé, M. R..., qui, en descendant l'escalier, piqua une tête d'une hauteur de deux marches, son épée s'étant mise en verrouil entre ses jambes. Le genou gauche, pantalon et caleçon furent enlevés à la partie interne, tandis que la main droite, instinctivement projetée en avant pour se protéger, recevait tout le choc.

Douleur vive et gonflement léger suivi d'ecchymose limitée à la loge de l'éminence thénar.

Les douleurs et le gonflement persistèrent au point que M. R..., qui n'avait attaché jusqu'alors aucune importance à son accident, me pria de le radiographier.

La radiographie de face et de profil démontre très bien une fracture transversale du scaphoïde.

L'examen clinique permet d'ailleurs de trouver au-dessous de l'apophyse styloïde du radius une tuméfaction qui bombe dans la tabatière anatomique et où la pression éveille une douleur exquise, limitée, caractéristique.

Le pronostic de ce cas doit être très réservé ; quant à la thérapeutique, elle est absolument incertaine. Faut-il mobiliser ou non le poignet ? Les deux conduites peuvent se soutenir.

Le deuxième cas a trait à une jeune fille qui est tombée en descendant de tramway. M. Gangolphe, soupçonnant une lésion du carpe, me l'adressa et la radiographie démontre une fracture du scaphoïde. Quoique l'accident remonte à cinq mois, la malade se plaint, accuse des douleurs et demande une indemnité. La présence constatée de la fracture du scaphoïde apporte un grand poids à ses revendications que rien dans l'examen clinique ne permettrait de justifier.

*
* *

DE LA RÉSECTION DU COUDE PAR L'INCISION LATÉRALE INTERNE UNIQUE.

M. Gangolphe. — J'ai l'honneur de communiquer à la Société de chirurgie les résultats que j'ai obtenus depuis trois ans par la résection semi-articulaire dans cinq cas de luxations anciennes du coude et les motifs qui m'ont conduit à adopter comme procédé opératoire l'incision latérale interne unique.

Dans une thèse publiée en janvier 1901, M. Demanneville relatait deux faits auxquels trois nouvelles observations sont venues ajouter un nouvel appui.

Voici rapidement résumés ces faits cliniques.

Obs. I. — V..., Marie, 25 ans, bûcheronne, de Poligny (Jura), entrée à la salle Sainte-Marthe, où elle occupe le lit n° 8 (juin 1900).

La malade entre pour une luxation en arrière, suite de chute, datant de quatre mois. L'avant-bras est dans l'extension, l'impotence est complète.

Résection suivant le procédé de M. Gangolphe. Réunion immédiate. Au huitième jour, premier pansement ; on constate l'excellent état de la nouvelle articulation en formation.

Plus tard, rétablissement complet de tous les mouvements de flexion, d'extension, de pronation, de supination. Les fonctions du membre sont parfaitement rétablies, puisque avant son départ du service, la malade aide à tous les travaux de la salle. Le rétablissement de la forme du membre est aussi parfaite que possible, comme on peut en juger par nos deux photographies.

Obs. II. — S. T..., 24 ans, institutrice (octobre 1900).

La malade entre salle Sainte-Marthe avec une luxation produite à Var-

sovie et datant de six mois. Des tentatives de réduction ont été faites en vain à Varsovie et, tout récemment, à Saint-Amour (Jura).

La malade, envoyée par M. le Dr Chambard-Hénon, présente son avant-bras en extension. L'impotence fonctionnelle est absolue, il y a en outre un léger degré d'atrophie des muscles de la région.

Résection suivant le procédé précédemment indiqué. Après l'opération, les événements suivent leur cours habituel, donnant à l'intervention les résultats les plus brillants.

Tous les mouvements sont rétablis, la forme du membre est normale et l'atrophie a disparu sous l'influence des massages, de l'électrisation, etc. Résultat parfait.

Obs. III. — Chez un adulte d'une quarantaine d'années, opéré en 1901, d'une luxation en arrière, datant de trois mois, j'ai obtenu des résultats excellents, mais je n'ai pu retrouver la trace de son observation.

Obs. IV. — *Luxation du coude en arrière.* — S..... Marie, 46 ans, habitant à Vaise. Entrée le 22 octobre.

Le 19 septembre 1902, chute d'une voiture sur le côté droit ; la malade ne sait pas préciser si c'est la main ou le coude qui a porté.

Les mouvements du coude deviennent aussitôt à peu près impossibles, de par la douleur et de par le déplacement des surfaces articulaires. La région augmente rapidement de volume.

Elle passe successivement du médecin au rhabilleur et du rhabilleur au médecin : ils n'y peuvent rien.

Le 22 octobre, elle entre à l'hôpital.

L'avant-bras est étendu en angle obtus. De légers mouvements de flexion et d'extension sont encore possibles. Essaye-t-on de les forcer : on n'arrive qu'à faire crier la malade.

Les mouvements de pronation et de supination sont plus faciles, sans être complètement libres.

Les mouvements du poignet et des doigts sont faciles.

La pression est peu douloureuse.

L'épaississement porte surtout sur le sens antéro-postérieur. L'olécrâne est remonté : la ligne horizontale de Nélaton, en extension, n'existe plus.

En avant, on sent nettement le rebord de l'extrémité inférieure de l'humérus. On a de la peine à trouver la tête radiale qui semble cachée par des néoproductions osseuses ou fibreuses.

Opération le 2 novembre.

Incision latérale interne.

Luxation très facile.

Rétraction très marquée de la partie antérieure de la gaine. Ostéophytes de la cavité olécrânienne. Tissu fibreux abondant dans la cupule radiale et dans la grande cavité sigmoïde.

Résection de l'extrémité inférieure de l'humérus à 3 cent. 1/2 au-dessus de l'interligne.

Pansement avec deux drains.

Résultat le 30 décembre : Flexion à angle aigu; extension presque complète.

Obs V. — *Luxation en arrière du coude gauche.* — R..... Jean, 16 ans, cultivateur à Pontès (Haute-Loire).

Chute d'un mur de un mètre de haut, au commencement de juillet 1903. Il tombe à la renverse, le bras en arrière, en portant sur les mains. Gêne aussitôt à plier et étendre l'avant-bras gauche. Mouvements de rotation et pronation un peu pénibles.

Rhabilleurs et médecins ne peuvent améliorer son état. Il entre à Sainte-Marthe le 7 octobre.

On constate tous les signes d'une luxation complète du coude.

L'olécrâne remonte à 3 cent. en arrière au-dessus de l'épicondyle et de l'épitrochlée.

Augmentation du diamètre antéro-postérieur. Très légers mouvements de flexion et d'extension.

Pas de mouvements de latéralité.

10 octobre. On tente la réduction sous anesthésie : les efforts restent vains. La résection est faite huit jours plus tard.

6 décembre. Résultats : Mobilisé dix jours après l'opération, au deuxième pansement.

Actuellement : Cicatrice peu visible. Flexion active à angle aigu. Extension active à peu près complète. Supination et pronation conservées. Le malade soulève assez facilement de terre un poids de 20 kilogr. et porte 5 kilogr. à bras tendu.

Il n'entre pas dans l'esprit de ma communication de discuter les divers modes de traitements (opératoires ou non) proposés dans les cas de luxations anciennes du coude. Je dois dire aussi qu'il me serait difficile de donner une statistique exacte personnelle des cas que j'ai opérés. Ce que je puis dire, c'est qu'après avoir tenté la réduction sous anesthésie dans les cas qui ne me paraissaient pas trop anciens, j'ai toujours eu recours à la résection semi-articulaire par le procédé classique (incision bilatérale). Les résultats ordinairement bons m'ont paru surtout excellents chez l'adulte ; chez l'enfant et même jusqu'à l'âge de 15 ans, on a à lutter contre la prolifération périostique exagérée et la tendance à l'enraidissement de la néarthrose. J'ai été amené à pratiquer l'incision latérale interne, non pas seulement par un motif purement esthétique, mais aussi et surtout

parce que les incisions externes peuvent conduire, en raison du déplacement des parties osseuses et musculaires, à blesser les branches terminales du nerf radial. Ce n'est donc pas simplement une modification dans l'incision des parties superficielles, mais c'est le plan d'attaque des parties profondes que j'ai cherché à modifier.

Par suite du déplacement des os du coude et des pertes musculaires, le chirurgien ne rencontre plus facilement les interstices musculaires qui doivent le guider ; il suffit, après avoir reproduit des luxations sur le cadavre, de disséquer la région pour voir que l'incision externe, a fortiori en baïonnette, peut être dangereuse aussi bien pour les fibres musculaires que pour les branches du radial émanant des muscles postérieurs de l'avant-bras. Le procédé en baïonnete a été généralement abandonné. Lorsqu'il s'agit d'une semi-résection, Ollier préfère le procédé des deux incisions latérales de Jeffray, rajeuni par Hueter et Marangos. Des deux incisions, l'interne, à cheval sur l'épitrochlée est la plus courte, l'externe, de 5 à 6 centimètres, longe le bord du bras jusqu'à l'épicondyle et peut se prolonger en bas et en arrière de 2 à 3 centimètres dans le cas de résection totale. On opère ainsi en moyenne partie dans l'espace cellulaire compris entre l'anconé et le cubital postérieur. Malgré tout, par suite des changements de rapports, certaines branches du radial, notamment le nerf du vaste externe et de l'anconé, sont encore menacées. J'ai observé, en 1899, sur un de mes opérés une parésie extrêmement nette des extenseurs.

Je conseillerai donc d'abandonner toutes les fois qu'on le peut, l'incision latérale externe du moment où l'on pourrait craindre qu'elle ne lèse les filets du radial. Par contre, l'incision latérale interne m'a paru présenter des avantages indiscutables :

1° Elle conduit directement sur l'extrémité osseuse à réséquer qui, généralement, fait une saillie marquée en avant et en dedans ; 2° elle met à l'abri des lésions des branches du radial ; 3° elle est dissimulée.

Manuel opératoire. L'incision poussée jusqu'au périoste, suivie de la dénudation de l'extrémité humérale, permet de la luxer au dehors avec la plus grande facilité, sans risquer de

léser le nerf cubital. En effet, j'estime que le chirurgien a tout avantage à aborder d'emblée la région occupée par ce cordon nerveux, le seul dont la blessure ait jusqu'à présent été signalée. Même dans les arthrites fougueuses, je fais toujours une incision interne dans le but de libérer immédiatement le nerf cubital qui, ainsi attaqué en face et récliné, ne peut être blessé.

L'incision interne, longue d'au moins 6 à 8 centimètres, est suffisante pour que l'on puisse dégager la trochlée, l'attirer au dehors avec un davier, libérer l'épicondyle et la portion externe de l'humérus des insertions musculaires qui peuvent faire obstacle et enfin scier l'humérus transversalement au-dessus des surfaces encroûtées de cartilage.

Il importe d'arrondir à la cisaille, de régulariser l'extrémité osseuse et de détruire soigneusement les adhérences et les jetées ostéo-fibreuses qui pourraient gêner les mouvements de flexion et d'extension. Fléchissant et étendant alternativement l'avant-bras sur le bras on s'assurera par cette mobilisation qu'il n'y a plus aucun obstacle. On connaît, et j'en ai signalé la fréquence, des ostéomes intra-musculaires dans le brachial antérieur; dans ce cas, les supprimer au détache-tendon.

On doit enfin inspecter les extrémités du cubitus et du radius et s'assurer qu'elles sont nettes, non encombrées de trousseaux fibreux ou ostéo-périostiques. En dehors de la coulée huméro-radiale bien connue il n'est pas rare d'en observer entre l'humérus et l'olécrane.

C'est après les avoir constatés en opérant que j'ai été conduit à l'idée que dans la plupart des cas la réduction de luxations ancienne du coude était impossible, les surfaces complexes de l'articulation ne pouvant exactement être réadaptées.

L'hémostase est des plus simples : un double drain en canon de fusil, au besoin une petite mèche sont placés dans le foyer opératoire qui est suturé en majeure partie. Après un pansement à la gaze iodoformée on immobilise au moyen d'un bandage plâtré qui maintient l'avant-bras fléchi à angle obtus. Au bout de huit jours on pourra supprimer tout drainage et commencer à imprimer au membre les premiers mouvements; ceux-ci seront exécutés sans violences, actifs et passifs, et grâce à l'emploi combiné du massage et de l'électrisation, ils permettront d'obtenir des résultats parfaits. La cicatrice étant placée à la face interne du membre est absolument cachée.

En somme l'incision latérale interne unique met à l'abri de toute blessure des branches du radial; porte exclusivement sur le tissu cellulaire; respecte complètement les insertions du triceps et les muscles qui entourent le coude et se trouve complètement dissimulée.

Est-ce à dire que ce procédé opératoire puisse être appliqué à tous les cas. Je crois qu'il convient au plus grand nombre mais on peut être forcé d'employer concurremment l'incision externe si l'on est en présence d'un coude luxé, enraidi avec jetées osseuses considérables.

Pourrait-on employer ce procédé dans les cas d'arthrites fongeuses? Sans doute il serait tentant puisque l'on ménage au maximum les insertions musculaires. Cependant, je crois, que ce ne serait qu'exceptionnellement que l'on pourrait l'employer.

1° Il ne permet pas de faire une toilette suffisante du champ opératoire et l'on sait qu'elle en est l'importance.

2° La résection complète, bien que possible serait certainement plus laborieuse. L'incision en baïonnette d'Ollier resterait le procédé de choix dans l'immense majorité des cas; ce n'est guère que dans les formes sèches que l'on pourrait songer à employer l'incision latérale interne.

Des circonstances indépendantes de ma volonté m'ont empêché de vous présenter mes deux derniers opérés; les résultats ont été satisfaisants et à peu près les mêmes que ceux dont je vous montre la photographie.

M. Vincent. — Les cas que vient de nous rapporter M. Gangolphe, sont très intéressants et je l'en félicite sincèrement.

Pour mon compte, je crois cependant que dans les cas de résection totale du coude, l'incision latérale unique serait insuffisante. Elle est à conserver dans les cas où on doit pratiquer la résection partielle, et surtout alors au point de vue esthétique. C'est une incision élégante pour les élégantes.

Cette incision expose aux lésions du cubital plus à redouter que celles du radial.

D'autre part, M. Gangolphe nous a dit qu'Ollier dans le cas de luxation irréductible du coude avait abandonné la résection totale. Je ne crois pas que cette assertion soit absolument exacte.

Ollier pratiquait la résection totale lorsqu'il s'agissait de jeunes sujets à jetées osseuses considérables et ne conservait la résection semi-articulaire que pour les cas où ces mêmes exubérances périostiques étaient

réduites au minimum. C'est la même conduite que j'ai toujours suivie et que je défends.

M. Bérard. — La supériorité de l'hémirésection sur la simple reposition sanglante par arthrotomie est indiscutable dans les cas (et c'est la règle) où des ossifications nouvelles sont venues modifier les contours et les rapports des surfaces articulaires luxées. Chez les enfants surtout où la luxation pure du coude est si rare, et où le déplacement des surfaces articulaires ne vient d'ordinaire que se surajouter à une fracture ou à une disjonction des extrémités osseuses, la résection s'impose lorsque les fonctions du coude semblent gravement et définitivement compromises.

Pourtant j'ai pu, l'an dernier, dans un cas d'arrachement de l'épitrochlée avec luxation du coude, datant de deux mois chez une fillette, me borner à la simple ablation de cette apophyse, qui formait une cale au devant et en bas de l'humérus, et qui rendait la flexion à peu impossible. La luxation se réduisit ensuite sans peine; et l'enfant quitta l'hôpital avec un résultat fonctionnel satisfaisant.

M. Gangolphe. J'ai abandonné l'ancienne incision latérale externe, parce que j'avais observé des lésions du radial persistantes. Des recherches cadavériques faites sous ma direction, avaient montré que des filets du radial sont fatalement coupés par l'incision en baïonnette et par l'incision latérale externe.

Évidemment en passant par l'incision latérale interne on peut léser le cubital. Mais si le danger est considérable, il suffit de le connaître pour l'éviter.

J'ai l'habitude de commencer toujours la résection du coude par la dénudation de l'épitrochlée. Je recherche le cubital et le met à l'abri. Quand on attaque ainsi le point délicat de front, on ne craint pas de surprises.

Sans doute, Ollier pratiquait la résection totale du coude dans certains cas de luxation irréductible du coude, mais c'est lorsqu'il existait une véritable ankylose osseuse. D'ailleurs, même par l'incision *latérale interne unique* on peut exécuter une résection totale du coude.

Quant au cas rapporté par M. Bérard, il est exceptionnel. C'est la démonstration des expériences de Pingaud qui avait montré que dans les luxations du coude en arrière, il y a toujours d'abord arrachement de l'épitrochlée.

M. Vincent demande que cette question soit maintenue à l'ordre du jour.

*
* *

A PROPOS DES PROTHÈSES MÉTALLIQUES.

M. Martin. — Le 29 avril 1903, M. Sébileau, professeur agrégé, présenta à la Société de chirurgie de Paris un malade auquel il avait appliqué une prothèse métallique pour réparer une perte de substance de la paroi antérieure du sinus frontal. A propos de ce malade et dans cette même séance, il émit quelques doutes sur les destinées ultérieures de cette prothèse.

Dans la discussion qui suivit cette présentation, quelques chirurgiens, entre autres MM. Quénu et Tuffier, soutinrent une opinion pessimiste sur l'avenir des prothèses immédiates et internes. Ils semblaient en effet arriver à cette conclusion que, même après une tolérance plus ou moins longue des tissus, la réaction, fût-elle aseptique, aboutissait fatalement à l'élimination de la pièce.

Pour eux, quelle que soit la solidité des moyens de fixation des appareils, l'ostéite raréfiante autour de ces points de fixation était la règle, et la mobilisation de l'appareil était par conséquent l'aboutissant véritable de ce processus.

J'ai déjà montré antérieurement d'abord par des observations cliniques qui datent de plus de quinze ans, puis par des pièces anatomiques expérimentales, que cette dernière proposition est trop absolue. J'estime, en effet, que l'ostéite raréfiante est le plus ordinairement l'effet et non la cause de la mobilisation, et qu'il faut l'attribuer en premier lieu à l'insuffisance des moyens de fixation, en second lieu à l'infection de la plaie.

Il est une autre considération qui doit entrer en ligne de compte dans la discussion des causes d'échec de la prothèse : c'est le volume de l'appareil. Il est bien certain que plus un appareil est volumineux, moins il a de chances d'être toléré, à moins que, par un dispositif spécial, on arrive à réduire les surfaces de contact avec les tissus. C'est ce que j'ai cherché et obtenu avec succès pour les appareils de prothèse interne que j'ai expérimentés sur le chien et que j'ai présentés au Congrès de chirurgie de Paris en 1899.

Ces mêmes considérations s'appliquent aux appareils de prothèse immédiate mixte (c'est-à-dire aux appareils métalliques recouverts par les téguments, mais en communication avec l'air

extérieur), et M. Sebileau, dans sa communication, a très justement insisté sur certaines conditions qu'ils doivent remplir.

Comment doivent être faites les prothèses métalliques offrant une certaine surface ? Doivent-elles être pleines, ou, au contraire, perforées ? M. Sibileau n'a pas cru pouvoir trancher la question. Je me permets de donner mon avis sur ce point.

Les pièces pleines et les appareils perforés ont leurs indications respectives qu'il faut préciser.

Les pièces doivent être pleines lorsqu'on les emploie pour maintenir séparés des tissus dont on veut empêcher la soudure. C'est ce qu'a fait Ollier dans un cas pour éviter une ankylose fémoro-rotulienne ; il doubla la face postérieure de la rotule d'une mince lame de platine pleine qui s'opposait à la production d'adhérences entre les surfaces osseuses.

En dehors de ces indications, d'ailleurs toutes spéciales et très exceptionnelles, je crois préférable d'utiliser des plaques perforées. Les perforations ont l'avantage de réduire considérablement le poids de la pièce. En outre, elles diminuent les surfaces de contact des corps étrangers avec les tissus cruentés, et permettent l'issue des sécrétions de la surface de la plaie. Enfin elles favorisent l'englobement de la pièce dans les tissus de nouvelle formation et son enkystement ; les bourgeons charnus pénètrent dans les trous, débordent à la surface interne de la pièce, se soudent à leurs voisins, et, la cicatrisation terminée, forment un tissu fibreux dans lequel l'appareil est enfoui ; on se rapproche ainsi du but que se proposaient Chaput et Vautrin en englobant les pièces prothétiques entre deux plans ou lambeaux cutanés. Il est bien évident qu'on ne peut compter atteindre ce résultat que sous certaines conditions.

1° Que l'appareil soit solidement fixé et complètement *immobile.*

2° Que le processus pathologique qui a amené la lésion *soit entièrement éteint.* Un malade d'Ollier, opéré en 1888, est, à ce point de vue, particulièrement instructif. Chez ce malade dont la syphilis avait fait disparaître le nez, je plaçai une charpente nasale très étendue perforée de trous de 1^{mm} de diamètre séparés par des intervalles également de 1^{mm}; sur cette charpente fut rabattu un lambeau frontal, et tout alla bien pendant deux ou trois mois. Mais la face interne du lambeau se mit à bourgeonner

avec une exubérance excessive à travers les trous de la charpente, si bien que ces bourgeons vinrent obturer l'orifice des narines en se prolongeant dans les fosses nasales. Ollier, à plusieurs reprises, enleva ces bourgeons, les cautérisa au nitrate d'argent, au fer rouge. Rien ne put empêcher leur reproduction ; il fallut enlever l'appareil. Il est probable que la diathèse du malade n'était pas complètement éteinte, et c'est à cela que nous rattachâmes notre insuccès.

Dix ans plus tard, je plaçai une charpente nasale chez un jeune homme d'environ 18 ans, hérédo-syphilitique en évolution, qui réclamait une intervention ; mais la charpente ne tarda pas à s'effondrer et le résultat fut des plus mauvais.

A ce propos, Ollier rappelant le précédent insuccès, disait que, dans ce cas encore, la diathèse n'était pas éteinte, et que, dans ces conditions, toute tentative de ce genre était exposée à un insuccès.

Dans ces cas, on ne peut vraiment pas rendre la charpente métallique responsable, car ce genre d'insuccès se produit tout aussi bien, et pour la même cause, dans la rhinoplastie simple, sans pose d'appareil, comme l'a signalé Péan à propos d'un syphilitique opéré par lui en 1892.

En ce qui concerne les substances à employer pour les prothèses métalliques je citerai l'opinion de Péan, qui déclarait, dans les séances du 9 et 13 mars 1904, de l'Académie de Médecine, que, « les substances qui conviennent le mieux pour les restaurations de la face, doivent être inaltérables, minces, fenestrées et appliquées sur des points où les parties molles qui les recouvrent sont épaisses ; sinon, elles déterminent au bout d'un certain temps l'ulcération de ces tissus. »

Cette ulcération est en effet une des grandes causes d'échec de la prothèse, mais je crois qu'on pourrait l'éviter en recouvrant l'appareil d'un lambeau très large, très ample, très étoffé.

J'ai déjà insisté assez longuement sur ce point dans d'autres publications pour n'avoir pas y revenir. On pourra je crois, éviter ainsi la grangrène sèche du lambeau. Cela est surtout important pour les charpentes nasales. Celles-ci, comme les autres appareils, doivent être fenestrées, pour que leur enkystement soit plus facile, mais je crois aussi que cet enkystement se fera d'autant mieux que la pièce sera moins volumineuse C'est pour cela que je n'imiterai pas Péan dont l'appareil per-

foré recouvrait tout l'auvent nasal. Je préfère conserver les lames étroites, plus épaisses pour ne pas compromettre la solidité. Elles permettent au malade de se moucher, et laissent les ailes du nez mobiles, ce qui est, au point de vue physiologique, un grand avantage.

Toujours est-il que, dans la plupart des cas, comme l'a dit et observé Duchamp, de Saint-Etienne, il se forme une couche fibreuse qui enveloppe et enkyste l'appareil sans donner lieu à aucun accident.

Quel diamètre doivent avoir les perforations de l'appareil ? Elles doivent être évidemment aussi petites et aussi nombreuses que possible. M. Sibileau a très judicieusement fait la critique des perforations larges, qui permettent aux tissus cutanés de se déprimer à leur intérieur, de s'user et de se perforer sur leurs bords, ce qui est d'autant plus à craindre que la couverture cutanée est plus mince et moins doublée d'autres tissus. Je suis tout à fait du même avis sur ce point. Les perforations de l'appareil doivent être d'autant plus petites que le lambeau cutané est plus mince ; ainsi, j'estime que pour les charpentes nasales, des trous de 10 à 12/10 de millimètre sont bien suffisants et laissent à la pièce assez de résistance pour qu'on ne soit pas obligé de lui donner une trop grande largeur. Il suffit que ces ouvertures soient assez grandes pour laisser passer les tissus de nouvelle formation. Les dimensions que je viens d'indiquer pourront être appliquées dans le plus grand nombre de cas. Il suffit, pour obtenir une résistance suffisante, d'augmenter suivant les besoins l'épaisseur de la pièce.

Quant aux appareils de prothèse interne qui sont profondément enfouis dans les tissus, il faut réduire au minimum les surfaces de contact ; c'est pour cela que j'ai adopté la forme en grillage à larges ouvertures, ce qui n'a pas d'inconvénients, car la peau qui les recouvre est largement doublée. L'ulcération ne se produira pas si la pièce est largement fixée ; elle n'a plus alors de tendance à se mobiliser ni à s'éliminer.

Je rappelle enfin que, dès le début de mes recherches, j'ai adopté comme métal constituant les pièces, le platine iridié, de préférence à l'or et à l'aluminium que j'avais cru devoir employer dans quelques cas. Ce dernier métal est manifestement altéré par les tissus, et doit être rejeté. L'or très pur

perd de ses qualités de résistance et demande des pièces relativement volumineuses. Le platine iridié, au contraire, présente le maximum de résistance sous le plus petit volume, et est tout à fait inattaquable. Ce sont ces précieuses qualités qui m'ont déterminé à l'employer pour toutes les prothèses métalliques.

Séance du 11 Février 1904.

Présidence de M. Horand.

TOLÉRANCE DES TISSUS POUR LES OBJETS MÉTALLIQUES QUI Y SONT INCLUS.

M. Nové-Josserand présente une enfant de 6 ans atteinte de pseudarthrose de la jambe, consécutive à une fracture spontanée survenue à l'âge de six mois, sur une jambe probablement atteinte antérieurement d'une malformation congénitale.

Le 2 avril 1901, après plusieurs interventions infructueuses, on isola les extrémités osseuses et on plaça un appareil métallique de Martin, dans lequel on plaça des fragments de périoste de chien.

Il se produisit au bout de trois semaines une suppuration, due probablement à l'élimination du périoste de chien ; elle dura environ deux mois. Depuis ce moment la tolérance est parfaite. La consolidation, après avoir fait quelques progrès, pendant les premiers mois, est restée incomplète, et il persiste une mobilité assez considérable.

M. Vincent. — Dans ce cas d'un haut intérêt, il est étonnant que le périoste n'est pas réagi pour donner une ossification capable de consolider le foyer de fracture.

M. Martin. — L'absence de consolidation n'a rien qui doive nous étonner ici. Déjà, il y a deux ans, M. Curtillet avait utilisé, dans deux cas d'ostéomyélite avec destruction étendue du tibia, mes appareils métalliques de prothèse interne. Ces appareils furent relativement bien tolérés ; chez un des petits malades il se produisit une fistule avec début d'élimination de la pièce métallique ; celle-ci, engainée dans un manchon d'os périostique, ne fut pas enlevée ; on se contenta de sectionner la portion qui faisait issue au dehors.

Et pourtant la consolidation définitive dans les deux cas ne put être obtenue. Deux conditions sont indispensables à la tolérance des appareils métalliques de prothèse interne : d'une part, la désinfection préalable absolue des tissus, de l'autre la fixation soigneuse de l'appareil lorsqu'on le met en place.

M. Nové-Josserand. — Lorsque j'opérai ma petite malade, je pris bien garde de conserver le maximum de périoste. Mais sans doute celui-ci n'était pas très fertile, ainsi qu'il arrive dans les fractures congénitales : ces fractures en effet ne se consolident jamais.

*
* *

STATISTIQUE DES FRACTURES DU POIGNET.

M. Destot. — A propos du procès-verbal, donne les pièces justificatives suivantes :

Les radiographies des quatre années 1902, 1903 et 1904 portant sur les fractures ou luxations du carpe comprennent 22 observations recueillies, soit dans les hôpitaux de Lyon, soit dans sa pratique personnelle.

Sur ces 22 cas, 5 appartiennent aux hôpitaux et ont été recueillis : 3 dans le service de M. M. Pollosson, 2 dans le service de M. Vallas.

Sur ses observations personnelles, M. Destot a fait entrer 2 malades dans le service de M. Vallas, où ils ont été opérés.

La thèse de Cousin, parue en novembre 1897, contenait déjà 8 observations.

Le relevé des observations de 1897 à 1902 n'a pas été encore fait, car il exige beaucoup de temps pour décalquer les épreuves.

Il suffit de se reporter aux Bulletins des Sociétés pour voir que les observations présentées concernent toutes des malades non hospitalisés.

Le tableau ci-joint accompagné de radiographies décalquées donne toutes les références.

ANNÉE 1902.

1. *Hôtel Dieu.* Salle Saint-Paul, n° 21. Ch... Service de M. Vallas. Luxation médio-carpienne des deux poignets avec ostéo-myélite du coté gauche. Entrée le 1er mai. Opérée.

2. *Ville*. V..., 29 août. Fracture du scaphoïde et luxation médio-carpienne simple.

3. *Ville*. G..., 26 juillet. Fracture du radius et du scaphoïde,

4. *Hôtel-Dieu*. 28 août. Fracture du radius et subluxation de la première rangée.

5. *Hôtel-Dieu*. 24 septembre. Salle Carnot, 23. Luxation médio-carpienne.

6. *Ville*. A.... malade du docteur Frappaz, de Villeurbanne. Fracture du scaphoïde.

1903.

7. *Ville*. M. G..., 22 janvier, Luxation médio-carpienne double.

8. *Ville*. 5 février. N. S..., client de M. Gallois envoyé dans le service de M. Vallas. Luxation médio-carpienne atypique double. Paralysie hystérique post-opératoire.

9. *Ville*. 20 février. Malade de M. Gallois. Fracture du scaphoïde avec luxation médio-carpienne.

10. *Ville*. 9 mars. Fournil... Luxation médio-carpienne avec fracture du radius.

11. *Hôtel-Dieu*. Salle Saint Louis, n° 37, G..... Louis, service de M. Vallas, présenté à la Société par MM. Vallas et Albertin.

12. *Ville*. Malade envoyé par M. Gauthier, de Villefranche. Dislocation du poignet, fracture de l'extrémité inférieure du cubitus, du pyramidal. Luxation du pisiforme et du scaphoïde. Synostose de l'articulation radio-cubitale inférieure.

13. *Hôtel-Dieu*. Gensoul, n° 3. F..... Le registre de M. Pollosson porte le diagnostic de fracture de l'extrémité inférieure des os de l'avant-bras. La radiographie montre une luxation médio-carpienne atypique avec fracture du pyramidal.

14. *Ville*. Malade envoyé par le Dr Durand. T... Jean. 3 septembre. Luxation radio-carpienne simple atypique avec fracture du scaphoïde.

15. *Ville*. Malade adressé par le Dr Boyer. Vincent-C. Fol... Diagnostic : troubles nerveux et grippe consécutive à une plaie infectée de l'avant-bras. La radiographie montre une fracture du scaphoïde, avec encoche du radius et une luxation médio-carpienne.

16. *Ville*. 8 décembre. Jeune fille envoyée par M. Gangolphe. Chute de tramway. Diagnostic incertain. La radiographie montre une fracture du scaphoïde.

17. *Ville*. 19 novembre. Fracture du tiers inférieur du radius à fragments multiples. Fracture du scaphoïde.

18. *Ville*. 18 décembre. Mineur de Lorette adressé par le Dr Grivet, hospitalisé secondairement dans le service de M. Vallas. Luxation médio-carpienne double atypique, sans fracture du scaphoïde.

1904.

19. *Ville.* Malade envoyé par l'*Union industrielle*, soigné antérieurement pour une fracture du radius. La radiographie montre une luxation médio-carpienne.

20. *Ville.* R..., élève à l'École de santé militaire. Fracture du scaphoïde.

21. *Ville.* Pion...., malade envoyé par M. Gallois. Fracture du radius. Subluxation de la première rangée.

22. *Ville.* Malade et observation du Dr Rey (d'Alger), présenté à la Société de médecine en juillet 1903. Luxation médio-carpienne ancienne avec fracture du radius.

*
* *

PARALYSIE DU CUBITAL CONSÉCUTIVE A DES INJECTIONS DE CHLORURE DE ZINC.

M. Gangolphe. — P... Aline, 18 ans, couturière, salle Saint-Martin. Antécédents héréditaires nuls. Antécédents personnels : douleurs de croissance et faiblesse des membres inférieurs pendant le jeune âge.

A 12 ans, la malade a eu une tumeur blanche au coude gauche, que le médecin traite par les injections de chlorure de zinc, à la face interne et à la face externe du coude. Il en résulte une paralysie du cubital. La tumeur blanche ne s'améliorant pas, la malade entre à la Charité, où elle est opérée par M. Vincent.

Actuellement, la malade vient à l'Hôtel-Dieu pour une fistule siégeant à la face interne du coude. On constate une paralysie du cubital. Lorsque la malade veut mettre le doigt en extension, il se produit la griffe cubitale. La première phalange des deux derniers doigts se renverse en hyperextension sur le dos de la main, les autres phalanges restant dans l'extension. A l'état de repos, les deux derniers doigts sont en flexion complète, l'extension est impossible, et limitée également pour le médius. Quant à la dernière phalange, elle est immobile en extension, mais les mouvements passifs sont possible. Les interosseux sont paralysés.

Troubles trophiques. Atrophie des muscles de l'éminence hypothénar, des interosseux et des muscles de l'avant-bras sur le bord cubital.

Troubles sensitifs. Anesthésie des deux derniers doigts et du bord cubital de la main.

L'examen électrique montre pour le médian une légère diminution de l'excitabilité faradique. Les muscles innervés par le cubital présentent des lésions plus profondes.

Le long supinateur et le fléchisseur profond (4e et 5e doigt) présentent une très forte diminution de l'excitabilité faradique.

L'excitabilité des muscles suivants est complètement abolie : cubital antérieur, court adducteur du petit doigt, lombricaux (4e et 5e doigt), interosseux dorsaux, adducteur du pouce.

Les muscles du bras sont également atrophiés, par suite de l'ankylose du coude qui est complète. L'avant-bras en demi-flexion sur le bras, l'avant-bras en demi-pronation.

J'ai l'intention de pratiquer la résection du coude, mais il m'a paru intéressant de présenter cette malade, étant donné la pathogénie bien spéciale de la paralysie du cubital.

M. Vincent. — Cette paralysie du cubital semble, en effet, s'être développée à la suite des injections de chlorure de zinc ; la lésion tuberculeuse du coude ne doit pas être incriminée par elle-même.

J'ai eu un accident comparable à celui-là, dans un cas de kyste synovial de la face palmaire du poignet, que j'avais traité par la ponction suivie de l'injection de teinture d'iode. Il survint, peu après, un telle raideur dans les tendons des fléchisseurs, et une telle rétraction des doigts, que je me demande si le médian n'avait pas été, sinon directement intéressé, du moins irrité indirectement.

Pour ce qui est du chlorure de zinc, mon opinion est faite depuis longtemps. C'est une méthode à rejeter à cause de ses dangers et de son efficacité très relative. A la suite d'une injection de chlorure de zinc, faite en mon absence dans mon service, pour une tumeur blanche du genou, survint une gangrène étendue des téguments.

M. Gangolphe. — Je connais d'autres méfaits de la méthode dite sclérogène, par le chlorure de zinc. J'ai observé, comme d'autres chirurgiens, Volkmann, etc., des ulcérations vasculaires de la poplitée, de l'humérale, dues aux fongosités mêmes d'un foyer tuberculeux. Mais jamais on n'a signalé de névrite au voisinage d'un foyer tuberculeux, allant jusqu'à la paralysie. Et mon cas d'aujourd'hui est le premier que l'on ait publié de lésion nerveuse imputable à la méthode sclérogène, les dires de la malade ne laissent aucun doute; c'est bien à la suite des injections que la paralysie est apparue.

Quel pronostic devons-nous porter ?

Les lésions nerveuses parfois les plus minimes en apparence peuvent

être définitives. Telle une paralysie du cubital, survenue neuf jours après un anévrysme artério-veineux de l'aisselle par coup de couteau; lorsque j'opérai l'anévrisme, je pus me rendre compte que le nerf n'avait pas été intéressé par le coup de couteau, mais qu'il se trouvait simplement refoulé par l'anévrysme; la gaine du nerf était seulement très congestionnée. Or, dix-huit mois après, malgré la suppression de la cause de compression, la paralysie subsistait encore totale.

Quant à la nature de la lésion du cubital dans mon cas d'aujourd'hui, je la ferai connaître lorsque j'aurai pratiqué la résection du coude que je dois faire à cette malade.

*
* *

KYSTES HYDATIQUES DU FOIE ET DE LA CAVITÉ PÉRITONÉALE; PATHOGÉNIE, LOCALISATION ET THÉRAPEUTIQUE OPÉRATOIRE.

M. Vincent. — L'observation dont je vais avoir l'honneur d'entretenir la Société de Chirurgie est intéressante au triple point de vue du diagnostic hépatique initial, de la pathogénie des récidives péritonéales et de la localisation des kystes secondaires dans les replis de la grande séreuse abdominale.

La malade qui en est le sujet, s'aperçut, à l'âge de 26 ans, il y a huit ans, d'une grosseur anormale, un peu au-dessous des fausses côtes et dans le creux de l'épigastre, avec empiètement sur le flanc gauche, dans les premiers jours qui suivirent son premier accouchement.

Les médecins et chirurgiens appelés, D....., C....., etc. hésitèrent entre un kyste du foie, un cancer de l'estomac, et toutes les diverses tumeurs qui se peuvent rencontrer au creux épigastrique. Consulté, le professeur Ollier, impressionné par le siège de la tumeur qui semblait prédominer à gauche du creux épigastrique, diagnostiqua une tumeur de la rate et soumit la malade au traitement par la quinine et l'arsenic. Au bout de trois ans, l'insuccès de la médication fit abandonner le premier diagnostic, d'autant plus aisément que la fluctuation était devenue manifeste et que la région hépatique présentait finalement une voussure très nette. Le professeur Ollier m'adressa cette malade à la Charité. Le diagnostic de kyste hydatique du foie était le seul rationnel : la tumeur fluctuante soulevait le creux épigastrique, le flanc gauche et la région du

foie; son développement hépatique ne permettait plus de penser à une tumeur de la rate, hésitation très justifiée lorsque le soulèvement de la paroi thoraco-abdominale prédominait plus à gauche qu'à droite. Pas de frémissement hydatique, pas de troubles urinaires; pas d'ictère, mais pâleur des téguments, dépression des forces et amaigrissement.

Première opération le 19 mars 1899. Kystostomie, marsupialisation. Le kyste formait trois bosselures : au niveau du foie, de l'épigastre et du flanc gauche.

La lobe épigastrique étant le plus saillant, je le choisis pour pratiquer, l'ouverture du kyste, après en avoir fixé la poche à la paroi abdominale, comme pour l'anus artificiel. L'incision donna issue à environ trois litres soit de liquide très limpide, soit de vésicules-filles en nombre considérable.

Après avoir extirpé quelques fragments de la membrane proligère, nous fîmes un drainage et abandonnâmes le kyste aux suites de la marsupialisation établie. Les prolongements latéraux parurent s'être évacués par l'incision médiane et nous en tirâmes la conclusion que le kyste étant uniloculaire, il n'y avait pas lieu de craindre d'être obligé d'entreprendre d'autres opérations. Les suites de cette première intervention furent simples tout d'abord; mais lorsque la vaste membrane proligère acheva de s'éliminer, il survint de la fièvre, puis un écoulement purulent et biliaire, qui fut à certains moments franchement hématique; la situation devint très grave. Aucune complication du côté de l'abdomen. La plus grave complication s'établit du côté du thorax. Une broncho-pneumonie se déclara; en sondant la portion hépatique du kyste, il me sembla que je devais dépasser les limites du foie et du diaphragme, pénétrer plus ou moins avant dans la cavité thoracique droite. On ne peut avoir que des soupçons en pareil cas. Qu'il y eût un prolongement du kyste au-dessous du diaphragme ou que l'hépatite, dont les parois du kyste étaient le siège après la destruction de la membrane adventive, ait donné naissance à une pleurésie, à une pneumonie sus-diaphragmatique et de proche en proche à une broncho-pleuropneumonie infectieuse, les moyens de conjurer les conséquences d'un pareil complexus étaient également voués à l'insuccès. Notre pronostic était aussi sombre que possible. Mais nous comptions sans les forces de résistance du sujet qui triompha de tout, et

qui au bout de six mois recouvra une santé parfaite. L'examen ne découvrait alors aucune bosselure, ni dans la cicatrice de l'incision médiane, ni au niveau du foie, ni ailleurs.

La guérison parut complète durant une année. La malade, qui s'observait avec beaucoup de sagacité, éprouva certains malaises : anorexie, constipation, perte de force et d'énergie; on lui fit observer qu'elle pâlissait, jaunissait un peu, qu'elle avait les traits tirés. Elle se tate le creux épigastrique, et ne tarde pas à y découvrir des petites boules. Je ne pus que confirmer sa découverte; des kystes se reformaient au niveau de la cicatrice épigastrique et à la base du foie.

La malade réclama avec instance une opération, qu'on lui fit le 27 juin 1901. *Laparotomie médiane et extirpation totale des kystes appendus à la face inférieure du foie et dans la région épigastrique.* La récidive ne pouvait être la suite d'une rupture du grand kyste dans le péritoine, car à aucun moment nous n'avions eu de signes de péritonite localisée. Je crus plutôt qu'il s'agissait d'un développement de vésicules-filles ayant survécu à l'évacuation du premier grand kyste, ou ayant colonisé en dehors de lui sur la face inférieure du foie. Quoi qu'il en soit, j'enlevai, à ciel ouvert, contenu et contenant de plusieurs kystes indépendants et de la grosseur de petites mandarines; le tout remplit un litre environ. Malheureusement, plusieurs de ces kystes se rompirent et il s'échappa des quantités de scolex ressemblant à des grains de groseilles blanches. Je crus bien les avoir toutes ramassées, mais pour qui sait avec quelle facilité un tampon se perd dans le ventre, il est impossible d'affirmer qu'un grain de groseille n'a pas pu lui échapper. Les suites de cette extirpation furent aussi simples, bénignes et courtes que les suites que la fistulisation avaient été compliquées, graves et longues. La santé revint promptement. La période de guérison apparente ne dura que seize à dix-huit mois.

Au cours de l'année 1903, la malade éprouva les malaises généraux dont nous avons parlé et bientôt après se découvrit une petite boule au creux épigastrique. Je l'examinai, et lui découvris en plus une tumeur rénitente dans la partie supérieure de la fosse iliaque gauche. Pour moi, il n'y avait aucun doute; il s'agissait d'une récidive par greffe des scolex échappés des kystes extirpés en divers points de la cavité péritonéale. Les terreurs de la malade me décidèrent à faire une troisième

intervention le 1er *février 1904. Laparotomie, extirpation des kystes hydatiques logés dans les masses intestinales.* Incision médiane de l'épigastre à l'ombilic, section transversale du muscle droit du côté gauche pour atteindre le kyste du flanc gauche. Sous l'influence du développement des kystes, les masses intestinales étaient agglutinées par des adhérences très vasculaires. J'ai mis deux heures à décortiquer les kystes à l'aide des doigts et des ciseaux mousses ; j'ai fait 30 à 40 ligatures et un large emploi du thermocautère ; j'ai dû laisser adhérent à une anse du grêle un morceau de membrane en la tranchant au fer rouge. Les seuls incidents à signaler sont une hémorragie en nappe du bord du foie qui adhérait à la cicatrice de l'épigastre et que j'ai arrêtée par un surjet, et la dénudation partielle de la séreuse de la vésicule biliaire, faite bien involontairement en décortiquant les kystes ; une suture en surjet a réparé la déchirure.

La malade, opérée depuis douze jours, va très bien ; pas de fièvre, aucune complication. Dans ce bocal, vous voyez la masse des kystes enlevés, environ 300 grammes.

J'ai pris les plus grandes précautions pour éviter l'ensemencement du péritoine, si tant est qu'il y ait eu ensemencement. Le liquide de ces kystes abdominaux n'était plus limpide et le nombre des vésicules filles très restreint.

Cette observation doit faire naître des réflexions et inspirer quelques résolutions. Les *réflexions* sont les suivantes : 1° un kyste hydatique du foie peut faire penser à une tumeur de la rate, s'il se développe plus particulièrement dans le lobe gauche du foie, à ses débuts ; 2° les scolex ne sont pas toujours détruits par l'ouverture et par l'inflammation du kyste primitif, ou bien les kystes peuvent être primitivement multiples et se développer successivement; c'est ainsi que les choses paraissent s'être passées pour la première récidive apparente ; 3° la cure radicale par laparotomie et extirpation totale des kystes hydatiques peut être l'occasion d'une greffe de scolex dans le péritoine. Il y a quelque apparence de détermination par ce processus de la seconde récidive ; 4° le siège du kyste péritonéa, n'est pas facile à préciser.

Il me semble que les kystes de la région épigastrique siégeaient à la surface du grand épiploon, que ceux qui étaient plus bas étaient enveloppés par l'épiploon et le mésen-

tère et enfin que celui du flanc et de la fosse iliaque gauche était recouvert par le mésocôlon. N'étaient-ils situés qu'entre l'épiploon et le feuillet externe soit du mésentère, soit du mésocolon, ou étaient-ils logés entre les deux feuillets, soit du mésentère soit du mésocôlon ? Je ne puis le dire de façon positive; pour le dernier kyste, l'adhérence à la face interne d'une anse du gros intestin, m'a laissé l'impression que le kyste avait pénétré entre les feuillets du mésocôlon. Je ne pouvais faire une dissection minutieuse, qui aurait prolongé une opération laborieuse, qui avait déjà duré deux heures.

Résolutions. — La première résolution que je prends est de ne pas recommencer pareil travail, l'inflammation et les adhérences du péritoine faisant courir le risque de rupture des intestins. Du reste, l'altération du liquide et la rareté des scolex me portent à penser que le processus s'éteint.

La seconde résolution à prendre serait d'essayer de tuer les germes, c'est-à-dire les vésicules proligères en injectant dans le kyste, avant de l'évacuer une solution de sublimé faible ou une solution de formol forte à 1 pour 100. Les autres kystes hydatiques du foie, que j'avais traités auparavant, sans injections de ce genre, n'ont pas récidivé. C'est pourquoi cette précaution ne me paraît pas nécessaire pour éviter la greffe de vésicules soit dans la plaie, soit dans le péritoine et la reproduction de nouveaux kystes.

Je m'en tiendrai à une simple injection de formol pour les kystes accessibles, sans danger de perforation d'intestin. Quant aux autres, je les abandonnerai à leur évolution spontanée avec moins d'appréhension que jadis, maintenant qu'il m'a été donné d'observer deux cas d'ouverture spontanée de kystes abdominaux, l'un dans le gros intestin, l'autre dans la vessie. Le premier malade est un homme, qui a habité les colonies, sa tumeur s'est évacuée par l'intestin le jour même où l'on devait le laparotomiser. Le second malade est une femme : son kyste juxta-vésical se vide depuis 13 ans par la vessie, à des époques plus ou moins éloignées; les scolex abondent dans les urines pendant quelques jours, puis le calme se rétablit. Les souffrances périodiques ne sont pas très vives et il n'y a aucun signe de migration ou de propagation de proche en proche de ce kyste hydatique juxta-vésical.

La nature a donc des moyens de cure spontanée ou de tolé-

rance sur lesquels nous sommes en droit de compter et qu'il ne faut pas oublier, lorsque la prudence impose des bornes à notre intervention. Notre pronostic en sera moins sombre, alors même qu'un retour offensif se reproduirait.

M. Bérard. — Ce fait constitue un des plus solides arguments cliniques, que l'on puisse fournir en faveur de la pathogénie des kystes hydatiques multiples de l'abdomen, par la greffe des vésicules d'un kyste primitif rompu. Cette opinion de la greffe directe fut opposée d'abord par des chirurgiens anglais et allemands à l'opinion des inoculations simultanées multiples que soutenait Charcot, en disant que chaque kyste hydatique abdominal correspondait à un embryon hexacanthe apporté par les voies digestives. Les expériences récentes de Dévé ont prouvé cette possibilité de la greffe et du développement ultérieur des vésicules filles, qui trouvent dans le péritoine où elles tombent, après la rupture du kyste primitif, des conditions d'échanges multiples plus favorables encore que sous la double enveloppe de ce kyste.

Et c'est précisément parce que, à plusieurs reprises déjà, des greffes se sont faites chez la malade de M. Vincent, chaque greffe donnant naissance à des éléments de plus en plus disséminés dans le grand péritoine, que l'on doit faire encore des réserves sur l'avenir de cette malade, malgré les multiples opérations dont elle a été l'objet. En tous cas, ce n'est pas une forme où il serait prudent d'essayer les injections parasiticides, ainsi que M. Vincent se propose de le tenter, le cas échéant.

M. Gangolphe. — Il est probable, en effet, qu'il s'agit ici de vésicules greffées. Cependant, ainsi que dans les os, on trouve parfois dans l'abdomen des kystes multiples à développement exogène d'emblée, où la prolifération de l'échinocoque se fait par la face externe de la membrane fertile, et réalise en fin de compte une disposition si différente de celle du kyste hydatique habituel, que parfois l'on a confondu de tels kystes, dans le foie, avec des cancers colloïdes.

J'ai eu moi-même à intervenir chez une femme qui m'était amenée pour des tumeurs multiples de l'abdomen secondaires à un kyste hydatique du foie. Ces tumeurs étaient devenues perceptibles quelques semaines après une crise douloureuse accompagnée d'un violent urticaire, par conséquent après la rupture du kyste.

A l'ouverture de l'abdomen, je les trouvai si nombreuses, si disséminées et si adhérentes aux organes que je me suis borné à cette laparotomie exploratrice.

M. Goullioud. — Je pense, comme M. Bérard, qu'une guérison radicale est à peu près impossible à espérer dans le cas de M. Vincent. C'est là un point que Péan avait déjà signalé, en ajoutant toutefois que les interventions successives semblaient avoir sur la vitalité des hydatides

une influence modificatrice réelle; si bien qu'à la longue les kystes greffés, même laissés en place, s'arrêtaient dans leur développement et même paraissaient s'atrophier.

J'ai suivi pendant douze ans une malade que j'avais opérée en 1892 pour une dégénérescence hydatique du grand épiploon ; les kystes étaient si nombreux que j'avais dû me borner à enlever les plus volumineux. Deux ans et demi après, j'intervins de nouveau ; les kystes laissés dans le grand épiploon s'étaient atrophiés, tandis que d'autres, fort gênants, s'étaient développés dans le petit épiploon. Je ne fis encore cette fois qu'une opération partielle. Peu après, un gros kyste du cul-de-sac de Douglas m'obligeait à une colpotomie pour l'évacuer.

Or, cette femme, que je n'ai plus opérée depuis neuf ans, est toujours vivante ; elle n'accuse plus de troubles physiques ou fonctionnels sérieux. Sans doute la mise à l'air répétée de ces kystes péritonéaux a-t-elle exercé sur eux une action curatrice ou du moins modificatrice comparable à celle de la laparotomie dans la péritonite bacillaire.

M. Tixier. — Je demanderais à M. Vincent s'il lui a été possible de préciser le siège anatomique de ces kystes hydatiques par rapport à la séreuse péritonéale. C'est là une question de détail qui a été cependant le sujet de nombreuses controverses. En effet, quand Volkmann, reprenant les idées de Hunter, soutient que ces kystes étaient dus à des greffes consécutives à la rupture d'un kyste primitif, on lui objecta que ces kystes secondaires étaient toujours en dehors du péritoine et non pas dans son intérieur. A cette remarque, qui paraît irréfutable de prime abord, on peut répondre de différentes façons. D'abord souvent ce siège sous-péritonéal n'est qu'une apparence, en réalité c'est l'épiploon qui souvent vient mécaniquement adhérer au kyste et le coiffer.

Et puis, ne sait-on pas depuis les expériences de Marchand, qu'un simple corps étranger abandonné dans la cavité abdominale arrive à être enkysté et à passer sous la séreuse. Il serait intéressant de savoir ce que M. Vincent a pu constater à ce point de vue spécial.

Ces détails de pathogénie viennent d'être discutés dans une thèse récente de Lyon de Basso. On y trouve deux observations intéressantes de kystes abdominaux, appartenant l'une à M. Jaboulay, l'autre à M. Delore, qui l'a recueillie dans le service de M. Poncet.

M. Vincent. — La récidive des kystes chez ma malade doit bien être due, en effet, à un ensemencement du péritoine après la rupture d'une loge du premier kyste, laissée dans l'abdomen lors de la première intervention.

Les rapports des kystes secondaires avec la séreuse variaient beaucoup ; certains d'entre eux semblaient déposés sur le péritoine ; d'autres étaient infiltrés complètement dans le mésocôlon, si bien que par places, pour les extraire il fallut dénuder partiellement l'intestin.

Pour l'évolution ultérieure de ce cas, je ne suis pas éloigné de croire qu'elle sera heureuse ; car dans la dernière opération, les kystes avaient un aspect différent ; ils contenaient un liquide trouble, sans scolex, aussi j'avais conclu à la fin probable des hydatides.

*
* *

DE LA VALEUR DU FLAMBAGE PAR LE BEC DE BUNSEN COMME MÉTHODE D'ANTISEPSIE.

MM. Bérard et Lumière. — Les recherches bactériologiques que nous avions instituées, pour contrôler la valeur du flambage des récipients avec le bec Bunsen, nous ont donné les résultats que nous avions prévus.

Sur des cuvettes, les unes en faïence, les autres en tôle émaillée, nous avons disséminé des gouttes de sang tenant en suspension diverses cultures en bouillons : B. pyocyanique, B. subtilis, staphylocoque. Le flambage avec un puissant bec de Bunsen, promené à 10 centimètres du fond des cuvettes, fut poursuivi jusqu'à ce qu'on ne pût plus tenir à la main les récipients trop chauds, soit environ 20 à 25 secondes pour les cuvettes en tôle émaillée, et une minute et quart à une minute et demie pour les cuvettes en faïence. Des parcelles de ce sang, desséché et même notablement altéré dans son aspect, furent prélevées à l'anse de platine et ensemencées en bouillon. Tous les ensemencements ont été positifs, dans toutes les expériences, avec un léger retard seulement pour le bacille pyocyanique qui ne commença à végéter qu'au bout de 48 heures.

Donc, pas plus que le flambage à l'alcool par le procédé du punch, le flambage direct des récipients par le bec de Bunsen ne peut être admis comme un moyen efficace de stérilisation.

Séance du 18 Février 1904.

Présidence de M. Horand.

M. Bérard, secrétaire, lit le procès-verbal de la précédente séance. (Adopté.)

*
* *

KYSTES HYDATIQUES DES ÉPIPLOONS.

M. Goullioud. — A l'occasion de la communication de M. Vincent, M. Goullioud présente une femme qu'il opéra, il y a douze ans, pour des kystes hydatiques de l'épiploon. La malade subit trois interventions successives en deux ans et demi.

Au mois de mars 1892, M. Goullioud pratiqua la résection totale du grand épiploon, chargé d'un nombre infini de kystes hydatiques, et formant une grappe pesant plus de 1200 gr.

Cette première intervention supprima les troubles fonctionnels dont se plaignait la malade.

La seconde intervention ne s'est pas adressée à des kystes récividés sur place, mais à des kystes développés dans une autre région, dans l'épiploon gastro-hépatique. Elle a consisté en l'énucléation de quelques petits kystes et en l'incision de kystes volumineux, développés dans l'arrière-cavité des épiploons.

La troisième intervention, celle-ci à quelques jours de distance seulement, consista en un large débridement vaginal d'une collection pelvienne de même nature.

Un grand bien-être, la disparition de troubles digestifs et

une augmentation de poids de 6 kilogs, tel fut le résultat de ces deux nouvelles opérations.

L'observation fut présentée au Congrès Français de Chirurgie (8e session, Lyon, 1894).

Douze ans après la première intervention, cette opérée est dans l'état suivant : Elle présente dans l'hypochondre droit, s'étendant à l'épigastre, un kyste volumineux, qui donne à la matité hépatique, dans la ligne mamelonnaire, une hauteur de 22 centimètres. Cependant la malade en est relativement peu incommodée et peut remplir les fonctions de domestique auprès d'une vieille dame. Elle est bien décidée à se faire opérer de nouveau, dès qu'elle souffrira.

En dehors du grand kyste signalé, le reste du ventre est souple et ne présente pas de kystes. Ceux de l'hypochondre existaient d'ailleurs, il y a douze ans ; mais lors de la première opération, M. Goullioud s'était borné à l ablation de l'épiploon dégénéré, opération déjà assez importante pour cette femme, sans grande résistance, atteinte d'une lésion cardiaque latente. Il devait s'attaquer dans une seconde séance à la masse sous-hépatique; mais celle-ci avait pour ainsi dire régressé et avait comme disparu pendant plusieurs années. Elle a pris un nouvel essor et serait très justiciable d'une nouvelle opération.

L'histoire de cette malade montre donc la tolérance de l'organisme pour ces kystes, la difficulté d'une guérison complète, mais aussi les bénéfices que peuvent donner des opérations successives, palliatives plutôt que réellement curatrices. Mais il est à remarquer cependant qu'il n'y eut pas de récidive au niveau même des épiploons et dans la moitié sous-ombilicale de l'abdomen. Ces observations concordent avec l'opinion de Péan, Bouilly et de nombreux chirurgiens.

A la suite de l'ablation du grand épiploon, la malade présenta, avec des symptômes de choc, un pouls très rapide à 140, très inquiétant au lendemain d'une laparotomie. Une affection cardiaque latente et méconnue en était en partie responsable. Cette femme a un pouls habituel à 110. M. Goullioud doit à la frayeur qu'il éprouva l'habitude de prendre toujours le pouls de ses malades la veille de toute laparotomie.

*
* *

M. Gangolphe fait une communication sur un cas de résection de l'humérus pour ostéosarcome.

La malade est présentée à la Société.

*
* *

SUR DEUX CAS DE TUBERCULOSE INTESTINALE COMPLIQUÉS D'INVAGINATIONS CHEZ L'ENFANT.

M. Bérard. — A deux reprises déjà, M. Jaboulay (1901) et M. Batut (1902) ont exposé à la Société de Chirurgie de Lyon, la part qui peut revenir à la tuberculose intestinale dans la production de l'invagination chez l'adulte.

Les deux faits que j'ai l'honneur de vous rapporter aujourd'hui prouvent que chez l'enfant la tuberculose de l'intestin peut agir également comme cause de l'invagination, et que pour n'avoir pas encore été signalée qu'exceptionnellement (deux cas de Czerny (1) et de Llewellyn (2), cette donnée étiologique est cependant d'une réelle importance.

Observation I. — *Invaginations intestinales à répétition par tuberculose; laparotomie exploratrice; absence apparente d'obstruction; amélioration; retour des accidents; mort 16 jours après.*

X... Félix, 4 ans, entre à la Charité le 24 juin pour des douleurs abdominales apparues un mois auparavant et revenant par crises plus on moins aiguës.

A l'entrée, il souffre extrêmement, nous le trouvons sur son lit, penché en avant, les deux mains plaquées sur le ventre, se plaignant de toute la région périombilicale. Les traits sont étirés en un masque douloureux des plus expressifs.

L'enfant placé dans le décubitus, le ventre apparaît plat, dur, sans voussures. Les mouvements de la paroi sont limités par l'appréhension, pas de péristaltisme localisé, pas d'empâtement ni de boudin cæcal, pas d'ascite. La contracture généralisée de la paroi gêne d'ailleurs la palpation profonde. Le toucher rectal est négatif; il n'y a pas de collections ni d'œdème inflammatoire en quelque point. Pas de température.

Les seuls renseignements que l'on possède sont : que l'enfant a depuis plusieurs jours vomi chez lui et qu'il a eu de la diarrhée. Cette diarrhée

---

(1) Czerny, in Marmedel, Beiträge zur klin. Chir. B. XIV, p. 23.
(2) Llewellyn. Clinical Notes, in *The Lancet*, avril 1903.

se continue dans le service ; elle est glaireuse, fétide, mais non mêlée de sang. Pendant la nuit qui a précédé l'examen, les vomissements ont été bilieux et très fétides.

Devant ces signes négatifs et à cause de l'allure intermittente des accidents aigus, nous ne nous arrêtons pas à l'hypothèse d'une obstruction La persistance de la diarrhée, la constatation de ganglions cervicaux assez volumineux nous font pencher vers le diagnostic de tuberculose entéro-péritonéale ; des adhérences péritonéales suffiraient pour expliquer les crises de douleurs.

Une laparotomie d'urgence est décidée, tous les moyens médicaux ayant échoué avant l'entrée du petit malade à l'hôpital

L'incision sous-ombilicale médiane conduit sur un intestin délavé, pâle, baignant dans un peu de liquide ascitique non sanguinolent. Tous les ganglions mésentériques sont engorgés, d'autant plus volumineux qu'on approche davantage du cæcum. Pas de granulations sur le péritoine, pas d'adhérences, pas de sténose fixe sur l'intestin grêle ; le cæcum que l'on va chercher dans la fosse iliaque droite est amené difficilement dans la plaie : il est aplati. On ne poursuit pas plus loin l'examen du gros intestin.

Pendant cette exploration, la seule remarque que l'on note, c'est que la moindre pression sur un point de l'intestin y détermine très nettement un nœud de contraction.

Devant l'absence apparente de toute lésion fixe anatomique, l'abdomen est refermé à trois plans de sutures. Pendant six jours, l'enfant accuse une amélioration considérable ; mais ensuite les crises douloureuses abdominales se renouvellent aussi intenses. A ce moment, on nous remet une lettre du médecin qui avait suivi très attentivement l'enfant depuis le début de sa maladie, et qui avait fait le diagnostic d'*invagination intestinale* d'après les constatations suivantes : « A la suite d'une indigestion étaient survenues des coliques très violentes, intermittentes. La palpation de l'abdomen, pendant quelques-unes de ces crises de coliques, avait fait percevoir un *boyau allongé*, *douloureux*, *rénitent et tendu*, au niveau de la moitié droite du côlon transverse. Dans l'intervalle des crises, euphorie, émission spontanée de gaz ; l'émission de quelques selles diarrhéiques et glaireuses est favorisée par l'administration de calomel. »

Avec ces données nouvelles, persuadé que nous avons laissé sur le côlon une ébauche d'invagination chronique qui est la cause du retour des accidents très aigus, nous nous proposons, neuf jours après la première opération, d'intervenir à nouveau pour aller explorer le côlon. Mais la famille du petit malade s'y oppose et l'emmène de l'hôpital ; il survit encore dix jours chez lui, présentant toujours la même alternance de crises et de calme ; la mort survient par obstruction iutestinale prolongée, au bout de ce temps.

En résumé : crises d'occlusion aiguë à répétitions chez un enfant atteint de tuberculose entéro-mésentérique. L'invagination, constatée d'après des signes très nets au début des accidents, n'est pas trouvée au cours de la laparotomie, qui fait néanmoins céder pendant six jours tous les symptômes aigus. Au bout de ce temps, retour des phénomènes d'occlusion; mort quinze jours après.

Dans ce premier cas, l'existence de l'invagination chronique avait pour elle les plus grandes probabilités, bien qu'on ne l'eût pas décelée à l'intervention. Dans le cas suivant, l'invagination fut constatée *de visu* et put être réduite.

Observation II. — *Invagination du segment iléo-cæcal tuberculeux et du côlon ascendant dans le côlon transverse. — Laparotomie. — Désinvagination. — Cæcopexie. — Guérison.*

M... (Michel), 8 ans, entre à Saint-Augustin le 25 janvier 1904 pour des troubles abdominaux datant de trois semaines. Un médecin a porté le diagnostic de hernie ombilicale avec crises douloureuses.

On ne relève rien dans les antécédents héréditaires. Personnellement, l'enfant a eu la coqueluche deux ans auparavant, et plus tard une hémato-conjonctivite qui a laissé après elle un léger leucome. Adénite sous-maxillaire discrète.

L'affection actuelle a débuté par des crises de coliques, bientôt suivies de vomissements fréquents et verdâtres, avec le maximum des douleurs autour de l'ombilic. A plusieurs reprises ces crises se reproduisirent durant la première semaine, puis elles cessèrent, ne laissant après elles que quelques douleurs sourdes et une diarrhée tenace. Les parents, interrogés sur ce point, avaient noté plusieurs fois du sang dans les selles diarrhéiques.

A l'examen, on note que l'abdomen n'est pas ballonné, ni asymétrique, mais seulement un peu tendu; les parois et le diaphragme ont leur jeu normal dans la respiration.

La palpation ne décèle aucune masse dans les fosses iliaques; mais au-dessus de l'ombilic, une pression large un peu attentive révèle une zone assez douloureuse, rénitente, qui semble correspondre à un gâteau profond d'épiploïte, car on la sent surtout nettement quand les grands droits sont relâchés au maximum. Pas de modifications de la sonorité à ce niveau. Pas de matité dans les flancs, mais une rénitence à la pression plus grande vers la fosse iliaque droite, sans douleur. Rien au toucher rectal. La température est normale. Rien au poumon.

La soudaineté du début de ces accidents, les vomissements bilieux, la diarrhée persistante, et le sang constaté dans les selles et le souvenir du cas relaté ci-dessus, nous font discuter la possibilité d'une invagination.

Mais l'absence presque totale des douleurs depuis plus d'une semaine, l'absence de toute crise d'occlusions pendant trois jours d'observation dans le service, font encore cette fois pencher le diagnostic plutôt vers la tuberculose entéro-péritonéale, avec l'hypothèse d'un gâteau épiploïque qui adhérent aux intestins et à la paroi aurait pu, à un moment donné, causer une coudure de l'intestin grêle.

Dans l'une et l'autre alternative, l'intervention nous semble indiquée. Elle est pratiquée le 28 janvier 1904, avec anesthésie mixte au chlorure d'éthyle et au mélange de Billroth.

Une incision sus-ombilicale médiane est menée au niveau de la masse douloureuse profonde. Le péritoine pariétal et viscéral, ainsi que le grand épiploon, ne présentent aucune lésion. Mais l'épiploon relevé, le côlon transverse apparaît un peu congestionné et de dimensions énormes, si bien qu'au premier abord on pourrait le confondre avec l'estomac. Ses parois sont légèrement épaissies; et il semble qu'il soit rempli par un corps étranger assez mou, cylindrique, relativement mobile, comparable à un rouleau de feutre. On attire le côlon hors de la plaie ; il se déplace facilement, y compris son angle droit, au-dessous duquel apparaisse alors les contours en goulot d'un collier d'invagination; dans cet orifice s'engage l'iléon : le segment iléo-cæcal a disparu dans la profondeur du côlon.

Toute cette portion de l'intestin est restée relativement saine; elle est le siège d'une congestion modérée qui se poursuit dans le mésentère correspondant occupé lui-même par de nombreux ganglions hypérémiés.

Pas de plaques de sphacèle, pas d'adhérences ; la désinvagination doit être facile. En effet, de simples tractions douces exercées sur la fin de l'iléon ramènent successivement l'angle iléo-cæcal, le cæcum avec l'appendice et le côlon ascendant à leur position normale.

L'absence de tout étranglement serré et la facilité de la désinvagination expliquent pourquoi les phénomènes fonctionnels ont été si atténués : il s'agit là d'une des formes d'invagination chronique à répétitions. La crise douloureuse, accompagnée de vomissements bilieux, que l'on avait notée vingt jours auparavant, avait dû correspondre à une de ces poussées d'obstruction.

Le cæcum découvert, on constate que ses parois sont infiltrées en masse; elles donnent la sensation du carton mouillé ; l'épaississement est surtout marqué au voisinage de la valvule de Bauhin. L'appendice, dur, mais non ulcéré, et à peine livide, est turgescent. Des ganglions nombreux, violacés et mous, du volume d'un pois à celui d'une noisette, comblent l'angle iléo-cæcal.

Dans le cæcum lui-même, il semble qu'il y ait une tumeur, largement pédiculée sur la face interne, vers la valvule de Bauhin, et du volume d'une amande. Ce peut être une tumeur bénigne de la valvule qui aurait amorcé l'invagination ; nous croyons plutôt à une hypertrophie inflammatoire bacillaire des lèvres mêmes de cette valvule. Pour s'en rendre

compte, on incise longitudinalement le cæcum entouré de compresses : toute la muqueuse apparaît alors vivement congestionnée, quoique sans ulcérations ; de petites hémorragies sous-muqueuses sont visibles çà et là. Les deux lèvres de la valvule, très épaisses, tomenteuses, font un prolapsus de deux centimètres environ dans la cavité du cæcum. On s'assure que l'orifice iléo cæcal est largement perméable au doigt, et on se contente de refermer le cæcum par un double surjet. De telles lésions sont en effet de celles qui peuvent rétrocéder spontanément chez l'enfant quand elles n'ont pss créé d'obstruction. L'appendice est réséqué pour être soumis à l'examen histologique.

De façon à éviter la récidive de l'invagination, on décide de fixer dans la fosse iliaque le cæcum, dont le méso très long permettrait facilement un nouveau déplacement Pour cela, une incision de la paroi est menée sur le bord externe du grand droit : le cæcum est attiré par cette incision vers l'épine iliaque droite et fixé au péritoine pariétal par quelques points de catgut. En outre, une mèche est étalée au devant de lui pour assurer la formation d'adhérences plus étendues.

L'incision sus-ombilicale est suturée à trois plans; l'incision iliaque est également fermée, sauf l'extrémité inférieure par où passe la mèche. L'intervention a duré 50 minutes.

Deux injections de sérum de 250 gr. sont pratiquées dans la journée. L'enfant accuse jusqu'au soir des douleurs abdominales assez vives, en même temps que sa température s'élève à 39°,4. Il fait des gaz dès le lendemain ; et au troisième jour un lavement de sérum ramène une selle non sanguinolente. Le cinquième jour la température est reveuue par oscillations à la normale ; elle s'y maintient désormais. Au premier pansement, fait le huitième jour, la mèche iliaque est enlevée. Réunion par première intention.

Aujourd'hui l'enfant peut être considéré comme guéri (18 février). Il n'accuse plus aucune douleur, et n'a conservé qu'un peu de paresse de l'intestin qui nécessite des lavements tous les deux ou trois jours.

Dans les quatre cas, où la tuberculose intestinale fut notée chez l'enfant, comme cause de l'invagination, deux fois il s'agissait de lésions muqueuses et interstitielles discrètes des tuniques avec adénite mésentérique (nos deux cas personnels), une fois de typhlite ou périty phlite bacillaire (Czerny), une fois d'ulcérations multiples avec adénite (Llewellyn).

Comment des lésions aussi dissemblables peuvent-elles être invoquées à l'origine d'une complication commune ?

On peut l'expliquer facilement. Quel que soit le mécanisme de l'invagination en elle-même, qu'elle débute par le spasme d'un segment de l'intestin qui est ensuite projeté par la poussée

péristaltique dans le segment sous-jacent, suivant l'opinion de Dance, Cruveilhier, Brinton, Rafinesque, qu'il y ait, au contraire, d'abord inhibition et distension paralytique de l'anse malade, dans laquelle pénètre le segment d'amont, ainsi que le le veulent Leichtenstern et Nothnagel (1) d'après leurs recherches expérimentales ; que l'invagination soit directe ou rétrograde, on peut considérer qu'elle se produit lorsque l'onde péristaltique normale, ou une contraction accidentelle, rencontre un point relativement fixe qu'elle refoule devant elle comme un véritable piston.

Ce point fixe peut répondre, soit à une sténose anatomique vraie (par infiltration des parois intestinales, tumeur sessile ou pédiculée), soit à une sténose momentanée, telle qu'un spasme.

Or, la tuberculose de l'intestin réalise précisément ces diverses conditions ; elles peut donner soit des sténoses interstitielles fibreuses plus ou moins serrées, soit une hypertrophie localisée des tuniques qui perdent leur souplesse et leur contractilité (nos deux cas), soit une véritable tumeur (tuberculose néoplasique du cæcum), soit enfin dans sa forme la plus commnne, dite médicale, des ulcérations plus ou moins profondes qui sont le siège de spasmes plus ou moins serrés. Déjà en 1897, M. Lejars avait émis l'opinion que certaines occlusions intestinales, observées au cours de la tuberculose de l'intestin et du péritoine, reconnaissaient pour cause unique des contractures spasmodiques de la musculeuse au niveau des ulcérations de la muqueuse. Plus récemment, M. Bard soutenait la même idée dans un article de la *Semaine méd.* (29 juillet 1903). Parfois aussi (cas de Llewellyn, Jaboulay), le segment intestinal, ainsi rétréci momentanément, sert d'amorce à une invagination ; considérablement réduit dans sa circonférence, il est projeté d'autant plus facilement dans le segment distal, que souvent ce segment est atone et parésié, tandis que la portion d'intestin située en amont, légèrement altérée elle-même par des lésions discrètes de sa muqueuse ou de son revêtement péritonéal, est dans un état de demi-contracture qui rend plus énergique encore l'action de l'onde péristaltique. J'ai pu constater moi-même cette exagération de la contracti-

(1) V. cette discussion in *Nothnagel.* Specielle Pathologie und Theradie, vol. des Maladies de l'intestin et du péritoine, p. 297 et suivantes, 1898.

lité intestinale chez le premier de mes deux petits opérés; il suffisait, en effet, de saisir un point de l'intestin, pendant l'intervention, pour voir aussitôt un nœud persistant de contraction se produire à ce niveau.

En somme, depuis cinq ans, on a recueilli et publié sept de ces cas d'invagination intestinale dus à la tuberculose : trois chez l'adulte (deux cas de M. Jaboulay et un cas de M. Batut, in thèse de Bailly), et quatre chez l'enfant (cas de Czerny, Llewellyn, nos deux faits personnels). Il y a là plus qu'une coïncidence de statistique ; et pour notre part, nous croyons que la tuberculose intestinale doit intervenir assez fréquemment dans la production de l'invagination.

M. Goullioud. — Pour éviter le retour de pareils accidents et se mettre à l'abri du rétrécissement ultérieur, il aurait peut-être été indiqué d'établir une anastomose entre l'iléon et le côlon ascendant.

Dans les cas de tuberculose cæcale que j'ai opérés, l'évolution de la maladie avait souvent été très lente. Les malades avaient eu des troubles prémonitoires parfois pendant 15 et 20 ans. L'anastomose, opération simple dans ces conditions, met à l'abri des rechutes.

M. Villard. — Pourquoi M. Bérard nous parle-t-il d'invagination chez son premier malade ? Il ne l'a pas constatée et les signes donnés par lui ne sont pas probants.

M. Bérard. — Le médecin qui avait observé cet enfant, le Dr Barbier, de Vienne, était très affirmatif et avait diagnostiqué une invagination.

Je répondrai à M. Goullioud que je n'ai pas fait l'anastomose parce que les lésions tuberculeuses paraissaient limitées et au début.

Séance du 25 février 1904.

Présidence de M. Horand.

M. Tixier, secrétaire, lit le procès-verbal de la précédente séance. (Adopté).

*
* *

KYSTES HYDATIQUES MULTIPLES DE LA CAVITÉ ABDOMINALE.

M. Vincent. — A l'occasion du procès-verbal, je demanderai à M. Goullioud pourquoi chez sa malade, qui présente des kystes hydatiques multiples de la cavité abdominale, il n'interviendrait pas à nouveau. On perçoit nettement actuellement un grand kyste hydatique du foie, il serait facile d'en pratiquer tout au moins le drainage.

M. Goullioud. — Il est bien évident que je suis tout disposé à ouvrir ce grand kyste intra-hépatique. Je n'attends que la permission de la malade : elle est actuellement dans un état satisfaisant ; elle peut vaquer à ses occupations et s'effraye d'une nouvelle intervention. Mais il est indiqué de faire chez elle une intervention simple qu'elle supporterait très bien.

*
* *

LYMPHO-SARCOME DE LA PAROI ABDOMINALE.

M. Rochet. — De L..., Louis, 33 ans. Pas d'antécédents héréditaires. Début il y a six mois par une éruption généralisée de nodules cutanés ressemblant à de l'érythème polymorphe, sans que l'on note rien de particulier dans les antécédents personnels du malade. Pas de troubles généraux à ce moment.

Quelques-uns de ces nodules se résorbèrent spontanément en laissant place à une cicatrice déprimée pendant qu'un autre

situé au niveau de l'ombilic prenait une extension plus marquée au point de former une tumeur plus volumineuse. A son entrée, en octobre, on note en cette région une masse saillante de coloration rouge brun tendant à filer du côté de l'aine droite où il existe des ganglions assez volumineux. Cette masse augmente progressivement de largeur, son relief diminuant au fur et à mesure de l'évolution de la maladie (cet affaissement a semblé coïncider avec le traitement antisyphilitique donné sur les instances de la famille) ; elle envahit toute la partie périombilicale et abdomino-inguinale droite. Dans le courant de décembre, éruption nouvelle autour de la tumeur de petits nodules superficiels dans l'épaisseur de la peau et sous-cutanée, de coloration rouge brun. Cachexie progressive. Température de 38°,5 à 39°,5 les trois dernières semaines. Signes d'épanchement dans la plèvre droite. Mort le 19 janvier 1904.

A l'autopsie, on note l'existence d'une tumeur volumineuse infiltrant toute la paroi abdominale dans les limites signalées plus haut; épanchement hémorragique dans la plèvre droite et le péritoine. Noyaux de généralisation dans la rate et au niveau de la vésicule biliaire et du cholédoque.

Rien aux reins ; foie volumineux sans noyaux secondaires.

Épaississement considérable du mésentère, et surtout du mésocôlon sigmoïdien parsemés d'une grande quantité de petits ganglions.

L'examen histologique, dû à l'obligeance de M. Paviot, révèle l'existence typique du lympho-sarcome; fin réticulum formant des mailles dans lesquelles sont contenues des cellules rondes lymphatiques.

Cette observation est intéressante en elle-même à cause de la rareté des cas analogues qui ont été signalés, et aussi des considérations auxquelles elle donne lieu.

Le diagnostic tout d'abord en avait été difficile. Il ne s'agissait pas évidemment d'un cas de cancer vrai de l'ombilic, malgré une certaine ressemblance macroscopique qui pouvait en imposer. Contre cette hypothèse, en effet, on avait le souvenir des nodules qui s'étaient spontanément résorbés, fait qui ne se produit jamais dans la carcinose vraie. L'analogie était plus évidente, tout au moins au début, avec les cas décrits par Kaposi sous le nom de sarcomatose cutanée idiopathique. Dans ces cas cependant on a une prédominance des phénomènes aux

membres et à la tête et l'évolution en est plus lente (dix à quinze ans).

L'examen histologique d'un fragment biopsé vint lever tous les doutes et montrer qu'il s'agissait sans nul doute d'un lympho-sarcome, c'est-à-dire d'une tumeur du tissu lymphatique et ayant ce tissu comme point de départ. Il est probable que l'affection a dû d'abord être localisée en un point de l'organisme, un ganglion, et vu l'importance des lésions trouvées au niveau du mésentère et du mésocôlon, il est assez rationnel d'admettre que c'est en ce point qu'ont débuté les accidents ; il s'est produit ensuite une brusque éruption de nodules secondaires, dont l'un deux, celui de la région ombilicale, plus directement en rapport avec le point originel, a pris un développement considérable.

La filiation des accidents ainsi comprise paraît assez logique, et d'autre part permet d'apporter un peu de clarté dans la classification des différentes tumeurs cutanées : sarcomatose de Kaposi ou de Perrin, mycosis fongoïde, lymphadénie, etc., qui jusqu'à présent rentrent dans des cadres assez mal limités et sont le plus souvent décrites comme étant des tumeurs primitives de la peau. On peut admettre que les phénomènes cutanés observés dans un certain nombre de cas ont été le plus souvent secondaires à la lésion limitée d'un point de l'organisme, et il serait bon actuellement dans les observations analogues de rechercher minutieusement, soit pendant la vie, soit à l'autopsie, le point de départ possible qui passe le plus souvent inaperçu. Ceci jetterait peut-être un jour nouveau sur la nature de ces différentes tumeurs et permettrait de créer des entités morbides plus nettes et de faire rentrer dans des cadres plus précis les différentes tumeurs cutanées décrites comme primitives, tumeurs qui n'étaient peut-être que secondaires à une lésion profonde ou même superficielle passée inaperçue, du moins dans un certain nombre de cas.

En somme, plusieurs de ces cas de tumeurs multiples de la peau, décrits si diversement et si diversement interprétés, ne sont peut-être que l'éclosion sur la peau de noyaux de généralisation, au lieu d'être des entités morbides primitives. Ces noyaux sont secondaires, soit à une tumeur profondement cachée et restée silencieuse en clinique, soit à une tumeur de la peau elle-même, mais dont le début isolé a passé inaperçu et

qu'on n'a pas eu le loisir d'observer alors qu'elle était solitaire.

M. Horand. Pourquoi M. Paviot conclut-il à une tumeur primitive du mésentère ?

M. Rochet. Parce que dans la peau on ne peut pas rencontrer de tumeurs lymphosarcomateuses primitives.

M. Tixier. Les considérations si intéressantes que vient de nous exposer M. Rochet, à propos de son malade, m'entraînent à vous parler de quelques observations cliniques que j'ai faites depuis longtemps déjà. Il s'agit de l'importance que l'on peut attacher à la constatation, chez un individu porteur d'une tumeur quelconque, de taches pigmentaires, de tumeurs cutanées bénignes, d'angiomes, de nævi, etc., sur son revêtement cutané. La présence de ces petites tumeurs cutanées serait en faveur de la nature maligne du néoplasme principal.

Voici comment et dans quelles circonstances j'ai été conduit à cette hypothèse. En 1896 ou en 1897, étant encore interne, j'aidais mon maître le Prof. Maurice Pollosson à pratiquer l'ablation d'un gros épithélioma de la grande lèvre. Chez cette femme, j'avais été frappé du fait qu'elle présentait sur le ventre, les jambes une quantité de petites tumeurs cutanées, rougeâtres, ressemblant à des angiomes. Elle racontait que ces tumeurs étaient apparues dernièrement et qu'elles coïncidaient avec la naissance de son affection vulvaire.

Dans le cours de l'opération, je demandais à M. Pollosson d'enlever une de ces petites grosseurs, ce qu'il fit avec sa bonne grâce habituelle. J'envoyais un fragment à M. Paviot qui en fit l'examen histologique, et me répondit qu'il s'agissait d'un léio-myome malin de la peau.

J'ai été tellement frappé par ce cas que depuis je me suis toujours appliqué à rechercher ce signe chez les malades atteints de cancer. Voici ce que j'ai constaté.

Chez ces malades, on rencontre du côté des téguments très souvent des modifications de colorations locales, des taches pigmentaires, des nævi, des angiomes. Quand on les interroge, on apprend que parmi ces productions quelques-unes existaient depuis la naissance et n'ont donc aucune importance au point de vue qui nous occupe, mais que d'autres ont apparu depuis peu. Souvent ces malades en ignorent même l'existence, et il faut attirer leur attention sur elles pour qu'ils vous déclarent que sûrement ils n'en étaient pas anciennement porteurs.

J'ai constaté ce signe avec une prédilection marquée dans les cas de cancers viscéraux et spécialement de cancers de l'estomac. Je me suis parfois amusé à assurer avant l'intervention, dans des cas douteux, l'existence du cancer, sur la constatation de ces tumeurs cutanées. Très souvent le diagnostic opératoire ou nécropsique a confirmé mon opinion.

Depuis que j'ai un service hospitalier à ma disposition, j'ai fait noter

avec soin sur mes observations l'état du tégument chez mes cancéreux. J'ai été surpris de la valeur inattendue de ce petit signe.

Je n'avais pas l'intention de vous parler aujourd'hui de ces recherches, et j'ai comme un regret de l'avoir fait si tôt. Je juge, en effet, qu'il faudrait un nombre considérable d'observations pour pouvoir formuler une opinion ferme. Ce travail, je suis en train de l'exécuter : c'est dans quelques années seulement que je serai peut-être en mesure de donner des résultats précis.

Je demanderais à mes collègues s'ils ont eu l'occasion de faire des constatations semblables. Je serais heureux d'avoir leur opinion sur ce sujet intéressant.

J'ajouterais qu'alors que mes premières recherches remontent à sept ans au moins, je ne prétends pas au mérite de la priorité, car, en 1902, je crois, un auteur allemand, Leser, a fait une communication dans le même sens, en collaboration avec son assistant Muller. Freund, en 1899, et Hollander, en 1901, avaient déjà attiré l'attention sur ces faits cliniques.

C'est donc une question à l'étude.

M. Villard. J'ai eu l'occasion d'observer une malade atteinte de sarcomatose cutanée chez laquelle l'évolution se fit en sept à huit ans. J'ai vu sous mes yeux régresser quelques-unes des tumeurs qui avaient atteint le volume d'un œuf. A leur place il présentait simplement des taches brunâtres.

Ces faits sont contraires aux règles que l'on attribue classiquement à la généralisation cancéreuse. Pourquoi alors s'efforcer de faire rentrer ces cas de sarcomatoses cutanées dans le cadre des généralisations malignes ? Il y a une évolution propre à la sarcomatose de la peau.

Dans le cas de M. Rochet il pourrait y avoir eu des lésions primitives du côté péritonéal ayant envahi la peau.

Quant aux taches cutanées, aux nævi, etc., que vient de nous signaler M. Tixier chez les cancéreux, je les ai souvent observés. Je connaissais le résultat de l'examen histologique fait par M. Paviot à la demande de M. Tixier.

J'ai remarqué en effet souvent chez les malades ayant dépassé 50 ans l'existence de ces petites tumeurs de la peau. J'étais même arrivé à en tenir compte dans mes diagnostics douteux et en rattacher l'origine à la présence d'un cancer chez mes malades.

Dernièrement ce signe m'a même induit en erreur. Chez un homme de 50 ans, présentant une volumineuse tumeur ligneuse de la fosse iliaque, j'avais remarqué la présence sur son tégument cutané d'un grand nombre de ces taches, et ce signe m'avait fait pencher vers le diagnostic de cancer. Or l'examen histologique de la tumeur enlevée répondit tuberculose à forme hypertrophique massive.

D'ailleurs, si on examine à ce point vue un grand nombre d'individus ayant dépassé l'âge de 45 ou 50 ans on est frappé de la grande fróquence de ces petites tumeurs. Et il s'agit d'individus en pleine santé, n'ayant aucun accident morbide. J'en connais personnellement plusieurs que je suis depuis des années et qui continuent à se très bien porter.

J'admettrais que ces individus sont plus prédisposés à être atteints de tumeurs cancéreuses, parce qu'ils ont une sorte d'hyperplasie cellulaire. On sait bien du reste que les cancers ont une certaine affinité pour les malades porteurs de tumeurs bénignes.

Aussi je ne crois pas qu'il faille considérer cette présence de petites tumeurs cutanées comme un signe certain de cancer.

M. Bérard. — Je ne dispose pas d'éléments statistiques personnels assez nombreux, pour me prononcer sur la valeur de la constatation des tumeurs cutanées nævifornes multiples, comme signe de présomption en faveur d'un cancer viscéral latent. Les communications de Hollander et Deser sur ce point ont été l'objet de réfutations de la part de Gebel et Rosenbaum, pour qui les nævi multiples, survenant chez les vieillards, sont des productions banales, sans signification pathologique spéciale (1).

Je veux simplement rappeler un cas que j'ai présenté à la Société de chirurgie en 1902, où précisément la constatation de tumeurs fibreuses sous-cutanées et de nævi cutanés très nombreux, chez une femme atteinte d'autre part d'une volumineuse tumeur abdominale, nous avait fait porter successivement, à M. Tixier et à moi-même, le diagnostic de cancer de l'ovaire inopérable.

Or, l'état général se maintenant satisfaisant au bout de plusieurs mois, je me décidai à intervenir. Je pus ainsi pratiquer l'ablation d'un énorme kyste multiloculaire, adhérent en totalité à la paroi et à l'intestin. Cette femme guérit ; elle est encore vivante actuellement, sans récidive. Mais en outre, quand je vous la montrai trois mois après l'intervention, les tumeurs sous-cutanées et cutanées que nous avions constatées lors des premiers examens, avaient notablement rétrocédé ; certaines d'entre elles même avaient disparu totalement et ne sont pas revenuss depxis.

Ce cas prouve, comme l'avait dit d'ailleurs Hollander, que les tumeurs et les nævi multiples des téguments peuvent s'observer en concomitance avec des tumeurs bénignes profondes, même en dehors de la neuro-fibromatose. En outre, il est intéressant de rapprocher la rétrocession des néoplasies tégumentaires chez notre malade à la suite d'uue ovariotomie, d'une évolution analogue spontanée de certains noyaux sarcomateux de la peau, chez le malade de M. Rochet.

M. Tixier. — Comme j'ai eu soin de le dire au début de cette discussion, je n'ai jamais eu l'intention de décrire un nouveau signe du cancer.

---

(1) V. *Semaine médicale* de 1902, p. 147.

Je me suis laissé aller à parler d'observations cliniques que je fais depuis 7 ou 8 ans et à demander à mes collègues s'il étaient en mesure de me fournir des documents à ce sujet.

C'est lorsque j'aurai une statistique considérable portant, tant sur des cancéreux que sur des individus sains, que je pourrai fournir des résultats probants. Cette statistique, je suis en train de l'établir ; quand elle sera assez riche, je me permettrai de revenir sur cette question.

M. Rochet. — La maladie décrite par M. Kaposi évolue dans des limites extrêmement variables de 1 an à 7 ou 8 ans.

Dans le cas que M. Villard nous a rapporté, il y a-t-il eu un examen histologique ?

Je ne suis pas compétent pour discuter les considérations microscopiques sur lesquelles M. Paviot s'appuie pour soutenir son opinion. Il faudrait que notre collègue pût venir lui-même nous les exposer.

*
* *

HÉMI-RÉSECTION DU COUDE PAR L'INCISION LATÉRALE INTERNE UNIQUE.

M. Gangolphe. — Voici rapidement résumée l'histoire de cette jeune malade que j'ai l'honneur de vous présenter sept jours après son opération.

J... Marie, 27 ans, culottière, est tombée sur le coude, il y a deux mois. Il en est résulté une luxation du coude droit en arrière, qu'un médecin et un rhabilleur n'ont pas pu réduire. La malade vient à l'hôpital avec les signes classiques d'une luxation du coude en arrière.

Je pratique immédiatement l'hémi-résection du coude (extrémité inférieure de l'humérus) par l'incision latérale interne unique. La cavité sigmoïde du cubitus et la cupule radiale sont remplies par des formations fibreuses et périostiques que j'enlève aisément.

Cinq jours après, on fait le premier pansement et on enlève le drain.

Aujourd'hui même, septième jour après l'opération, j'ai enlevé les fils. La plaie est parfaite : les mouvements de flexion et d'extension se font dans une étendue de 45 degrés environ.

M. Vincent. — Ce résultat immédiat est excellent, mais il est utile d'attendre avant de se prononcer d'une façon définitive. On sait quelle

est l'importance d'un traitement post-opératoire longtemps prolongé. Au point de vue technique, ce résultat fait honneur à son auteur.

M. Gangolphe. — Il s'agit d'une adulte, c'est pourquoi j'ose espérer que ce résultat fonctionnel se maintiendra. J'insiste sur le fait que le drainage a été supprimé au 4e jour et la mobilisation immédiatement commencée.

M. Vincent. — Chez les enfants on peut avoir des résultats déplorables. Je suis depuis plusieurs années un jeune garçon chez lequel j'ai dû, à trois reprises, pratiquer une résection du coude. Malgré l'ablation large des surfaces articulaires, le sacrifice fait de propos délibéré du périoste, la mobilisation précoce, prudente, non irritative, j'ai eu les trois fois une ankylose complète.

Le Gérant, Dr Vallas.

Séance du 10 mars 1904.

Présidence de M. Horand.

SUTURE DES AILERONS DE LA ROTULE POUR FRACTURE CHEZ UN VIEILLARD.

M. Vallas présente un homme de 59 ans, opéré par sa méthode de suture des ailerons, pour une fracture transversale de la rotule, et guéri avec un résultat fonctionnel très satisfaisant, malgré son âge.

Au sujet de cet opéré, M. Vallas fait observer qu'il tend de plus en plus à diminuer la durée de l'immobilisation qui suit l'intervention. Il n'attend pas la réunion osseuse pour enlever le premier plâtre; actuellement c'est du huitième au dixième jour, qu'il enlève cet appareil, en même temps que les points de suture de la plaie opératoire. Et précisément ce malade, au neuvième jour après l'opération, était capable de détacher le talon du lit.

Après l'ablation du plâtre, M. Vallas fait pratiquer du massage au lit, puis de petits mouvements de flexion dans le genou. Le trentième jour, l'opéré se lève avec des béquilles, qu'il abandonne rapidement pour marcher sans aide. D'ordinaire, comme chez le malade d'aujourd'hui, la réunion osseuse est alors parfaite, sans qu'on retrouve le moindre écartement entre les deux fragments.

L'an dernier, M. Vallas a opéré en mars, un jeune homme de 25 ans, auquel il a suturé les ailerons. Or cet homme était capable, au mois de septembre, de faire le travail de porte-bennes dans les vendanges, ce qui implique le transport sur

l'épaule de fardeaux de 80 à 100 kilog., à travers les terrains accidentés des vignes.

M. Vincent félicite M. Vallas d'un aussi beau succès obtenu aussi rapidement et lui demande quelques détails au sujet de sa technique opératoire.

M. Durand. — M. Vallas vient de vous montrer les résultats aussi brillants que rapides obtenus par la suture des ailerons dans la fracture récente de la rotule. M. Vincent a un peu élargi le débat, cela m'engage à vous dire que les résultats obtenus par cette méthode dans les fractures anciennes, ne sont pas moins excellents. Je vous ai présenté, il y a trois ans, un malade opéré par le procédé Vallas, pour une fracture ancienne. Il est entré dans mon service, il y a quelques mois pour de nouveaux malheurs et je puis ainsi vous donner la suite de son observation.

Je vous ai présenté ici ce malade à peine guéri. Sorti du service, cet homme, dont le poids est voisin de 100 kilog., avait repris sa pénible profession de carrier, et les fonctions de son genou lui avaient permis d'en continuer tous les efforts et d'en remplir toutes les obligations. Ceci démontre quels bons résultats avait donné la méthode, car marcher toute la journée au milieu des éboulis de pierres, en portant de lourds fardeaux, suppose un état excellent du genou. Le malheur voulut qu'il fut victime d'une explosion. Un bloc de pierre vint écraser le genou malade, détacher l'insertion tibiale du ligament rotulien et ouvrir l'articulation qui dut être drainée, pour arthrite, à l'hôpital de Saint-Etienne. Il résulta de ce nouvel accident que le genou avait une solidité insuffisante, par désinsertion du triceps, et n'avait que des mouvements trop incomplets. Après une tentative de restauration qui échoua, je résolus une arthrodèse qui devint une véritable résection, car j'eus beaucoup de peine à coapter. Actuellement mon malade est guéri et solide. Si on ne considère, dans l'histoire des malheurs de ce genou, que les résultats de la restauration rotulienne ancienne, on doit retenir que cet homme avait guéri au point de reprendre sa profession de carrier, c'est je crois une démonstration suffisante de la valeur de la méthode.

M. Albertin a eu, dans trois cas de suture des ailerons rotuliens pour fracture, des succès complets. Il a remarqué, comme M. Vallas, que les opérés ont dès le quinzième jour, la notion que leur genou est assez solide pour demander à quitter leur gouttière plâtrée : M. Albertin laisse néanmoins cette gouttière jusqu'au trentième jour.

M. Vallas a exposé dans la *Revue de Chirurgie* de 1902, son procédé qu'il n'a pas modifié depuis dans ses lignes essentielles. Il communiquera à M. Vincent des radiographies où le col osseux est des plus évidents.

Le cas de M. Durand l'a intéressé d'autant plus que lui-même n'a eu

l'occasion de pratiquer la suture des ailerons, dans des fractures anciennes, qu'une ou deux fois. Dans ces cas d'ailleurs, les conditions ne sont plus aussi favorables que pour les fractures récentes ; il faut par de larges débridements, détruire tous les tissus fibreux interposés entre les fragments et remettre en somme la fracture au net, avant de rapprocher les ailerons.

*
* *

TRAITEMENT DES FRACTURES DU NEZ.

M. Martin. — Au Congrès international de 1900, j'ai présenté deux instruments destinés au redressement des nez fracturés.

A ce moment je ne pouvais parler que d'applications expérimentales, sur le cadavre, des appareils que j'avais imaginés.

Depuis lors, j'ai eu l'occasion à plusieurs reprises, d'appliquer cliniquement les principes que j'avais établis, et j'ai pu les mettre en pratique dans le traitement des fractures du nez. Je puis rappeler cinq observations de fractures récentes traitées par ce procédé, et j'ai l'intention de traiter d'après les mêmes principes les fractures anciennes vicieusement consolidées.

Des deux instruments qui me servent à redresser les nez fracturés, l'un est une pince-levier d'un type spécial, permettant de soulever le nez, l'autre, un appareil de contention au moyen duquel on maintient jusqu'à consolidation complète le résultat obtenu.

La pince-levier est constituée par deux branches : l'une, immobile, doit s'appuyer sur le plancher des fosses nasales, et présente à sa partie inférieure un buttoir destiné à empêcher la pénétration trop profonde de l'instrument. Ce buttoir est placé au niveau de l'articulation. La deuxième branche, mobile, est constituée par deux leviers du premier genre dont les extrémités s'articulent par un système à glissière. De ces deux leviers, l'un correspondant au manche de la pince, est droit ; l'autre, au mors, est coudé. Il résulte de cette disposition que la pression sur les manches rapproche ceux-ci, mais écarte les mors. C'est l'extrémité de cette branche mobile qui vient appuyer sur la face postérieure des os propres du nez, et les sou-

lève en avant avec une force qu'on peut graduer à volonté, suivant la pression exercée sur les manches (fig. 1).

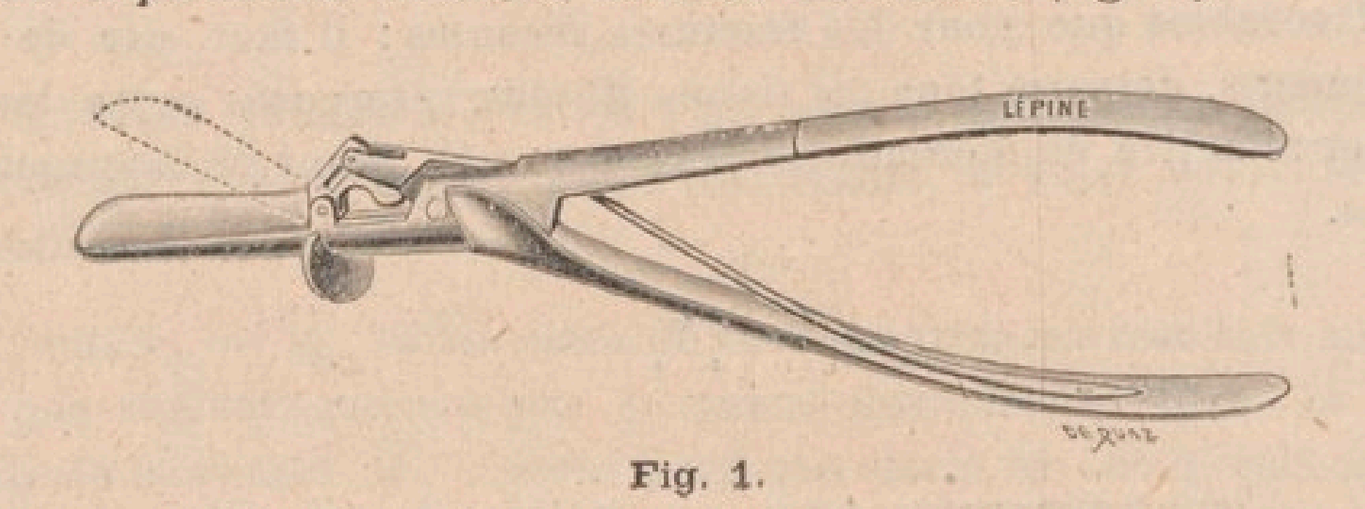

Fig. 1.

L'appareil de contention est formé de deux lames horizontales en caoutchouc durci, s'introduisant d'avant en arrière sur le plancher des fosses nasales, de chaque côté de la cloison. Sur l'extrémité antérieure de ces lames, sont articulées deux autres lames qui peuvent s'écarter des deux premières comme les branches d'un compas, au moyen d'un levier mis en jeu par une vis. Elles viennent appuyer par leur bord supérieur sur la face postérieure du nez (fig. 2).

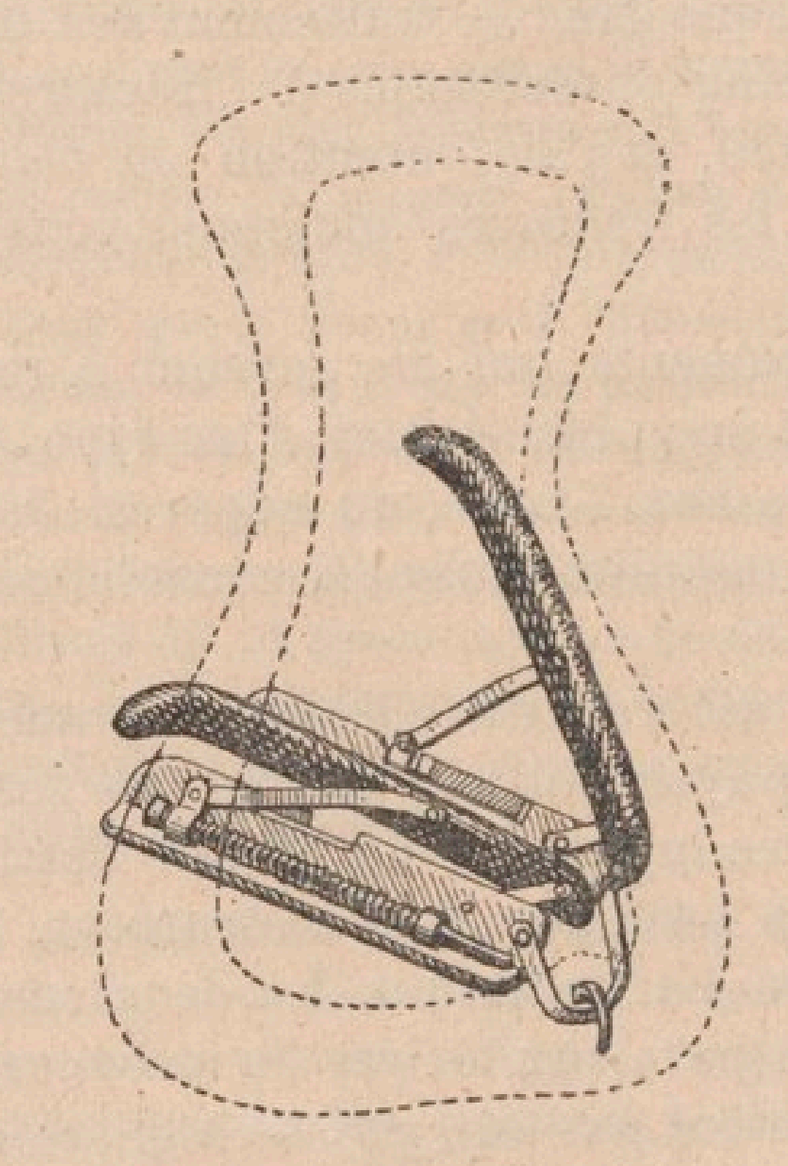

Fig. 2.

Malgré les services que m'a rendus cet appareil de contention, je me suis aperçu qu'il ne s'appuyait pas uniformément sur toute la longueur de la face postérieure du dos du nez ;

cela tient assurément au genre d'articulation des branches qui limite sur ce point leur mouvement ascensionnel.

Afin de remédier à cette imperfection qui, dans quelques cas, peut avoir des inconvénients, et pour donner plus de souplesse et d'élasticité à l'ensemble de l'appareil, mon fils a imaginé de libérer les lames par la suppression de leur articulation, puis il a disposé les leviers en deux groupes articulés ensemble, qui s'élèvent et s'abaissent selon les mouvements imprimés à la vis.

Ces leviers, à leur partie supérieure, portent les lames qui, grâce à leur mobilité, exercent une pression beaucoup plus élastique et viennent s'appliquer exactement sur toute la face postérieure du nez, en maintenant la réduction sur tous les points (fig. 3).

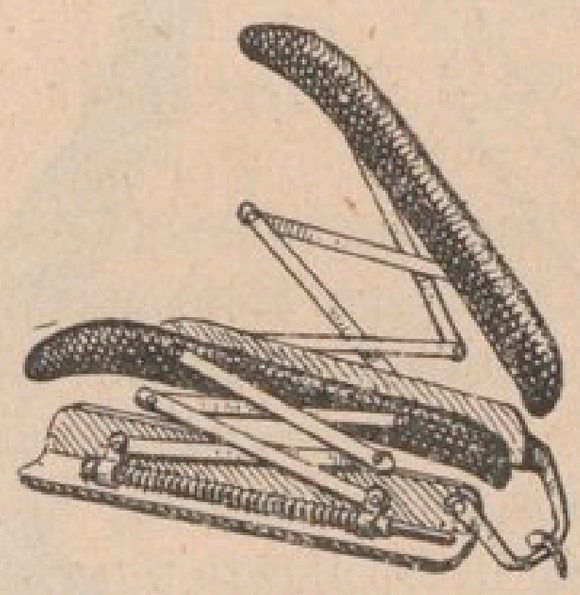

Fig. 3.

L'appareil, du fait de la pression qu'il exerce, aurait une certaine tendance à s'enfoncer dans les fosses nasales ; aussi est-on obligé de le maintenir en place en l'agrafant, au niveau de la sous-cloison, à une pièce extérieure, moulée sur le pourtour du nez, et s'y appuyant exactement. Cette pièce, très légère, est faite en caoutchouc durci (fig. 4).

La pression est réglable à volonté, grâce à la vis qui permet d'obtenir exactement le degré de redressement désiré.

Mes instruments établis, je les ai d'abord expérimentés à l'amphithéâtre ; j'ai cherché sur le cadavre à soulever les os propres du nez. Pour cela je pratiquai premièrement la mobilisation des os par une ostéotomie , qui représente l'opération que je compte appliquer aux fractures anciennes.

Cette ostéotomie fut pratiquée de la façon suivante : par un trou *unique* fait à la peau au niveau de la racine du nez, j'introduisis un foret mu par un tour dentaire, et je fis par voie

sous-cutanée, une série de perforations aussi rapprochées que possible le long du bord supérieur des os propres du nez, à leur union avec le frontal. Puis je coupai avec une mince cisaille ad hoc, la ligne de suture de ces os avec les branches montantes du maxillaire supérieur. Pour cela, je pratiquai une incision sur la muqueuse nasale le long du bord externe des os propres, puis j'enfonçai les branches de ma cisaille de chaque côté de ces os, en prenant soin de soulever en même

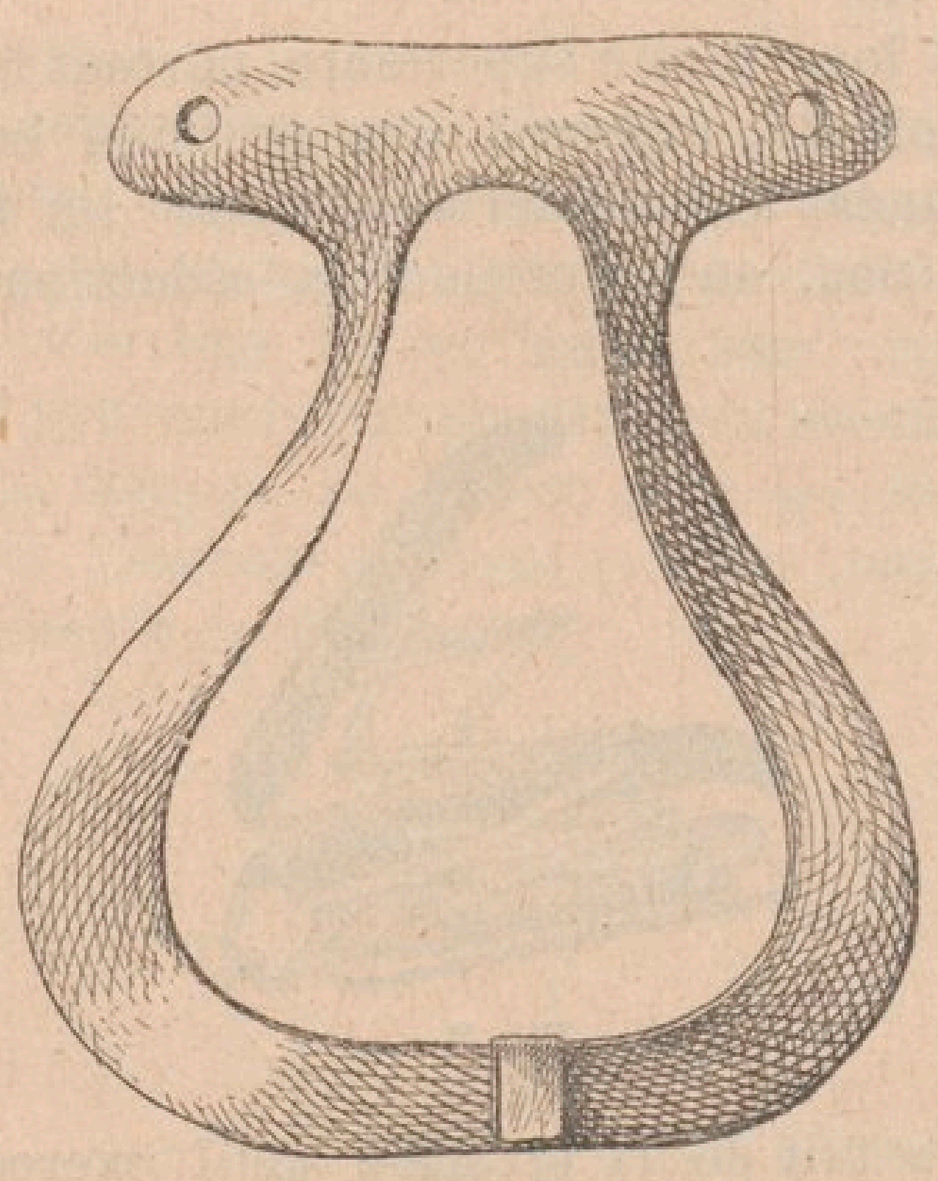

Fig. 4.

temps le périoste pour ne pas intéresser les téguments. Les os propres n'étant plus adhérents que faiblement au niveau de leur articulation avec le frontal, je pus très facilement les soulever avec la pince, car les petits ponts osseux séparant les perforations cédèrent sans difficultés.

Ces expériences me démontrèrent qu'il était facile de soulever avec la pince la charpente osseuse du nez, quand elle est séparée du massif facial. Il fut aisé de conclure que l'on pouvait tout aussi bien soulever et réduire les os propres mobilisés par une fracture récente, et, dans ces derniers mois j'ai traité ainsi avec succès cinq cas de fractures du nez chez des enfants de cinq à dix ans. Je leur applique le traitement de toutes les fractures : dans un premier temps, je réduis les fragments

déplacés — c'est le rôle de la pince ; puis je maintiens cette réduction, et c'est là le rôle de l'appareil de contention.

Chez quatre de mes patients, j'ai employé la pince pour réduire la fracture. Chez le cinquième, j'ai simplement utilisé l'appareil de contention comme agent de redressement. Dans ces quatre premiers cas, examinés peu de temps après le traumatisme, il m'a été facile de relever le nez avec la pince-levier, et, en second lieu de redresser la cloison avec une pince à large mors (fig. 5), puis d'appliquer l'appareil de con-

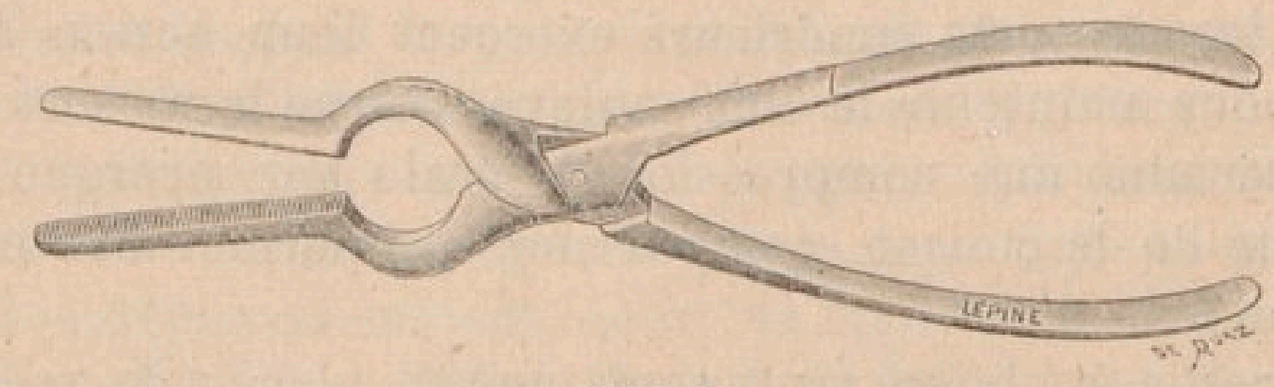

Fig. 5.

tention que j'ai laissé en place pendant un mois ; au bout de ce temps, la consolidation était complète, et le nez avait repris sa forme normale. Cependant la cloison restait encore un peu épaissie et légèrement déviée.

Comme je craignais que cette déviation n'eût plus tard une influence sur la forme que prendrait le nez avec l'âge, je crus devoir secondairement ramener la cloison à sa situation pri-

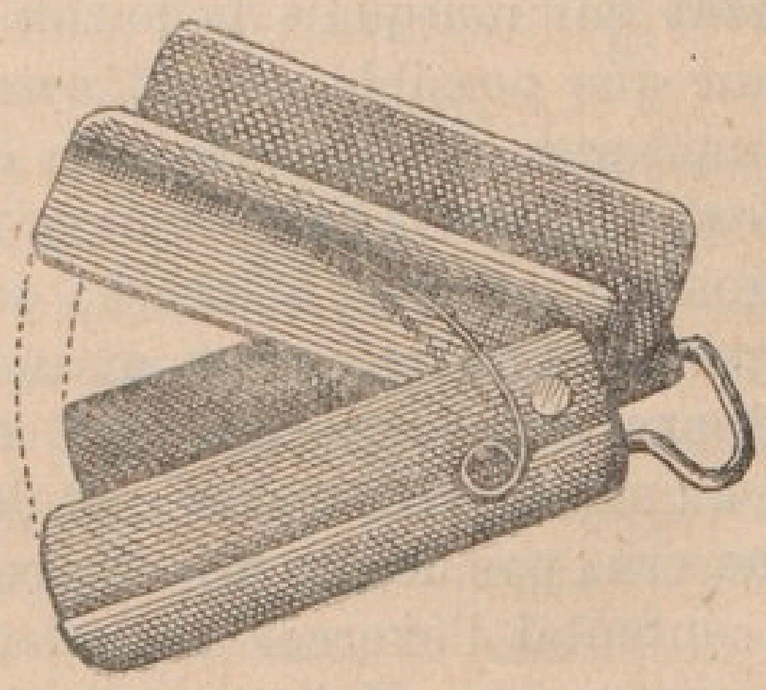

Fig. 6.

mitive. J'y suis parvenu au moyen d'un appareil que j'utilise depuis longtemps déjà dans ce but, et qui est constitué de la façon suivante (fig. 6) : deux lames de caoutchouc durci sont

réunies entre elles à leur extrémité antérieure, par un ressort qui tend à les rapprocher ; ces lames s'enfoncent dans les narines, de chaque côté de la cloison, par leur autre extrémité. Chacune d'elles est doublée à sa face interne par une autre lame de caoutchouc. Ces dernières sont articulées sur les précédentes au moyen d'un rivet placé à leur extrémité antérieure. Elles sont mobiles de bas en haut et obéissent à un ressort placé près de leur point de réunion à la lame externe. En un mot la lame supérieure se meut sur l'inférieure comme une lame de couteau sur son manche. Par cette disposition, on voit que les ressorts supérieurs exercent leur action de bas en haut pour maintenir le nez soulevé, et que le ressort antérieur détermine une compression latérale sur presque toute la hauteur de la cloison, compression qui permet d'obtenir le redressement.

L'appareil a été laissé trois semaines en place ; le redressement de la cloison s'est fait très simplement, et, actuellement, tous mes petits malades sont en parfait état.

Chez le cinquième malade, âgé de 10 ans, que j'ai eu à soigner, le traitement a été un peu plus complexe, car je n'ai pas cru devoir faire le redressement brusque à la pince-levier, et j'ai utilisé l'appareil de contention comme agent de redressement.

En effet, lorsque j'examinai cet enfant pour la première fois, il était impossible d'affirmer la fracture, car le nez était le siège d'un gonflement qui masquait la lésion. Dans le doute, et pour éviter autant que possible une déformation ultérieure, je mis en place un appareil de contention développant une pression très modérée. Je revis le malade trois jours après : à ce moment, le gonflement avait diminué ; on commençait à percevoir une légère dépression, siégeant au niveau du bord inférieur des os propres du nez du côté droit et intéressant en partie le cartilage du même côté. Comme ce déplacement était peu accentué, je ne crus pas devoir faire le redressement à la pince, et je me contentai d'exercer une pression plus forte avec l'appareil de contention. Mais ces pressions ne tardèrent pas à occasionner des douleurs assez vives au niveau du foyer de fracture, ainsi que des maux de tête qui s'accrurent au point de m'obliger à diminuer la pression exercée par l'appareil. Je dus même, un soir, l'enlever complètement, et ne le replacer que le lendemain.

Pendant près de six semaines que dura le traitement, je dus alternativement augmenter et diminuer la pression, pour ne pas déterminer de trop vives douleurs.

J'insiste particulièrement sur les difficultés que j'ai éprouvées dans ce cas par suite de la nécessité où je me suis trouvé de m'écarter de ma ligne de conduite habituelle, c'est-à-dire de n'exercer que des pressions faibles, mais continues. N'ayant pas cru devoir faire dès le début le redressement brusque, les pressions que j'ai dû exercer par la suite à l'aide de l'appareil étaient encore trop fortes pour être bien supportées, bien qu'elles fussent à peine suffisantes pour amener le redressement. Je n'hésiterai plus désormais à pratiquer dès le début le redressement brusque à la pince, qui supprime d'un seul coup tous ces inconvénients. Je le ferai dans tous les cas, même si le déplacement est léger, de manière à obtenir d'emblée une réduction parfaite. Je le ferai même quand l'œdème traumatique masquera en partie la lésion, car on risquerait, en attendant la disparition de celui-ci, d'éprouver plus tard des difficultés à la réduction. D'autre part, s'il n'existe pas de fracture, on ne risque rien à faire une tentative de réduction prudente avec la pince.

Quoique la réduction s'obtienne très rapidement, il est bon d'employer l'anesthésie générale, qui facilite singulièrement l'opération. On peut faire une anesthésie de très courte durée, car le soulèvement du nez ne demande pas plus de 30 à 40 secondes, et la mise en place de l'appareil de contention demande à peine deux minutes.

Dans mes quatre cas, j'ai endormi mes malades au chlorure d'éthyle, qui donne une résolution rapide, et, pour une opération courte, ne présente pas grand danger.

Le principal avantage de cette réduction immédiate, c'est de faire cesser au bout de quelques heures, les douleurs et aussi l'hémorragie qu'on observe souvent. Il ne persiste, pendant la première journée, qu'un peu d'agitation, un peu de lourdeur de tête, résultant du traumatisme.

Pendant les premiers jours, je recommande les injections intra-nasales fréquentes à l'eau bouillie, qui suffisent à maintenir l'asepsie et qui se font très facilement, grâce au faible volume de l'appareil. Tous les cinq ou six jours, l'appareil est enlevé, nettoyé, puis remis en place. Cette petite opération est

parfois un peu douloureuse ; aussi est-il nécessaire de la faire en plusieurs temps et d'attendre quelques heures avant de donner les derniers tours de vis, pour amener la pression au degré voulu ; le degré de pression nécessaire est très nettement apprécié par le malade, ce qui permet de la régler de façon précise.

Chose remarquable, une fois l'appareil réintroduit, le nez cesse d'être douloureux, on peut le toucher, le palper, sans provoquer de douleur. Combien différent était le malade auquel je n'avais pas fait de redressement brusque, qui a souffert pendant toute la durée du traitement, et dont le nez était si sensible que la moindre pression y provoquait de vives douleurs.

Le procédé de traitement des fractures du nez, que je viens de décrire, me semble constituer un réel progrès sur les procédés chirurgicaux jusqu'ici en usage et qui présentent de grandes difficultés, non seulement pour la réduction, mais encore et surtout pour la contention.

Peut-être ai-je exagéré la durée du port des appareils en la portant à un mois, car la consolidation est certainement suffisante avant ce temps. Mais, outre que cette durée assez longue du traitement ne comporte pas d'inconvénients, elle met à l'abri des déformations ultérieures qui pourraient se produire du fait de la rétraction des cicatrices, et qui seraient bien plus difficiles à corriger secondairement ; c'est pour cela que la prolongation du traitement me semble présenter des avantages sérieux.

Comme conclusion, je dirai que la pince-levier, dont la puissance est considérable, permet de réaliser facilement la réduction des fractures récentes. Dans les cas de fractures vicieusement consolidées, ou même dans certains cas de nez ensellés qui sont pourvus de leur squelette, il faudrait faire précéder l'application de la pince d'une ostéotomie analogue à celle que j'ai expérimentée sur le cadavre.

Dans ces conditions, il est difficile d'admettre qu'une fracture, même avec hyperostose, puisse résister, et, d'autre part, avec l'appareil de contention que j'ai décrit, on est certain de maintenir la réduction, celle-ci une fois faite ; l'appareil ne pouvant se déplacer dans aucun sens, le résultat est assuré.

J'en dirai autant pour la cloison, qui est maintenue dans une direction rectiligne par les lames supérieures et inférieures de l'appareil de contention ; elle ne peut se dévier que dans sa

partie moyenne, et lorsque cette déviation se produit, elle est facilement combattue par l'appareil que je vous ai présenté.

Cette étude a remis au jour la question de la tolérance de la muqueuse nasale pour les appareils, tolérance qui a de tout temps été contestée par les chirurgiens, et qui l'est même encore dans le livre magistral récemment publié par MM. Ch. Nélaton et L. Ombrédanne sur la Rhinoplastie.

En 1889 déjà, j'avais apporté des preuves contre cette opinion et montré que la muqueuse nasale peut tolérer des appareils à pression même assez forte, à la condition toutefois que cette pression ne soit ni exagérée, ni surtout trop brusque, et que l'appareil soit aussi immobilisé que possible. Ma communication d'aujourd'hui apporte une nouvelle confirmation de ce que j'avançais alors, et les nouveaux faits qu'elle renferme sont autant d'arguments en faveur de mon opinion.

M. Vincent félicite M. Martin d'avoir obtenu mécaniquement la solution d'un problème difficile de la thérapeutique chirurgicale. Ses appareils sont très ingénieux.

M. Vincent ne croit pas cependant que la tolérance de la muqueuse nasale pour les corps étrangers soit aussi complète que le dit M. Martin ; presque toujours il a vu lui-même ces corps étrangers (drains, mèches) déterminer des sécrétions abondantes et s'opposer à une antisepsie efficace.

Quant à la pince-levier, elle pourrait être remplacée par n'importe quel instrument mousse.

Avec l'appareil redresseur et contenteur de M. Martin, les fragments des os propres du nez sont bien relevés et maintenus. Mais ne risque-t-on pas ainsi de les écarter sur la ligne médiane en les repoussant trop en haut et en dehors ? Pour lutter contre cette tendance, peut-être pourrait-on adjoindre à la lyre qui encadre le nez deux plaquettes latérales qui maintiendraient à leur place normale les os du nez refoulés par l'appareil contenteur.

M. Durand demande à M. Vincent s'il a constaté cet écartement sur la ligne médiane.

M. Vincent. — Certainement, et plusieurs fois il a dû exercer une compression directe permanente sur les os propres pour conserver l'ogive formée par les os propres.

M. Durand. — Dans les fractures anciennes du nez pourtant, l'écartement des os propres tend à se faire surtout par leurs bords externes et

non sur le dos du nez. Il faut même, en pareil cas, en même temps que l'on soulève la saillie dorsale médiane, refouler en dedans les bords externes des os nasaux.

M. Aubert. — Cette question de l'esthétique du nez est d'une importance capitale. Le chirurgien doit orienter tous ses efforts vers la restitution *ad integrum*. Ne sait-on pas que Michel-Ange ne put jamais se consoler d'avoir eu le nez écrasé par le poing d'un rival et mal réparé par son chirurgien ?

M. Martin. — L'écartement médian des os propres, redouté par M. Vincent, doit être peu fréquent avec mon appareil, qui exerce un redressement très progressif. Les fragments sont maintenus par le petit appareil, mais non soulevés. La rétraction cicatricielle des parties molles tend d'ailleurs à rapprocher ces os.

Quant aux fractures anciennes, une fois les fragments mobilisés à la tréphine, ainsi que je l'ai indiqué, la pince à redressement de la cloison doit permettre de les refouler en dedans, et d'éviter l'écartement des bases.

Séance du 17 mars 1904.

Présidence de M. Horand.

M. Bérard, secrétaire, lit le procès-verbal de la précédente séance. Adopté.

*
* *

DE L'UTILITÉ DES INTERVENTIONS CONSERVATRICES DANS LES OSTÉO-SARCOMES MALINS DU MEMBRE SUPÉRIEUR.

M. Gangolphe. — Les résultats satisfaisants obtenus à la suite d'interventions partielles (évidements et résections), dans les cas de tumeurs osseuses à myéloplaxes, sont assez nombreux aujourd'hui pour que cette question de thérapeutique soit généralement admise.

Il n'en est pas de même en ce qui concerne les ostéo-sarcomes malins.

Je pense cependant que, lorsqu'il s'agit du membre supérieur, on peut éviter le sacrifice du membre et recourir de parti pris à la résection d'un segment osseux pouvant comprendre une étendue variable, quelquefois la diaphyse elle-même tout entière.

Les arguments que l'on peut faire valoir en faveur de cette thèse et qui m'ont servi de guide sont les suivants :

1° J'ai toujours vu les malades refuser de prime abord l'opération radicale, amputation ou désarticulation.

Leur proposer cette mutilation, c'est, en général, leur faire quitter le service dans les 48 heures.

Il faut user de diplomatie et le plus souvent prolonger la pé-

riode d'expectation, laisser par suite s'aggraver le mal... avant d'obtenir leur consentement.

On procède alors à une opération purement palliative.

Dans nombre de cas, les patients refusent et vont mourir entre les mains d'empiriques, torturés par le développement et la généralisation du néoplasme.

On peut admettre, en un mot, qu'une notable partie des sujets atteints d'ostéo-sarcomes se soustrayent ainsi au chirurgien lorsque celui-ci leur a proposé une mutilation grave, jugée trop pénible pour eux.

S'ils y consentent, c'est poussés à bout et à une période trop avancée.

2° L'immense majorité des sujets amputés ou désarticulés succombent dans un délai d'un an environ, à la généralisation thoracique, ordinairement.

C'est donc sans autre bénéfice que la cessation de douleurs, quelquefois d'hémorragies, que l'opéré a fait le sacrifice d'un membre.

L'amputation et la désarticulation ne méritent donc pas d'autre épithète que celle de palliative.

3° Pourquoi ne pas tenter d'obtenir le même résultat à moins de frais, par l'ablation du segment osseux malade ?

Sans doute, on verrait les patients consentir de très bonne heure et facilement à l'opération conservatrice, et peut-être aussi les résultats définitifs seraient-ils différents de ceux qui ont été fournis jusqu'à présent par le sacrifice du membre.

La malignité d'une tumeur, comme sa généralisation, obéissent à des lois encore peu connues. Il n'est pas douteux que leur ablation précoce n'augmente les chances de guérison ; si bien que la simple résection *hâtive* d'un segment osseux devient autrement efficace qu'une amputation *tardive*.

Quant au degré d'utilité du membre opéré, je crois que si l'on se reporte au résultat obtenu dans l'ostéo-tuberculose, il sera sans doute satisfaisant et sûrement supérieur à celui d'un simple crochet.

4° Au surplus, c'est suivre dans la chirurgie osseuse, la même pratique que dans la chirurgie générale. Fait-on autre chose neuf fois sur six dans les cas de tumeurs du sein, du rectum, de l'utérus, de la langue, etc. ?

Je suis donc partisan de proposer aux sujets atteints d'ostéo-

sarcome périostique ou supposé tel, la résection du segment malade quand elle est possible, et non l'amputation.

Je ne les crois pas exposés davantage à la généralisation, et le fait de conserver le membre les engage sûrement à consentir à une opération hâtive.

Les observations que je puis apporter devant vous ne sont malheureusement pas des *cas choisis*.

Mais elles montrent qu'il y a lieu d'être satisfait d'avoir choisi cette voie.

Dans un premier cas, il s'agissait d'une jeune femme admise dans mon service il y a deux ans environ, pour une soi-disant fracture non consolidée, de la partie moyenne de l'humérus droit.

L'examen me permit de mettre en doute ce diagnostic.

En raison d'un léger renflement fusiforme, j'admis une fracture pathologique.

L'incision exploratrice permit de constater qu'il en était ainsi. Nous étions en présence d'un ostéo-sarcome, ainsi que démontra l'examen histologique. La malade consentait à être opérée à la condition que l'on fît l'impossible pour conserver son membre.

Cela entrait absolument dans mes vues et je ne fis rien pour l'en dissuader.

Une longue incision pratiquée à la région antéro-externe du bras me permit d'enlever à peu près la totalité de la diaphyse. Inutile d'ajouter que je fis tout mon possible pour m'éloigner de la lésion : la méthode sous-périostée n'est pas de mise.

Le temps le plus délicat fut celui du dégagement du nerf radial.

En effet, la situation anatomique de ce tronc nerveux rend sa blessure facile en pareille circonstance.

L'opération se passa très simplement et un appareil orthopédique, consistant essentiellement en un tuteur brachial avec gouttière anti-brachiale, articulée au coude, permit à la malade l'usage de l'avant-bras et de la main.

Revu un an plus tard, le sujet continuait à se servir du membre opéré.

Dans le courant de l'année dernière, au mois de juin, je proposai à un homme d'une soixantaine d'années la résection de la moitié supérieure de l'humérus, pour un ostéo-sarcome,

ayant donné lieu à une fracture spontanée, et qui s'accompagnait de battements avec expansion. Il refusa.... Je l'ai perdu de vue.

Enfin j'ai pratiqué, il y a quelque temps, l'ablation d'une volumineuse tumeur de l'humérus chez une jeune fille.

M. Molin vous a présenté le néoplasme et je vous ai montré la malade dans la dernière séance.

Voici l'observation et l'examen histologique de la lésion :

OBSERVATION.

Cette malade entre dans le service pour se faire enlever une tumeur volumineuse siégeant à l'union du 1/4 supérieur et des 3/4 inférieur du bras droit.

Antécédents héréditaires. — Rien de remarquable. Père et mère bien portants.

Ne signale rien dans ses antécédents collatéraux.

Antécédents personnels. — Rien dans son enfance. Toujours bien réglée jusqu'à ces jours-ci. S'enrhume facilement l'hiver, pour ne se rétablir, parfois, qu'au bout d'un ou deux mois. Tousse et crache un peu depuis quelques jours.

Son histoire. — Il y a six ans, la malade est tombée sur l'épaule droite. Elle a conservé pendant une quinzaine de jours des ecchymoses apparues rapidement. Elle a souffert pendant deux ans de douleurs d'abord tenaces mais jamais bien vives, puis de plus en plus faibles et provoquées seulement par les mouvements. Toutefois, l'impotence n'était pas très marquée.

Tout a disparu et pendant deux ans la malade s'est très bien portée. Mais voici qu'il y a trois ans, les douleurs reviennent, d'abord simples tiraillements, bientôt et chaque jour plus vives, presque continues, avec des paroxysmes tout à fait indépendants des mouvements que pouvait faire la malade. Ces douleurs étaient bien localisées à la moitié supérieure du bras et dans le moignon de l'épaule, sans irradier dans l'avant-bras ni dans le cou ; la malade avait seulement parfois des fourmillements dans les doigts, dus à une compression nerveuse précoce sans doute. Tout disparaissait la nuit et la malade dormait bien. Les mouvements étaient libres et le membre droit paraissait encore aussi fort que le gauche.

Depuis un an les douleurs deviennent plus vives, la gêne fonctionnelle s'accentue chaque semaine.

En mars seulement elle constate dans l'aisselle droite, sur l'humérus, à l'union des 3/4 inférieur et du 1/4 supérieur, une tumeur grosse comme une noix, intimement unie à l'os et sur laquelle la peau est très mobile.

Sur les conseils d'un rhabilleur, elle se fait des frictions qui diminuent la douleur mais restent sans effet sur la grosseur. Jusqu'en juin, peu de modifications : la grosseur s'est un peu étendue en avant.

A partie de cette époque l'augmentation de volume devient rapide, bien vite elle fait le tour du bras, soulève le deltoïde en haut, descend le long de la diaphyse. Depuis le mois d'août la douleur est devenue assez vive pour empêcher souvent la malade de dormir. Elle peut à peine soulever de terre un poids de 10 kilogs.

Son état général est resté bon. Elle a maigri d'environ 3 kilogs depuis un an, mais ses différents systèmes fonctionnent bien. L'espèce de bronchite dont elle se plaint depuis quelques jours et qui fait osciller sa température autour de 38° n'est pas sans nous faire craindre quelque généralisation.

Aujourd'hui. — La malade dort mal. Les douleurs sont continues et localisées, avec exaspérations irrégulières et quelques fourmillements dans les doigts. Que la jeune fille essaye de mobiliser son articulation scapulo-humérale, c'est en vain, tant la souffrance est grande. La flexion et l'extension de l'avant-bras sur le bras sont eux-mêmes devenus presque impossibles, si bien que la malade se voit obligée de porter une écharpe. Tous les mouvements de la main, avec la pronation et la supination, ont conservé leur intégrité, mais la force des muscles fléchisseurs des doigts est diminuée.

Le moignon de l'épaule est considérablement déformé par la présence de la tumeur. L'aspect en gigot apparaît nettement étant donné l'amaigrissement et l'atrophie du segment situé au-dessous. La tumeur paraît plus volumineuse que les deux poings. Généralement globuleuse, un peu bosselée, elle fait une saillie marquée du côté de l'aisselle. Sa partie inférieure apparaît assez nettement séparée du reste de la diaphyse. La peau, mobile encore, est tendue et fortement vascularisée, sillonnée de gros lacis veineux. La pression est peu douloureuse ; on ne sent ni battements, ni expansion, ni crépitation parcheminée. Les mouvements passifs imprimés à l'épaule sont un peu pénibles et ne révèlent aucun craquement.

Pas de ganglions notables; mais des saillies irrégulières, comme des noix, filant l'espace delto-pectoral, sous la clavicule.

Le reste du squelette est intact.

Nous avons dit déjà que la malade toussait un peu. Elle paraît un peu affaiblie aujourd'hui ; l'amaigrissement qu'elle accuse est dû sans doute en grande partie aux douleurs et à l'insomnie qui en résulte.

Intervention. — 5 décembre 1903.

L'examen de la malade ne laisse aucun doute sur le diagnostic. Il s'agit d'un ostéo-sarcome occupant et seulement toute l'extrémité supérieure de l'humérus, tête humérale comprise. Sa malignité est évidente : elle ne présente aucun des caractères attribués aux tumeurs à myéloplaxes. Rien ne révèle cependant d'une façon très nette la généralisation que seule

peut faire soupçonner une petite toux sèche. MM. Julliard et Reverdin (de Genève), ont depuis longtemps déjà proposé la désarticulation ; la malade s'y est refusée. Actuellement elle y consentirait à cause des douleurs, mais nous estimons que l'ablation du membre ne lui donnerait guère plus de chances d'être sauvée que l'ablation isolée du segment atteint, c'est pourquoi nous procédons à celle-ci.

Opération. — Incision en U renversée sur l'épaule, la branche antérieure, plus longue, descendant sur la face antérieure du bras.

On coupe le deltoïde près de ses insertions supérieures, tous les muscles qui s'insèrent en avant sur l'humérus ; on respecte le coraco-biceps. Puis ce sont les muscles qui s'insèrent en arrière.

On fait pivoter, on énuclée l'extrémité supérieure par en haut, après incision de la capsule.

Entre temps, on a trouvé dans l'espace delto-pectoral un gros cordon veineux blanc, oblitéré sur toute sa longueur et très dur. Sous le grand pectoral, on trouve de nouveaux paquets blancs très durs qui s'avançaient assez profondément vers le thorax : ce sont des confluents veineux oblitérés.

On sépare le nerf radial de la diaphyse humérale et l'on scie l'os à un ou deux travers de doigt au-dessous des insertions du deltoïde.

On suture la peau qui ne forme plus qu'un tube creux ; on met des mèches et des drains. Pour maintenir le bras en bonne position, on place un appareil plâtré que l'on avait moulé la veille sur l'épaule et l'avant-bras, préalablement entourés d'ouate et de gaze comme d'un pansement.

La malade étend les doigts : le radial est sain.

Examen de la pièce. — La tumeur, plus grosse que les deux poings, pèse 700 gr. Elle mesure 14 cent. de haut et 34 cent. de périmètre. Elle est bosselée, nettement enveloppée d'une coque fibreuse; elle est blanche et développée sur la face interne de l'humérus et sur le col anatomique de cet os. La surface articulaire de la tête est saine.

A la coupe, passant par la tête et le col, on voit une surface blanche, granuleuse. Il semble que la moelle centrale et la moelle sous-périostée aient contribué à sa formation ; en tous cas le tissu compact de résistance a disparu, et la raréfaction est telle, au niveau de ce qui était le col anatomique, qu'on y voit une sorte de fracture. Vers la diaphyse, le canal médullaire présente le même aspect que le reste de l'épiphyse, au moins à la partie supérieure ; mais tout autour le tissu osseux compact, normalement épais au niveau du trait de résection, remonte en s'effilant, en se taillant en biseau par l'intérieur ; il remonte plus haut sur le bord externe que sur le bord interne.

Examen histologique. — Sur les coupes, la tumeur est formée d'une nappe de cellules de différents volumes, ovales ou en fuseau ; elles sont individualisées surtout par leur noyau, car leur protoplasma et leurs

limites cellulaires sont peu ou pas visibles. Ces cellules ne sont pas serrées les unes contre les autres ; elles sont séparées et individuellement plongées dans une substance conjonctive rose et légèrement fibrillée. Les noyaux ovales, fusiformes ou en croissant, sont souvent vésiculeux et nucléolés. En somme, ce n'est ni la tumeur à petites cellules de la moelle osseuse, ni le sarcome fuso cellulaire périostique.

De plus çà et là, si ce ne sont pas de véritables myéloplaxes que l'on rencontre, du moins on voit des groupes de deux ou trois grosses cellules à deux, trois ou quatre noyaux. Pour ces diverses raisons, la tumeur n'est probablement pas très maligne, et, sans être la véritable tumeur à myéloplaxes des épiphyses, probablement n'est-elle susceptible que de récidive *in situ*.

Après l'opération. — La malade s'est mise à tousser et à cracher de la gelee de groseille d'odeur aigrelette ; la fièvre est montée jusqu'à 39°,5. Pendant plusieurs jours l'état général a été inquiétant ; la dyspnée était vive et l'appétit manquait. L'auscultation de la base droite fournissait les signes d'une pneumonie à la deuxième période avec râles sous-crépitants. La malade souffrait peu de son bras ; la main et les doigts n'étaient pas œdématiés ; leurs mouvements étaient conservés. Au dixième jour, premier pansement : la plaie a un excellent aspect. Après on panse tous les huit jours.

Deux semaines après l'opération, la malade commence à se lever, elle tousse et crache encore un peu ; la température est à 37°,5.

Deux mois après, la plaie est cicatrisée.

Résultats, le 17 février. — La malade porte son bras en écharpe ; elle a encore un pansement protecteur, mais plus de plâtre. Toute douleur a disparu. L'état général semble parfait ; pourtant la malade n'a pas revu ses époques depuis l'opération. Elle a engraissé quelque peu.

Les mouvements de flexion et d'extension de l'avant-bras, absolument impossibles auparavant, sont très faciles aujourd'hui pour peu que l'on fixe l'humérus : on sent se contracter les muscles antérieurs du bras, et dans le segment désossé, le coraco-biceps que l'on avait conservé. En arrière, les deux vastes du triceps font l'extension. Le bras fixé, la malade coud, porte la main à sa bouche et se coiffe même sans grande difficulté.

La moitié inférieure du bras est ballante sur l'épaule et la ceinture scapulo-thoracique. Mais si on la mobilise, on ne réveille aucune douleur.

Les résultats seraient donc excellents, n'étaient les récidives *in situ* que l'on peut constater. Le segment désossé s'est rétracté, et dans son épaisseur on ne sent que l'induration uniforme des cicatrices. Mais *au-dessous*, on constate deux choses : 1° du côté de l'humérus un épaississement arrondi et irrégulier de l'extrémité supérieure du segment osseux ; 2° un noyau néoplasique sur le bout veineux périphérique. Aucune dou-

leur à la pression. *Au-dessous*, du côté de la ceinture scapulo-thoracique, on sent en avant le grand pectoral qui s'est rétracté vers ses insertions thoraciques, formant une induration verticale. En dedans, sous la clavicule, vers son milieu, on sent encore un gros noyau très dur semblant s'engager sous la clavicule, le bout central de la veine céphalique est donc le siège d'une récidive. La circulation veineuse superficielle est très développée.

Poumons. — La malade tousse encore un peu et rejette des crachats verdâtres et collants. Submatité, diminution des vibrations thoraciques et du murmure vésiculaire à la base droite. Des deux côtés on entend une respiration rugueuse ; quand la malade tousse, des râles sous-crépitants lointains semblent venir des bronches.

En réfléchissant au détail de ce cas, n'êtes-vous pas amenés à penser qu'une opération hâtive aurait probablement sauvé cette jeune fille ?

Elle y eût certainement consenti. Ce qui la fit reculer, c'est l'idée de l'amputation.

Un point me paraît encore hors de doute ; je ne puis pas intervenir à nouveau par suite de l'envahissement veineux sous-claviculaire et des noyaux secondaires du poumon.

La malade ne souffre plus, a engraissé, se sert sans appareil de son avant-bras, pour manger, coudre, etc.; cela n'est-il pas préférable et tout aussi efficace qu'une désarticulation ?

En recherchant les opérations analogues, j'ai trouvé celles de Heurtaux, Buffet, et de Gersuny.

Heurtaux fit la résection de la moitié supérieure de l'humérus pour sarcome globo-cellulaire de la tête humérale.

La guérison définitive et le bon fonctionnement du membre ont été constatés plus de onze ans après.

Buffet réséqua tout l'humérus en laissant seulement les extrémités articulaires, en juillet 1886 ; en mai 1888, la malade se portait bien, se servait facilement de sa main ; pas de récidive.

Les détails de l'observation me permettent d'établir un rapprochement entre ce cas et ma première observation.

Chez un second malade, pour un sarcome périostique, il réséqua 0,10 centimètres de l'extrémité de l'humérus ; pas de récidives après 5 ans et bon fonctionnement.

Quant à Gersuny (résection de la diaphyse, descendant jusqu'à l'union du tiers moyen au tiers inférieur de l'humérus), il

suivit un manuel singulier. Sous prétexte d'empêcher un ballottement du membre, il crut devoir suturer une partie des muscles de l'avant-bras au moignon du grand pectoral et du grand dorsal, fixer en un mot l'avant-bras au thorax.

Laissant de côté le manuel opératoire étrange, je dirai, qu'un an après, le malade était sans récidive, ayant une musculature aussi développée à droite qu'à gauche.

Il appartient à l'avenir de préciser davantage les règles de l'intervention. On peut toutefois indiquer les traits principaux :

1° L'incision devra permettre d'enlever toute la lésion et de conserver intacts les nerfs et les vaisseaux.

La disposition encapsulée permettra je crois, bien souvent, l'extirpation facile en un tissu sain.

Au bras, le dégagement du radial sera souvent le temps le plus délicat. Il est nécessaire d'avoir bien présent à l'esprit ses rapports anatomiques.

Si on devait le couper, il est permis de considérer les bénéfices de l'opération comme diminués des neuf dixièmes ; la paralysie du radial est la plus grave au point de vue fonctionnel.

2° On sacrifiera largement les muscles, et il ne faut pas se préoccuper du ballottement du membre ; on peut toujours substituer une attelle extérieure à l'humérus déficiant.

3° Il ne faudra pas se hâter de recourir à l'orthopédie, car on sera surpris avantageusement du degré d'utilité du membre conservé, en dehors de toute prothèse.

*
* *

PLAIE DU CERVEAU PAR BALLE DE REVOLVER. TRÉPANATION ; GUÉRISON.

M. Vallas. — J'ai l'honneur de vous présenter un homme qui a subi un traumatisme remarquable du crâne et de l'encéphale.

Il est entré, il y a quelques jours, dans mon service, étant venu de son village sur sa voiture et ayant gagné à pied son lit dans la salle Saint-Louis. Il racontait que, nettoyant un revolver, le cou était parti à son insu pendant qu'il regardait dans la lumière du canon et lui avait fait une plaie à la tête. Je le vis le lendemain matin et on constatait en effet une plaie

d'entrée du projectile dans la région temporale droite. Il n'y avait aucun trouble cérébral. Je remarquai seulement une légère exophtalmie sans altération de la vision ou de la motilité oculaire ; et, phénomène important, un ralentissement considérable du pouls, qui ne battait que 45 pulsations à la minute. Sur ces deux symptômes, je soupçonnai une lésion profonde et décidai une intervention immédiate.

L'incision des parties molles conduisit rapidement sur une perforation du crâne au niveau de l'écaille du temporal. Celle-ci agrandie au davier-gouge, je trouvai quelques caillots sous-dure-mériens. En suivant ces caillots, je fus mené jusqu'à la base du crâne au voisinage de la fente sphénoïdale, ce qui expliquait déjà l'exophtalmie par hémorragie intra-orbitaire. Soulevant de proche en proche le sac dure-mérien, j'arrivai dans la concavité de la grande aile du sphénoïde d'où s'échappa une plus grande quantité de sang noir et de la matière cérébrale en bouillie : j'en sortis environ deux cuillerées à café et je sentis nettement avec la pulpe de l'index une petite perforation de la dure-mère à la face inférieure du lobe temporal. Enfin, à bout de doigt, je perçus la balle libre au milieu des caillots et de la substance cérébrale : j'en fis l'extraction avec une pince hémostatique.

Les suites furent très simples. Le blessé accusa simplement un peu de lourdeur de tête le lendemain de l'opération. La plaie se cicatrisa vite, et je vous présente aujourd'hui le malade qui va quitter le service.

Cet homme a donc eu un séton du lobe temporal avec perte de substance cérébrale assez importante, sans qu'il y ait eu à aucun moment de trouble sérieux de ses fonctions encéphaliques. Le seul symptôme à noter fut le ralentissement du pouls, et c'est lui qui m'a décidé à intervenir. Ce fait, bien connu du reste, a donc une grande valeur comme indication immédiate, et c'est tout l'enseignement à tirer actuellement de cette observation. L'avenir seul pourra dire quelles conséquences pourra avoir sur le cerveau ainsi traumatisé l'évolution ultérieure de la cicatrice.

Séance du 25 mars 1904.

Présidence de M. Horand.

M. Bérard, secrétaire, lit le procès-verbal de la précédente séance. (Adopté.)

*
* *

LAXITÉ ARTICULAIRE, PROBABLEMENT CONGÉNITALE, SANS LUXATION.

M. Écot. — J'ai l'honneur de présenter à la Société un homme qui se trouve en observation dans mon service de Desgenettes pour une malformation articulaire intéressante portant particulièrement sur les genoux et sur les coudes.

Comme vous pouvez le voir, par l'examen dans la station debout et sans vêtements, on remarque immédiatement que les deux jambes sont en hyperextension sur les cuisses. Il y a des deux côtés genu recurvatum, expression prise ici dans un sens général qui se traduit à droite par un angle obtus à sinus antérieur mesurant 160°, et qui est un peu moins prononcé à gauche.

Il n'y a pas de déplacement osseux, — il n'y en a jamais eu d'après l'observé, — pas de valgum, mais peut-être un certain degré de varus. La musculature est réellement puissante, les troubles nerveux sont nuls; l'absence de douleur est totale, l'homme n'a jamais souffert.

Pendant la marche, ainsi que vous pouvez en juger, l'hyperextension s'accentue légèrement, de même que le varus; un roulement alternatif particulier du bassin, de droite et de gauche tend à corriger l'infirmité présentée aux genoux. Les talons

frappent le sol les premiers, mais les empreintes plantaires sont normales et égales. Il n'y a pas douleurs à l'occasion des mouvements.

La marche accélérée, la course, le saut sont impossibles.

Si l'on procède alors à un examen méthodique dans le décubitus dorsal et la position naturelle de repos des membres inférieurs, on note successivement les formes extérieures normales des deux genoux ; un léger choc rotulien à droite, mais avec une intégrité des synoviales ; la forme particulière des deux rotules qui sont un peu petites, triangulaires à bases et angles supéro-externes et internes épaissis ; la laxité rotulienne considérable au repos, mais la fixation forte et normale des deux rotules par les contractions quadricipitales sans tendance à la luxation rotulienne en dehors.

Des deux côtés le ligament latéral externe est allongé notablement, et rien n'est plus aisé que de ramener la jambe en dedans, en extension, au point que l'axe jambier arrive à continuer directement l'axe crural, au contraire de la disposition habituelle. Les insertions ligamenteuses ne sont pas douloureuses.

Les ligaments latéraux internes sont forts et se tendent sous le doigt par des mouvements appropriés ; ils sont moins lâches que les ligaments externes. Le diastasis est moindre en dedans qu'en dehors, mais il existe nettement.

Les ligaments postérieurs sont très lâches, surtout à droite, et l'hypertension s'obtient facilement dans les conditions déjà dites.

Les ligaments croisés sont également altérés : la rotation des jambes sur les condyles fémoraux se fait assez étendue à droite et à gauche, dans l'extension simple et l'hyperextension.

En résumé, on note pour les deux genoux la possibilité d'imprimer dans l'extension simple ou exagérée tous les mouvements anormaux de latéralité, de rotation, de déplacements dans le sens antéro-postérieur, et légèrement aussi dans le sens transversal. Les mouvements de flexion permettent de constater des craquements articulaires assez nombreux et constants.

Aucune altération osseuse à signaler aux membres inférieurs, en dehors de la forme des rotules et d'un développement particulier des tubérosités antérieures des deux tibias. Les arti-

culations de la hanche, du cou-de-pied, du pied sont intactes.

Du côté du bassin, il faut relever que les crêtes iliaques sont épaisses et comme noueuses ; la colonne vertébrale est très souple, mais sans lésion, de même que les côtes et le sternum ; les os du crâne et de la face ne présentent rien à signaler ; pas de signes d'hérédo-syphilis.

Aux membres supérieurs, on ne rencontre que des lésions siégeant aux deux coudes ; il existe des mouvements de latéralité à droite et à gauche dans l'extension, et des craquements articulaires nombreux et constants, comme aux genoux. De plus, l'angle obtus ouvert en dehors, normalement dessiné par les deux segments principaux du membre supérieur placé en extension, est plus petit qu'il ne convient, principalement à droite, et la musculature des membres supérieurs, toutes proportions gardées, est moins accentuée qu'aux membres inférieurs.

Bien que l'homme se plaignait d'avoir toujours été chétif, l'état général est très satisfaisant et l'on ne peut trouver aucun trouble des principaux appareils et systèmes de l'économie. Pas de trace nerveuse constatable, pas de diathèse acquise, pas d'infantilisme, aucun trouble du côté des organes des sens.

Les antécédents personnels paraissent nuls : les résultats d'une enquête demandée dans le pays du soldat X... ne sont pas encore connus. Il est originaire de l'Ardèche et exerçait la profession de cultivateur avant son incorporation, faite en novembre 1903 dans un bataillon de chasseurs à pied. Son changement d'arme prononcé en janvier 1904 l'a fait admettre dans la 14e section de commis et ouvriers militaires d'administration.

Les antécédents héréditaires immédiats méritent une certaine attention : ses parents sont bien portants et jeunes encore ; le père a 50 ans et la mère 40 environ. Il est l'aîné de neuf enfants ; il a eu cinq sœurs, dont deux sont mortes peu de temps après leur naissance, et une autre à 18 ans de lésions ganglionnaires suppurées du cou et de complications pulmonaires ; il a trois frères bien portants, et les sœurs survivantes sont également bien portantes. Nous n'avons pu avoir de renseignements précis sur les grands parents, oncles et tantes de l'intéressé.

En résumé, l'homme est atteint de quelques malformations

osseuses sans importance actuelle, de laxité ligamenteuse considérable des deux genoux et moindre des coudes, et il présente des signes d'arthrite sèche dans ces quatre articulations.

Il ne s'agit ici ni de luxation ou subluxations congénitales, ni de flexion sous-condylienne des tibias, ni de suites de paralysies infantiles ayant frappé surtout les fléchisseurs aux membres inférieurs, ni de genu recurvatum vrai, entité pathologique bien connue et très particulière avec ses désordres neuro-musculaires du quadriceps fémoral, les malformations concomitantes (spina bifida, etc.), intéressant d'une manière spéciale les rotules (absences, divisions, etc.), ni de désordres tabétiques dont la caractéristique aux genoux comme aux coudes consiste dans les tendances nettement hypertrophiques.

De quelle nature sont donc, et cette laxité articulaire sans luxation, et ces lésions d'arthrite sèches et ces nouures osseuses constatées aux crêtes iliaques et aux bases rotuliennes? Le diagnostic pathogénique est difficile à préciser, et si l'on veut chercher les causes capables d'expliquer cette malformation que nous croyons congénitale, jusqu'à plus ample informé, nous pouvons passer en revue celles qui se rattachent à l'embryon, à ses ancêtres, aux parents mêmes.

D'une façon générale, nous serions peu disposés à nous arrêter, soit à un traumatisme survenu à la mère pendant la grossesse, à l'enfant au moment de l'accouchement, soit à une attitude vicieuse du fœtus pendant la vie intra-utérine, ou bien à une compression utérine par insuffisance de liquide amniotique, soit encore à une lésion d'ordre nerveux, médullaire ou cérébrale. Nous envisagerions plus volontiers comme plus probable de la part d'une malformation articulaire primitive ayant frappé surtout les ligaments, et en raison des lésions des cartilages diarthrodiaux, l'influence plausible d'une inflammation ou d'une infection.

L'hydarthrose simple a pu être invoquée pour expliquer des altérations analogues, mais par dessus tout les théories infectieuses sont venues élucider certaines lésions difficiles à comprendre sans l'aide des idées modernes.

Les placentites, les maladies embryonnaires et fœtales, doivent entrer souvent en ligne de compte pour déterminer bon nombre de malformations congénitales. Il est rationnel d'admettre aussi l'action des toxines microbiennes et de mieux

comprendre ainsi les complications de ce genre survenant après une fièvre typhoïde de la gestatrice, une rougeole, une infection tuberculeuse, etc. Trois filles sur neuf enfants sont mortes, la plus âgée paraît avoir succombé à la tuberculose ; elle était le second enfant de la famille ; l'aîné peut avoir également subi l'influence de toxines tuberculeuses ayant déterminé chez lui les malformations que nous constatons aujourd'hui. Nous ne savons rien des causes de la mort des quatrième et septième enfants, mort survenue dans les premiers mois de la naissance ; l'influence de la diathèse tuberculeuse peut encore se reconnaître là.

Sans vouloir discuter plus longtemps cette question si délicate de la pathogénie, je désire mettre en relief deux remarques que l'on fait dès qu'on étudie ce cas si intéressant de laxité articulaire.

Tout d'abord, il est étrange que cet homme qui avait la condition première par excellence d'une luxation congénitale, n'en ait jamais présenté le moindre degré. Peut-être la forte musculature des membres inférieurs peut-elle expliquer cette particularité en même temps que la force et la brièveté relative des ligaments latéraux internes des deux genoux. Encore aurait-il pu présenter une luxation latérale ordinairement incomplète.

En second lieu, cette laxité articulaire considérable sans luxation doit être bien rare, si j'en juge par le savant mémoire du docteur Potel (Thèse de Lille, 1897) sur les malformations congénitales du genou, et qui ne comporte aucun chapitre spécial ayant ce titre.

L'auteur cité considère, en effet, successivement :

1° Les malformations osseuses.

2° Les malformations neuro-musculaires, dont le genu recurvatum (il en rapporte 78 observations).

3° Et les malformations ligamenteuses, dont il donne la classification suivante :

a) Luxation de la rotule ;

b) Genu valgum ;

c) Genu varum ;

d) Luxations congénitales du genou, avec les deux formes : 1) intermittente ; 2) persistante.

C'est uniquement à l'occasion des luxations intermittentes

que le docteur Potel parle des « cas dans lesquels les ligaments du genou sont d'une laxité extraordinaire » ; le membre est normal au repos, mais il se luxe facilement, soit à la volonté de l'observé, soit à l'occasion d'un mouvement spontané ou provoqué dans un sens quelconque. Aucune des observations de M. Potel ne rappelle un cas semblable au nôtre.

D'autre part, les savants étrangers qui s'occupent de malformations congénitales et qui se sont mis en relation avec le docteur Potel, tels que Vota (de Turin), Taylor, etc., ne paraissent pas avoir attiré son attention sur l'entité « laxité articulaire congénitale simple sans luxation ».

Je serais reconnaissant à mes honorables maîtres et collègues de la Société de vouloir bien me dire s'ils ont eu l'occasion de voir des cas semblables et comment ils en comprennent la nature et la pathogénie.

J'ai passé volontairement sous silence la question thérapeutique qui n'était pas à considérer ici : l'homme marche sans douleur et ne réclame aucune intervention orthopédique.

La chirurgie tératologique est à peine née d'ailleurs, et son état actuel ne permettrait pas de tenter autre chose que l'arthrodèse des genoux. En admettant un résultat opératoire parfait, les conditions de la marche deviendraient assurément plus mauvaises quelles ne le sont pour le moment, et les chances de chutes et de fractures possibles augmenteraient d'autant.

M. Vincent a fait un travail récent sur les anomalies de cette nature ; dans son mémoire à la Société de Chirurgie de Lyon sur ce sujet il a réuni sept cas qui tous présentaient comme particularité commune l'absence ou le développement rudimentaire de la rotule au moment de la naissance.

Chez le malade de M. Ecot, la structure du genou est différente, et la rotule seulement un peu déformée. Cette déformation rappelle celle que l'on peut observer chez certains enfants atteints du genu varum primitif, ou replacés en genu varum après une ostéoclasie trop correctrice : alors il y a toujours un certain degré d'hyperextension.

Peut être s'agit-il donc d'un ancien rachitique qui a présenté, en même temps que des troubles de croissance des os de la jambe, cette laxité anormale des ligaments du genou. Ce ne peut être là, en tous cas, qu'une hypothèse.

*
* *

DES FRACTURES DE L'EXTRÉMITÉ SUPÉRIEURE DU CUBITUS AVEC LUXATION DE LA TÊTE RADIALE.

M. Bérard. — Dans la récente discussion de la Société sur les fractures du coude, on a fait allusion aux fractures de l'extrémité supérieure du cubitus avec luxation de la tête radiale, dont M. Annequin (*Lyon Médical*, 1898), après Gérard Marchant et Stanciuslescu avait étudié le traitement.

Voici trois nouveaux cas de ces fractures, intéressants chacun à un titre spécial.

Le premier est réalisé chez cette femme de 50 ans, qui a fait le 25 décembre dernier une chûte de sa hauteur dans un escalier. Le coup porta sur la face postérieure de l'avant-bras gauche, qui devint immédiatement impotent. Un rebouteur consulté fit quelques simulacres de réduction; mais la malade ne retrouva plus dès lors l'usage de son coude gauche. Actuellement, cette articulation est fixée en demi-extension à 120 degrés, avec une gêne d'autant plus considérable de la flexion, de la pronation et de la supination, qu'une arthrite traumatique subaiguë s'est greffée sur la jointure lésée, et a rendu toutes les ébauches de mouvement très douloureuses. Cette arthrite se manifeste par un léger épanchement, avec œdème des parties molles périarticulaires, frottements et craquements entre les surfaces ostéo-articulaires; quelques-uns de ces craquements sont dus au déplacement de la tête radiale, en contact direct avec la face antérieure de l'épiphyse humérale. L'exploration de la région et l'examen de la radiographie montrent, en effet, qu'il y a une *double fracture du cubitus, l'une transversale portant sur la partie moyenne de l'olécrâne, l'autre oblique en haut et en avant intéressant l'épiphyse cubitale au-dessous de la cavité sigmoïde, avec un fragment intermédiaire mobile sous les téguments.*

Outre cette fracture comminutive avec pseudarthrose du cubitus, on constate très facilement que le radius s'est luxé en avant, un peu en dehors et au-dessus du condyle huméral. — Notable mobilité latérale.

Sans doute il s'est agi ici, comme d'habitude, d'une fracture par choc direct du cubitus et d'une luxation simultanée primitive du radius.

A cause de la complexité et de l'ancienneté de ces lésions, à cause de l'arthrite, vraisemblablement non tuberculeuse, surajoutée, j'ai l'intention chez cette malade de me borner à quelques tentatives de réduction, sous anesthésie, et en cas d'échec de m'adresser d'emblée au traitement sanglant. On sait en effet avec quelle difficulté on a réalisé la réduction de telles fractures et des luxations radiales concomitantes, même quand on l'a tentée de suite après le traumatisme. Dans notre cas, en outre, l'arthrite très douloureuse et tenace est une indication de plus de réséquer la tête radiale, et, s'il le faut, de modeler le fragment inférieur du cubitus jusqu'à ce qu'il puisse être ramené au contact du fragment intermédiaire olécrânien. Sans doute le coude ne retrouvera pas tous ses mouvements après cette intervention, mais du moins il sera solide, utilisable et indolore.

Le deuxième cas a été recueilli par moi en 1901, salle Saint-Pierre, à l'Hôtel-Dieu. Ainsi qu'on peut le voir sur la radiographie, la fracture du cubitus était unique et encore plus rapprochée de la base de l'olécrâne, si bien que nous avions affaire à un de ces traumatismes qu'avant la radiographie on classait parmi les luxations du coude en avant. En effet, les deux os de l'avant-bras ont passé nettement en avant de l'épiphyse humérale, qui forme en arrière, avec l'olécrâne, une saillie très proéminante.

Comme il s'agissait, là encore, d'un traumatisme ancien, mais chez une femme de 79 ans, que la gêne fonctionnelle était moindre que dans le cas précédent, car le coude fixé jusqu'à angle droit était indolore et pouvait rendre quelques services bien qu'il présentât de la mobilité latérale, je m'abstins de toute intervention.

Dans le troisième cas, dont je vous fais passer également la radiographie, prise sous plâtre, la fractnre était récente et portait beaucoup plus bas, environ à l'union du tiers supérieur avec le tiers moyen du cubitus.

Le blessé, un vigoureux cultivateur de 40 ans, avait été amené à l'hôpital huit jours après l'accident (chute sur le coude). J'avais constaté à l'entrée, outre la fracture du cubitus, la luxation du radius ; et je m'étais efforcé, sous anesthésie, de réduire à la fois fracture et luxation par de vigoureuses tractions exercées dans l'extension. Immobilisation consécutive,

en extension et demi-supination de l'avant-bras. Malgré ces précautions, la fracture fut incomplètement réduite, la tête radiale resta en avant de l'épiphyse humérale, et le coude s'enraidit progressivement par la suite, dans une position voisine de l'angle droit. Le malade s'étant refusé à la résection de la tête radiale, quitta l'hôpital dans cet état, en juin 1901. Depuis, je n'ai pas eu de nouvelles de lui.

En résumé, voilà trois types très différents d'une même variété de fracture de l'extrémité supérieure du cubitus ; dans ces trois cas, la seule complication commune fut la luxation de la tête radiale. Deux fois je ne pus pas intervenir par le traitement rationnel, c'est-à-dire par la résection de la tête radiale : dans un cas, parce que le sujet était trop âgé et la gêne fonctionnelle trop peu considérable, dans l'autre parce que le blessé s'y refusa.

M. Destot. — Cette variété de fracture n'est pas aussi rare qu'on le croyait il y a dix ans, quand fut écrite la thèse de Stanciulescu ; le fait que M. Bérard a pu en observer trois cas en trois ans le prouve encore.

La luxation du radius est toujours primitive, et non progressive comme on l'a aussi prétendu.

Quant à la gêne fonctionnelle qu'elle entraîne, elle est des plus variables : il y a quelques semaines, j'ai radiographié une malade de M. Mouisset, atteinte d'une de ces fractures anciennes, et qui n'avait qu'une limitation trop peu considérable des mouvements du coude pour qu'on lui conseillât une intervention.

En dehors de ces conditions, d'ailleurs, le traitement de choix est bien la résection radiale pour les fractures anciennes et même pour beaucoup de fractures récentes. Je rappellerai à ce sujet un quatrième cas que M. Bérard avait pu observer avec moi, quelques semaines après le traumatisme causal, et où le traitement par la méthode non sanglante avait donné un échec à un chirurgien pourtant très avisé. Personnellement j'ai eu à réduire une de ces fractures ; et ce n'est qu'après six échecs successifs, que dans une septième tentative j'ai obtenu la réduction de la fracture et de la luxation, avec maintien par l'extension forcée et la supination.

Sans doute on a tenté la reposition sanglante. M. Delorme avait ainsi suturé au moyen d'un gros fil d'argent, à l'épiphyse cubitale, la tête radiale, préalablement réduite. Il n'en dut pas moins pratiquer la résection secondaire de cette tête.

*
* *

TAILLE HYPOGASTRIQUE MODIFIÉE POUR ARRIVER A VOIR AISÉMENT LES ORIFICES URÉTÉRAUX DANS LA VESSIE.

M. Rochet. — On peut aisément, au moins dans la plupart des cas, et en modifiant dans ce but, certains temps de la taille sus-pubienne, arriver *à voir* au fond de la vessie incisée, le trigone et les orifices urétéraux ; une fois ceux-ci sous les yeux pour ainsi dire, rien ne sera plus simple que de les cathétériser à découvert.

Pas n'est besoin d'insister longuement sur les avantages qu'il peut y avoir à procéder de la sorte, dans un assez grand nombre de circonstances. Ils se résument ainsi : profiter de l'ouverture vésicale qu'on a été amené à pratiquer pour des lésions vésicales, pour vérifier directement l'état des reins, si on soupçonne des lésions rénales concomitantes.

Après les recherches cadavériques et l'essai de la méthode sur plusieurs opérés, voici les conclusions auxquelles nous sommes arrivés au point de vue du *modus faciendi*.

Le malade est mis dans la position inclinée de Trendelenburg à 45° environ.

Incision transversale de la paroi comme dans le procédé de Trendelenburg, mais ici, petite modification dans l'incision cutanée : petit lambeau à base supérieure quadrilatère. La partie horizontale qui forme l'extrémité libre rase exactement le pubis d'un orifice inguinal externe à l'autre. Les côtés verticaux, ont de 3 ou 4 centim. de hauteur. On verra à quoi il sert.

Le lambeau cutané étant bien dessiné, dans toute son épaisseur, on incise les droits transversalement à 1 centim. environ de leur attache pubienne (laisser amorce pour la suture) à petits coups pour ne pas dépasser le fascia transversalis. On les voit s'écarter et le bout supérieur remonter.

Le reste comme la taille ordinaire.

Décollement du cul-de-sac péritonéal, etc..., mais on s'attache en suivant la face postérieure de la symphyse elle-même à se diriger de suite sur l'origine de la vessie et l'urètre, sur les ligaments pubio-vésicaux, et comme on a un large jour transversal, on dénude la face antéro-inférieure de la vessie sur une surface transversale aussi large que l'on veut (5-6 centim. et plus).

Cette face étant bien exposée, on ponctionne la vessie au bistouri, directement au niveau de l'orifice urétro-vésical et on agrandit l'incision latéralement dans l'étendue qu'on veut. Plus le sujet est gras, plus la vessie est profonde, plus la taille transversale doit être large.

On suture alors la lèvre supérieure à la partie horizontale du lambeau et on peut suturer ainsi les angles latéraux de la plaie vésicale (devenue ainsi losangique par attraction de la lèvre supérieure en haut) par un ou deux points de suture, soit à la peau des parties latérales de l'incision, si on peut, soit aux muscles, ce qui est toujours possible.

La vessie est ainsi *extériorisée* pour ainsi dire, la profondeur du puits diminue moins par *ascencion* de la vessie, très peu mobile en cette portion basse, que par la descente vers elle des plans abdominaux, descente diminuant d'autant la profondeur de l'entonnoir où on manœuvre.

On voit alors le plancher très bien; et l'orifice urétro-vésical, surtout s'il est surmonté d'une saillie prostatique, apparaît nettement, car l'incision descend jusqu'à cet orifice lui-même. Bien entendu, la plaie a été bien asséchée, l'hémostase bien faite, les caillots enlevés, etc., conditions indispensables pour bien voir les détails du plancher vésical.

Les uretères ne se voient pas encore bien; la muqueuse vésicale est mamelonnée et plissée par suite de l'évacuation vésicale elle-même; les uretères sont cachés au fond de ces plis. Ils n'ont pas non plus l'aspect blanc, un peu cicatriciel qu'ils ont sur le cadavre : ce sont de simples petites fentes obliques de 5 à 6 centim. de long; il faut étirer, étaler en quelque sorte la muqueuse ridée du plancher, et pour cela on s'aide de la manœuvre d'une large valve brillante, plate, coudée à angle droit, dont le bec accroche l'orifice urétral et tire en avant cette muqueuse du plancher en la déplissant. Elle sert, en outre, de miroir placé derrière la symphyse. On aperçoit alors très bien le trigone et on peut : 1° voir couler l'urine des uretères; 2° les cathétériser si on veut.

Une fois l'inspection faite, on enlève les fils provisoirement placés entre la peau et la vessie. On rétrécit par quelques points l'ouverture transversale un peu large de la vessie, en la limitant à ce qu'il faut pour laisser passer les tubes de drainage. On suture enfin *avec soin* les extrémités des droits qu'on rap-

proche en allant tirer sur leur bout supérieur remonté; on procède, en un mot, comme après une taille de Trendelenburg ordinaire.

Les conditions sont plus ou moins favorables, suivant la conformation anatomique des sujets, suivant les cas pathologiques pour lesquels on est intervenu sur la vessie. Les cas les plus difficiles sont ceux de sujets obèses, à parois abdominales très tendues, peu dépressibles, à gros squelette pubien derrière lequel la vessie se cache tout entière, ou ceux dans lesquels la vessie est le siège de papillomes, d'ulcérations, etc., et saigne facilement.

Cette recherche systématique des orifices urétéraux après le taille n'augmente pas la gravité de la taille transversale ordinaire; la durée de l'opération est un peu allongée, voilà le seul inconvénient, et encore faut-il observer que ce n'est pas une augmentation de durée bien considérable en général; parfois même est-elle insignifiante.

Nous terminons en faisant remarquer que nous n'avons jusqu'ici fait nos recherches que sur des hommes; nous ne pouvons donc dire si, chez la femme, les conditions sont plus ou moins faciles que chez l'homme.

M. Ruotte. — Je n'ajouterai que quelques mots à la communication de M. Rochet, notre intention à tous les deux étant de poursuivre ultérieurement nos études sur cette question.

Au cours de nombreuses dissections sur la région prostato-vésicale, j'avais trouvé quelques sujets chez lesquels il m'avait été possible d'isoler très facilement et très complètement la prostate de la muqueuse urétrale, sans inciser cette dernière, par un véritable décollement, ce qui m'avait fait espérer qu'en suivant la voie périnéale, on pourrait peut-être enlever la prostate en laissant la muqueuse urétrale dans son intégrité. Mais j'ai vite reconnu que cette disposition était trop exceptionnelle pour servir de base à une méthode opératoire générale. J'avais remarqué aussi qu'en dénudant par voie sus-pubienne, la face antérieure de la vessie, jusqu'aux ligaments pubio-vésicaux, et en incisant la paroi transversalement, exactement au-dessus d'eux ou à leur niveau, on arrivait juste sur l'orifice vésical de l'urètre, sur la prostate et la région urétérique; on peut voir les orifices des uretères avec la plus grande facilité et y introduire un cathéter si on le juge à propos.

Les ligaments pubio-vésicaux sont très faciles à reconnaître au toucher et à la vue; je dirai même qu'il semble y avoir au niveau de leur continuité à la vessie un véritable point faible de la paroi de cette dernière;

en appuyant tant soit peu le doigt on effondre la paroi et on tombe juste sur l'urètre. On pourrait donc ouvrir la vessie juste à ce niveau en se guidant exclusivement avec le doigt ; mais en remplaçant la section tranversale de Trendelenburg par la section à lambeau cutané, on obtient un jour tellement grand qu'on peut pratiquer son incision vésicale aussi librement que si on avait la vessie devant soi sur une table de l'amphithéâtre. M. Rochet vous a dit combien a d'avantages pour l'exploration intra-vésicale la fixation des bords de la section vésicale au lambeau cutané et aux parties latérales de l'incision ; la vessie soulevée est tendue, est extériorisée, marsupialisée pour ainsi dire.

Connaissant les opérations de prostatectomie sus-pubienne de Freyer, nous avons pensé que cette opération serait beaucoup plus facile en abordant la vessie par la section sus-pubienne modifiée comme on l'a indiqué. Bien que Legueu ait pu, à la Société de Chirurgie de Paris (décembre 1903), se vanter de la facilité avec laquelle il avait énucléé une prostate par section hypogastrique ; en agissant avec le doigt, comme au fond d'un puits, sans rien y voir, il semble toujours préférable de voir ce que l'on fait, au moins à notre avis.

Nous avons donc pratiqué la prostatectomie par cette voie, sur un malade du service de M. Rochet, qui a bien voulu nous prêter son précieux concours. Une fois la vessie incisée et suturée comme nous l'avons dit, nous avons pu explorer tout à notre aise la région du bas-fond, les orifices des uretères, réunies par la barre inter-urétérique parfaitement visible. Du milieu de celle-ci, nous avons conduit une incision, d'arrière en avant jusqu'à l'orifice urétral et intéressant toute l'épaisseur de la muqueuse. Pinçant successivement chacune des lèvres de l'incision, nous avons, à l'aide de la sonde cannelée, disséqué la muqueuse des plans sous-jacents, dans une étendue suffisante pour glisser sous elle le bout du doigt qui trouva immédiatement un plan de clivage, et en quelques instants énucléa sans le moindre effort une prostate déjà volumineuse. Celle-ci enlevée, la muqueuse retomba sur la surface cruentée qu'elle recouvrait complètement et les quelques points qui saignaient furent tamponnés un instant sous le contrôle direct de la vue.

Après hémostase, les sutures temporaires de la vessie au lambeau furent enlevées et la section vésicale suturée, sauf à son milieu où on laissa libre l'espace nécessaire pour le passage des tubes Guyon-Perrier ; il faut dire que nous nous trouvions en présence d'une vessie infectée et qu'on ne pouvait songer à une réunion totale de la vessie que l'on pourrait peut-être tenter dans d'autres conditions. Les droits furent suturés ensuite avec le plus grand soin, ainsi que les bords latéraux du lambeau cutané.

Tubes et fils ont été enlevés ce matin même, au huitième jour, et l'état de l'opéré est aussi satisfaisant que possible.

En terminant, nous ferons remarquer combien il est avantageux de

commencer la libération de la prostate tout au début de l'opération, sous le contrôle de la vue, comme dans une dissection, et en l'attaquant précisément par le point au niveau duqnel la connexion avec la muqueuse sont le plus étroites. Dans la prostatectomie périnéale, c'est justement le contraire que l'on fait ; on ne libère cette partie qu'en dernier lieu, à bout de doigt, ce qui est parfois pénible avec des périnées profonds.

Un détail aussi qui a son importance pour faciliter la reconstitution de la paroi abdominale, consiste à passer au travers des muscles droits, d'un bord à l'autre bord libérés, un gros fil de catgut ou de soie que l'on noue ensuite sur la face antérieure des nœuds en serrant modérément avant de sectionner ces muscles, section que l'on pratique au-dessous du niveau de ces fils. Lorsqu'on veut ultérieurement en pratiquer la suture ; ces fils aident considérablement au rapprochement des deux extrémités musculaires.

M. Horand. Il y a dans ce procédé deux côtés à envisager, d'une part son utilisation dans la taille exploratrice, d'autre part son emploi comme premier temps de la prostatectomie. Il semble désirable que chacun de ces points fasse l'objet d'un discussion spéciale.

Le Gérant, Dr Vallas.

Lyon. — Association typographique, rue de la Barre 12. — F. Plan, directeur.

Séance du 14 avril 1904.

Présidence de M. Horand.

M. Tixier, secrétaire, lit le procès-verbal de la précédente séance. (Adopté).

*
* *

M. Rochet (à propos du procès-verbal). — Dans la communication que j'ai faite, au nom de M. Ruotte et au mien, dans la dernière séance, sur un procédé nouveau de taille hypogastrique, j'ai eu seulement en vue le moyen d'aborder ainsi facilement l'embouchure vésicale des uretères.

C'est à M. Ruotte que revient l'idée de faire de cette taille, dans quelques cas appropriés, le premier temps temps d'une prostatectomie sus-pubienne.

*
* *

RÉSECTION DU COUDE PRATIQUÉE PAR OLLIER, IL Y A 37 ANS ; RÉSULTATS.

M. Gangolphe. — J'ai l'honneur de vous présenter, à titre de document historique et pour rendre hommage à la mémoire d'Ollier, une malade opérée par lui il y a 37 ans.

Le 4 septembre 1867, bien avant la période antiseptique, Ollier pratiqua sur elle la résection totale du coude pour une tumeur blanche. L'amputation avait été proposée par d'autres chirurgiens, c'est dire combien les lésions étaient avancées.

Le résultat est absolument parfait ; la néarthrose est reconstituée sur le type trochlée, et je me propose de vous présenter la radiographie. L'olécrâne, les saillies latérales sont en quelque sorte reproduites ; la solidité latérale est complète ; l'ex-

tension un peu limitée pour le bec olécrânien, la flexion parfaite ; bref, la malade se sert de son bras à peu près comme de l'autre. L'observation ci-jointe montre combien l'infection tuberculeuse peut être tenace sans affecter cependant une malignité trop grande.

Cette malade a subi de la main de M. Ollier, il y a 37 ans, une résection du coude droit pour tumeur blanche. Elle revient nous trouver aujourd'hui pour une affection du genou gauche et pour des troubles urinaires qui sont survenus en même temps depuis un an environ. Les résultats fonctionnels de la résection du coude sont parfaits : c'est sur elle que nous voulons insister.

Quand elle fut opérée, cette malade, âgée alors de 18 ans, souffrait déjà depuis cinq ans. Le coude était devenu volumineux, presque aussi gros qu'elle, dit la malade. Les douleurs étaient vives et la fonction complètement nulle. Mais cette ostéo-arthrite était fermée : il n'y avait pas de fistule.

Après l'opération, la malade resta encore deux ans à l'hôpital. Des abcès se formaient sans cesse, que l'on ouvrait et qui ne tarissaient qu'après l'élimination d'un séquestre. Dans cet état, la mobilisation ne pouvait pas exercer ses bons résultats. Aussi, malgré des massages et de l'électrisation quotidiennes, quand, après ces deux ans, la malade repartit à la campagne, les lésions d'ostéite étaient bien à peu près guéries, mais la fonction restait encore à recouvrer. Cette femme ne pouvait qu'à grand'peine soutenir son avant-bras sans l'aide de la main libre. Elle exécutait quelques légers mouvements, mais gardait le bras en écharpe.

De retour chez elle, elle continua seule la mobilisation et les petits pansements que nécessitaient encore une ou deux fistules. Elle fit, deux ans de suite, une station à Bourbon ; et quatre ans seulement après son départ de l'hôpital, elle quitta son écharpe pour se servir du bras droit presque autant que du gauche. Cependant elle avait eu encore quelques petits abcès qui s'ouvraient spontanément et se fistulisaient jusqu'à élimination d'un séquestre. A partir de cette époque, tout fut fini : jamais la moindre douleur ; jamais le bras droit ne lui fit défaut.

Cette femme avait toujours joui d'une santé robuste.

Aujourd'hui, la malade se sert de son bras droit absolument comme de l'autre. Elle dénote seulement un peu de faiblesse ; et, en effet, les masses musculaires du bras n'ont plus leur relief et leur volume normaux ; c'est beaucoup moins marqué à l'avant bras : la main droite est presque aussi forte que l'autre. — La flexion est parfaite, l'extension un peu limitée, les deux segments du membre faisant un angle de 140° environ. La pronation est parfaite aussi ; la supination est un peu limitée.

Le bras est raccourci de 2 cm., l'avant-bras de 3 cm. environ.

On peut voir à la face postérieure la cicatrice en baïonnette de l'incision. La région est déformée par une dizaine de dépressions infundibuliformes, plus ou moins profondes, tout autour du coude, adhérentes à l'os par leur fond.

La coloration de la peau est normale, sauf au niveau de certaines cicatrices qui sont blanches avec un liseré pigmenté.

Les os de l'avant-bras sont entre eux dans leur rapport normal, encore que l'extrémité supérieure du radius paraisse un peu reportée en avant. Au-dessus d'elle, saillie très proéminente sur l'humérus, reste de l'épicondyle hyperostosé sans doute. En arrière, le cubitus forme un bec très gros et très accentué, un nouvel olécrâne auquel est due sans doute la limitation dans l'extension.

Quand on fait fonctionner l'articulation, on provoque de petits craquements secs dont la malade ne se plaint nullement.

Malheureusement, cette femme fait de nouvelles localisations de sa vieille tuberculose.

Tombée sur le genou gauche, il y a trois ans, elle était restée deux ans sans rien ressentir absolument, quand apparurent vers cette époque de l'année passée de vagues douleurs qui se précisèrent et s'accentuèrent lentement, se produisant indistinctement au repos ou dans la marche. Celle-ci, d'abord peu gênée, devint impossible il y a six mois. Le genou était devenu gros, et bientôt apparut sur la face interne un abcès froid qu'elle fit inciser et qui resta fistulisé jusqu'à ces jours-ci.

Deux autres abcès apparurent encore, qui subirent le même sort. Depuis quatre mois l'affection resta stationnaire avec plutôt tendance à l'amélioration.

Les douleurs, qui avaient été des plus vives, ont même beaucoup diminué, si bien que la malade peut sans peine faire quelques pas aujourd'hui. L'extension complète est indolore, la flexion le serait aussi peut-être, n'était l'empâtement des tissus environnant l'articulation.

Le genou est normal au-dessus de la rotule. Mais au-dessous c'est une tuméfaction énorme, à peau rouge, lisse et tendues, creuseé de trois fistules au niveau des plateaux tibiaux, une de chaque côté du tendon rotulien, une au niveau de la tubérosité antérieure. Le fond de ces fistules est rouge et bourgeonnant. Le stylet fait sentir des fongosités osseuses.

La palpation n'est douloureuse que sur le tibia. On ne sent de fluctuation nulle part, mais une infiltration considérable et dure du tissu cellulaire. La lésion est extra et juxta-articulaire. Il y a des ganglions dans l'aine.

En même temps a évolué une tuberculose du système urinaire. Depuis un an la malade a des mictions extrêmement fréquentes, qui ont été un peu douloureuses pendant longtemps. Elle a eu des urines purulentes

et chargées quelquefois de petits filets de sang coagulé, très rarement uniformément teintées en rose. Elle avait de l'œdème des deux jambes. Sous l'influence d'un traitement interne, la plupart de ces signes auraient rétrocédé depuis quatre mois environ. Les mictions sont restées fréquentes, mais ne sont plus douloureuses. Il n'y plus ni pus ni sang; mais elle a en ce moment un peu d'œdème des pieds et des jambes et un petit disque d'albumine dans ses urines.

Son état général avait été fortement atteint, puisqu'elle avait maigri de 15 kilos. Elle a engraissé depuis trois à quatre mois et se trouve très bien aujourd'hui. Elle ne tousse pas, ne crache pas, mais a pourtant un sommet droit quelque peu induré : il y a de la submatité, de l'augmentation des vibrations et une respiration un peu rude, mais c'est tout.

M. Vallas. — Le résultat obtenu par Ollier chez cette malade est d'autant plus remarquable qu'il s'agissait là d'une forme grave d'arthrite bacillaire du coude, à en juger par les cicatrices étendues et par les traces de nombreuses fistules que l'on voit encore dans la région. L'articulation est solide, bien reconstituée, avec un olécrâne de nouvelle formation bien dans l'axe du cubitus, tandis que d'ordinaire cette apophyse en se reproduisant se dévie latéralement, du côté opposé à l'incision en baïonnette de la résection.

Il serait intéressant toutefois de retrouver les pièces réséquées, et de constater ainsi si une portion notable de l'humérus a été enlevée; car on retrouve chez cette femme le condyle et l'épicondyle très saillants, ce qui n'est pas la règle dans les résections totales.

M. Gangolphe. — Autant qu'on en puisse juger par les renseignements que donne la malade, elle subit pourtant une résection totale étendue. Sans doute, il sera possible d'avoir à ce sujet des indications plus précises.

*
* *

DEUX CAS DE BRULURES ÉTENDUES AVEC CICATRICES VICIEUSES CHÉLOÏDIENNES; EXCISION; AUTOPLASTIE; GUÉRISON.

M. Bérard. — Les deux petits opérés que j'ai l'honneur de vous présenter ont été tous deux victimes d'un accident analogue. L'un avait une brûlure étendue de la région fessière, avec une atrésie chéloïdienne très serrée de la région anale ; il avait de ce fait de l'obstruction chronique avec stercorémie. L'autre, la fillette, s'était brûlée toute la peau du ventre et de la face antérieure des cuisses; il en était résulté une symphyse cicatri-

cielle, avec chéloïdes de l'hypogastre et des cuisses. La vulve, masquée par ce tablier cicatriciel n'était plus que difficilement accessible; la miction se trouvait très gênée; depuis plusieurs semaines, l'enfant, devenue incontinente par regorgement, perdait ses urines. Voici les détails de ces deux observations :

Observation I. — C.... Gaston, âgé de 5 ans, entre à la Charité le 9 décembre 1903, pour une brûlure des deux fesses et de la face postérieure des cuisses, datant de novembre 1902. Le feu avait pris à sa robe.

A l'entrée, il présente encore deux ulcérations non cicatrisées, chacune de la largeur d'une pièce de 5 fr., sur chaque fesse. Le reste de la surface brûlée est recouvert d'une peau mince, violacée, entourant une zone cicatricielle épaisse, chéloïdienne, qui circonscrit l'anus sur une largeur de deux travers de doigt environ. Au centre de cette zone, l'orifice anal apparaît au fond d'un puits chéloïdien fibreux, inextensible, de deux centimètres d'épaisseur; cet orifice admet avec peine le petit doigt, dont l'introduction ne provoque pas de mouvements de contraction réflexe du sphincter.

Les mouvements des cuisses ne sont pas gênés, sauf une certaine limitation de la flexion extrême.

Depuis son accident, l'enfant souffre d'une incontinence permanente des matières fécales. Il semble vider par regorgement une ampoule rectale distendue; et il a le teint plombé, la langue saburrale des constipés chroniques. La première indication nous semble donc de dégager cette banquise stercorale ; le 20 décembre, sous anesthésie au Billroth, je sectionne profondément sur la ligne médiane le secteur postérieur de l'anneau cicatriciel. L'ampoule rectale énorme, qui remplit tout le petit bassin, et qui est bourrée de matières, ne peut être évacuée qu'artificiellement. L'enfant est purgé. Pas de tentative immédiate de restauration.

Le 20 janvier 1904, je procède à la résection de la moitié postérieure du bourrelet chéloïdien périanal, qui, par place, atteint l'épaisseur de 3 centimètres. Un lambeau en V est taillé ensuite dans la peau saine qui recouvre le sacrum et suturé à la muqueuse anale, heureusement restée intacte. Pansement en sifflet; l'enfant est maintenu constipé pendant sept jours, au bout de ce temps, les fils de suture sont enlevés ; la réunion est opérée.

Le 11 février, même intervention sur le secteur antérieur restant de l'anneau cicatriciel ; la peau du périnée antérieur et des bourses est ramenée en arrière et suturée à la muqueuse anale. Même pansement. Même réunion.

Actuellement, on peut constater que la déformation de la région anale est très atténuée, et en tous cas que l'orifice est bordé par de la muqueuse

et de la peau très souples. L'enfant va à la selle régulièrement ; il n'est plus constipé. Le jeu du sphincter est normal. Toute la région est cicatrisée.

Observation II. — Thérèse P..., 3 ans, entre à la Charité le 25 novembre 1903, pour une cicatrice vicieuse, d'aspect chéloïdien, qui soude la face antérieure des cuisses à l'hypogastre. Un an auparavant les vêtements de l'enfant avaient pris feu; les téguments avaient été brûlés à des degrés divers, de l'épigastre jusqu'aux genoux.

Quand cette fillette nous est amenée, la vaste plaie de la brûlure est cicatrisée, mais avec une rétraction notable des parois de l'abdomen. Une large bande cicatricielle, épaisse de près de 5 centimètres, s'étend comme un tablier d'une épine iliaque à l'autre, et envoie un prolongement sur chaque cuisse qui se trouve ainsi soudée en flexion et adduction légère. L'enfant peut se tenir debout, à condition d'incliner le buste en avant. Elle marche à petits pas, avec des mouvements de rotation latérale du bassin.

La vulve, enfouie derrière le tablier cicatriciel, est difficilement accessible à l'exploration. Elle est restée indemne, mais a été refoulée en arrière. Les petites lèvres et le capuchon clitoridien recouvrent l'orifice urétral dans lequel on introduit avec peine une sonde molle. Cette obturation relative du méat a déterminé des troubles de la miction. L'enfant, qui ne se salissait plus depuis un an, urine constamment goutte à goutte; d'où un érythème de toute la région.

Le 4 décembre 1903, intervention sous anesthésie au Billroth. La zone chéloïdienne en H, qui occupe l'hypogastre et se prolonge sur les cuisses est excisée et les membres inférieurs placés dans l'extension. On constate alors qu'une surface de 20 centimètres de large environ et de 25 centimètres de hauteur est dépourvue de téguments.

Pour les cuisses, la réparation de cette perte de substance peut être effectuée presque en totalité par la suture forcée.

Pour l'abdomen, bien que la plus grande partie des téguments restants soit cicatricielle, nous prenons le parti de les utiliser pour une autoplastie. Deux grands lambeaux en aile de papillon, à base inféro-externe sont mobilisés et ramenés vers la ligne médiane où on les suture. Les téguments du périnée, libérés eux aussi, sont attirés en bas et en haut, au prix de quelques tractions, tout est recouvert. Sonde à demeure dans l'urètre.

Ainsi qu'il fallait s'y attendre, une partie des tissus de cicatrice des lambeaux se sphacèle, mais partiellement seulement, laissant des îlots épidermiques qui, en trois mois, se réunissent les uns aux autres. Pendant tout ce temps, on fait des pansements au diachylum, et l'enfant est immobilisée dans une grande attelle plâtrée antérieure, destinée à éviter la rétraction cicatricielle en flexion des cuisses sur l'abdomen.

Aujourd'hui l'enfant est guérie ; toutes les plaies sont fermées. Elle peut se tenir droite, elle marche, court facilement, urine sans peine et n'a plus d'incontinence par regorgement. Les téguments de la cicatrice sont solides, quoique très minces encore. Au voisinage des plis inguinaux seulement la cicatrice tend à s'épaissir. On luttera contre cette tendance par des massages et par des mouvements d'assouplissement des cuisses sur l'abdomen.

En résumé, dans ces deux cas, la même cause, une brûlure étendue, avait déterminé des effets identiques : dans l'un, tendance à l'oblitération cicatricielle de l'anus par une margelle chéloïdienne ; dans l'autre, production d'un tablier fibreux qui soudait les cuisses au tronc et masquait la vulve. Incontinence par regorgement du rectum chez le garçon, de la vessie chez la fille.

Chez le garçon, l'opération réparatrice fut effectuée en plusieurs temps ; avant de faire l'autoplastie de l'anus, il fallait avant tout évacuer le rectum distendu à l'excès par des scybales et par des noyaux de fruits. L'orifice anal fut lui-même refait en deux séances pour éviter que l'infection des fils, si elle se produisait, ne laissât une rétraction cicatricielle totale et définitive. Le résultat fut parfait, car la muqueuse anale au niveau du sphincter était heureusement restée intacte.

Pour la fille, les risques d'infection étant moindres, il fut possible de procéder à la réparation en un temps. L'autoplastie par glissement, combinée à la suture forcée, ne réussit que partiellement. Mais grâce aux îlots épidermiques laissés çà et là par les portions des lambeaux qui se sphacélèrent, la cicatrisation totale par seconde intention s'effectua en moins de trois mois.

Dans l'un et l'autre cas les pansements rares, au diachylum, des ulcérations torpides, eurent le plus heureux effet.

M. Gangolphe. — Je félicite M. Bérard du beau résultat qu'il a obtenu chez l'un et l'autre de ces enfants. Chez le garçon, très heureusement, la muqueuse de l'orifice anal était encore saine ; sans quoi il eût été sans doute impossible de rétablir les fonctions du sphincter.

Pour la fillette, l'emploi de la suture forcée a été des plus utiles. Ainsi que je l'ai montré dans la thèse de Descorneau, cette suture peut rendre de grands services lorsqu'il faut couvrir de vastes surfaces cruentées, pour lesquelles la greffe ou l'autoplastie par glissement ne seraient pas facilement réalisables.

On peut pousser les tractions des téguments dans cette suture jusqu'à un degré extrême. Chez un malade auquel j'avais enlevé un large épithélioma de la cuisse, une fois la suture terminée, je craignais des accidents de sphacèle du membre, car les battements de la fémorale étaient à peine perceptibles au-dessous de la plaie. Pourtant la réunion se fit presque complètement par première intention; et la guérison se maintient encore aujourd'hui, au bout de sept ans.

*
* *

TORSION D'UN UTÉRUS FIBROMATEUX.

M. Goullioud présente un fibrome sous-péritonéal qui a entraîné le corps de l'utérus dans sa torsion. La pièce se compose donc d'un fibrome isolé et du fond de l'utérus, le tout pesant 1670 gr. Le fibrome, plus gros qu'une tête fœtale, est très pesant, car il est ancien et calcifié. Le fond de l'utérus, quoique infiltré de sang, est reconnaissable et porte à sa corne droite une trompe également infiltrée.

Le pédicule de la tumeur, de même que le corps de l'utérus, ont éclaté; et il est difficile de se rendre compte de leurs rapports.

Mais il est évident que la torsion s'est produite au niveau de l'isthme utérin et sur le bord du ligament large gauche: car la trompe et l'ovaire de ce côté n'ont pas participé au mouvement de torsion.

Au moment de l'opération, on n'a eu à couper qu'un pédicule d'aspect fibreux, du volume d'un pédicule ovarien. On n'a pas eu à refouler le fond de la vessie qu'un long travail antérieur d'étirement du pédicule avait dû isoler.

C'est, en effet, chez une vieille fille de 62 ans que cet accident de torsion s'est produit. Elle se savait porteur, depuis une vingtaine d'années, d'une tumeur abdominale mobile, dure, indolore. Le seul détail important à noter dans son passé est une ménopause tardive à 59 ans, sans métrorragies d'ailleurs. A plusieurs reprises la tumeur avait déterminé de légers accidents douloureux, qui s'accompagnaient d'une forte constipation.

Mais c'est en pleine santé que le mercredi 6 avril elle fut prise d'une douleur aiguë, bientôt suivie de vomissements et d'arrêt de la circulation intestinale. Le docteur Givre reconnut

bientôt une torsion de la tumeur avec fièvre légère à 38°,5 et vomissements fécaloïdes.

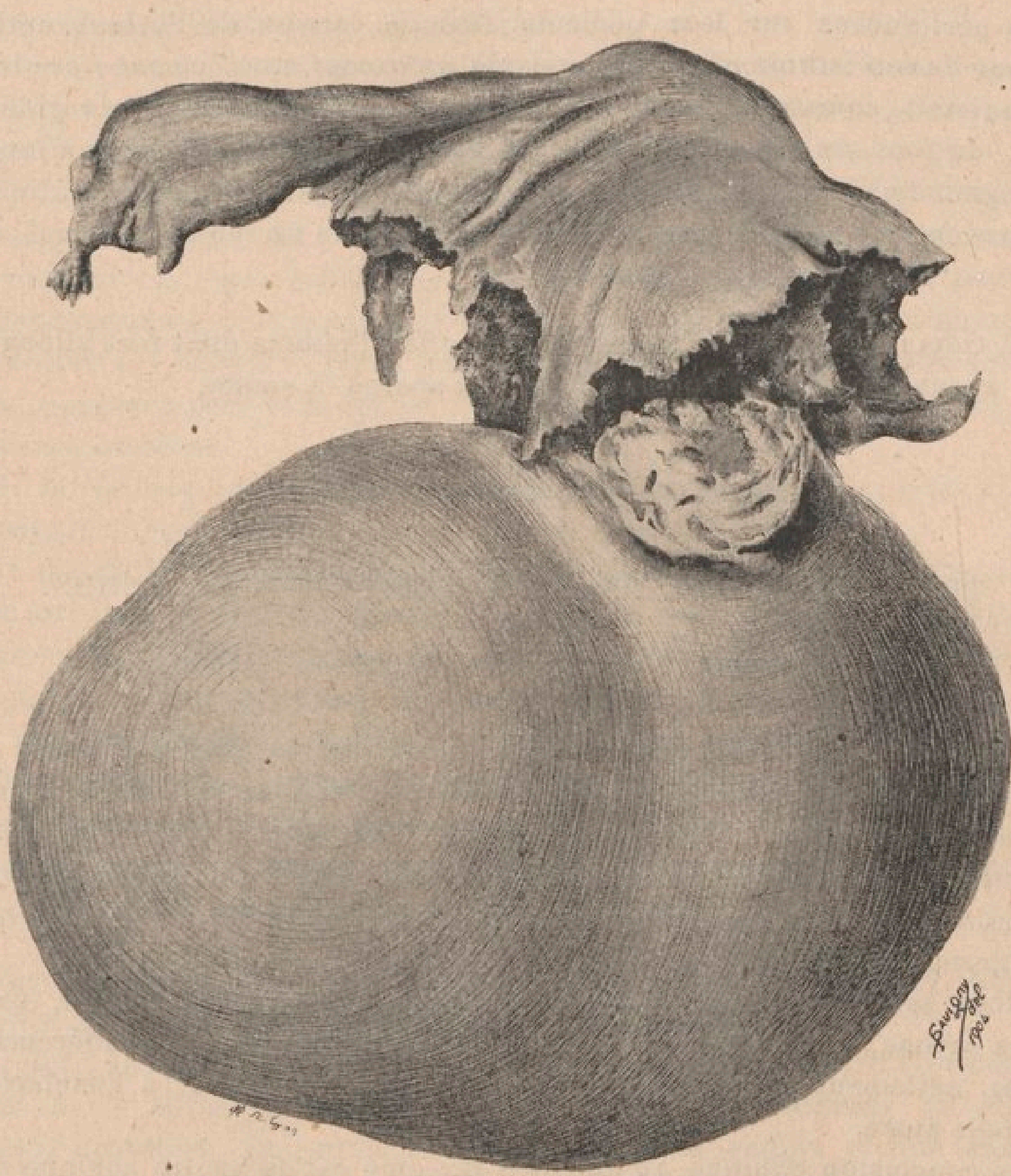

La malade fut opérée d'urgence le samedi 9 avril par ablation de sa tumeur. Les vomissements fécaloïdes ne cessèrent qu'au bout de quatre jours; car ils étaient dus à de l'obstruction intestinale autant qu'à de la péritonite réactionnelle.

La malade va bien actuellement.

Ce fait présente donc un double intérêt : torsion au niveau de l'isthme utérin et accident tardif dû à un fibrome chez une femme de 62 ans.

M. Bérard. — Les cas analogues à celui que vient de nous présenter M. Goullioud ne sont pas fréquents. Au cours de recherches que j'ai faites pour un travail, paru il y a deux ans, *Sur la torsion des tumeurs pelviennes*, j'avais relevé un assez grand nombre de torsions de fibromes sous-péritonéaux sur leur pédicule. Mais la torsion de l'utérus entier autour de son isthme n'avait été relatée qu'exceptionnellement ; et alors il s'agissait, comme dans le fait actuel, de fibromes interstitiels globuleux, du fond ou du corps utérin, qui avaient peu à peu étiré et allongé la région de l'isthme, ainsi que les ligaments larges. Dans ces conditions, la torsion en masse, à peu près impossible dans un utérus normal, se trouvait considérablement facilitée.

M. Goullioud. — Chez ma malade, en effet, l'isthme était fort allongé ; et à aucun moment de l'opération je n'ai aperçu la vessie.

*
* *

TRAITEMENT DES OSTÉO-SARCOMES DES MEMBRES.

Discussion. (*Voir la séance du 17 mars 1904.*)

M. Albertin. — On pourrait croire, d'après la communication de M. Gangolphe, qu'il nous propose la résection comme procédé de choix dans le traitement des ostéosarcomes des membres. Je crois plutôt être l'interprète de son opinion en disant que le chirurgien doit proposer tout d'abord la résection, parce qu'elle a plus de chance d'être acceptée que l'amputation.

Nous savons qu'il est des ostéosarcomes à évolution bénigne, mais nous savons aussi combien il est cliniquement difficile de les différencier assez nettement pour choisir telle méthode de traitement à l'exclusion de telle autre.

La conclusion clinique qu'un ostéo-sarcome est de nature bénigne découle d'une résultante d'impressions qui peuvent s'analyser ainsi : évolution lente de la tumeur, indolence relative de la région, encapsulement et limitation à une portion osseuse, à l'exclusion des parties molles, absence de ganglions, conservation d'un bon état général.

C'est après la constatation de ces signes que dans les observations rapportées dans la thèse de mon élève Pinet, j'avais pratiqué l'ablation du tiers inférieur du péroné chez une petite malade et l'ablation du tiers supérieur du squelette de la jambe chez une autre.

Opérées depuis quatre ans et deux ans et demi, ces malades vont très bien et n'ont pas trace de récidive.

Dans deux autres cas plus anciens (je suppléais M. Maurice Pollosson à l'Hôtel-Dieu vers 1895), j'avais pratiqué la résection diaphysaire de

l'humérus ; mais la récidive dans la cicatrice m'obligea dans les mois qui suivirent l'opération à pratiquer la désarticulation de l'épaule. Je n'ai pas eu de nouvelles de ces derniers opérés.

En résumé, en présence d'un ostéo-sarcome on peut proposer d'emblée la résection et la pratiquer immédiatement.

Si la résection n'est pas scientifiquement la méthode de choix à opposer à tous les ostéo sarcomes, on peut cependant soutenir qu'elle sera acceptée quand la mutilation serait repoussée par le malade.

Si vous proposez d'emblée l'amputation à un malade et qu'il la refuse, il est probable qu'il ne se soumettra à ce moment à aucune opération. Si vous lui aviez proposé la résection, il l'aurait acceptée.

Les résections pratiquées d'une façon hâtive et en plus grand nombre, parce que proposée à la place des amputations, elles seront mieux acceptées, pourront peut-être suffire dans un assez grand nombre de cas de tumeurs osseuses.

Si la récidive se produit, les malades étant surveillés, il y aura lieu d'amputer itérativement.

Je me rallie volontiers aux conclusions de M. Gangolphe, si elles sont bien ce que je crois : proposer la résection de préférence à l'amputation, pour la faire mieux accepter par les malades et permettre au chirurgien d'opérer plus tôt et dans de meilleures conditions. Une résection hâtive me paraît préférable, en effet, à une amputation trop retardée.

Avec ces réserves, la résection peut être considérée comme l'opération de choix à proposer d'emblée aux malades. Elle peut suffire dans nombre de cas; elle sera la première étape vers le sacrifice du membre si le caractère malin de la tumeur se révèle secondairement.

M. Gangolphe. — Je suis heureux d'entendre confirmer par M. Albertin les indications que je formulais précédemment.

Il est impossible de prime abord et même après incision d'affirmer à coup sûr la nature bénigne ou maligne des tumeurs osseuses au début de leur évolution. Le problème thérapeutique est simple si l'on admet comme moi qu'il faut les extirper.

Sans doute, s'il s'agit d'une tumeur à myéloplaxes d'un type avéré, on peut faire le curetage ; mais je crois que l'extirpation doit en général être utilisée.

Quand on est en présence d'une tumeur suppurée maligne, s'il s'agit du membre supérieur, et s'il n'existe pas d'indication absolue de sacrifier le membre, je soutiens qu'il faut conserver celui-ci tout en faisant l'ablation large de la lésion. En agissant systématiquement ainsi, au lieu de proposer toujours l'amputation, on verra les malades consentir de bonne heure à l'opération, et les résultats s'amélioreront.

Nous ignorons trop encore dans quelles conditions, à quel moment, une tumeur se généralise pour affirmer que cet espoir serait vain.

La jeune fille que je vous présente aurait accepté l'intervention conservatrice proposée il y a dix-huit mois ou deux ans, tandis qu'elle a refusé la désarticulation ; et quand je l'ai opérée, la tumeur pesait près d'un kilogramme, mesurait 30 cent. de périmètre et 14 cent. de hauteur ; les veines étaient envahies ; bref, la généralisation était faite et la récidive a déjà lieu dans les bouts veineux périphériques et centraux. Or, reportez-vous à l'examen histologique. On nous dit que la malignité était peu grave et surtout locale ! Opérée il y a dix-huit mois ou deux ans, elle aurait peut-être *la vie* sauve et *son bras*.

J'insiste encore sur ce point qui me paraît au-dessus de toute argumentation, Les interventions conservatrices pour tumeurs osseuses supposées malignes sont aussi justifiées que celles pratiquées journellement pour le cancer du sein, de l'utérus, de la langue. Et, je le répète, si nous connaissons d'une façon précises les résultats définitifs néfastes, à peu près constants obtenus dans ces derniers cas, je suis en droit d'espérer que bon nombre d'ostéo-sarcomes opérés de bonne heure (le malade consentait facilement à se débarrasser de la lésion en conservant son membre) donneront des résultats satisfaisants inattendus.

Séance du 21 avril 1904.

Présidence de M. Horand.

M. Bérard, secrétaire, lit le procès-verbal de la précédente séance. Adopté.

*
* *

LES FRATURES DU RADIUS CHEZ LES AUTOMOBILISTES.

M. Destot. — Dans une des dernières séances de l'Académie de Médecine, M. L. Championnière a présenté des considérations sur les fratures du radius causées par le choc arrière de mise en marche des automobiles, et dans une thèse récente de Paris la question a été copieusement traitée. Mais dans l'une comme dans l'autre de ces compositions, ni le mémoire de Jourdanet, paru dans le *Dauphiné médical* avec l'explication rationnelle du coup arrière, ni les diverses présentations que j'ai faites soit seul, soit avec M. Gayet, à la Société de chirurgie, n'ont été mentionnées.

Ce n'est pas que cet oubli soit bien important et cette omission bien condamnable, et s'il ne s'agissait que de présenter ici quatre nouvelles observations, je ne prendrais pas la parole, puisque ces quatre cas ressemblent à une dizaine d'autres observations que j'ai pu voir. Qu'il me soit permis de rappeler cependant, qu'outre les fractures du radius par arrachement, la manivelle de l'automobile lâchée crée toute une classe de traumatismes variés tenant au choc direct, fractures des métacarpiens, des deux os de l'avant-bras, du grand os, qui n'ont rien de spécial et que la fracture seule du radius par arrachement présente quelque intérêt.

Le plus important est de différencier nettement ce type de fracture par *arrachement* des fractures du radius vulgaires, par *tassement*, et c'est là précisément ce que n'a pas voulu voir le théoricien qu'est M. L. Championnière. Les fractures par arrachement ont une anatomie pathologique spéciale, qu'elles soient dues au renversement de la main par choc arrière d'un automobile ou par tout autre mécanisme. Quand on examine un certain nombre de cas, on voit que l'ouverture du radius se fait en avant et que l'arrachement de l'épiphyse va suivant la violence du choc, depuis la simple fissure qui détermine secondairement le soulèvement des tendons fléchisseurs et est souvent méconnue jusqu'à l'arrachement total de l'épiphyse qui est rejetée sur le dos du poignet, en formant dos de fourchette. Entre ces deux extrêmes on voit tous les degrés, mais si on radiographie de profil l'avant-bras, on s'aperçoit de faits capitaux : 1° il n'existe pas *d'engrènement* des fragments, ou celui-ci est à peine sensible du côté dorsal.

2° La première rangée des os du carpe n'est pas subluxée en arrière comme dans les fractures par tassement, et elle a conservé ses rapports avec la seconde rangée.

De là la bénignité de ces fractures et les heureux résultats de la méthode de traitement par le massage, si chère à M. L. Championnière.

Mais il n'en est pas de même des fractures du radius par *tassement*, et qui sont la normale. Autorisés par la haute autorité de M. L. Championnière, beaucoup de praticiens se contentent de faire des massages et les résultats sont déplorables. C'est pourquoi, si la théorie me laisse froid, en revanche dans la pratique la radiographie, depuis sept ans, m'a montré dans nombre d'expertises de tels désastres que je crois de mon devoir d'appeler l'attention des praticiens sur ce point. En voici deux exemples récents : l'un a été traité à l'Hôtel-Dieu, c'est un malade que m'a adressé le Dr Bonnet, de Neuville. C'est un charpentier, qui est tombé de 7 mètres de hauteur et s'est fait une fracture du radius. On l'a massé, on l'a même mécanothérapié, il a subi 68 séances et il va plus mal qu'au premier jour.

En voici un second qui a été soigné aussi à l'Hôtel-Dieu : on l'a immobilisé, puis massé ; au bout de 12 jours, il est estropié et demande la révision de son jugement. M. le Dr Gallois me

l'adresse. Dans ces deux cas, on constate que la fracture n'a pas été réduite, que l'engrènement est considérable et que la première rangée est disloquée et prise dans le cal. Dans ces deux cas, la surface interne du radius servant à l'articulation radiocubitale inférieure est éclatée et les mouvements de pronation et de supination sont abolis.

Ces deux cas ne sont pas isolés et c'est presque chaque semaine que je vois des cas semblables, et je ne parle pas des cas dans lesquels le diagnostic de fracture du radius est porté alors qu'il s'agit de lésions des os du poignet.

Pourquoi ces insuccès ? Grâce à la théorie dont M. L. Championnière s'est fait le champion, on ne réduit pas, ou on réduit mal ces fractures par tassement. On oublie le rôle de la première rangée que j'ai signalé dans la thèse de Gallois et alors on laisse les choses en l'état ou à peu près, on masse, et on a des insuccès. Dans une séance récente, j'ai montré que pour réduire ces fractures, il fallait écraser et pour ainsi dire laminer le radius; que pour cela l'anesthésie était obligatoire et que, grâce à cet écrasement, on pouvait non seulement désengrener les fragments, mais surtout réduire la subluxation en arrière de la première rangée et ramener la partie articulaire latérale du radius en face de l'extrémité inférieure du cubitus, faute de quoi on observe : 1° la saillie anormale de la tête du cubitus qui semble subluxée sur la face dorsale du poignet, alors qu'effectivement c'est l'épiphyse radiale qui est remontée;

2° Le déjètement de la main du côté radial;

3° Fonctionnellement, on observe la gêne et la diminution des mouvements du poignet dans tous les sens;

4° Enfin la suppression des mouvements de pronation et de supination par diastasis de l'articulation radio-cubitale inférieure.

Si l'on a soin de faire des radiographies de face et de profil, on voit nettement le rôle pathogénique de la première rangée des os du carpe, et en particulier du scaphoïde dans les fractures ordinaires par tassement du radius, et il suffit d'apprendre à lire de nombreux cas de radiographies du poignet pour reconnaître que les fragments des fractures du radius, leurs formes, leur direction, sont commandées par le jeu de la première rangée.

Il sera dès lors très facile de comprendre pourquoi les frac-

tures d'automobiles sont si simples et si faciles à réduire, alors que les fractures ordinaires par tassement présentent souvent les plus grandes difficultés de réduction.

Le mécanisme des fractures d'automobiles par choc arrière sont dues à l'arrachement de l'épiphyse par le ligament antérieur du carpe ; mais ce mécanisme est exceptionnel et on ne doit pas l'étendre et le généraliser. L'engrènement, l'ascension des fragments sont caractéristiques des fractures par tassement. C'est contre ces déplacements que doit être dirigée la thérapeutique, qui consiste à désengrener et faire descendre l'épiphyse ou rétablir l'obliquité de l'interligne radiocarpien, enfin à réduire la subluxation des os de la première rangée. Ce faisant, on évitera dans la pratique les déboires les plus désagréables aussi bien pour les patients que pour les médecins.

Quand la lésion est confirmée, que le poignet est impotent, douloureux, que la pronation et la supination sont supprimées, que faut-il faire ?

Dans certains cas bien nets et bien précis, lorsque la radiographie montre bien la clef des impotences, on peut poser l'indication d'une intervention. Celle-ci consisterait en une ostéotomie suivie de manœuvre d'abaissement de l'épiphyse radiale et reconstitution de l'articulation radiocubitale inférieure. Mais il faut absolument être guidé par une anatomie pathologique aussi exacte que possible, car il existe certains cas où l'épiphyse radiale ayant complètement éclaté, il existe un fragment antérieur, un fragment postérieur, et des fragments soit internes, soit externes. Dans ces cas d'éclatement de l'épiphyse, surtout lorsqu'il s'agit de la main droite, peut-être serait-on autorisé à pratiquer la résection de l'apophyse du radius.

*
* *

RÉTRÉCISSEMENT ILÉO-CÆCAL ; OBSTRUCTION CHRONIQUE ; ANASTOMOSE ILÉO-COLIQUE ET RÉSECTION SECONDAIRE DU SEGMENT ILÉO-CÆCAL.

M. Bérard. — Il y a deux ans, j'ai présenté à la Société de chirurgie un premier cas de résection en deux temps du segment iléo-cæcal, pour cancer de la valvule de Bauhin. La ma-

lade, une jeune femme de 28 ans, est restée guérie depuis cette époque.

Le fait que j'ai l'honneur de vous soumettre aujourd'hui est presque superposable au précédent.

M..., 32 ans, homme d'équipe au chemin de fer, entre à l'Hôtel-Dieu, salle Saint-Sacerdos, le 15 mars 1904, pour des troubles gastro-intestinaux datant du mois de septembre dernier.

L'affection a débuté en pleine santé par des douleurs périombilicales assez vives et par des vomissements et de la constipation qui durèrent plusieurs jours. Puis le cours des matières se rétablit, et le malade put reprendre son travail, mais en gardant toujours une sensation de pesanteur dans le bas-ventre et de ballonnement après le repas. De temps à autre ces malaises subissaient une recrudescence brusque : la distension abdominale s'accentuait, en même temps que des anneaux semblaient se dérouler autour de l'ombilic; des bruits divers, borborygmes, gargouillements se produisaient tandis que l'intestin se contractait davantage. Puis tout rentrait dans l'ordre, et après une ou deux selles obtenues au moyen de lavements ou de laxatifs, le malade traversait une nouvelle période d'accalmie.

Depuis cinq mois, les vomissements n'ont plus reparu ; mais la constipation s'est accentuée, alternant avec quelques flux diarrhéiques, dans lesquels se trouvèrent à plusieurs reprises des striations sanguines et même de véritables caillots mêlés de glaires.

L'appétit disparut de plus en plus, sans élection spéciale du dégoût pour la viande.

Traité d'abord pour une sténose pylorique, le malade suivit plus tard divers traitements médicaux qui restèrent sans effet.

Il est marié; il a deux enfants en bonne santé. Lui-même n'accuse aucune maladie sérieuse antérieure. Il n'a aucun autre trouble viscéral ; appareil respiratoire et urinaire en bon état.

Je fus appelé à le voir dans le service de M. Jaboulay, que j'avais l'honneur de suppléer.

A l'examen, nous constatons une distension modérée de l'abdomen, surtout marquée au voisinage de l'ombilic. Au moment des crises douloureuses, des ondes péristaltiques très nettes se dessinaient à l'hypogastre, se dirigeant vers la fosse

iliaque droite, où le malade accusait le maximum de souffrances, sans que la palpation révélât cependant à ce niveau une masse distincte. Des gargouillements et des bruits divers accompagnaient les contractions visibles de l'intestin. Le cæcum et le côlon ne clapotaient pas, et ne semblaient pas distendus; par contre les anses grêles accumulées dans l'hypogastre rendaient à la percussion un son tympanique. Le toucher rectal montrait l'ampoule libre, mais le Douglas était rempli en masse par des anses intestinales. Rien à la prostate.

Cet ensemble de signes : douleurs coliquatives, péristaltisme apparent, constipation, sans beaucoup de nausées ni de vomissements, distension péri et sous-ombilicales, nous firent admettre une obstruction intestinale chronique, par obstacle siégeant sans doute dans la paroi, le segment intestinal intéressé devant être au voisinage du cæcum.

L'opération est pratiquée le 18 mars 1904. Anesthésie au Billroth.

Comme nous n'avions pas de certitude sur le siège de l'obstacle, la laparotomie médiane sous-ombilicale est préférée à l'incision iliaque droite. Le péritoine ouvert, une anse grêle énorme fait issue au dehors : d'un diamètre de 12 à 15 centimètres, d'une épaisseur telle que les parois semblent en carton ; elle est congestionnée, mais saine. La main droite va à la recherche du cæcum, mais ne peut arriver jusqu'à lui ; il faut sortir hors de l'abdomen environ un mètre de cet intestin grêle très distendu et hypertrophié, pour sentir enfin dans la fosse iliaque droite une masse dure, faisant corps avec l'intestin, peu mobile sur les plans profonds. L'extirpation immédiate de cette masse semble hasardeuse, le malade étant opéré en pleine obstruction : nous décidons d'établir d'abord une anastomose iléo-colique entre la fin de l'iléon et l'S iliaque, quitte à tenter la cure radicale plus tard.

A grand'peine, et au prix d'efforts patients et prolongés, la plus grande portion de l'intestin éviscéré est réintégrée dans l'abdomen, grâce à l'artifice de la compresse. On ne laisse au dehors que les segments du grêle et de l'S iliaque sur lesquels portera l'anastomose. Un bouton du type Jaboulay est placé ; mais lorsqu'on veut le serrer, les parois de l'iléon, épaisses de près de 5 millimètres et très œdématiées s'écrasent. Il faut assurer la coaptation des deux anses par un surjet séro-séreux total. Suture de la paroi à trois plans.

Bien que cette intervention ait duré près d'une heure, les suites en sont simples ; pendant deux jours les injections de sérum permettent de laisser le malade à la diète. Le troisième jour il rend des gaz, et va à la selle le quatrième jour, à l'aide d'un lavement.

Les douleurs persistent quelque temps encore ; mais, le huitième jour seulement il se plaint de coliques analogues à celles d'autrefois ; il a un seul vomissement bilieux qui ne se reproduit pas.

Peu à peu l'état général se relève. Au bout d'un mois, nous jugeons l'opéré assez résistant pour supporter la cure radicale de sa tumeur que l'on perçoit maintement à travers la paroi abdominale.

Le 16 avril, anesthésie au Billroth, incision iliaque droite. Nous tombons de suite sur la terminaison de l'iléon encore très notablement distendu. Au niveau de la valvule de Bauhin un noyau très dur infiltre le cæcum qui est d'autre part libre d'adhérences.

L'iléon est sectionné à 8 ou 10 centimètres environ du cæcum, entre deux ligatures qu'il faut remplacer par des pinces à mors élastiques, car le fil glisse sur la paroi œdématiée. Le bout proximal est fermé à trois plans de sutures. Puis le cæcum est très facilement libéré du tissu cellulaire qui l'entoure ; une deuxième pince posée sur le côlon ascendant, très mince et aplati, permet la section et la suture de la tranche, également à trois plans. L'hémostase du mésentère n'offre pas de difficultés particulières, bien qu'il soit infiltré par quelques ganglions mous.

Le segment iléo-colique extirpé a environ 20 centimètres de long.

Deux mèches de gaze blanche assurent l'hémostase de la loge cæcale ; le reste de la plaie est réuni.

Les suites immédiates ont été excellentes ; le malade est allé à la selle deux jours après. Il n'a pas présenté de réaction péritonéale.

Dans une séance ultérieure, nous ferons connaître les résultats éloignés. D'ici là l'examen microscopique des lésions nous aura montré s'il s'agit de tuberculose ou de cancer de la valvule iléo-cæcale. A la coupe macroscopique, la lésion apparaissait infiltrée sous la muqueuse, encore relativement saine elle-

même ; elle y formait une virole très dure de tissu blanchâtre englobant les tuniques musculeuse et séreuse. Rien dans le cæcum ; appendice turgide mais non ulcéré. La terminaison de l'iléon, même après suppression de l'apport sanguin, restait épaisse, infiltrée et friable.

En résumé, dans ce cas j'ai d'abord levé l'obstruction par une anastomose latérale iléo-colique, qui fut assez laborieuse à cause de la distension, de l'œdème et de la friabilité de l'iléon. Puis, le cours des matières rétabli, la résection de l'obstacle put être réalisée sans peine.

M. Goullioud. Chez un des malades auxquels j'ai pratiqué la résection du cæcum pour tuberculose de cet organe, j'ai constaté cette même dilatation extrême d'une anse de l'intestin grêle. On avait pu croire à une sténose du pylore ayant amené une dilatation considérable de l'estomac. Cependant les lavages de cet organe ne ramenaient rien.

J'exécutais la même opération que M. Bérard, seulement je pus la faire en un temps. Cette conduite, du reste, ne s'impose pas, tout dépend de chaque cas particulier, et on ne doit pas établir de règle générale.

Je fis une entéro-anastomose très large avec sutures : je ne crois pas que le bouton soit indiqué dans ces cas. L'écrasement de l'intestin œdématié est déplorable : on peut avoir des déchirures. Je crois que l'instrument de Tuffier est à rejeter quand on se trouve en présence d'un intestin œdématié.

M. Tixier. La communication de M. Bérard est intéressante : c'est un beau cas d'entérectomie du cæcum avec entéro-anastomose pratiquée en deux temps. Je désire seulement faire quelques réflexions sur le manuel opératoire suivi, surtout au moment de la réintégration des anses éviscérées. Cette opération a été longue, pénible, il en est toujours ainsi quand on opère pour occlusion intestinale.

Je me demande s'il n'y aurait pas eu lieu d'employer alors le procédé de J. Bœckel, dit de l'entérostomie temporaire. Puisque M. Bérard était résolu à pratiquer une entéro anastomose, au moment où il a ouvert son intestin grêle distendu il aurait été aisé de laisser écouler au dehors une quantité plus ou moins considérable de liquide intestinal.

Je sais bien qu'on s'expose à avoir une infection par suite de cette issue de matières fécales à côté d'un ventre ouvert et d'anses intestinales issues hors de la cavité abdominale, mais il suffit de bien connaître ce danger pour l'éviter. Quand l'anse intestinale que l'on ouvre est libre et peut bien être attirée loin de la plaie abdominale, cet écoulement des liquides stercoraux peut être parfaitement surveillé.

Il y a plusieurs avantages à agir ainsi : d'abord la réintégration est

très facilitée par l'affaissement des anses ainsi vidées, puis on débarrasse très rapidement l'intestin de son contenu putride, extrêmement toxique quand l'occlusion date de plusieurs jours. Le passage ultérieur de ces matières fécales sur la ligne de suture de l'anastomose détermine souvent de la résorption locale qui se manifeste par une légère élévation de température. Je demanderais à M. Bérard si son malade n'a pas eu de la température.

Enfin, l'évacuation des anses intestinales fait disparaître aussitôt cette sorte de parésie par distension qui persiste parfois après l'entéro-anastomose.

J'ajouterai que j'ai eu l'occasion de présenter à la Société une anse d'intestin grêle que j'avais réséquée pour rétrécissement tuberculeux. Cette anse était distendue au maximum, et comme pour le malade de M. Goullioud on avait pensé à une dilatation de l'estomac. Cependant j'avais pu avant l'ouverture du ventre assurer qu'il s'agissait de l'intestin à cause des signes suivants : Il n'y avait pas de troubles réellement gastriques, et surtout pas de vomissements ; la percussion méticuleuse de l'abdomen révélait deux sonorités distinctes, l'une corespondant au tympanisme stomacal, l'autre à l'anse intestinale distendue. Enfin l'insufflation de l'estomac abaissait l'organe distendu et clapotant, mais n'augmentait pas ses dimensions.

M. Destot. Lorsqu'on a lieu d'hésiter entre une distension stomacale ou intestinale, il faut se rappeler que la radioscopie peut facilement trancher le différent.

M. Goullioud. Je m'associe pleinement aux réflexions qu'a faites M. Tixier au sujet de l'établissement temporaire d'un anus contre nature pour faciliter la réintégration des anses distendues et sorties hors du ventre. C'est là, je crois, la méthode de Madelung et non pas de J. Bœckel.

M. Bérard. — La remarque de M. Tixier est fort juste. Elle me permet de combler une lacune de ma communication.

Chez ce malade, en effet, dès que je vis projetée hors de l'abdomen cette énorme anse grêle, et que j'eus pris le parti d'établir une entéro-anastomose iléo-colique, j'incisai délibérément l'iléon pour évacuer le plus possible de son contenu et diminuer ainsi d'autant ses dimensions. L'anse, isolée par des compresses et maintenue au dessus d'une cuvette stérilisée, donna issue à des gaz et à plus d'un litre de matières jaunâtres infectes ; elle s'affaissa néanmoins assez peu. Plus tard, lorsque la presque totalité de l'intestin eût été réintégrée à grand'peine dans l'abdomen, j'enlevai la pince qui obturait momentanément l'orifice d'évacuation, et il s'écoula encore un demi-litre de liquide fécaloïde ; je pratiquai alors l'anastomose.

Il ne faudrait pas croire pourtant que l'incision d'une anse grêle et l'évacuation d'une partie de son contenu diminue autant qu'on pourrait l'espérer les dimensions du segment intestinal à réintégrer. Et d'abord cette incision doit être assez large pour permettre l'écoulement des matières. La ponction, même effectuée avec le trocart à hydrocèle, est illusoire ; elle ne peut être efficace que lorsque la distension et due surtout à des gaz, ce que l'on reconnaît à une translucidité marquée de l'intestin. Il y a un mois, chez une vieille femme, j'ai vidé ainsi au trocart un côlon transverse obturé à son angle gauche, et qui était gonflé comme un véritable ballon.

En général, même après l'incision large de l'intestin, même après l'issue d'une quantité notable de liquide, les tuniques intestinales parésiées et congestionnées reviennent incomplètement sur elles-mêmes. Et précisément l'utilité capitale de l'évacuation artificielle est d'éviter que cet état de parésie de l'intestin ne s'accentue après l'opération, et n'intoxique davantage le malade, par la résorption des matières stagnantes : parésie et stercorémie sont, en effet, les éléments principaux de l'iléus post opératoire, après qu'on a levé l'occlusion.

Séance du 28 avril 1904.

Présidence de M. Horand.

M. Tixier, secrétaire, lit le procès verbal de la précédente séance. (Adopté.)

*
* *

OCCLUSION INTESTINALE CHRONIQUE PAR TUMEUR DE L'INTESTIN.

M. Gangolphe (à l'occasion du procès-verbal). — Dans les cas d'occlusion intestinale chronique par tumeur de l'intestin, je suis assez partisan de l'établissement préalable d'un anus contre nature provisoire. Cette bouche d'évacuation intestinale permet du reste de combattre immédiatement cette toxicité des matières fécales que je considère comme très capable de produire des accidents graves.

Dernièrement, chez une malade atteinte d'occlusion intestinale subaiguë, j'ai vu la température s'élever après l'établissement d'un anus contre nature et un état de collapsus considérable amener la mort après quarante-huit heures.

Contrairement presque à mon attente, je n'ai trouvé à l'autopsie aucune réaction péritonéale : il n'y avait absolument pas trace d'infection. La toxicité considérable du contenu intestinal très fétide a été seule capable de produire ces accidents.

M. Bérard. — Ainsi que je l'ai indiqué au cours de ma communication, j'ai trouvé deux avantages principaux à opérer en deux temps. D'abord, par une entéro-anastomose préalable j'ai pu faire tomber le météorisme par dilatation des anses intestinales sus-jacentes au rétrécissement et par le fait même combattre la toxicité fécale ; puis par cette manœuvre j'ai rendu très perceptible la tumeur cæcale qui disparaissait primitivement dans le ventre distendu.

M. Tixier. — A propos de l'entérostomie temporaire créée dans le cours d'une éviscération difficile à réintégrer, j'ai appelé ce procédé : *Procédé de J. Bœckel*, tandis que MM. Bérard et Goullioud l'appelaient : *Méthode de Madelung*.

J'ai tenu à trancher ce petit différend, et les mémoires originaux consultés me permettent d'affirmer que j'avais raison de soutenir mon opinion.

Madelung a proposé dans le cours d'une laparotomie dirigée contre l'occlusion intestinale de pratiquer un anus contre nature quand la distension des anses intestinales est trop considérable et gênerait la recherche du siège de l'occlusion. Il faudrait, pour voir dans le ventre, pratiquer l'éviscération, et c'est pour éviter cette éviscération qu'il conseille d'établir d'abord un anus contre nature.

Bœckel, lui, préconise l'établissement temporaire d'un anus contre nature pour faciliter la réintégration des anses intestinales éviscérées. Il admet que cette éviscération a eu lieu, et c'est uniquement pour aider à la rentrée de l'intestin qu'il conseille de le vider en partie. C'est exactement ce que j'avais proposé dans le cas de M. Bérard qui, en présence d'une éviscération considérable, avait à lutter pour réintégrer. C'était donc bien une entérostomie temporaire de Bœckel que l'on pouvait exécuter.

M. Vallas. — Je suis très convaincu du rôle considérable de la toxicité intestinale, et je crois qu'il faut souvent la combattre par l'établissement d'un anus contre nature Dans des cas de péritonites aiguës post-appendiculaires je suis partisan de cette bouche intestinale qui combat l'intoxication par résorption des produits septiques intestinaux. Il n'y a du reste aucun inconvénient à agir ainsi, car l'anus établi dans ces conditions guérit tout seul.

M. Gangolphe. — Il ne faut cependant pas croire que dans les cas de péritonites aiguës l'anus contre nature soit capable de sauver le malade intoxiqué. Je l'ai pratiqué trois fois dans des cas de péritonites, dont deux appendiculaires et une à point de départ inconnu. Mes trois malades n'en ont pas moins succombé.

M. Bérard. — De même que M. Vallas, j'ai tenté d'améliorer le pronostic de la laparotomie pour la péritonite suppurée généralisée, en créant un anus contre nature destiné à supprimer l'intoxication par résorption des matières intestinales et à favoriser le rétablissement des mouvements de l'intestin. Dans deux cas d'appendicite avec perforation et péritonite suppurée généralisée, après avoir réséqué l'appendice et drainé le péritoine, j'ai établi un anus contre nature cæcal : les deux malades ont néanmoins succombé.

Dans ces deux cas, d'ailleurs, la quantité des matières qui s'écoula par l'anus artificiel fut peu abondante, ce qui s'explique par les coudures

nombrenses qui segmentent en pareil cas l'iléon distendu en autant de tronçons presque isolés les uns des autres.

Cette difficulté de vider par une seule incision l'intestin distendu et coudé des péritonites a d'ailleurs frappé tous les chirurgiens. On a essayé de divers artifices pour faciliter cette évacuation, soit par des malaxations, soit comme l'a tenté expérimentalement M. Pinatelle par un véritable cathétérisme aspirateur.

*
* *

RÉSULTATS ÉLOIGNÉS D'UNE RÉSECTION DU COUDE.

M. Gangolphe. — Cette jeune femme vous a été présentée il y a deux mois. C'était sept jours après l'exécution chez elle d'une résection orthopédique du coude par l'incision latérale interne unique. L'opération avait été dirigée contre une luxation ancienne du coude.

Voici deux mois que cette malade a quitté l'hôpital, vous pouvez constater combien au double point de vue fonctionnel et esthétique le résultat est satisfaisant.

M. Vincent. — Ce résultat actuel est très beau, mais le temps écoulé n'est pas encore suffisant pour juger d'une façon définitive.

*
* *

FRACTURE DU RADIUS.

M. Destot présente une nouvelle fracture du radius que lui a adressée le Dr Lassalle (de Villefranche). Le blessé a eu un accident qui remonte à huit mois.

L'épiphyse radiale en bloc a été subluxée en arrière, formant le dos de fourchette. Malheureusement le médecin traitant n'a pas réduit ce fragment, si bien qu'aujourd'hui le malade est impotent, surtout parce que la surface articulaire du radius répondant à la tête du cubitus ne correspond plus avec cette tête, et qu'ainsi les mouvements de pronation et de supination sont abolis.

La main est déjetée du côté radial. La tête du cubitus paraît subluxée en arrière, alors qu'effectivement c'est l'apophyse radiale qui est déplacée.

Dans ce cas, comme l'épiphyse fracturée est en bloc, on

pourrait poser l'indication d'une ostéotomie qui permettrait de réduire par seconde intention la fracture et d'amener les surfaces articulaires radio-cubitales inférieures au contact, par descente du fragment. On rendrait ainsi facilement les mouvements de pronation et de supination dont la suppression constitue la grosse infirmité du blessé.

Ce cas est rare, car le plus souvent la suppression des mouvements de pronation et de supination dans la fracture de l'extrémité inférieure du radius, tient non pas au simple déplacement, mais à l'éclatement de la surface articulaire radio-cubitale. On voit dans ces cas d'éclatement que la lèvre antérieure s'est séparée de la lèvre postérieure, et que la première rangée des os du carpe s'est introduite en coin entre ces lèvres. Dans ce cas l'ostéotomie simple ne donnerait rien, et c'est à la résection de l'extrémité inférieure du radius qu'il faudrait recourir.

Tous ces types de fracture de l'extrémité inférieure du radius diffèrent soit comme mécanisme, soit comme anatomie pathologique des fractures dues au choc arrière de mise en marche des automobiles et ne doivent pas être soumises au même traitement.

*
* *

ANCIENNE FRACTUTE DU FÉMUR ; CAL VICIEUX OU TUMEUR.

MM. Bérard et Mailland. — Le cas que nous avons l'honneur de soumettre à votre examen nous semble intéressant déjà par l'évolution des lésions. Mais surtout il soulève un problème diagnostique assez délicat pour que nous désirions avoir sur ce point l'avis de la Société de chirurgie.

Cet enfant, âgé de 3 ans, dont les antécédents n'offrent rien d'intéressant au point de vue de l'affection actuelle, a fait au mois de mars 1903 une chute de sa hauteur. Un médecin appelé de suite diagnostiqua une fracture sous-trochantérienne du fémur droit et recommanda l'immobilisation au lit durant plusieurs semaines, sans pratiquer toutefois de réduction exacte en appareil plâtré, et sans faire de tractions continues par les poids ou par la suspension.

Au bout de 2 mois, des tentatives de marche furent faites, sans succès; au bout de 6 mois, l'enfant ne pouvait pas encore détacher le talon du plan du lit. Depuis plusieurs semaines

déjà, les parents avaient constaté à la racine de la cuisse droite l'apparition d'une tuméfaction à peu près indolore, qui augmenta progressivement de volume, pour atteindre la grosseur d'une orange environ. Depuis 5 mois, cette masse restait stationnaire. Et pourtant l'enfant ne peut pas marcher ; c'est pour cette raison qu'on l'a amené à la Charité.

En l'examinant, on constate que la cuisse droite est plus courte de 3 centimètres que la gauche, avec un renflement en crosse de la base. Tous les muscles du membre inférieur correspondant sont atrophiés ; le pied est dévié en dehors et repose par sa face externe sur le plan du lit. Les téguments, au niveau du renflement, ne présentent pas d'élévation de la température locale ; ils sont le siège d'une circulation veineuse collatérale assez nette.

La palpation révèle à ce niveau une masse résistante profonde, non adhérente aux téguments, qui se continue sans démarcation avec le fémur, et semble constituée par l'os lui-même incurvé en un arc à concavité postéro-interne et notablement gonflé. La recherche de la crépitation parcheminée par les pressions localisées au point le plus saillant du gonflement ne donne pas des résultats très nets. Pourtant, il semble bien que l'on ait comme une soufflure de cette portion de l'os qui se déprime sous le doigt. Pas de battements dans la tumeur synchrones au pouls. Pas de souffle à l'auscultation de la région. Pas de douleurs spontanées ou provoquées par l'examen. Pas de ganglions dans l'aine ni dans la fosse iliaque interne ; aucun signe de métastase et aucun trouble viscéral.

Si l'on demande à l'enfant couché de lever le pied droit, il n'y arrive qu'à grand'peine, et ne détache le talon du plan du lit qu'en plaçant d'abord le membre en demi-flexion et en rotation externe. Lorsqu'on essaie de le faire marcher, il n'ose pas avancer sans prendre un appui, car il ne sent pas le membre solide : il pose avec précaution la pointe du pied droit à terre et sautille immédiatement pour retomber sur l'autre pied.

Cette impotence n'est pourtant pas due à une fracture pathologique au niveau de la tuméfaction du fémur, car si les mouvements de la hanche sont à peu près conservés et se trouvent seulement limités dans la flexion et l'adduction par la rencontre de la tumeur avec le bassin, on ne provoque pas de mobilité entre les portions cervicale et diaphysaire du fémur.

Le genou est un peu relâché latéralement ; il y a une tendance au genu recurvatum.

En présence de ces signes commémoratifs et de ces signes d'examen, on poserait sans hésiter le diagnostic de fracture vicieusement consolidée avec cal exubérant et dextrophique, si l'épreuve radiographique ne donnait avec une netteté surprenante la silhoutte que l'on observe d'ordinaire dans les tumeurs à myéloplaxes des os. En effet, le fémur, dans la région trochantérienne, apparaît boursouflé en une tumeur polykystique dont la coque externe, plus ou moins épaisse suivant les points considérés, est réduite par places à une ligne ténue, tandis que des cloisons réticulées lâchement refendent la cavité principale. La limite supérieure de la coque affleure le cartilage de conjugaison de la tête ; la limite inférieure très nette est une courbe à concavité supérieure qui sépare nettement le canal médullaire de la diaphyse d'avec la cavité de la tumeur. Pas de réaction périostique visible.

Il y a trois ans, dans notre rapport au Congrès de chirurgie, nous avions considéré, M. Maurice Pollosson et moi, cette silhouette radiographique comme caractéristique des ostéosarcomes à myéloplaxes, lorsque d'autre part les signes rationnels d'examen ne venaient pas infirmer ce diagnostic.

Or, au mois d'avril 1900, M. Pierre Delbet présentait à la Société de chirurgie de Paris un enfant atteint d'une ancienne fracture de l'extrémité supérieure de l'humérus, et dont la région deltoïdienne correpondante était soulevée par une tuméfaction osseuse de tous points comparable à celle que nous constatons chez notre petit malade. La radiographie donnait une silhouette de l'humérus exactement semblable à celle de notre fémur : boursouflure de l'os multilobulaire, avec une coque d'épaisseur variable d'où partaient de multiples cloisons de refend continues ou non. On ne constatait pas de pseudarthrose à ce niveau. Dans ce cas déjà les commémoratifs et les signes rationnels étaient en faveur d'un cal vicieux ; en s'en rapportant à la radiographie on devait plutôt orienter le diagnostic vers l'ostéosarcome à myéloplaxes.

Ce fut d'ailleurs cette dernière opinion que défendirent plusieurs chirurgiens éminents.

Par contre, les chirurgiens d'enfants, présents à la séance, MM. Kirmission, Broca, Brun affirmèrent qu'il s'agissait d'un

cal, et rapportèrent chacun une observation analogue. Chez leurs petits malades, le foyer pathologique avait été le siège d'une ou plusieurs fractures consolidées depuis ; on relevait chez ces enfants des antécédents plus ou moins nets de rachitisme ou de syphilis héréditaire. La silhouette radiographique semblait identique à celle du cas de M. Delbet ; et pourtant le diagnostic de tumeurs à myéloplaxes devait être écarté ; car pour certains de ces cas, les lésions demeuraient stationnaires depuis plusieurs mois, et même depuis plusieurs années.

Chez notre enfant, les commémoratifs sont sans intérêt ; il semble lui-même vigoureux. Il a été nourri au sein par sa mère jusqu'à l'âge de 18 mois, a marché à 18 mois, ce qui n'est pas en faveur du rachitisme. Sans doute le traumatisme causal de la fracture a été peu violent, puisqu'il se réduit à une chute de sa hauteur. Peut-être le fémur droit présentait-il à son extrémité supérieure une fragilité spéciale.

En tous cas, qu'il s'agisse de cal vicieux, ce qui nous semble de plus en plus probable, ou de tumeur à myéloplaxes, nous tenions à présenter ce cas pour revenir sur les conclusions trop formelles que nous avions émises touchant la valeur du diagnostic dans les tumeurs des os. En effet des silhouettes semblables à celle que nous apportons aujourd'hui ont été obtenues dans des lésions non douteuses de syphilis osseuse, et aussi dans ces faits de dystrophie osseuse qui ont été étudiées à Lyon surtout, sous le nom de dyschondroplasie présenté par MM. Ollier et Destot à votre Société ; on constatait sans traumatisme préalable, une boursouflure de la tête du péroné identique à celle de notre fémur.

Nous tenions également à soumettre ce cas au diagnostic de nos collègues et à leur demander leur avis sur la conduite la plus rationnelle à tenir en pareille occurrence. Personnellement nous serions assez tenté d'intervenir par la méthode sanglante, soit pour réséquer l'extrémité supérieure du fémur, s'il s'agit d'une tumeur à myéloplaxes, soit pour exciser les tissus malades et réduire les fragments en bonne position s'il s'agit d'un cal vicieux.

M. Gangolphe. — J'ai eu l'occasion d'observer un enfant dont l'histoire est superposable à celle du malade de M. Bérard. Il s'agit d'un garçon de 8 à 9 ans, habitant Ampuis, qui me fut amené pour une tumeur osseuse volumineuse du fémur, ayant succédé à une fracture de

cet os. Le raccourcissement était considérable, la déformation en crosse très prononcée, l'impotence fonctionnelle absolue.

Par une traction combinée, j'ai pu obtenir un redressement relatif du membre inférieur; l'enfant a été ensuite placé trois mois dans un appareil plâtré. Je n'ai pas obtenu de consolidation vraie; à l'aide d'un appareil tuteur à point d'appui ischiatique, l'enfant peut cependant marcher suffisamment bien.

Depuis quatre ans, je surveille cet enfant; le siège de la fracture reste toujours volumineux ; il y a une véritable tuméfaction osseuse sans production d'un cal osseux solide ; j'attribue ce phénomène à un trouble de croissance. La radiographie de ce fémur a été exécutée par M. Destot, elle rappelle celle que nous montre M. Bérard.

Chez son petit malade je crois qu'il n'y a pas danger à attendre. Par l'immobilisation avec traction on a des chances de voir le fémur se consolider s'il s'agit d'une fracture, et on aura toujours le temps d'agir chirurgicalement s'il existe une tumeur.

Du reste, c'est là une question de tendance variable, suivant chaque chirurgien, et je ne verrais aucun inconvénient à pratiquer immédiatement une incision exploratrice

M. Vincent. — J'ai eu l'occasion d'observer de ces fractures à allure insidieuse chez les enfants. Dans ces cas, j'ai pu voir 14 fractures successives se produire chez le même sujet. Ce matin même, j'ai eu l'occasion de constater une fracture spontanée du fémur droit chez une jeune fille atteinte de coxalgie gauche.

Chez l'enfant de M. Bérard, je crois à une frature avec cal difforme du fémur et non pas à une tumeur.

La radiographie est capable de nous tromper : ici, au point de vue clinique, il s'agit d'un cal vicieux du fémur.

Comme thérapeutique, je proposerais une incision qui permettrait une ostéotomie dirigée contre ce cal mal formé et qui ferait reconnaître une tumeur si, par extraordinaire, il en existait une, car dans le doute, on ne doit pas laisser proliférer un néoplasme.

M. Destot fait remarquer, à propos de la radiographie du petit malade de M. Bérard, les signes sur lesquels on peut s'appuyer pour conclure à une fracture.

Dans les ostéosarcomes à myéloplaxes, la tumeur osseuse se développe dans la région juxta-épiphysaire et refoule devant elle le cartilage de conjugaison dont le sépare une légère bande osseuse.

L'épiphyse est aplatie, déformée, mais non envahie.

Dans le cas présenté, la tête du fémur est intacte, la masse soufflée occupe le trochanter, mais il existe une bande épasse qui sépare la nouvelle formation du cartilage de conjugaison.

Il est souvent difficile de conclure d'une façon précise et l'interprétation des radiographies ne s'apprend pas en un jour. Aussi est-on surpris d'entendre adresser des reproches à une méthode alors qu'ils devraient s'adresser à ceux qui l'emploient et l'emploient mal.

Les rayons X donnent des ombres et les images obtenues ne sont que noir et blanc, on rapproche ces figures des figures anatomo-pathologiques et on conclut, mais le cartilage ou la chair, ou n'importe quel tissu paraissent clairs par contraste avec le tissu osseux. Cela importe peu, on veut que les géodes ou les vacuoles observées en taches claires sur l'image répondent à du sarcome. Ce n'est pas exact, et la radiographie nous a trompés. Cette manière de penser est par trop complaisante. J'ai eu l'occasion, en dehors du cas cité par M. Gangolphe, de voir des radiographies où nettement, sans examen clinique, j'ai pensé qu'il s'agissait d'ostéosarcome. C'est ainsi que le Dr Robin m'apporta un jour des radiographies faites à l'hôpital Desgenettes. Il s'agissait du fils d'un officier supérieur qui avait une tumeur de l'humérus. Ne voyant que la radiographie, je me laissai aller à dire que cela ressemblait à un ostéosarcome. L'enfant fut présenté à divers chirurgiens qui, les uns affirmaient le sarcome, les autres n'osaient se prononcer. M. Jaboulay fit le diagnostic de syphilis osseuse héréditaire et la suite de l'observation lui donna raison.

Mais dans d'autres cas, les géodes sont remplis de cartilages, tels les cas connus sous le nom de dyschondroplasie, qui ne sont, à proprement parler, que des chondromes bénins des os.

Dans le cas personnel que j'ai présenté à la Société de chirurgie, et dans un cas de M. Ollier, il existait, en dehors des lésions caractéristiques des doigts, des tumeurs, soit dans la tête du péroné, soit dans le fémur.

Mon petit malade avait été adressé par mon ami le Dr Dubard, de Dijon, à M. Nové-Josserand. Il avait une tumeur de la tête du péroné, très nette et très saillante.

Il avait été vu par des chirurgiens de Marseille et de Paris et arrivait avec une radiographie toute faite, présentant tous les caractères d'une tumeur sarcomateuse. En examinant l'enfant, j'eus l'idée de radiographier la main, et l'image obtenue me montra les lésions caractéristiques de la dyschondroplasie ou chondrome bénin.

Dans ces cas, le cartilage pourrait faire croire à un sarcome, alors qu'il s'agit d'une tumeur bénigne.

Il faut d'ailleurs, et surtout chez les enfants, se défier ; il existe souvent des troubles de l'ossification qui aboutissent à la formation de cavités qu'on pourrait prendre à première vue pour des loges occupées par du tissu sarcomateux, alors qu'il ne s'agit que de médullisation extrême comme on le voit dans l'ostéomalacie, ou l'ostéopsaticose.

Dans les cas de fracture, il peut exister aussi bien une ostéogénèse

spéciale dystrophique donnant naissance à des cals énormes et où l'ossification reste à un stade cartilagineux, tel le cas de M. Bérard, où l'on voit quelques minces travées opaques noyées dans une masse transparente, qui pourrait en imposer au premier abord pour un ostéosarcome. Les caractères que j'ai définis me font plutôt penser à une maladie du cal qu'à un ostéosarcome. D'ailleurs l'opération nous renseignera bientôt sur ce point.

En résumé, nous rapportons les images radiographiques aux images de l'anatomie pathologique, et suivant la forme, le siège, le mode de nous concluons plutôt dans un sens que dans un autre, en nous appuyant sur la topographie des lésions, et sur les notions acquises données par l'anatomie pathologique. Est-ce la faute des rayons X, si nous pensons qu'une tache claire répond à du tissu sarcomateux, alors qu'en fait il s'agit de tissu cartilagineux et peut-on prétendre que la radiographie nous trompe? Je ne le crois pas. Le fait démontre qu'il faut apprendre à allier les données fournies par tous les modes d'examen clinique à la radiographie, pour arriver à tirer la vérité.

M. Vallas. — Chez l'enfant présenté par M. Bérard, tout est en faveur d'une fracture du fémur : l'étiologie, l'absence de mollesse, de crépitation parcheminée, de ganglions ; aussi, malgré le doute que suggère l'inspection de la radiographie, je dirigerai une intervention uniquement contre un cal volumineux.

Par une ostéotomie on pourrait mettre les choses en état.

M. Gangolphe. — Malgré la radiographie, je conclurais à une fracture mal consolidée ; l'incision immédiate est indiquée, mais je ne crois pas que par une ostéotomie on puisse combattre une difformité qui est due surtout à un raccourcissement considérable.

M. Vincent. — Dans le cours d'une intervention sanglante décidée, je demanderais à M. Bérard de récolter quelques débris osseux afin de les soumettre à l'examen anatomo-pathologique.

*
* *

SUR LE MANUEL OPÉRATOIRE DE LA CHOLÉCYSTECTOMIE SOUS-SÉREUSE.

M. Tixier. — La cholécystectomie sous-séreuse a fait le sujet d'une discussion trop récente pour que j'ose revenir sur cette question bien élucidée. Les indications, les accidents de cette opération ont été longuement exposées. Un seul point semblait encore douteux, c'est la possibilité de faire réellement

une cholécystectomie totalement sous-séreuse. C'est à ce point de vue spécial que je me permets de vous résumer l'histoire d'une malade à laquelle j'ai pratiqué le 21 mars dernier cette intervention.

Une femme de 54 ans se présente à moi avec une tumeur de l'hypochondre droit. Elle n'a aucune histoire réellement hépatique : jamais de colique hépatique, jamais d'ictère, jamais d'infection du foie. Elle se plaint surtout de phénomènes gastriques, d'étouffement dans les heures qui suivent l'ingestion des aliments. Pas de vomissements, mais des nausées. C'est sur ces signes gastriques sans véritable sténose que je me base pour assurer que cette tumeur, grosse comme une volumineuse poire qui siège sur le bord droit du muscle grand droit est bien une vésicule atteinte de cholécystite chronique.

La malade n'a pas de température, pas de décoloration des selles, pas de pigments biliaires dans les urines. J'admets que les voies biliaires sont libres et je me décide à une cholécystectomie que je me dispose à exécuter par la méthode sous-séreuse.

Laparotomie médiane sus-ombilicale. Le foie est gros et abaissé : sous son bord antérieur et inférieur se cache la vésicule distendue. Sur son fond est venu adhérer énergiquement le grand épiploon épaissi, fibreux. J'arrive assez facilement à le libérer, et alors il m'est ainsi facile de palper non seulement la vésicule, mais encore le cystique et l'origine du cholédoque, ces canaux me semblent sains.

Immédiatement pour amorcer le décollement du péritoine, je pratique une incision de la séreuse sur la face inférieure de la vésicule, du fond jusque vers le col. Et je commence le décollement à partir du fond, mais mes manœuvres, minutieusement menées, échouent cependant. La séreuse se déchire et s'effiloche. Je n'insiste donc pas à ce niveau, et suivant toujours ma première incision d'amorcement je me porte vers la partie moyenne du corps de la vésicule. Et alors à ce niveau je constate que le péritoine n'est plus aussi intimement adhérent, qu'il est facile de le décoller. Rapidement le corps, le col de la vésicule se dégage, et avec une grande facilité, je puis arriver jusqu'à l'origine du cystique.

Par une large incision de la vésicule, je fais alors écouler au dehors son contenu : une dizaine de calculs, dont quatre ou

cinq comme vous pouvez le voir ont le volume d'une noisette. Ces calculs baignent dans un mucus épais, non odorant, non purulent.

J'explore avec une petite bougie les voies biliaires : j'ai la rare fortune de pouvoir m'engager facilement dans le cystique et même dans le cholédoque. La route est libre ; aussi, rapidement, je lie le cystique avec un tendon de renne. Puis, grâce à mes deux grands volets péritonéaux, il m'est facile de faire un enfouissement sous-séreux de ma ligature.

Je draine superficiellement avec une mèche de gaze placée au milieu des adhérences épiploïques ; la paroi est fermée. En 29 jours la cicatrisation est complètement obtenue. La malade repart chez elle se déclarant complètement satisfaite : elle digère admirablement et prétend n'avoir jamais été aussi vaillante depuis dix ans.

Cette observation m'avait permis de faire quelques constatations importantes sur les difficultés du décollement du péritoine au niveau d'une vésicule distendue. J'ai pu le contrôler sur le cadavre et spécialement chez une vieille femme qui portait une grosse vésicule bourrée de calculs, vésicule que j'ai enlevée à l'amphithéâtre avec l'aide de M. Müller.

Les données cliniques se résument en ceci : le péritoine n'est pas décollable au niveau du fond de la vésicule; il le devient au niveau de la partie moyenne du corps ; il l'est très franchement vers le col.

Cette disposition rappelle absolument celle du péritoine par rapport à l'utérus. De même que dans une hystérectomie nous n'essayons pas de décoller la séreuse au niveau du fond, mais nous portons d'emblée en avant au niveau de l'isthme pour entrer dans la zone graisseuse et lâche rétro-vésicale, en arrière vers le col pour détacher le péritoine mobilisable du Douglas. De même, on peut être fixé d'avance sur les points où doit être amené un décollement péritonéal de la vésicule.

De parti pris, je conseillerais d'abandonner le fonds de la vésicule et de se porter immédiatement vers la partie moyenne du corps de la vésicule. A ce niveau on fera une incision en raquette du péritoine, raquette dont la boucle embrassera les parois latérales de la vésicule et dont la queue se poursuivra à la face inférieure, plus ou moins loin. On sera surpris de constater que dans ces limites anatomiques la séreuse se détache aisément.

Et les lambeaux péritonéaux ainsi formés pourront être suffisants pour, d'une part, enfouir la ligature posée sur le cystique, d'autre part être fixés à la paroi et maintenir un drainage indiqué dans certains cas.

Quand des adhérences épiploïques s'opposent à se porter au niveau du corps de la vésicule, on pourra ou bien les détacher des tuniques vésiculaires, ou bien passer au travers d'elles par un pseudo-décollement péritonéal qui peut en imposer pour une véritable cholécystectomie sous-séreuse.

*
* *

ANGIOME CAVERNEUX ENKYSTÉ DE L'ORBITE.

M. Lagoutte. — L..., âgée de 17 ans, entre à l'Hôtel-Dieu du Creusot pour une tumeur de l'orbite avec exophtalmie.

Les paupières sont inégalement développées. La supérieure, volumineuse, distendue par la tumeur située au-dessous. L'inférieure, au contraire, ayant conservé à peu près sa forme normale. Les téguments ont leur aspect habituel, sauf de légères varicosités sur la paupière supérieure.

Le globe oculaire est atrophié, aplati dans le sens antéro-postérieur. Il est projeté en avant et un peu en bas.

La conjonctive est vascularisée. Son cul-de-sac supérieur rempli par des saillies de la tumeur rétro-oculaire présente en dedans deux points bleuâtres dus évidemment à la présence dans la conjonctive de petites dilatations veineuses.

La cornée a conservé ses dimensions normales, mais elle est le siège d'ulcérations et elle est infiltrée de pus.

Les muscles droits externe, supérieur et interne, sont saillants à la surface du globe oculaire et soulèvent la conjonctive. Il est manifeste que la masse néoplasique a pris naissance et s'est développée à l'intérieur du cône musculaire. L'œil a conservé sa mobilité, mais la vision est totalement abolie.

Rien de particulier à signaler du côté des voies lacrymales, sinon un larmoiement continu. Rien non plus du côté des cavités voisines, fosses nasales ou sinus.

Il n'y a pas de douleurs spontanées, ni à la pression. Le médecin qui soigne la jeune fille l'envoie pour qu'on la débarrasse de son œil qui commence à s'ulcérer et est menacé de destruction à brève échéance.

Quant à la tumeur elle-même, cause de l'exophtalmie, on la perçoit sur la paupière supérieure où elle fait saillie. Sa consistance est ferme. Il n'y a pas de fluctuation. Elle n'est pas réductible. Enfin, il n'existe ni battement ni souffle.

La malade ne sait pas donner de renseignements très précis quant au mode d'évolution de sa tumeur. Elle en serait porteur depuis l'âge de 3 ans, mais elle ne peut dire où la grosseur a commencé et si elle a augmenté rapidement de volume. Tout porte à croire que la tumeur date de la première enfance et que son développement a été très lent.

Il en est de même pour les fonctiens de l'œil. La jeune fille ne sait pas si jamais elle a vu de son œil malade. Il est probable que la vision a disparu depuis longtemps déjà.

En somme, il s'agissait manifestement d'une tumeur de l'orbite avec exophtalmie. Restait à en déterminer la nature.

Or, deux caractères cliniques importants frappaient dans l'histoire de cette malade, et, en permettant d'éliminer la plupart des tumeurs de l'orbite, nous ont mis sur la voie du diagnostic :

1° Le développement du néoplasme à l'intérieur de l'entonnoir musculaire.

2° L'évolution lente, torpide, indolente de la tumeur qui permettait d'affirmer la nature bénigne.

Sur le premier point le doute n'était pas permis. En effet, l'exophtalmie était directe ou à peu près, car l'œil était rejeté un peu en bas. De plus, la mobilité du globe était conservée. Enfin on voyait nettement les muscles droits s'écarter du globe et se porter en dehors rejetés vers les parois de l'orbite.

Quant au second point, la tumeur évoluait depuis quatorze ans au moins, et l'on sait la marche rapide des néoplasmes malins de l'orbite, sarcomes pour la plupart, chez l'enfant.

Donc, de par ces deux caractères, on pouvait dire : tumeur bénigne ayant pris naissance dans l'intérieur du cône musculaire de l'œil.

Ce qui nous permettait d'éliminer d'une part toutes les tumeurs prenant naissance au pourtour de l'orbite entre les parois et les muscles, telles que les exostoses, les différents kystes dermoïdes ou séreux, l'encéphaloritis, et d'autre part les tumeurs malignes telles que les sarcomes qui, eux aussi, du reste, se développent ordinairement au pourtour de la paroi et déterminent de l'exorbitis oblique.

Par élimination, on était donc amené à conclure à une tumeur bénigne ou du nerf optique ou de l'atmosphère celluleuse qui l'entoure. L'exorbitis à peu près direct, la conservation de la mobilité du globe faisait penser à la tumeur du nerf optique. Le plus ou moins de rapidité dans la perte de la vision ne pouvait nous influencer, étant donnée l'inexactitude des renseignements donnés par la malade.

D'autre part, les varicosités qui existaient sur la paupière supérieure, les deux ou trois petites saillies ardoisées situées dans le cul-de-sac supérieur, au niveau du point de la tumeur, étant accessibles, faisaient penser à un néoplasme d'origine vasculaire et en particulier à l'angiome caverneux enkysté.

L'aspect du néoplasme, son évolution lente, sa bénignité, son développement à l'intérieur du cône musculaire, tout était réuni pour donner toute vraisemblance à ce diagnostic, auquel nous nous arrêtâmes.

Quelle était la thérapeutique à instituer ?

L'atrophie du globe, la perte complète de la vision et surtout l'ulcération de la cornée ne permettaient pas de tenter la conservation du globe.

Si l'œil eût été sain, on eût pu tenter l'ablation isolée du néoplasme en pratiquant la résection temporaire de la paroi externe de l'orbite par la méthode de Kronlein. Encore les difficultés auraient-elles été considérables pour isoler le nerf optique entouré de toute part par la tumeur.

L'énucléation est donc d'abord pratiquée par la méthode habituelle. L'œil enlevé, on voit apparaître une masse formée par des dilatations remplies de sang veineux et de caillots. Le diagnostic est donc vérifié. Finalement on trouve un plan de clivage qui permet d'isoler la masse. Un coup de ciseau sur la commissure externe facilite la dissection et permet d'enlever en bloc toute la tumeur sans hémorragie notable.

Tamponnement de la cavité, suture partielle de la conjonctive et réfection de la commissure externe terminent l'opération.

La tumeur enlevée est presque du volume d'une mandarine. Elle est traversée de part en part par le nerf optique.

Le Gérant, Dr VALLAS.

Lyon, Association typographique, rue de la Barre, 12.

Séance du 5 mai 1904.

Présidence de M. Horand.

M. Tixier, secrétaire, lit le procès-verbal de la précédente séance. (Adopté.)

*
* *

CAL VICIEUX DYSTROPHIQUE DU FÉMUR.

MM. Bérard et Mailland (à propos du procès-verbal). — Suivant les indications de la majorité de nos collègues, nous avons opéré l'enfant atteint de tuméfaction du fémur que nous avions présenté à la dernière séance.

Un dernier examen avant l'intervention nous avait fait constater très nettement de la crépitation parcheminée au point le plus saillant de la masse osseuse. En ce point, après hémostase préalable par le tube d'Esmarch, nous incisions longitudinalement les parties molles de la cuisse. Le fémur découvert est dénudé au détache-tendon ; mais malgré toutes les précautions que nous pouvons prendre, à chaque instant la rugine crève la coque osseuse, réduite par places à une lamelle translucide, qu'on ne peut enlever que par fragments. On tombe alors dans une cavité vide, sans membrane de revêtement interne, sans liquide, sans aucune particule solide à l'intérieur : on dirait un œuf vide.

La cavité principale, traversée çà et là par des cloisons incomplètes et fragiles, occupe tout le grand trochanter et la moitié externe du col fémoral. Elle est bien nettement limitée du côté de la tête et du côté de la diaphyse par un bouchon compact. Le périoste d'enveloppe est fibreux, comme un périoste stérile, sans couche ostéogène.

On a l'impression qu'un travail de résorption intense s'est effectué dans la cavité médullaire, tandis qu'aucun apport nouveau n'a été effectué par le périoste.

Au cours de ces manœuvres, inutile de dire qu'une solution de continuité avait été créée entre les deux portions cervicale et diaphysaire du

fémur. Après avoir retiré par fragments parcellaires une notable portion de la coque, en laissant toutefois à la face postérieure une traînée osseuse qui puisse servir d'amorce à la consolidation, nous nous bornons à placer les deux portions du fémur dans le prolongement l'une de l'autre, le membre étant immobilisé en extension et en légère abduction, par une grande attelle plâtrée pelvi-dorso-pédieuse. Deux mèches de drainage avaient été laissées dans la cavité pathologique, et les parties molles réunies.

Les suites opératoires immédiates ont été des plus simples ; une élévation thermique temporaire, au quatrième et cinquième jour, coïncidant avec des phénomènes d'angine aiguë, est le seul incident à signaler. Quant au résultat final, il ne nous préoccupe pas : ou bien la consolidation se fera, ou bien il restera une pseudarthrose, et nous nous trouverons dans la situation d'une ostéotomie sous-trochantérienne demeurée mobile : ce qui, on le sait, permet la plupart des mouvements du membre inférieur, avec un léger tuteur maintenu quelques mois en place. Sans doute le fémur droit, déjà plus court, ne s'accroîtra plus notablement par son extrémité supérieure ; mais le cartilage de conjugaison de l'épiphyse inférieure est l'élément principal de l'accroissement de l'os. Et peut-être l'irritation à distance déterminée par le processus morbide donnera-t-elle une poussée plus intense de cette zone à droite qu'à gauche.

En résumé, les prévisions de la majorité d'entre nous se sont trouvées confirmées, Il s'agissait chez cet enfant d'une fracture pathologique consolidée vicieusement, pour des raisons qui nous échappent. Nous n'avions relevé chez lui ni rachitisme, ni syphilis héréditaire, ni une autre infection chronique. Un travail de résorption, comparable en tous points à ce qui fut décrit par Ollier sous le nom de médullisation du canal, avait évidé le foyer de fracture après sa consolidation, et l'avait en quelque sorte soufflé sans que le périoste réagît.

Voilà un nouveau fait qui devra être rapproché de ces ostéomalacies localisées avec cavités kystiques, telles que M. Albertin en a décrit un cas. C'est de même un processus pathologique à placer à côté des prétendus kystes simples des os longs dont nous avons déjà, avec M. Maurice Pollosson, signalé l'origine inflammatoire ou dystrophique possible, dans notre rapport de 1899.

M. Vincent. — Je suis heureux de constater que notre diagnostic de cal vicieux exubérant s'est trouvé confirmé. Pourtant je n'aurais pas cru qu'il y eût une telle raréfaction des éléments osseux. Est-ce qu'on a signalé souvent chez les enfants, après un traumatisme, pareille ostéite médullisante ? J'avais déjà noté que chez certains petits sujets, peu vigoureux, l'irritation traumatique semblait paralyser les éléments de réparation. Et chez ces mêmes sujets, une nouvelle irritation, opératoire, déterminait ensuite un processus ossificateur.

J'estime donc que M. Bérard, dont j'approuve pleinement l'intervention, n'aura probablement pas de pseudarthrose chez son petit malade. Et en eût-il une, le mal ne serait pas grand, car avec un appareil la marche redeviendrait bien facile.

De ce cas, je retiendrai surtout les causes d'erreur que peut nous procurer la radiographie. Sur l'épreuve qui nous a été présentée, l'image donnait à s'y méprendre l'illusion d'une tumeur de l'os.

Les distinctions de M. Destot sont ingénieuses; mais leur interprétation nécessite une telle pratique de la radiologie que les chirurgiens doivent avant tout s'en remettre aux données de la clinique.

Est-ce que dans les exostoses de croissance on peut avoir comme dans certains cals, tantôt une silhouette claire, tantôt une image obscure ? Certaines de ces exostoses, en effet, sont bien contituées par du tissu compact; mais nombre d'entre elles apparaissent à l'intervention comme soufflées et limitées par une mince enveloppe osseuse. Cette disposition était particulièrement nette chez un enfant de 14 ans qui était porteur de 135 exostoses, et à qui je dus en réséquer quelques unes pour rendre à certains mouvements leur intégrité.

M. Destot. — En effet, il y a deux catégories d'exostoses : les unes compactes qui donnent à la radiographie une image sombre, les autres médullisées dont l'image est claire. Mais, en outre, certaines exostoses compactes sont entourées d'une coque cartilagineuse parfois épaisse qui est à peine estompée dans les radiographies. Sans doute il faut que l'interprétation de ces épreuves soit aidée des constations de la clinique; mais dans tous les modes d'examen que nous avons à notre disposition, nous devons également nous méfier des erreurs de nos sens.

*
* *

KYSTE SÉRO-SANGUINOLENT DU COU ADHÉRENT A LA VEINE JUGULAIRE INTERNE ; RÉSECTION DE LA VEINE ; GUÉRISON.

M. Nové-Josserand. — La petite malade, Jeanne V..., âgée de 8 ans, est amenée à la Charité le 14 avril 1904.

Elle présente dans la région carotidienne, à gauche, une tumeur dont le volume dépasse un peu celui d'un gros œuf de poule.

Les parents, interrogés sur la date d'apparition de cette tumeur, déclarent que l'enfant avait trois mois environ, lorsqu'ils remarquèrent au niveau du cou un petit gonflement qui avait disparu en une huitaine de jours. Ce gonflement se serait, disent-

ils, reproduit ensuite à plusieurs reprises ; et depuis le mois de novembre dernier aurait augmenté d'une façon sensible, jusqu'à atteindre le volume actuel. La malade n'a d'ailleurs jamais présenté de douleurs, ni de fièvre.

Actuellement, la tumeur revêt une forme ovoïde, à grosse extrémité dirigée en bas et en avant. Elle est à peu près indépendante de la région parotidienne et du plancher buccal. Elle n'atteint pas tout à fait en avant la ligne médiane, et en arrière paraît limitée par le bord antérieur du muscle sterno-mastoïdien. Elle reste immobile pendant les mouvements de déglutition. La peau est parfaitement mobile sur elle, et la palpation n'est pas douloureuse.

M. Nové-Josserand intervient le 22 avril 1904.

Après incision de la peau et de l'aponévrose, il arrive immédiatement sur un kyste, à parois minces, laissant voir par transparence un contenu liquide d'aspect brunâtre. En disséquant aux ciseaux cette poche des fines travées conjonctives qui l'entourent, elle crève en plusieurs points et laisse échapper un liquide séro-sanguinolent, qui laisse en imbibant le linge, une auréole jaunâtre.

On reconnaît alors que la poche kystique a des adhérences très intimes avec la veine jugulaire interne, mais qu'elle se détache assez bien de la carotide. On peut finalement l'enlever en réséquant un fragment de la veine jugulaire interne long de 3 centimètres. La ligature de ce vaisseau n'a donné lieu à aucun phénomène immédiat important.

L'examen de la poche montre qu'elle forme une cavité unique : la paroi est extrêmement mince, n'admet pas de prolongements et ne forme pas des poches secondaires. Le kyste présente des adhérences intimes avec la veine jugulaire qui est noyée dans la paroi kystique, et qui notamment au niveau de sa face postérieure présente un amincissement manifeste. Il n'y a cependant pas de communication directe de la lumière de la veine avec la cavité kystique.

La plaie s'est réunie par première intention. La petite malade n'a présenté aucun trouble circulatoire, sauf peut-être une très légère cyanose de la face le premier jour, qui a disparu rapidement.

Elle a quitté l'hôpital 15 jours après son opération, parfaitement guérie.

M. Vincent. — Le succès de M. Nové-Josserand est d'autant plus méritoire que de telles tumeurs présentent parfois des difficultés d'extirpation insurmontables.

Il y a quelques années, j'eus à intervenir chez une fillette pour une tumeur identique, qui avait acquis un volume égal à celui de la tête, et qui avait refoulé celle ci vers l'épaule opposée. Cette tumeur était adhérente aux parties molles sur une assez large surface. Elle semblait également fixée sur les plans profonds. Si bien qu'en prévision d'incidents opératoires, j'avais demandé l'assistance de mon collègue Levrat. La peau incisée, nous ne pûmes décortiquer la tumeur sans ouvrir plusieurs kystes remplis d'un liquide hématique sirupeux. Pourtant peu à peu la masse fut mobilisée et nous allions en exciser le pédicule, après avoir dénudé la veine jugulaire interne sur une certaine étendue, quand une traction intempestive déchira la veine. Une hémorragie énorme se produisit avant que nous ayons pu comprimer, puis lier le vaisseau au-dessus et au-dessous de la déchirure. L'intervention fut rapidement terminée, mais l'enfant ne put résister à cette perte de sang et au shock opératoire. Elle succomba le lendemain.

Virchow consacre tout un chapitre à ces tumeurs séro-hématiques du cou, en relation avec le paquet vasculo-nerveux, et en particulier avec la jugulaire interne. Il invoque une malformation congénitale de cette veine, dont les éléments séreux et fibreux entreraient dans la constitution des kystes.

Le cas malheureux que je viens de vous relater n'est pas le seul fait de kyste hématique cervical que j'aie observé. J'ai vu chez Ollier, que je suppléais alors, une fille de 17 ans, atteinte d'un gros kyste multiloculaire du cou, avec des prolongements vers le moignon de l'épaule et dans l'aisselle. La peau était adhérente, les connexions avec les plans profonds semblaient étendues. Le souvenir de mon premier insuccès me fit reculer devant une intervention sanglante que je jugeais trop dangereuse.

M. Tixier. L'observation intéressante de M. Nové-Josserand me remet en mémoire l'histoire d'un malade que j'ai opéré l'année dernière d'une tumeur de même nature. Elle en différait seulement par le siège, car elle se présentait au niveau du triangle de Scarpa.

Le malade, âgé de 36 ans, P..., Marcellin, était venu dans mon service au mois de mars 1903. Il racontait que depuis huit ans, il avait vu se développer au niveau de l'aine une grosseur qui depuis n'avait cessé de s'accroître. Elle avait alors le volume de deux poings. La peau, mince et distendue au-dessus, laissait deviner des séries de poches irrégulières constituant la masse principale. Ces poches étaient souples, mollasses, et étaient mal remplies par un liquide qui fluctuait sous le doigt. La tumeur, transversalement placée dans l'aine se prolongeait sous l'arcade de Fallope.

Je reconnus les signes cliniques qu'on attribue au lymphangiome, et c'est à ce dernier diagnostic que je m'arrêtais.

Je pratiquai l'opération le 16 avril. Les difficultés furent exactement celles que vient de nous signaler M. Nové-Josserand, c'est-à-dire qu'une fois arrivé sur la tumeur je pénétrais sans peine dans les logettes kystiques qui la constituaient : un liquide citrin clair s'en échappait, tandis que la tumeur elle-même se réduisait à une éponge exprimée. Il était impossible de se reconnaître au milieu de ces lambeaux effilochés, et la dissection, par rapport aux vaisseaux fémoraux, absolument aveugle. Aussi, comprenant le danger, j'allais loin au-dessous de la tumeur chercher la gaine vasculaire et, remontant de bas en haut, j'arrivais facilement à énucléer la masse. Elle se poursuivait en haut le long de la veine fémorale, que je dus disséquer très haut jusque dans l'anneau crural sur la région du ganglion de Cloquet où s'arrêtait la tumeur.

Les suites opératoires furent très simples, et le malade, revu depuis, était parfaitement guéri.

J'ai envoyé un morceau de la tumeur à M. Paviot qui voulut bien me transmettre la note suivante dont voici le résumé : paroi constituée par des lamelles conjonctives très denses; la plus interne supporte un endothélium qui reste en place surtout dans les recessus, car cette paroi est très festonnée. En somme le diagnostic de lymphangiome est confirmé.

Les rapports intimes signalés entre la paroi de ces tumeurs et les gros vaisseaux voisins, et surtout les veines, sont classiquements décrits. Ils seraient primitifs pour ceux qui admettent que ces lymphangiomes sont bien souvent des angiomes à point de départ veineux, secondaires pour ceux qui soutiennent, au contraire, que le système lymphatique donne lieu d'abord à une tumeur qui envahit ensuite les parois veineuses.

M. Nové-Josserand. — Les débris de la poche que j'ai enlevée étaient si minces et si dilacérés que je ne les ai pas fait soumettre à l'examen histologique.

En tout cas, quelle que soit l'origine et la nature anatomique exacte de ces tumeurs, comme elles tendent vers un développement progressif, j'estime que l'on doit essayer de les extirper quand elles ne sembleront pas trop diffuses.

*
* *

CHOLÉCYSTECTOMIE SOUS-SÉREUSE.

(*Voir séance du 28 avril.*)

DISCUSSION.

M. Goullioud a eu deux fois l'occasion de faire la cholécystectomie sous-séreuse.

La seconde opération a eu lieu le lendemain de la communication de M. Tixier : il a donc pu profiter de sa remarque et en apprécier la justesse. Il n'a donc pas cherché à décortiquer le fond de la vésicule, mais a commencé cette décortication un peu plus loin ; ce n'est guère que vers le milieu de la vésicule que le péritoine s'est laissé facilement détacher. Il n'a d'ailleurs pu faire qu'une décortication sous-séreuse incomplète, la vésicule s'étant percée près du point trop antérieur où a été commencé le décollement du péritoine et près de l'abouchement du canal cystique. Dans ce cas la cholécystectomie a été utile, car elle a permis d'arriver au calcul.

M. Goullioud eut d'abord la déception de trouver une grosse vésicule remplie d'un liquide transparent comme de l'eau de roche, à peine muqueux dans le fond et ne renfermant aucun calcul.

Ce ne fut qu'à la fin de la cholécystectomie que le stylet permit de reconnaître dans le cystique dilaté un calcul, d'un aspect un peu spécial, rugueux, ayant la forme, l'aspect hérissé, le volume d'une petite praline. Dans ce cas, pour enlever ce calcul, il fallait recourir, ou à la cholécystectomie, ou à l'incision de toute la vésicule jusqu'au cystique, suivant le procédé de Delagénière. Les suites opératoires ont été très simples, et la guérison s'est produite sans fistule. Drainage de cinq jours seulement avec une petite mèche.

Dans son premier cas, M. Goullioud a eu recours à la cholécystectomie, parce qu'une cholécystostomie n'avait été suivie que d'un soulagement de quelques semaines, malgré l'ablation de nombreux et volumineux calculs.

La malade, souffrant de nouveau, on fit une seconde opération, la cholécystectomie sous-séreuse ; mais là encore l'opération n'a été qu'incomplètement sous-séreuse. N'ayant pas trouvé de calcul dans cette vésicule douloureuse, M. Goullioud attribua d'abord ces douleurs à la péritonite sous-hépatique de M. R. Tripier ; mais depuis M. Goullioud a pu se convaincre qu'il avait affaire à une hystérique. Ce fait n'est donc aucunement démonstratif pour lui, et il termine en demandant à ses collègues quels sont les résultats de la cholécystectomie à longue échéance, et quels sont pour eux les indication respectives de la cholécystotomie et de la cholécystectomie.

M. Villard. — La question qui vient d'être soulevée vise deux points : les indications de la cholécystectomie en général et les indications relatives de la cholécystectomie simple ou de la cholécystectomie sous-séreuse. Sur cette dernière je ne reviendrai pas, j'ai suffisamment exposé dans une précédente séance mes idées sur la valeur de cette opération qui est un idéal opératoire que l'on doit s'efforcer d'atteindre, mais dont les indications sont relativement restreintes.

La cholécystostomie reste l'opération de choix dans la majorité des interventions sur la vésicule. Dans presque tous les cas de lithiase existe à un degré plus ou moins marqué de l'infection, c'est cette notion qui doit primer dans le choix de l'intervention. La cholécystostomie draine, et à ce point de vue mérite notre confiance. Elle laisse ainsi une voie ouverte à l'expulsion tardive des calculs profondément situés, qui peuvent avoir échappé à nos investigations au moment de l'intervention. Enfin la fistule post-opératoire ne doit pas nous faire reculer, car si les voies inférieures biliaires sont libres, elle disparaîtra toujours, ainsi que je l'ai démontré dans la thèse de Boutry (Lyon, 1902), et s'il existe un obstacle persistant sur elles, cette fistule aura une précieuse dérivation.

La cholécystostomie, à plus forte raison, sera indiquée dans toutes les infections vésiculaires ou canaliculaires.

La cholécystectomie ne devra pourtant pas être rejetée trop loin ; elle relèvera de la lithiase, dans certains cas de vésicules rétractées, calculeuses, avec péritonite circonscrite chronique. Dans ces circonstances, la vésicule joue le rôle d'un véritable corps étranger, inflammatoire, foyer irritatif incessant du péritoine, avec production d'adhérences plus ou moins vicieuses et tout le cortège symptomatique des inflammations chroniques du péritoine, même localisées. La vésicule devra alors être réséquée, au même titre qu'on pratique l'appendicectomie ou la castration tubo-ovarienne, en présence des lésions inflammatoires chroniques de l'appendice ou de l'appareil annexiel de la femme.

Dans un cas, exceptionnel il est vrai, j'ai pratiqué la cholécystectomie en raison du volume de la vésicule qui venait comprimer la première portion du duodénum.

La cholécystectomie sera encore indiquée dans les fistules muqueuses persistantes de la vésicule après la cholécystostomie, celles qui se produisent dans les cas d'oblitération définitive du cystique. Ce réservoir biliaire doit être enlevé au même titre que la poche d'un kyste brachial ou ovarien fistulisé. Enfin, les tumeurs hydropiques de la vésicule et les tumeurs malignes de cet organe, seront justiciables encore de la cholécystectomie.

Séance du 19 mai 1904.

Présidence de M. Horand.

M. Bérard, secrétaire, lit le procès-verbal de la précédente séance. (Adopté.)

*
* *

DU TRAITEMENT SANGLANT DE LA LUXATION CONGÉNITALE DE LA ROTULE.

M. Bérard. — Quoique beaucoup moins fréquente que la luxation congénitale de la hanche, la luxation congénitale de la rotule s'observe assez souvent pour que les chirurgiens d'enfants aient eu à en discuter le traitement. Dans sa thèse de Lyon, 1900, M. Gallet, élève de M. le Prof. Poncet, en avait réuni vingt-sept observations. Depuis cette époque, un nombre presque égal de cas inédits a été rapporté dans les périodiques ou dans des travaux d'ensemble.

Pour mon propre compte, j'ai vu, depuis 1899, trois luxations congénitales de la rotule : deux fois chez des garçons de 18 et 21 ans qui n'en étaient pas notablement incommodés et qui venaient à l'hôpital pour des affections indépendantes de cette malformation.

Le troisième cas est celui que j'ai l'honneur de vous présenter aujourd'hui. La luxation était bilatérale ; j'ai tenté du côté droit la cure radicale par la méthode sanglante. Avant de commencer le traitement du côté gauche, j'ai voulu soumettre à la Société le premier résultat acquis, qui date actuellement de trois mois.

Observation. — M. Sylvie, âgée de 13 ans, est entrée dans mon service de la Charité en septembre 1903, pour une luxation double des rotules. Née de parents bien portants, elle a eu huit frères ou sœurs dont six encore en bonne santé. Sa mère l'éleva au sein. Pas de rachitisme.

Elle commença à marcher à l'âge de 15 mois, sans que l'on constatât rien d'anormal dans les mouvements des membres inférieurs. Pourtant, dès la première enfance, les parents avaient remarqué une déformation particulière des genoux; depuis l'âge de 3 ans il n'y aurait eu aucun changement dans ces deux articulations.

Actuellement, l'aspect des deux jambes est le suivant, lorsqu'on pratique l'examen dans le décubitus : *dans l'extension*, ce qui frappe surtout, c'est un genu valgum double des plus nets. On dirait en outre qu'il y a torsion du fémur en dedans et du tibia en dehors. Les condyles internes des deux fémurs, gros et saillants, débordent le plateau tibial en dedans; ils paraissent d'autant plus volumineux que le relief rotulien manque en avant de l'articulation. Les condyles externes, par contre, ont un développement beaucoup moindre, et le tibia les déborde en dehors; un peu au-dessous et en dehors d'eux, on délimite facilement les contours des rotules.

Dans la flexion, tous les reliefs articulaires se dessinent sous la peau; car les deux rotules, à mesure que la flexion du genou s'accentue, se déplacent de plus en plus en dehors, ponr venir enfin s'accoler à la face externe des plateaux tibiaux, contre la tête des péronés. Elles forment là une saillie analogue à un troisième condyle : leurs dimensions transversales sont un peu plus restreintes et leur forme plus globuleuse que celles des rotules normales. Ainsi qu'il est de règle, dans la flexion, les déformations du genu valgum s'atténue progressivement; le talon arrive facilement à la fesse.

Les muscles, les ligaments et ailerons rotuliens présentent les particularités suivantes :

Le triceps est peu développé, surtout dans ses faisceaux interne et antérieur. Le vaste externe est prépondérant; et, dans la flexion, il se dessine en saillie sur le condyle externe. Les ailerons de la rotule sont relâchés et laissent exécuter à ces os des mouvements de latéralité anormale; l'aileron interne semble surtout distendu et aminci. Le ligament rotulien, court

et résistant, s'implante sur le tibia trop en dehors, et non sur la tubérosité antérieure, médiane.

Les ligaments latéraux et croisés des articulations fémoro-tibiales sont assez relâchés pour permettre, même dans l'extension, des mouvements latéraux de la jambe sur la cuisse, qui s'accompagnent de chocs alternatifs des condyles sur les plateaux tibiaux.

Ces malformations n'apportent aucun obstacle à la mobilité passive des genoux; par contre elles se manifestent, au cours de la marche, de la façon suivante :

La marche lente sur une face plane est peu gênée ; les genoux se croisent à chaque pas, les jambes regardent en dehors et la pointe du pied se pose sur le sol en dehors. Le pas est d'une égale longueur pour chaque jambe; l'appui du pied est normal. Mais, dès que l'enfant doit marcher vite, et surtout monter ou descendre un escalier, elle se sent moins solide, les genoux tendent à se dérober, et au bout de peu de temps sont le siège d'une douleur assez vive pour que l'enfant demande à se reposer. A la suite de ces exercices, les insections ligamenteuses des genoux sont douloureuses à la pression; un peu d'hydarthrose apparaît à la jointure. C'est à cause de cette gêne progressive des mouvements actifs que la petite malade avait été amenée à la Charité.

Nous la gardons pendant deux semaines en observation, au repos; puis nous lui faisons reprendre progressivement la marche : de suite elle accuse les mêmes doulours et la même gêne. Il nous semble, dès lors, qu'un appareil orthopédique à tuteurs latéraux serait insuffisant pour produire la correction du genu valgum et pour rendre la marche plus facile. Nous décidons en conséquence d'avoir recours à une intervention sanglante qui comportera deux temps distincts : 1° replacer la rotule au devant des condyles ; 2° redresser le genu valgum.

1° *Pour replacer la rotule en avant des condyles*, il nous semble que nous devons agir sur les ligaments rotuliens. La rotule « louche » en dehors : ainsi que dans un strabisme, nous devons sectionner ou allonger les ligaments trop courts (aileron latéral externe de la rotule), plisser pour les raccourcir les ligaments trop longs (aileron interne) et enfin déplacer les insertions vicieuses (ligament rotulien inférieur).

Au début du mois d'octobre ce premier plan opératoire est

exécuté pour le membre droit dont la malformation est la plus accentuée. Une incision courbe à concavité supérieure embrasse la rotule ; elle intéresse en dedans et en bas la peau seulement, en dehors elle sectionne toute l'épaisseur de l'aileron externe et ouvre largement l'articulation. On peut, dès lors, examiner les condyles fémoraux et constater qu'il laissent entre eux une logette suffisante pour recevoir la rotule : il est donc inutile ici d'évider à la gouge cette logette comme l'ont préconisé et pratiqué MM. Lucas Championnière et Kirmisson.

Le membre maintenu dans l'extension, la rotule peut être amenée dès lors assez facilement à sa place normale. Mais à la moindre tentative de flexion elle se reluxe en dehors : l'implantation de son ligament tricipital, trop en dehors sur le tibia, commande ce déplacement. Nons désinsérons donc ce ligament du tibia et nous allons le réimplanter par une solide suture à deux centimètres plus en dedans. Il ne reste plus, pour maintenir le résultat acquis, qu'à plisser l'aileron interne, ce qui est fait sans peine, avec quatre points au crin de Florence.

Suture des ligaments. Pansement et bandage plâtré qui mobilise le membre en extension. Suites immédiates excellentes, réunion par première intention.

2° *Pour redresser le genu valgum,* nous préférons à l'ostéoclasie, qui pourrait traumatiser l'articulation du genou récemment opérée, l'ostéotomie, moins violente et qui permet de faire porter la section osseuse exactement où on le désire.

Au début de février 1904, l'ostéotomie est faite au-dessus du condyle interne, et le membre facilement redressé, en même temps que la rotation en dehors de la jambe est corrigée.

Aujourd'hui le résultat complet date de trois mois. Ainsi que l'on peut s'en rendre compte, le membre inférieur droit a sa direction et ses axes normaux. La rotule regarde franchement en avant; elle reste à sa place dans les mouvements de flexion du genou qui dépassent déjà l'angle droit. La marche est facile, malgré que la pointe du pied tende à se porter un peu en dedans. Le genou est solide et ne se dérobe plus sous le poids du corps. Il subsiste une laxité anormale des ligaments croisés, auxquels on n'a pas touché; mais cette laxité et les mouvements de latéralité qui en résultent sont moins accusés que du côté gauche, qui n'a pas été opéré, et qui cependant, avant l'intervention, était mieux conformé que le genou droit.

Aussi, ai-je l'intention, prochainement, d'exécuter le même plan opératoire sur le genou gauche : en un premier temps, section, désinsertion et plicature combinées des ligaments rotuliens; en un deuxième temps, ostéotomie de redressement pour le genu valgum.

Aucune de ces manœuvres, prise isolément, ne m'est d'ailleurs personnelle.

Brun, sur les indications de M. Ménard, en 1894, avait fait la section des couches fibreuses externes; mais pour raccourcir l'aileron interne il en avait excisé une tranche verticale, puis il avait suturé les bords avivés. Bajardi avait agi de même. Par contre, M. le Prof. Le Dentu avait préféré le simple plissement de l'aileron interne à son raccourcissement par excision. Dès 1888, M. Roux, de Lausanne, pour une luxation récidivante de la rotule, avait désinséré le ligament rotulien pour le transplanter plus en dedans.

Enfin Pollard, en 1891, avait fait précéder de l'ostéotomie, au-dessus du condyle interne, l'opération sanglante où, après section des ailerons, il avait agrandi la logette fémorale intercondylienne.

Ainsi, chacun de nos temps opératoires avait déjà reçu la sanction pratique. Les résultats, d'ailleurs, avaient été variables comme perfection et comme durée.

Nous croyons du moins avoir été le premier à agir ainsi que nous l'avons fait de parti pris et d'après un plan arrêté : 1° à la fois sur tout l'appareil ligamenteux de la rotule, en limitant au minimum les sections qui pouvaient l'affaiblir; et 2° sur la déviation du genu valgum, qui est la corrélation obligée de la luxation rotulienne en dehors.

M. Vincent. — J'ai écouté avec beaucoup d'intérêt la narration des opérations délicates et ingénieuses que M. Bérard a exécutées avec succès chez sa petite malade. Je le félicite du résultat.

Cependant ce cas me suggère deux réflexions : pourquoi parle t on de luxation congénitale de la rotule et pourquoi a t-on fait d'emblée des interventions sanglantes.

Je ne suis pas certain, en effet, d'après l'observation rapportée que cette luxation de la rotule soit congénitale. On voit des cas de genu valgum très prononcés avec laxité articulaire considérable qui conduisent presque fatalement à la luxation de la rotule. Le rachitisme chez cette fillette a pu déterminer le genu valgum et par suite la luxation de la rotule.

Ma seconde remarque découle de cette première considération. Avant de faire une intervention sanglante pourquoi ne pas appliquer un appareil redressant le genou, combattant la laxité articulaire et replaçant progressivement la rotule en sa place normale? J'avoue que j'aurais commencé par ce procédé très simple quitte à être traité de retardataire.

Enfin je ne saurais laisser passer sans protestation la comparaison que M. Bérard a faite entre cette luxation de la rotule et le strabisme. J'avoue que je ne la comprends pas et qu'elle me surprend fort.

M. Bérard. — J'attache la plus grande importance aux observations que M. Vincent a bien voulu me présenter touchant le genu valgum et son traitement. Comme lui, et suivant en cela les excellentes traditions qu'il a laissées dans son service de la Charité, où j'ai pu apprécier toute la valeur de ses méthodes, je suis persuadé qu'il ne faut pas intervenir par les procédés sanglants dans le genu valgum de la première enfance. On sait bien aujourd'hui, en effet, que, jusqu'à l'âge de 5 ans, la plupart des genu valgum et des incurvations rachitiques des membres inférieurs, tendent à se redresser d'eux-mêmes par le seul traitement général et sans tuteurs orthopédiques.

Mais ce n'est point de cela qu'il s'agit. D'abord ma petite malade a été opérée à l'âge de 13 ans. En outre, je persiste à penser que chez elle les luxations des rotules étaient primitives, dues à une malformation congénitale et non consécutives à un vulgaire genu valgum rachitique. Je ne sache pas, en effet, que l'on ait signalé souvent la luxation totale des rotules comme complication du genu valgum ; et même si l'on a cru l'observer, c'est sans doute que l'on a établi des relations de cause à effet entre deux malformations primitives, contemporaines l'une par rapport à l'autre ; toujours la luxation congénitale de la rotule s'effectue en dehors, et toujours le genou correspondant présente l'attitude en valgum.

Quant à l'objection de M. Vincent, que les parents ont constaté nettement, le déplacement des rotules quelques mois après que leur enfant avait commencé à marcher, elle ne me semble pas plus irréfutable ici que lorsqu'on a voulu s'en servir pour nier l'origine congénitale de certaines luxations de la hanche.

D'ordinaire, en effet, la luxation congénitale de la hanche ne se manifeste aux yeux des parents que lorsque leur enfant s'essaie à marcher. Et pourtant on n'oserait pas soutenir aujourd'hui que les lésions dans ce cas sont consécutives à la naissance et dues à un rachitisme précoce.

Je ne crois pas non plus que l'application d'un double tuteur orthopédique aurait pu rendre de notables services à cette petite qui, vivant à la campagne, a besoin surtout d'agilité. Je ne l'aurais pas condamnée volontiers au port indéfini d'un appareil coûteux lui enraidissant les genoux, gênant le développement musculaire, et qui n'aurait sans doute amené aucune amélioration ni pour le genu valgum, ni pour la luxation de la rotule.

J'aurais pensé plutôt que M. Vincent, poursuivant son idée pathogénique du genu valgum dans ce cas, m'eût reproché de n'avoir pas commencé le traitement par une ostéoclasie ou par une ostéotomie. C'est en tout cas par la section sus-condylienne du fémur que je vais continuer la cure par le côté gauche, avant de toucher aux ligaments. Si le redressement du genu valgum fait rentrer la rotule dans sa logette, je m'empresserai de vous soumettre un résultat si heureux, mais malheureusement improbable.

M. Vincent. — On peut très bien appliquer un appareil orthopédique qui, tout en n'immobilisant pas le genou, soutiendra la jambe en la replaçant dans l'axe du fémur.

*
* *

PROCÉDÉ D'HYSTÉRECTOMIE ABDOMINALE, POUR LES UTÉRUS INFECTÉS.

M. Goullioud. — J'ai l'honneur de vous présenter une pièce qui démontre bien les avantages d'un procédé que j'ai proposé il y a quelques années (Congrès français de chirurgie 1896, et *Lyon Médical*, 30 août 1896), et qui, pour moi, reste très supérieur aux procédés habituellement employés, du moins pour les cas où l'utérus est infecté.

La pièce ci-jointe dit plus qu'une description. Cependant permettez-moi de rappeler en quoi consiste mon procédé.

Je lie d'abord, par étages, les artères afférentes à l'utérus, les utéro-ovariennes, les artères des ligaments ronds, et enfin les utérines.

A un moment donné, tous les ligaments se trouvent ainsi sectionnés et l'utérus ne tient plus que par le vagin.

A ce moment, je pince le vagin transversalement au-dessous du col avec deux fortes pinces coudées, spéciales, placées l'une au-dessous de l'autre. Chacune ferme le vagin aplati sur toute sa largeur.

Ceci fait, je sectionne lentement le vagin entre les deux pinces au thermo-cautère coudé ; de la sorte, la section du vagin est aseptisée à mesure qu'elle se produit.

L'utérus se trouve donc détaché du vagin, portant appendue au-dessous du col une des pinces qui empêche d'une façon abso-

lue qu'aucun liquide ne s'écoule de l'utérus sur le champ opératoire.

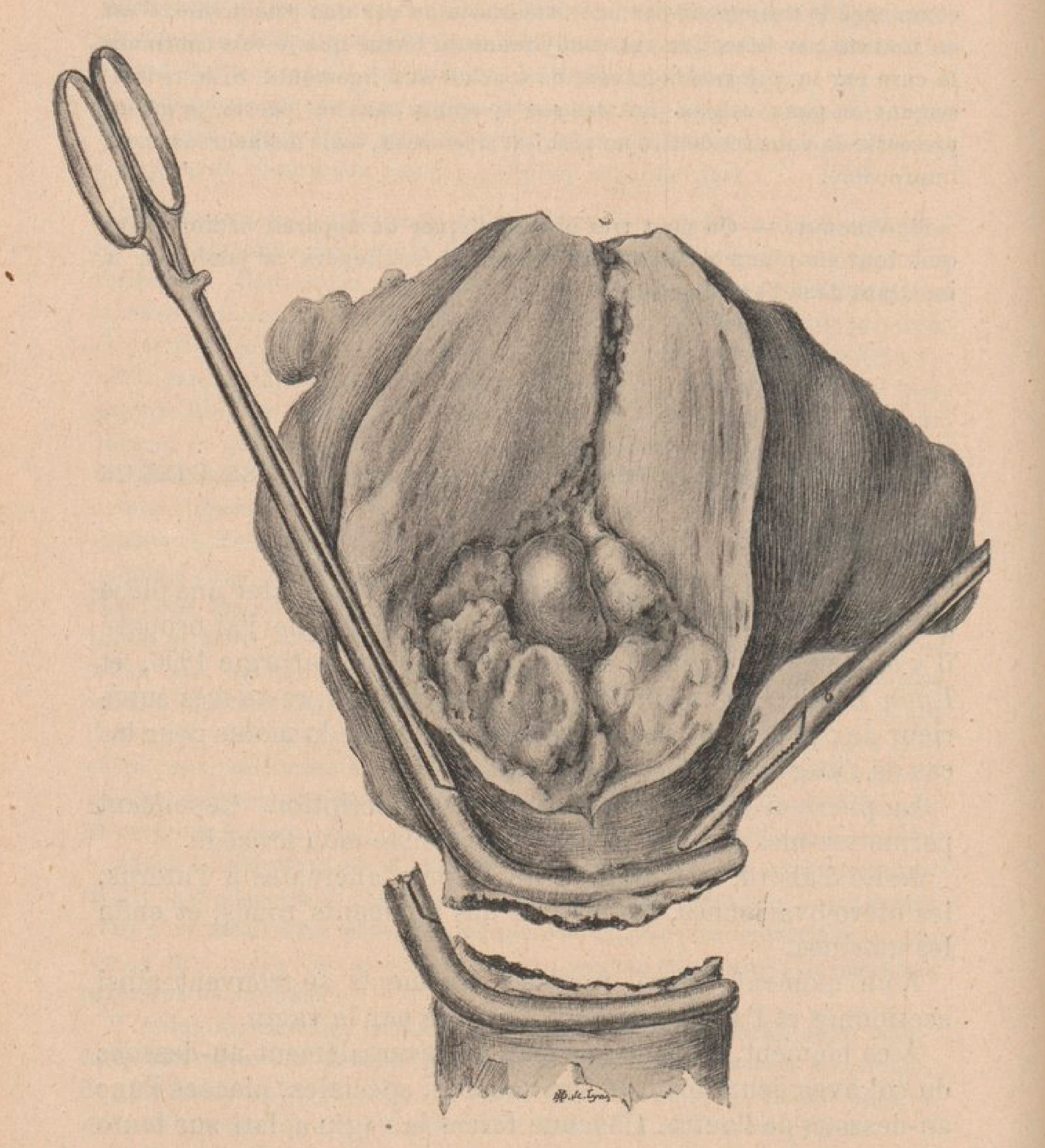

La seconde pince longuette, restée momentanément sur le vagin, empêche aussi toute communication entre cette cavité et le péritoine.

Ainsi l'utérus a été enlevé sans qu'une goutte de liquide ait pu s'échapper, soit de la cavité de l'utérus ou du col, soit du

vagin, et aussi sans qu'un instrument ou un doigt ait pu être souillé.

Il faut évidemment garnir avec soin le champ opératoire, en prévision du cas où une maladresse rendrait la manœuvre moins correcte ou illusoire.

L'utérus enlevé, avant de retirer la pince qui ferme encore le vagin, je fais débarrasser celui-ci des sécrétions ou débris néoplasiques qni ont pu s'écouler de l'utérus dans le vagin pendant l'opération. Dans ce cas il était rempli de masses infectes.

Avant de retirer la pince vaginale, j'ai encore eu soin de prendre par l'abdomen les bords du vagin avec quatre ou cinq pinces de Kocher, de l'entr'ouvrir ainsi, et de cautériser superficiellement la muqueuse au thermo sur un ou deux centimètres de hauteur, avant d'introduire toujours par l'abdomen une mèche iodoformée courte qui drainera le Douglas.

Ce procédé avec pose de deux pinces superposées sur le vagin et section de celui-ci au thermo, je le réserve aux utérus gravement infectés, à cause de la difficulté de poser deux pinces superposées sur le vagin.

Mais, d'une façon courante, quand je fais l'hystérectomie abdominale totale, je mets volontiers une de mes pinces sous le col ; puis je sectionne le vagin au thermo, au-dessous de la pince, lentement, en aseptisant le fond de celui-ci par une cautérisation très superficielle de sa muqueuse, tendue à mesure par des pinces de Kocher longues.

Comme je l'ai dit, les vaisseaux sont liés avant que je commence la section du vagin. Mais généralement on voit sourdre du sang dans un petit triangle dont la base correspond à la face latérale du vagin et le sommet à la ligature de l'utérine. Les petits vaisseaux qui donnent ainsi sont les branches de l'artère vaginale. Je place deux ou trois longuettes sur ces vaisseaux. Puis passant par transfixion un fil à la hase de ce petit triangle, je lie les vaisseaux avec un seul fil. C'est ce que j'appelle la *ligature du bouquet des vaginales*. Ce temps correspond à ce que l'on décrit souvent sous le nom d'hémostase de la tranche vaginale, et c'est plus simple que le surjet sur cette tranche.

Dans ce cas, je n'ai pas eu à agir ainsi, parce que j'avais fait comme premier temps la ligature des hypogastriques. J'avais agi ainsi parce qu'il s'agissait d'une femme très anémiée et

infectée ; je ne voulais pas qu'elle perdît du sang et je ne voulais pas avoir à faire des ligatures dans le bassin, au voisinage d'un vagin impossible à désinfecter, et je n'espérais pas pouvoir employer aussi aisément mon procédé.

Ma malade, en effet, est une femme de 44 ans, célibataire, qui fut reçue dans mon service, il y a trois mois, déjà dans un état grave. Une masse infecte emplissait le vagin et la cavité cervicale distendue. Je l'enlevai le 19 février, croyant à un fibrome sphacélé. La malade avait de la fièvre, et des injections intra-utériues répétées n'ont pas réussi à la faire cesser.

Un mois après, le 13 avril, de nouvelles hémorragies et la peristance de cette fièvre m'obligeaient à intervenir de nouveau. Une masse nouvelle distendait le vagin.

Nouveau curetage, le 9 mai. Cette fois, le col était envahi. Il s'agissait donc d'un cancer qui végétait avec une grande rapidité. Mais l'examen histologique affirmait une tumeur musculaire et faisait soupçonner sa malignité. « L'abondance des noyaux, l'aspect jeune et actif des éléments et aussi par place leur aspect un peu métatypique conduisent à penser qu'il s'agit d'une tumeur en voie de prolifération, et on peut se poser histologiquement la question de la malignité de la tumeur. »

D'autre part, par l'abdomen on sentait une assez volumineuse tumeur fibreuse. La malade était décolorée par ses hémorragies; elle avait toujours de la fièvre, la masse bourgeonnante vaginale déterminant de la rétention de pus dans la cavité utérine.

Je comptais enlever par l'abdomen la portion supérieure de la tumeur, en sectionnant le col entre deux ligatures élastiques ; puis par le vagin enlever le col, plus ou moins diffluent, infect et tellement vasculaire que je n'ai pas osé faire la toilette vaginale habituelle avant l'opération. Heureusement, contre mon attente, mon procédé d'hystérectomie fut possible.

Ce cancer musculaire est, en effet, bien différent du cancer épithélial. Si le tissu malin végétait avec vigueur du côté du col, du moins n'infiltrait-il pas les ligaments larges. Le col se laissa donc comme décortiquer par l'abdomen, et on pourrait dire aux doigts, tous les tissus étaient mous et sans consistance. C'est un nouveau cas de léiomiome malin à ajouter à ceux publiés ici même.

Nous avons profité de cette occasion pour rappeler, pièces

en mains, ce procédé déjà ancien, oublié, et cependant très avantageux dans les cas de tumeurs infectées ou sphacélées. Il nous est absolument personnel.

M. Tixier. — Le récit de cette opération si habilement conduite m'a vivement intéressé : j'ai cependant été étonné de deux détails sur lesquels M. Goullioud a insisté. Il nous a dit qu'il avait fait, comme souvent dans les hystérectomies, la ligature préventive des hypogastriques et qu'il cautérisait franchement la surface interne du vagin au thermo-cautère pour l'aseptiser.

Je lui demanderais s'il est partisan de la ligature des artères hypogastriques comme premier temps de l'hystérectomie, comme il l'a laissé entendre, et si ces cautérisations du vagin n'amènent pas d'abord des phénomènes de sphacèle, puis des accidents de sclérose cicatricielle.

M. Goullioud. — Chez ma malade, j'ai lié les hypogastriques parce que son anémie était telle que je redoutais chez elle la perte de quelques grammes de sang. D'ailleurs, je suis assez partisan de cette ligature qui est rapide et simple.

Quant aux cautérisations du vagin, il est certain que je ne les exécute que très superficiellement.

*
* *

RHINOPLASTIE A LAMBEAU FRONTAL MODIFIÉ ET A SUPPORT OSTÉO-CARTILAGINEUX EMPRUNTÉ A LA CLOISON.

M. Claude Martin. — De toutes les restaurations autoplastiques, la rhinoplastie est certainement une de celles qui offrent le moins de constance, tant au point de vue des résultats immédiats qu'à celui des suites éloignées. Elle vise en effet avant tout à la reconstitution de l'aspect esthétique de la face, et ce n'est certes pas chose facile que d'obtenir un nez bien modelé et en harmonie avec l'ensemble de la physionomie.

Les méthodes à lambeau frontal purement cutané ont toutes le grave inconvénient de voiler simplement l'horreur de la béance des narines, car le lambeau non soutenu s'affaisse peu à peu, et le profil de la face reste presque aussi hideux qu'avant l'opération.

Depuis longtemps, l'insuffisance du lambeau cutané a hanté l'esprit des chirurgiens, et l'on s'est ingénié à trouver un support à ce lambeau. De là est née la combinaison de l'auto-

plastie osseuse et de la prothèse métallique à l'autoplastie cutanée.

Trois points du lambeau demandent à être soutenus : les deux ailes du nez d'abord qui, sans cela, s'affaissent, se rétractent en dedans, et oblitèrent peu à peu l'orifice des narines ; puis le dos du nez qui, faute de soutien, s'écrase et s'aplatit. C'est à ces trois points qu'on a cherché des supports osseux en les empruntant au squelette avoisinant, ou même en allant les prendre au loin, au moyen de véritables greffes ostéopériostiques.

C'est Ollier qui, le premier, eut l'idée d'utiliser le pourtour de l'auvant nasal pour soutenir les ailes du nez ; la partie supérieure de ce contour osseux, détachée par un trait de scie, était abaissée avec le lambeau jusqu'à la place qu'elle devait occuper.

Il est certain que cette région osseuse est celle qu'on peut le mieux utiliser comme soutien des narines ; mais il est plus difficile de reconstituer par autoplastie osseuse l'arrêt squelettique du nez, bien que de nombreux procédés aient été proposés et mis en pratique pour obtenir ce résultat.

D'après von Hacker, ce serait König qui, le premier, aurait donné un support osseux à un nez enfoncé, au moyen d'un fragment emprunté à l'os frontal. Le lambeau cutanéo-osseux, sa surface cruentée regardant à l'extérieur, fut rabattu, puis recouvert d'un deuxième lambeau, ayant son épiderme tourné à l'extérieur, et pris également sur le front, ou, comme l'a fait plus tard Israël, sur les parties latérales du nez.

Rotter a modifié le procédé de König, en enlevant sur le frontal une large plaque osseuse de la dimension du lambeau cutané ; celui-ci rabattu, deux sections permettaient de recourber le lambeau osseux selon la forme du nez ; le lambeau, une fois en pleine granulation, était épidermisé par greffes de Thiersch.

Schimmelbusch attendait pour rabattre le lambeau qu'il fût en pleine granulation, et déjà recouvert par des greffes dermo-épidermiques. Mais, d'un part, la surface du nez épidermisé par greffes de Thiersch est loin de présenter toujours un aspect bien esthétique, et, d'autre part, on peut se demander s'il est vraiment nécessaire de donner ainsi à toute la surface du nez un support osseux. Aussi la remarque de von Hacker, disant qu'une simple arête sur le dos du nez donne à celui-ci une sta-

bilité suffisante, semble-t-elle entièrement justifiée, car on laisse ainsi à l'organe une certaine souplesse qui le rapproche davantage de l'état normal. Cependant il est possible qu'un large lambeau osseux ait une vitalité plus grande qu'une simple arête, ce qui est à considérer. Aussi ce procédé mérite-t-il de retenir l'attention. En tous cas, il sera toujours possible, si on constate une gêne quelconque, de diminuer secondairement l'étendue du volet osseux, lorsqu'il aura repris toute la vitalité désirable.

Le procédé clinique de König a été modifié encore par Israël et par von Hacker. Israël transplante sous la peau du dos du nez une bande osseuse empruntée au squelette des membres. C'est ainsi que, chez une malade, il emprunta à la peau de l'avant-bras et au cubitus, le lambeau cutané et la bande osseuse squelettique, modifiant ainsi en l'améliorant la méthode italienne. Dans d'autres cas, il reconstitua l'arête du nez en insinuant le long du dos du nez, entre la peau et la muqueuse, une esquille osseuse recouverte de périoste, empruntée à la face interne du tibia. Cette aiguille osseuse est placée, tantôt sans autoplastie à lambeaux, après la simple libération des parties molles du nez effondré, tantôt dans l'épaisseur d'un lambeau frontal. Israël a pu arriver ainsi, dit-il, à corriger complètement la difformité.

Son procédé a été modifié par Kouznietsof qui, au lieu d'introduire l'esquille osseuse par un orifice regardant les narines, la met en place dans un tunnel cutanéo-muqueux, par une incision cutanée externe transversale, faite au niveau de l'ensellure. Le tunnel est creusé, d'une part, du côté du lobule, et l'extrémité supérieure de l'esquille est introduite entre les os propres et leur périoste préalablement décollé.

Au dire de ces deux opérateurs, la méthode d'Israël aurait donné entre leurs mains de bons résultats.

Von Hacker a serré de plus près la technique de König. La modification principale qu'il lui a fait subir consiste en ce que l'esquisse osseuse empruntée au frontal et rabattue avec le lambeau, reconstitue non seulement l'arête dorsale du nez, mais encore la sous-cloison; l'esquille est coudée par fracture au niveau du lobule, et prend alors la forme d'un toit à deux pentes dont le sommet correspond au lobule, et dont les extrémités s'arc-boutent, la supérieure sur les os propres du nez, l'inférieure sur l'épine nasale antérieure.

Von Hacker a montré à la Société de Chirurgie de Berlin, des résultats éloignés (de plus de quatre ans) qui étaient très satisfaisants.

Nélaton, en juin 1900, a présenté à la Société de Chirurgie de Paris, un procédé qui est la combinaison de celui d'Ollier et de celui de König : à l'un il emprunte, comme support des ailes du nez, le contour osseux de l'auvant nasal, à l'autre, la languette osseuse taillée sur l'os frontal. En 1902, il utilise pour la première fois comme support le cartilage de la 8e côte, transplanté et greffé sous le périoste du lambeau frontal.

Telles sont les principales tentatives d'autoplastie osseuses qui ont été faites jusqu'à présent en rhinoplastie. Aux uns, elles ont donné des succès, à d'autres des échecs; mais, même dans les cas les plus heureux, la restitution de la forme du nez n'a pas toujours été aussi parfaite qu'on aurait pu le désirer.

C'est ce qui m'a conduit à chercher à modifier ces procédés, et à demander à la cloison elle-même le support nécessaire pour éviter l'affaissement du lambeau.

Déjà, en 1895, Bardenheuer avait utilisé la cloison dans le même but.

Le procédé que je propose aujourd'hui comprend trois points principaux :

1° L'utilisation de la partie supérieure du contour osseux de l'auvent nasal comme soutien des narines, ainsi que l'a fait Ollier, puis Nélaton;

2° L'utilisation de la cloison pour soutenir le dos du nez, cloison qu'on fait basculer après l'avoir sectionnée de façon convenable, et dont le bord libre vient constituer la sous-cloison, comme dans le procédé de Bardenheuer.

3° La taille d'un lambeau frontal modifié et muni de deux prolongements latéraux sus-sourcilliers qui lui donnent plus d'ampleur au niveau de la racine du nez, et évitent les tiraillements qui peuvent se produire à ce niveau au moment de la suture; ces prolongements permettent en outre de suturer exactement la peau, et de refermer complètement la plaie frontale.

Voici, dans ses détails, la technique qui, dans mes essais sur le cadavre, m'a donné les meilleurs résultats.

1er temps. — *Tracé du lambeau frontal* (fig. 1). — Ce lambeau a la forme d'un triangle à sommet supérieur, mais avec deux expansions latérales de forme triangulaire s'étendant chacune au-dessus de la région du sourcil.

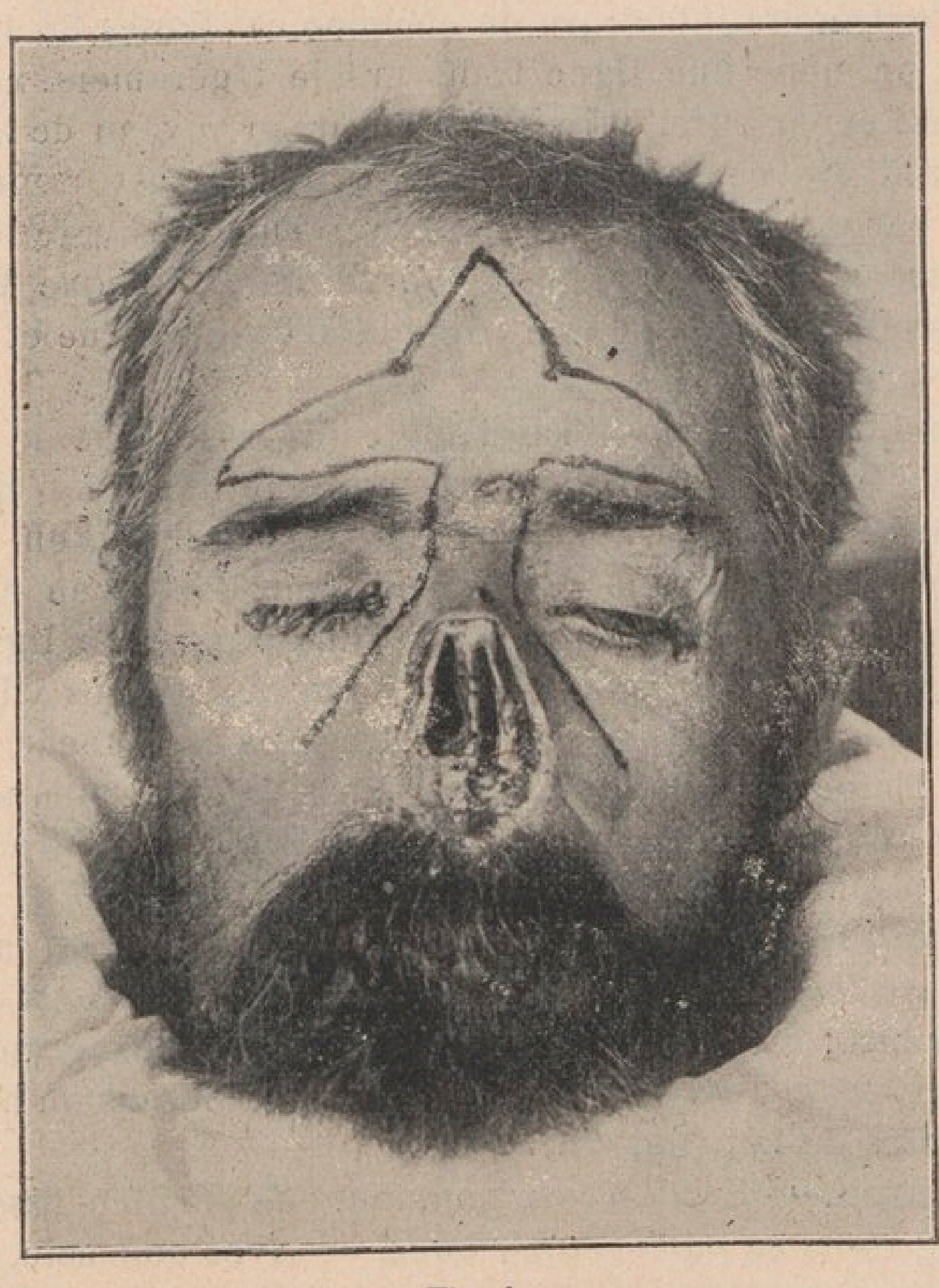

Fig. 1.

On peut distinguer dans le lambeau quatre parties :
Une frontale médiane ;
Deux frontales latérales ou sus-sourcilières ;
Une faciale.

1° *Portion frontale médiane.* — La pointe du lambeau correspond au sommet du front. De ce point partent deux lignes qui se dirigent en divergeant vers l'extrémité interne de la région du sourcil, mais qui s'arrêtent à 2 cm. 1/2 au-dessus de

cette extrémité ; en ce point, elles sont écartées d'environ 4 cm.

2° *Portions sus-sourcilières.* — Elles sont disposées symétriquement de chaque côté de la base de la portion frontale, et forment chacune un triangle à sommet externe.

De l'extrémité inférieure de chacune des lignes du lambeau frontal, on mène une ligne transversale légèrement courbe à convexité supérieure, qui vient aboutir au niveau de la queue du sourcil. De ce point, la ligne d'incision est ramenée en dedans par une ligne transversale qui suit le sourcil jusqu'à son extrémité interne, où elle se termine. Chaque lambeau sus-sourcilier forme donc un triangla à base interne et à sommet externe.

3° *Portion faciale.* — De l'angle inféro-interne de chacun des lambeau sus-sourciliers, part une ligne d'incision qui descend sur la face obliquement en bas et en dehors, en passant assez près de l'angle interne de l'œil pour donner en ce point au lambeau le plus de largeur possible ; puis cette ligne suit un tracé parallèle au sillon naso-génien, à peu près à 1 cm. en dehors de lui, de façon à comprendre dans le lambeau l'artère faciale. Enfin, elle se termine à sa partie inférieure en un point situé au-dessus de la commissure labiale, à peu près à la hauteur de la sous-cloison.

2e temps. — *Incision à fond du contour du lambeau. Dissection de la portion frontale.* — Cette dissection est faite de haut en bas ; on la continue jusqu'au niveau du grand angle des yeux, et on l'arrête environ à 1 cm. au-dessus du bord des os propres du nez (fig. 2).

3e temps. — *Section du pourtour de l'orifice osseux des narines, dans sa partie supérieure.* — Avec une scie, on sectionne transversalement l'extrémité inférieure des os propres du nez, en ayant soin de ne pas entamer la cloison qui vient s'insérer sur leur face postérieure, dans leur angle de réunion. Au moyen d'un ciseau ou d'une petite pince de Liston, on prolonge ce trait de section en bas et en dehors sur l'apophyse montante du maxillaire supérieur parallèlement à son bord antérieur, et à 4 ou 5 millimètres en dehors de celui-ci. La section osseuse s'arrête en bas, au niveau du contour inférieur de l'orifice des narines. Toute la demi-circonférence osseuse supérieure est ainsi détachée et mobilisée, en restant adhérente à la face profonde du lambeau.

4e temps. — *Section et mobilisation de la cloison des fosses nasales.* — On l'attaque d'abord par une section horizontale faite au niveau du point où les os propres du nez ont

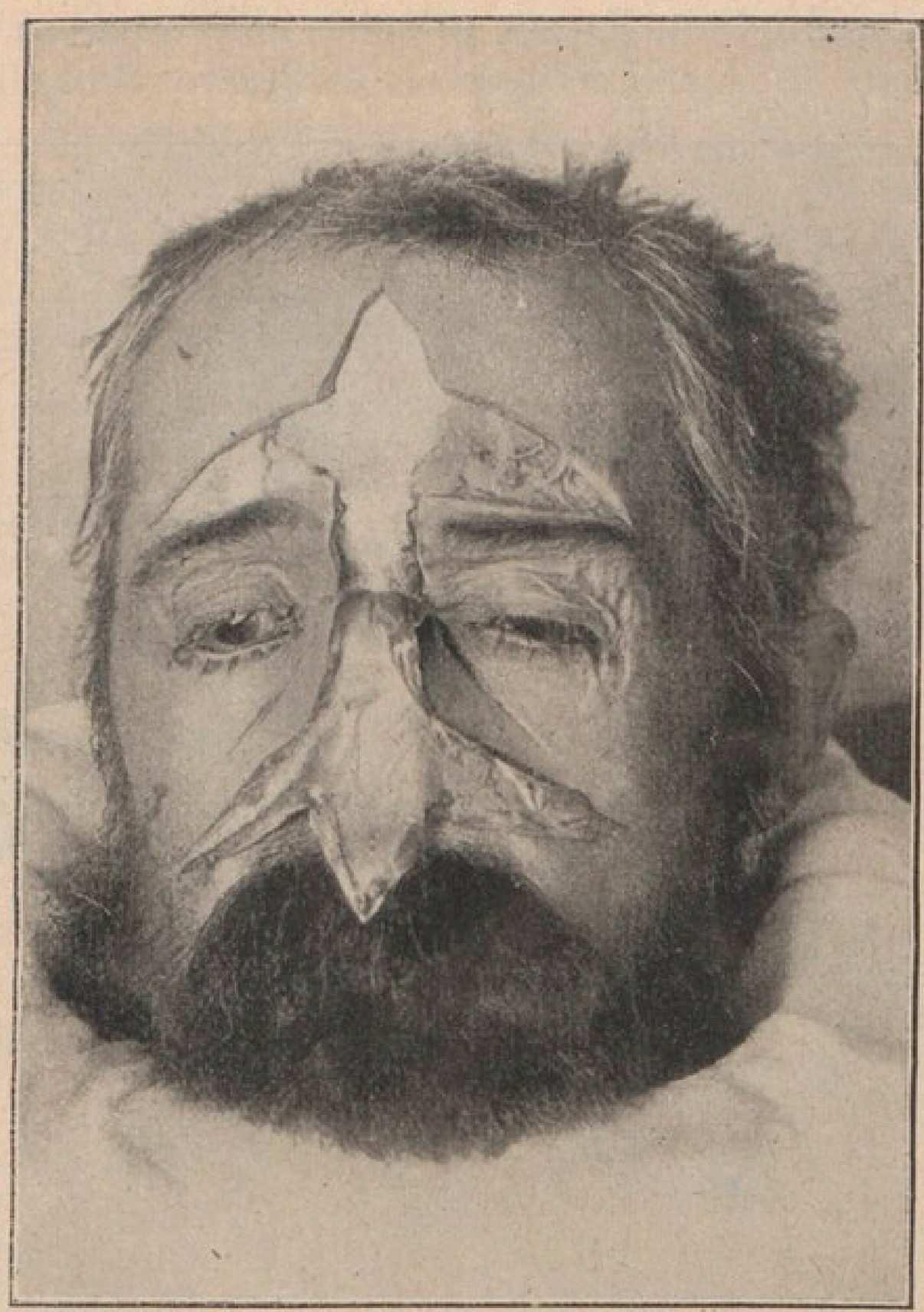

Fig. 2.

été sectionnés. A ce niveau, on introduit d'avant en arrière une petite cisaille de Liston, ce qui permet d'éviter l'éclatemen des os.

La cloison formée à ce niveau par la lame perpendiculaire de l'ethmoïde, est coupée horizontalement le plus loin possible. Puis on attaque, avec de forts ciseaux courbes, le bord inférieur du vomer, à un centimètre en arrière du bord libre de la cloison. On fait une section courbe, à convexité postérieure et oblique en haut et en arrière, qui va rejoindre l'extrémité postérieure de la section horizontale. La cloison ainsi

divisée forme un lambeau ostéo-cartilagineux vertical et médian, qui adhère à la face profonde du lambeau et à l'épine nasale antérieure. Ce lambeau diffère de celui de Bardenheuer, d'abord par la direction des traits de section, ensuite et surtout par la multiplicité de ses attaches qui assure sa vitalité.

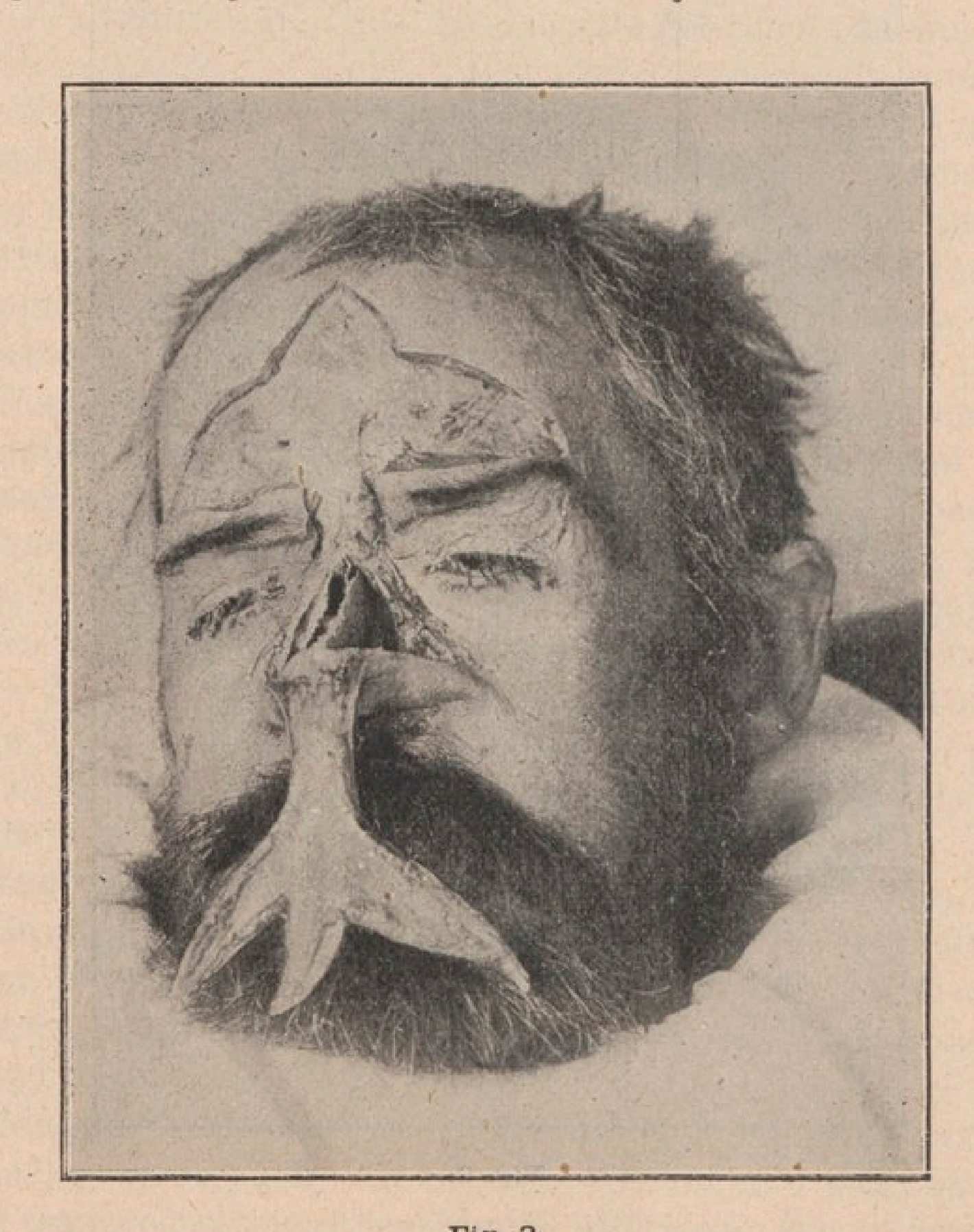

Fig. 3.

5e temps. – *Abaissement du lambeau par bascule* (fig. 3). — On saisit la cloison avec une pince à mors plats et larges qui la prend dans toute sa longueur, et on lui imprime un mouvement de bascule en avant. La cloison ainsi maintenue pivote autour de sa base qui correspond à la lèvre supérieure, grâce à une fracture qui se produit près de l'épine nasale antérieure. Dans ce mouvement d'abaissement, la partie inférieure des os propres du nez, qui a été sectionnée, s'abaisse

aussi, et vient former le lobule du nez à son niveau normal. Le bord supérieur et horizontal de la cloison sectionnée devient antérieur et vertical, et vient former l'arête du nez qui empêchera l'affaissement des parties molles du lambeau qui vont recouvrir cet intervalle.

Le lambeau frontal glisse de haut en bas de la quantité nécessaire pour que le lobule soit à sa place normale.

6e temps. — *Fixation de la cloison dans sa nouvelle position.* — On peut y parvenir, soit en faisant simplement pénétrer son bord dans une encoche des os propres du nez, soit au moyen d'un fil. Ce dernier moyen est préférable. D'autre part, il est bon de suturer le bord antérieur de la cloison à la face postérieure du lambeau pour les maintenir en contact.

7e temps. — *Suture du lambeau.* — La pointe du lambeau frontal est descendue plus ou moins bas. On fait alors basculer

Fig. 4.

La ligne de suture est un peu béante au niveau du sillon nasogénien. Cela tient à l'éloignement des points de suture. En réalité, le lambeau n'est pas tiraillé ; il est plus que suffisant.

en bas les deux ailes sourcilières, de manière à ce qu'elles viennent s'interposer de chaque côté de la racine du nez, entre les deux lèvres de l'incision, au niveau du grand angle des yeux, point où, ordinairement, il manque le plus d'étoffe.

Lorsque le lambeau cutané a été régulièrement adapté, de manière à ce qu'il n'y ait pas de tension de tissu, on fait les sutures. Quand celles-ci sont faites, il reste trois surfaces cruentées résultant du glissement : l'une médio-frontale, les deux autres sus-sourcilières. Leurs bords sont alors rapprochés et suturés.

Le procédé de rhinoplastie que je viens de décrire tend à obtenir un double résultat :

Premièrement, à donner au nez à restaurer un support rigide emprunté à la cloison ;

Deuxièmement, à supprimer sur le front toute cicatrice en surface, et à permettre une réunion par première intention, sans tiraillement des lignes de suture.

L'expérimentation sur le cadavre m'a démontré que la cloison pouvait très bien être utilisée pour rétablir l'arête dorsale du nez. Elle m'avait permis aussi d'espérer la suppression de toute cicatrice autre que des cicatrices linéaires, d'avoir par conséquent, un très bon résultat esthétique.

Je dois à l'obligeance de M. le Prof. agrégé Gangolphe de voir cette espérance pleinement réalisée. Il a bien voulu chez une malade, à laquelle il se proposait de faire une restauration du nez, utiliser le lambeau que j'ai proposé, et le résultat a été excellent.

La disposition de ce lambeau a l'avantage de ne laisser au front que trois cicatrices linéaires, l'une médiane et verticale, les deux autres horizontales et sus-sourcilières qui deviennent rapidement invisibles, cachées qu'elles sont par les sourcils.

Il faut éviter d'utiliser la suture entortillée avec les grandes épingles, qui laisse toujours une cicatrice plus ou moins apparente.

Chez la malade de M. Gangolphe, nous n'avons pas pu nous servir de la cloison pour refaire l'arrête du nez. En effet, chez cette fille dont le nez avait été détruit par un lupus, la partie cicatricielle remontant jusqu'aux os propres du nez, présentait un aspect très régulier ; la sous-cloison était très bien

conservée, très épaisse, et rien, au premier abord, ne pouvait nous faire soupçonner que, derrière cette sous-cloison, la cloison était absente ; ce n'est qu'après avoir taillé le lambeau que nous vîmes qu'elle faisait défaut ; nous eûmes alors l'idée de mettre en place un support métallique comme celui qui est

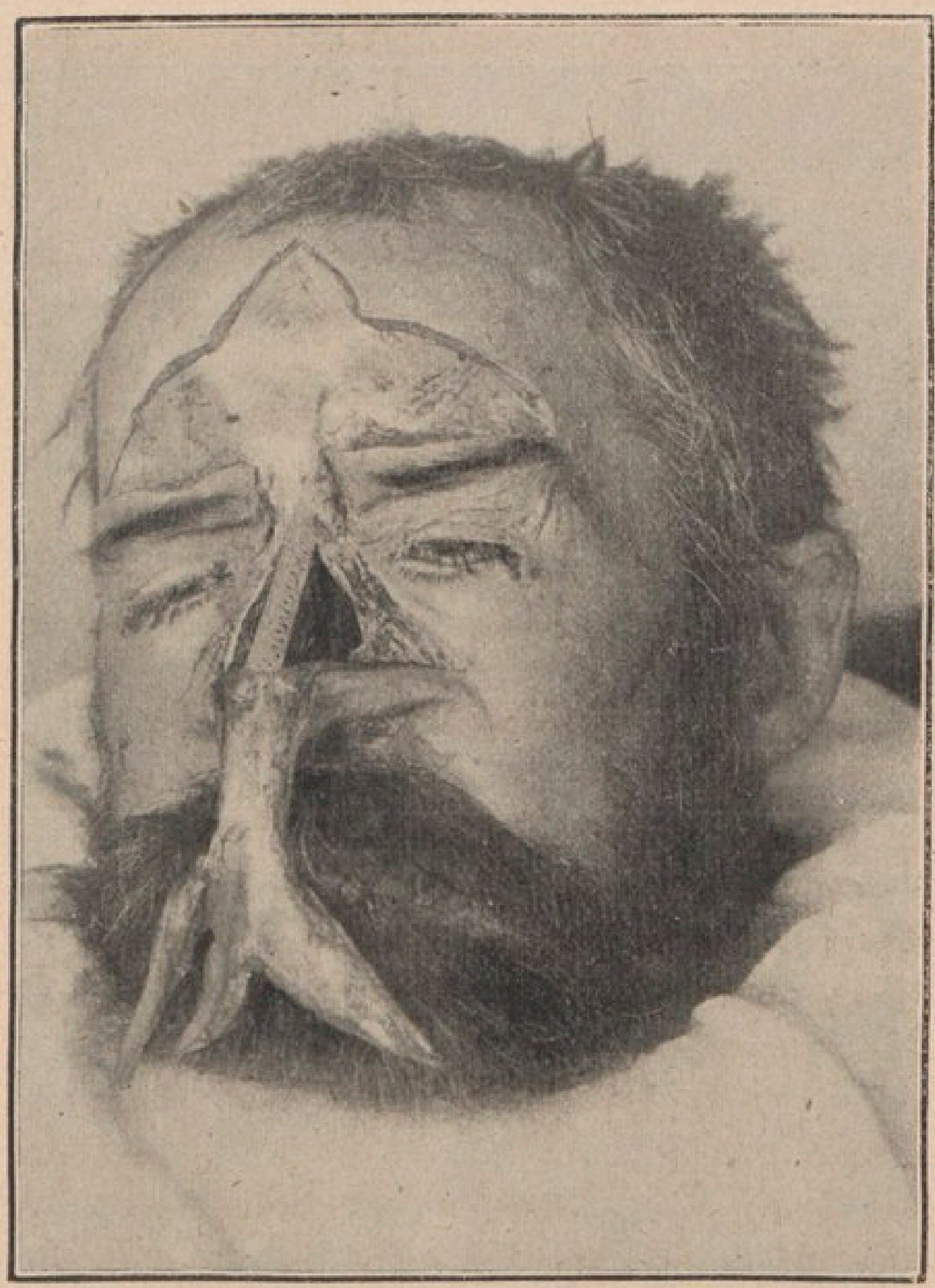

Fig. 5.

représenté sur la figure 5, empruntée à mes expériences sur le cadavre; ce support fut improvisé sur le champ, au moyen d'une lame de platine de 5 mm. de large ; l'extrémité supérieure de cette lame fut taillée en pointe, et celle-ci introduite dans un trou creusé dans le frontal à la racine du nez ; l'extrémité inférieure fut pourvue d'une encoche qui vint enfourcher la sous-cloison et qui la maintint ainsi dans sa nouvelle position. Par-

dessus fut suturé le lambeau, qui était d'ailleurs assez ample et souple pour ne pas être tendu sur la lame métallique.

La figure 6 représente la malade avant l'opération ; la figure 7 la représente un an après son opération par le Dr Gangolphe. La cicatrice de la région sourcilière est à peine visible ; il en est de même de la frontale.

Fig. 6.

Le relief qui vient de la joue sur la narine représente le bord inférieur du lambeau sus-sourcilier, et ce sont des poils du sourcil qui soulignent la cicatrice, le lambeau ayant été coupé un peu près du sourcil. Quant à la proéminence qui siège sur le nez, elle tient à l'ampleur du lambeau qui était plus que suffi-

sante; cette proéminence semble être constituée par du tissu adipeux. M. Gangolphe se propose d'intervenir d'ici quelque temps, si les massages ne suffisent pas à provoquer la résorption.

Le point de vue fonctionnel ne laisse rien à désirer.

Fig. 7.
Opérée le 17 février 1903.

Le succès immédiat de notre intervention, dû à la mise en place du support métallique et malgré l'absence de la cloison, m'a amené à penser que l'application des supports métalliques pourrait rendre des services dans les cas de ce genre. La lame peut ne présenter qu'une surface très minime et n'exercer aucune pression sur le lambeau ; elle ne fait donc courir aucun

risque à la vitalité de celui-ci. Cette simple lame représente en somme l'arrête que König, Israël, Nélaton, cherchent à obtenir par des procédés ostéoplastiques.

Dans les lésions lupiques ou syphilitiques, le bord antérieur de la cloison arrive souvent jusqu'à l'orifice des narines; ce bord libre vient donc naturellement, lors de l'abaissement, reconstituer la sous-cloison, et la charpente métallique peut être réduite à une simple lame perforée maintenant le lobule à distance du frontal.

D'une façon générale, il vaut mieux se servir en pratique d'une lame de platine ajourée, de 4 à 5 mm. de large qui sera vite enfouie dans les tissus. L'ampleur du lambeau et sa vitalité assurée par les deux faciales, permettront d'éviter sa gangrène.

Je crois fermement que, si on intervient alors que la lésion syphilitique ou lupique est bien guérie, on peut espérer les meilleurs résultats du procédé que je préconise, soit qu'on utilise la cloison comme support du nez, si elle est absente, une lame de platine, qui le plus souvent sera englobée dans les tissus.

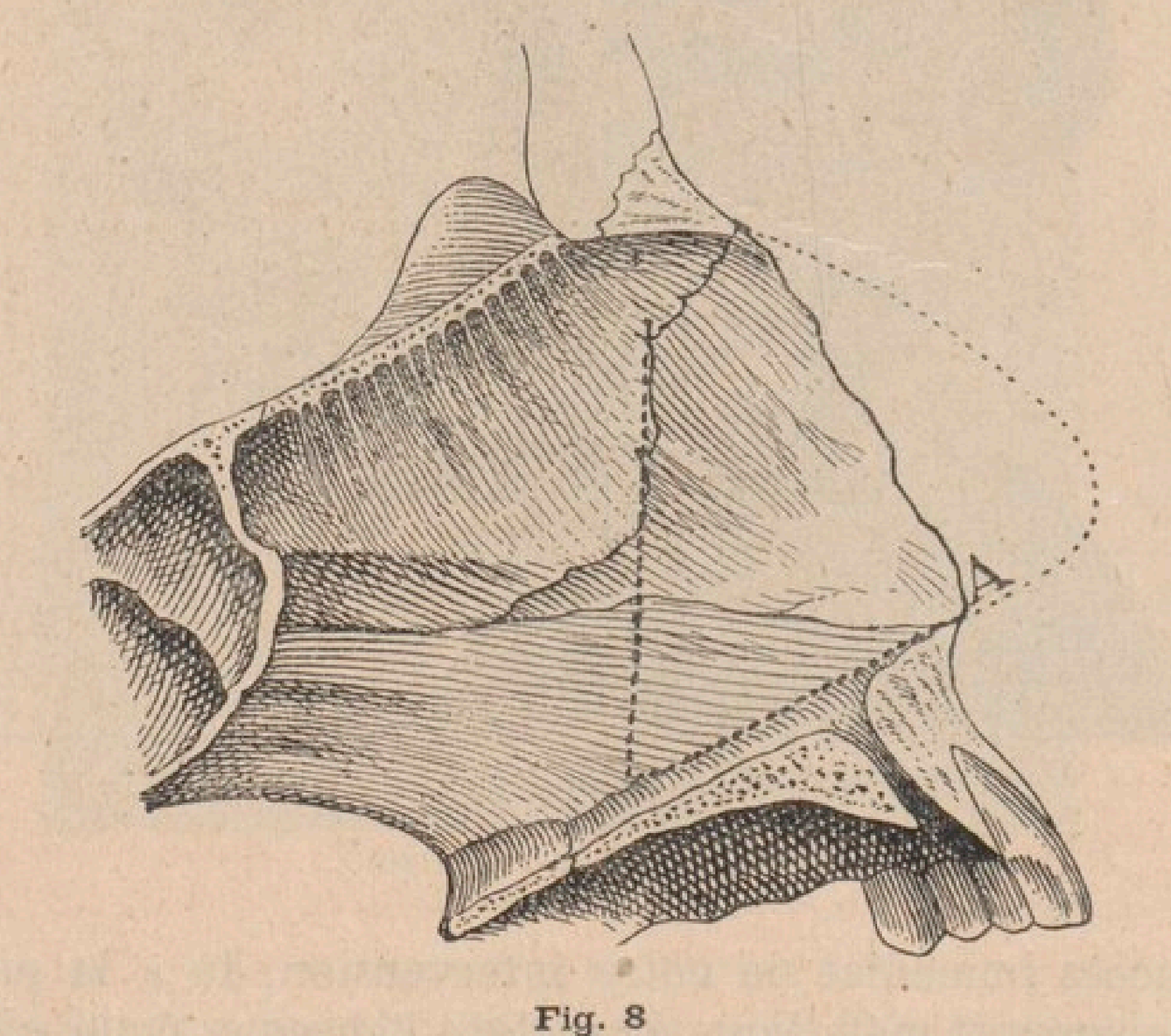

Fig. 8

J'insiste encore, en terminant, sur la faible étendue des cicatrices qui, avec le temps, doivent certainement devenir à peine visibles.

Le procédé que je viens de décrire n'est d'ailleurs pas la seule manière d'utiliser la cloison. Depuis Bardenheuer, en effet, on n'a guère cherché de ce côté un support nasal, et cependant, je crois que cette cloison peut offrir au chirurgien de multiples ressources.

Outre le procédé de bascule autour de l'épine nasale antérieure que je viens d'exposer, il en est un autre qui peut offrir des avantages dans certains cas, par exemple lorsque le bord antérieur de la cloison affleure le bord de la perte de substance du nez ou n'en est pas trop éloigné (fig. 8). Il est alors possible de tailler sur la cloison un volet mobile d'arrière en avant qu'on fait glisser dans le plan antéro-postérieur autour du bord

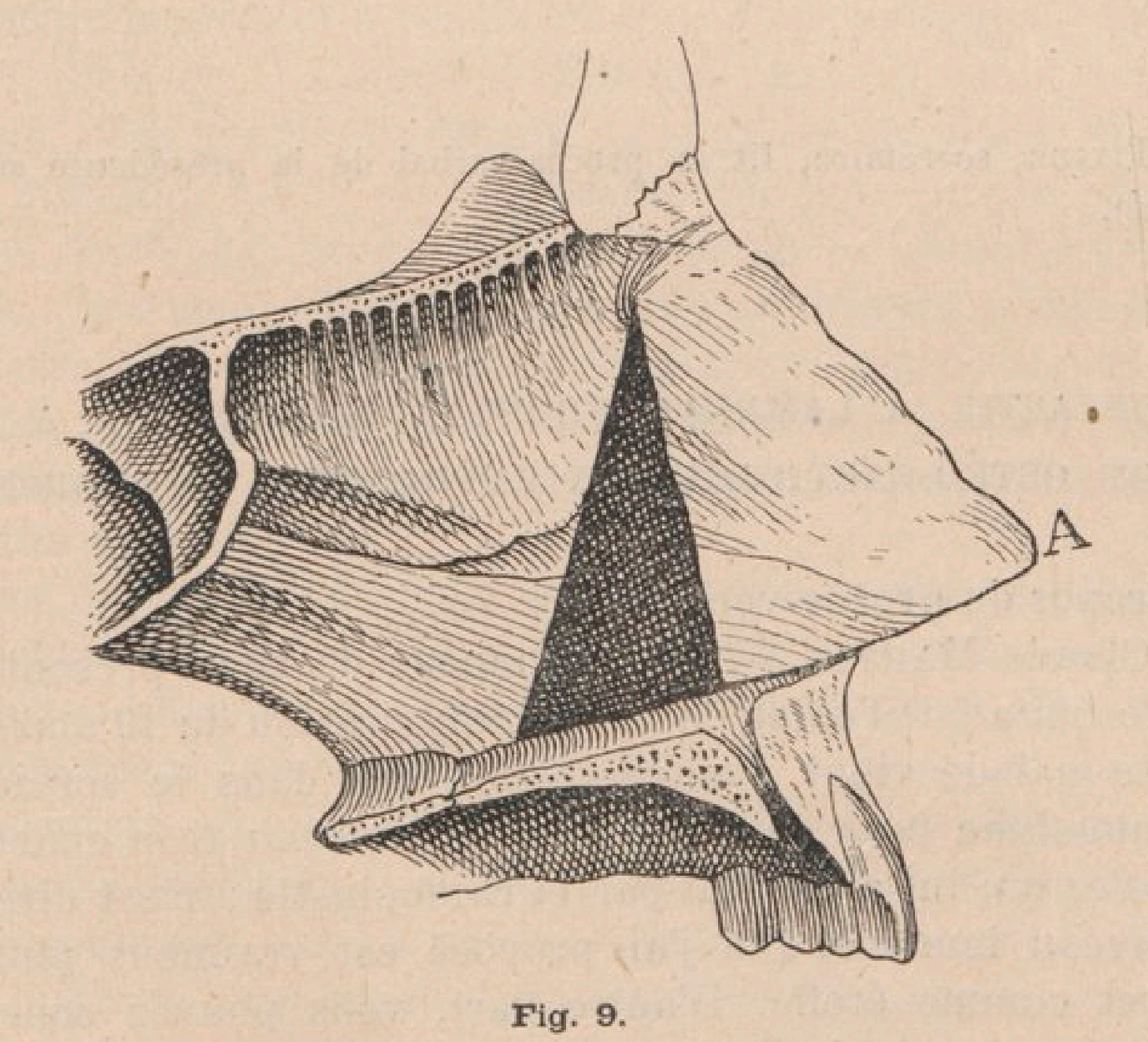

Fig. 9.

supérieur comme charnière (fig. 9). Le bord antérieur de la cloison vient former l'arête dorsale du nez, pendant que son bord inférieur, libéré, forme la sous-cloison.

Les expériences que mon fils et moi avons faites sur le cadavre, nous ont démontré que cette opération était possible et ne présentait pas de difficultés sérieuses. D'autre part, la nutrition du lambeau paraît assurée par les vaisseaux de la pituitaire, et secondairement par sa réunion à l'épine nasale sur une assez grande surface.

Séance du 26 mai 1904.

Présidence de M. Horand.

M. Tixier, secrétaire, lit le procès-verbal de la précédente séance. (Adopté).

*
* *

RHINOPLASTIE A LAMBEAU FRONTAL MODIFIÉ ET A SUPPORT OSTÉO-CARTILAGINEUX EMPRUNTÉ A LA CLOISON.

A propos du procès-verbal :

M. Claude Martin. — J'ai l'honneur de vous présenter la malade qui a fait l'objet de ma communication du 19 mai 1904.

Cette malade vient d'entrer à nouveau dans le service de M. Gangolphe pour faire modifier le lambeau trop exubérant sur le nez qui lui a été fait par la rhinoplastie ; c'est dire que le nouveau lambeau que j'ai proposé est vraiment plus que suffisant comme étoffe. D'autre part, vous pouvez constater que les parties latérales n'ont aucune tendance à s'affaisser, soutenues qu'elles sont par le bord osseux de l'auvent nasal qui avait été détaché, puis abaissé avec le lambeau. Quant aux narines et à la sous-cloison, elles sont formées uniquement par du tissu cicatriciel, reliquat du processus pathologique, et marquant sa limite. Ces parties, de verticales qu'elles étaient, sont devenues horizontales par l'abaissement des tissus. Elles représentent très bien le rebord des narines saines; il faut cependant les soutenir encore quelque temps au moyen de tubes de caoutchouc jusqu'à ce que le tissu cicatriciel se soit

suffisamment assoupli, ce qui demande encore au moins une année.

Enfin, j'attire spécialement votre attention sur les cicatrices des lignes de suture qui, à l'heure actuelle, sont à peine visibles, surtout dans la région sourcilière.

Sur la ligne médiane, les seules cicatrices encore visibles sont celles produites par les grandes épingles de la suture entortillée; c'est là un inconvénient qu'il sera facile d'éviter à l'avenir.

Comme je vous l'ai déjà exposé, le point essentiel de cette opération consistait à reconstituer le nez au moyen d'un lambeau frontal modifié, en lui donnant un support osseux et cartilagineux emprunté à la cloison que nous comptions sectionner et abaisser. La cloison, détruite par le processus pathologique, nous ayant fait défaut, nous avons dû placer un squelette métallique, qui est représenté par une simple bande de platine de 5^{mm} de large, fixée en haut sur le frontal et venant en bas s'arc-bouter sur l'épine nasale antérieure. Vous pouvez constater que cette charpente de platine, placée depuis plus d'un an, ne provoque pas d'œdème, qu'elle ne produit pas d'inflammation, en un mot qu'elle est parfaitement tolérée sans réaction aucune.

Les chirurgiens qui n'ont pas été témoins des résultats obtenus dans différentes circonstances par des prothèses métalliques superficielles ou internes, peuvent se demander combien de temps peut durer cette tolérance, et si vraiment la durée des résultats est telle qu'on soit en droit de tenter légitimement ce genre d'opération. J'ai déjà répondu plusieurs fois aux critiques soulevées sur ce point. Aujourd'hui encore, le hasard de la clinique hospitalière me permet de vous apporter de nouvelles preuves de la longue durée de tolérance des tissus pour les prothèses métalliques.

Outre l'observation de la malade de M. Poncet qui, depuis 1885, portait une charpente nasale encore intacte il y a trois ans, voici un nouveau fait, datant de 1888. Je vous demande la permission de vous communiquer une lettre de M. le docteur Chatin, qui a observé la malade à l'hôpital de la Croix-Rousse, et a pu en faire l'examen nécroscopique.

Voici les renseignements que vous me demandez sur la malade morte il y a quelques jours dans mon service.

M. K..., âgée de 56 ans, concierge.

Morte à l'hôpital de la Croix-Rousse, le 8 mai 1904, de *tuberculose pulmonaire.*

Elle a été opérée, dit l'observation de 1888, par M. Pollosson, pour une nécrose des os du nez qu'elle rattache à un accident survenu dix ans auparavant (1).

L'aspect de la malade attirait immédiatement l'attention du côté de son nez, soit à cause de sa conformation un peu écrasée, soit à cause de la cicatrice frontale du lambeau nasal.

Mais cependant, ce n'était pas le nez en lorgnette; la face était évidemment plate, mais l'aspect général des plus tolérables, et, pour tout autre œil qu'un œil medical, c'etait une laideur qui pouvait passer inaperçue. Le résultat esthétique pouvait donc, il me semble, passer pour bon.

Quant au résultat fonctionnel, il était *excellent.* La charpente métallique était absolument solide, et quand la malade avait son obturateur, la parole était presque normale. L'haleine n'avait pas d'odeur, grâce aux soins de propreté que la malade prenait de cet obturateur. Enfin la déglutition se faisait sans troubles, malgré la double perforation.

En effet, il y avait dans la voûte palatine deux orifices : l'un antérieur supprimé par l'obturateur-dentier, l'autre postérieur, ayant détruit la luette.

Malgré cela, la déglutition se faisait bien. L'autopsie nous a montré la charpente métallique très solidement fixée, mais le corps était réclamé et je n'ai pu conserver la pièce à votre intention, comme j'aurais voulu le faire. C'est sa mort, un peu inopinée comme date, qui m'a empêché de vous prévenir à temps. Je le regrette vivement, car je comprends très bien l'intérêt pour vous de cette observation qui est, en somme, un *très beau résultat* de votre méthode.

P. Chatin.

Lyon, 28 mai 1904.

Telle est l'observation de cette malade dont j'avais perdu la trace. Chez elle, le nez détruit avait été refait en totalité par l'abaissement d'un lambeau frontal sur une charpente métallique. Depuis 1888, c'est-à-dire depuis 16 ans, l'appareil de platine a été toléré sans provoquer aucune réaction.

Je ne saurais trop remercier M. Chatin qui m'a permis de donner une nouvelle preuve, des plus remarquables, de la to-

(1) L'autopsie nous a montré, outre les lésions tuberculeuses des poumons, et nettement tuberculeuses — on avait constaté le bacille de Koch pendant la vie — un foie ficelé syphilitique sans gomme.

lérance des tissus, et de démontrer ainsi le bien fondé de mes assertions.

M. Vincent. — Il y a deux choses également dignes d'attention dans le procédé de réfection du nez par M. Martin : la formation du lambeau cutané et la charpente métallique. La malade que nous présente aujourd'hui M. Martin prouve la supériorité de sa méthode sur la méthode indienne et toutes autres méthode d'emprunt tégumentaire ; il n'existe sur le front aucune cicatrice désobligeante; le lambeau abaissé recouvre parfaitement la pyramide nasale; les poils follets du bout de nez restauré sont à peine visibles.

Il n'y a donc que des éloges à décerner à M. Martin, inventeur, et à M. Gangolphe, opérateur. Mais je me permettrai de dire à M. Martin que lorsqu'on peut citer, comme il vient de le faire, des cas de tolérance des charpentes nasales en platine, durant un si grand nombre d'années, je trouve bien inutile de s'acharner à faire des sous-cloisons aux dépens de la cloison chondro-vomérienne, et des supports ostéo-périostiques, empruntés aux os propres du nez et aux branches montantes des maxillaires. Toutes les tentatives de ce genre faites par Langenbeck et par Ollier ont abouti à la fonte de ces greffes, ou donné un résultat esthétique déplorable ou inférieur à celui dont nous avons un spécimen sous les yeux. En admettant que les fragments d'os déplacés ne se résorbent pas, ils ne permettront jamais de se priver de la charpente sur laquelle ils reposent, et ils formeront des saillies pour l-squelles on se sera forcé, de par l'esthétique, d'en arriver à une nouvelle intervention pour les extirper. Le mieux est quelquefois l'ennemi du bien.

*
* *

A l'occasion du procès-verbal :

M. Rochet. — Je demanderai à M. Goullioud qui a l'expérience de la ligature des artères hypogastriques, quel est le résultat obtenu au point de vue de l'hémostase de la sphère génitale ? Peut on se contenter de cette ligature ou faut-il quand même pratiquer celles des pédicules vasculaires habituels ?

M. Goullioud. — La perte de sang après cette ligature préventive est réellement très diminuée. On pourrait même se dispenser souvent de la ligature des pédicules vasculaires. En réalité, le plus souvent je jette quand même un fil sur les vaisseaux utéro-ovariens et utérins. Il faut du reste toujours penser aux hémorragies veineuses.

Au point de vue de l'hémostase dans le cours de l'hystérectomie pratiquée par mon procédé, je signalerai la ligature que je fais en masse du

bouquet vaginal. Je désigne ainsi la série de petites artères vaginales qui saignent ordinairement et qui donnent lieu à cet écoulement de sang qu'on appelle hémorragie de la tranche vaginale. Au lieu de faire une suture hémostatique de cette tranche, je pose par transfixion un fil aux deux angles de la plaie vaginale. Or, quand j'ai fait la ligature préventive des hypogastriques, j'ai toujours constaté que l'hémorragie produite à ce niveau était très diminuée d'intensité.

*
* *

TROUBLES TROPHIQUES POST-OPÉRATOIRES DU MEMRRE INFÉRIEUR AVEC LUXATION DE LA ROTULE.

M. Bérard. — J'ai fait des recherches, depuis la dernière séance, dans le sens que m'avait indiqué M. Vincent, pour établir les relations de causalité qui peuvent exister entre le genu valgum et la luxation spontanée de la rotule. Ce que j'ai trouvé ne modifie pas mon opinion première : 1° dans le genu valgum rachitique, si la rotule est refoulée vers le condyle externe, on ne signale pas sa luxation totale en dehors de la logette précondylienne ; et 2° dans la luxation spontanée, uni ou bilatérale de la rotule en dehors, la position vicieuse du genou en valgus est une malformation concomitante et originelle, mais elle n'est pas la cause de la luxation dont on doit admettre la nature congénitale.

Le seul cas net que j'aie rencontré d'une luxation spontanée de la rotule consécutive au genu valgum, m'a été fourni cette semaine par les hasards de la clinique, et encore s'agit-il d'un enchaînement pathogénique bien spécial.

OBSERVATION.

Le jeune homme que j'ai l'honneur de vous présenter est âgé actuellement de 22 ans. Assez vigoureux, il a été condamné à la profession de tailleur par une infirmité qui date de huit ans.

A l'âge de 9 ans, M. Rochet avait pratiqué sur lui une ostéoclasie du fémur gauche pour un genu valgum très accusé. Les suites avaient été excellentes, le redressement de l'axe du membre total ; et pendant deux ans on put considérer la guérison comme définitive. Pourtant, malgré les indications du chirurgien, les parents n'avaient pas fait porter pendant plus de quelques mois un tuteur orthopédique à leur enfant. Si bien que peu à peu, comme on l'observe assez souvent dans ses conditions, le genou se dévia de nouveau en dedans au cours de la croissance ; et trois ans après le malade entrait dans le service de M. Ollier pour une récidive de son genu valgum, qui gênait considérablement la marche. *A cette époque, les deux membres inférieurs étaient exactement de la même longueur.*

M. Ollier fit uue opération sanglante qui, à en juger par la cicatrice encore visible sur la face interne de la cuisse, porta sur le fémur au-dessus du condyle interne; ce fut sans doute une ostéotomie. Probablement qu'en même temps qu'il redressait le fémur, Ollier pratiqua une exérèse partielle du cartilage de conjugaison au niveau du condyle interne, pour arrêter sa poussée exubérante, ainsi qu'il le faisait volontiers. Les suites de cette intervention furent très simples ; après le premier pansement, pratiqué au 40e jour, le membre retiré du plâtre était solide.

Mais par la suite, et malgré un tuteur rigide, à nouveau le genou opéré reprit sa position en dedans. Et, d'autre part, comme si le cartilage de conjugaison inférieur du fémur était totalement stérilisé, l'accroissement du membre subissait un ralentissement considérable.

Aujourd'hui, *le membre inférieur gauche est de 12 centimètres plus court que le droit : 9 centimètres pour le fémur et 3 centimètres pour le tibia; le pied lui-même est moins long de 1 cent. 1/2 que son homologue.* Les troubles trophiques intéressent surtout le squelette; pourtant le triceps fémoral gauche est très atrophié dans ses faisceaux interne et antérieurs.

Les surfaces articulaires du genou ont la disposition suivante : un énorme condyle interne, exubérant, saille sous la peau et dépasse le plateau tibial cependant infléchi lui aussi en dedans. Le condyle externe n'est pas très altéré; mais il semble très réduit de dimensions à côté de l'interne si volumineux. *La rotule, plus petite et plus globuleuse que celle du côté droit, repose sur la face externe de l'interligne articulaire,* où on la mobilise facilement. La radiographie montre en outre que le genu valgum est dû non pas seulement à la saillie du condyle interne, mais à une déviation angulaire ouverte en dedans du bulbe de la diaphyse, comme s'il y avait eu là une consolidation vicieuse d'un foyer de fracture.

Les mouvement du genou sont peu gênés ; la flexion est presque complète, avec atténuation partielle du valgus ; il y a un peu de genu recurvatum par hyperextension et quelque latéralité anormale.

Dans la station debout, le pied touche le sol seulement par son extrême pointe ; et pour marcher, ce jeune homme ne quitte pas son tuteur, pourvu d'un soulier avec une semelle de 9 centimètres d'épaisseur. C'est à l'occasion d'une réparation de son tuteur qu'il est venu à l'hôpital.

La profession sédentaire qu'exerce le malade (il est tailleur) et la nécessité pour lui de s'asseoir en croisant les jambes, d'autre part la gêne peu considérable qu'il accuse dans les mouvements, sont autant de raisons pour qu'on ne lui propose plus aucun traitement correcteur. D'ailleurs on ne pourrait lui offrir qu'une arthrodèse du genou, avec résection cunéiforme correctrice du condyle interne; et il n'achèterait la solidité qu'au prix d'un nouveau raccourcissement.

Je ne l'ai donc présenté qu'à cause des conséquences curieuses d'une intervention correctrice, qui avait porté au voisinage ou sur une partie du cartilage de conjugaison fémoral inférieur. Non seulement ce cartilage a été totalement stérilisé, mais en outre, contrairement à ce qu'on observe d'ordinaire en pareil cas, où les cartilages voisins suppléent, par une poussée exubérante, à l'arrêt de croissance de la région juxta-articulaire lésée ; ici l'inhibition paraît avoir été complète ; l'arrêt d'allongement a intéressé tout le squelette du membre.

Au cours de ces troubles d'accroissement, la rotule s'est luxée progressivement en dehors. Toutefois, je ne crois pas que l'on puisse inférer, de ce cas très particulier, à la fréquence de la luxation rotulienne dans le genu valgum rachitique.

M. Vallas. — Le malade présente une cicatrice au niveau de la face interne du condyle interne. C'est donc à ce niveau qu'on a opéré : il s'agissait à n'en pas douter d'un genu valgum et pas d'un genu varum. Tout ce qu'on peut supposer, c'est ce que la consolidation s'est effectuée en mauvaise position.

M. Rochet. J'ai opéré ce malade à l'Hôtel-Dieu, alors que je remplaçais le professeur Ollier. Chez lui j'avais pratiqué une ostéoclasie pour genu valgum.

Si M. Ollier lui a fait secondairement une ostéotomie, c'est qu'il y avait eu récidive et que très souvent M. Ollier établissait de cette façon un parallèle entre les résultats obtenus par l'ostéoclasie et ceux que donne l'ostéotomie. Fréquemment il ajoutait à l'ostéotomie une résection partielle du cartilage juxta-épiphysaire ; il désignait cette opération sous le nom de chondrectomie orthopédique. Il est probable que cette opération a été exécutée chez ce malade.

*
* *

OSTÉOTROPHIES TRAUMATIQUES.

M. Destot présente une malade dont l'histoire est intéressante, soit au point de vue des troubles consécutifs aux accidents, soit au point de vue du diagnostic et de la pathogénie.

Cet homme de 55 ans se présente à mon Dispensaire en se plaignant de la main droite tuméfiée, douloureuse, et rapportait son mal à une chute qu'il a faite il y a six mois sur le coude.

Cette main, très semblable à celle du rhumatisme déformant a toutes les articulations soit phalangiennes, soit méta-

carpo-phalangiennes, gonflées et dures. Les têtes osseuses sont augmentées de volume. Mais il existe :

1° Des troubles du côté de la peau, qui est lisse, luisante (glossysken, glanzenhaut) ;

2° Du côté des phanères, perte des poils, cannelure des ongles ;

3° Du côté des muscles : atrophies musculaires des interosseux et des muscles des éminences ;

4° Troubles de sensibilité : objectifs surtout dans le domaine du cubital, subjectifs dans toute la main. Ces derniers se sont manifestés au début de l'accident par des douleurs atroces accompagnées d'œdème et de troubles vaso-moteurs et par de l'anesthésie, telle que le malade en faisant sur l'avant-bras des fumigations avec des grains de genièvre s'est brûlé sur une large surface sans le sentir.

La radiographie m'a appris que ces troubles dystrophiques osseux hypertrophiques tenaient à une irritation, à une excitation permanente de la moelle, et j'en ai de suite cherché le point d'origine. La chute avait porté sur le coude et sur le cubital. Il existait des craquements sans déformation de l'articulation du coude, et la radiographie me montra un corps opaque dans le trajet du cubital.

Le diagnostic fut donc : contusion du cubital et irritation permanente, amenant une névrite sensitive ascendante et déterminant des troubles trophiques par voie réflexe. Ces faits ont été déjà rapportés dans la thèse de Germain.

Malheureusement la question se complique. En effet, le malade, qui était ivre au moment de sa chute, raconte qu'il a eu une luxation de l'épaule qu'on a réduite de suite et qui n'a laissé aucune trace, si ce n'est des raideurs et des craquements comparables à ceux du coude. De plus, il porte du côté droit une large cicatrice qui occupe le temporal, descend sur le front et coupe la paupière supérieure droite ; il y a une légère diminution de la pupille et de l'énophtalmie. Il raconte qu'en 1894, il est tombé du troisième étage sur une marquise, qu'il s'est cassé la jambe, fendu le front, enfoncé la poitrine et resté moribond pendant une quinzaine de jours, puis qu'à la suite de son rétablissement le cou est resté raide, ankylosé, et qu'il a eu des douleurs irradiées dans les deux bras, mais qu'il était parfaitement guéri.

Il s'agit donc de savoir : 1° si le myosis et l'énophtalmie constatés ne sont pas des reliquats de son ancien traumatisme.

2° Si la luxation de l'épaule récente n'a pas été accompagnée de lésion du plexus, d'où myosis, énophtalmie et troubles trophiques du membre supérieur caractérisés par l'atrophie musculaire, les craquements articulaires et les dystrophies osseuses.

3° Enfin si ma première interprétation est juste, qui laisse de côté myosis et énophtalmie comme appartenant à l'ancien trauma, et qui fait jouer le rôle principal à la névrite sensitive ascendante du cubital.

Cette manière de voir a pour elle : les douleurs excessives, l'anesthésie plus marquée dans le domaine du nerf. La présence du corps opaque, l'absence de paralysie des divers groupes musculaires. Enfin la dystrophie hypertrophique osseuse. Cette dernière est importante, car elle signifie une cause d'irritation permanente, et dans les lésions du plexus je ne crois pas qu'on puisse trouver une pareille épine irritative.

Le cas est difficile et l'interprétation différera suivant que le malade sera présenté à un médecin ou à un chirurgien. Combien plus perplexe sera l'expert chargé de statuer sur l'indemnité à accorder à un tel blessé.

Le pronostic est très sérieux, quoique l'électricité, les douches et le massage l'aient déjà un peu amélioré.

Sitôt que le malade aura une meilleure mentalité on lui enlèvera le corps étranger visible dans le coude ; mais s'il guérit la preuve sera faite de la lésion causale, s'il ne guérit pas on ne pourra rien déduire de l'insuccès.

M. Vallas. — Quel était l'état du blessé entre son premier traumatisme et le deuxième.

M. Destot. — Le malade jouissait d'une parfaite santé et pouvait vaquer à ses occupations habituelles.

M. Vallas. — Il semble donc que c'est le second traumatisme qui a porté sur le bras, qui a déterminé les accidents nerveux présentés par le malade.

Cliniquement, on sent que la gouttière du cubital est modifiée de forme. Il y a donc lieu de faire une incision à ce niveau pour aller reconnaître l'état du nerf.

M. Vincent. — Est-ce que la radiographie est capable de nous révéler la présence de névromes? Chez ce malade il faut intervenir.

*
* *

RÉSECTION DES DEUX CONDYLES DE LA MACHOIRE; GUÉRISON FONCTIONNELLE INTÉGRALE.

M. Pinatelle présente un cas de luxation bilatérale irréductible de la mâchoire, résultat fonctionnel parfait par M. Bérard.

Cinq mois auparavant, la malade, âgée de 47 ans, est restée accrochée par l'angle du maxillaire à une barre de fer fixée à un mur et s'est débattue quelque temps dans cette position avant de se dégager. (Un mécanisme analogue est d'ailleurs rapporté dans une observation de A. Bérard.) Elle éprouva immédiatement les symptômes fonctionnels dont elle souffrait à son entrée, mais elle s'y résigna; par la suite son état cérébral nécessita son admission dans un asile, où la lésion fut découverte.

A l'entrée, on est à première vue frappé par la déformation en polichinelle du visage, le menton en galoche; un examen plus complet permit de reconnaître tous les signes classiques d'une luxation bilatérale de la mâchoire en avant, sur lesquels il n'y a pas lieu d'insister. Au point de vue fonctionnel, il est à noter néanmoins que la malade paraît moins souffrir de l'*attitude vicieuse* de sa luxation que de l'*ankylose*, ou tout au moins de la *raideur* consécutive de cette articulation. Il se trouve même que cette limitation extrême des mouvements (dont l'amplitude n'atteint pas un travers de doigt au niveau des incisives) porte bien plus actuellement *sur l'ouverture que sur la fermeture de la bouche.*

M. Bérard tenta tout d'abord la luxation non sanglante. Sous anesthésie et à diverses reprises, les tractions directes, le coin de bois sur les molaires, la pince de Stromeyer furent essayés en vain; d'ailleurs le record de Michon et Nélaton, réduisant l'un et l'autre une luxation temporo-maxillaire de 130 jours, n'a pas encore été battu jusqu'ici. Il fallait recourir à une intervention sanglante qui fut pratiquée en deux temps successifs.

Par l'incision classique de la résection, M. Bérard aborde les condyles luxés; il constate que le seul obstacle à la réduction est constitué par d'abondants trousseaux capsulaires et fibreux; ceux-ci sectionnés, la reposition est alors facilement obtenue par traction directe du col de l'os en arrière. Mais alors un double écueil semble menacer l'articulation réduite : la *récidive de luxation* et l'*ankylose*. Car d'une part le ménisque absent ne s'oppose plus aux déplacements du condyle qui, en équilibre instable, glisse en avant dès que l'on cesse la traction; d'autre part, les nombreuses brides fibreuses sectionnées ou rompues autour de la jointure vont reprendre leur œuvre de rétraction cicatricielle. C'est pourquoi M. Bérard termine par la résection du condyle. Aucun traitement ultérieur spécial. Les résultats, tant au point de vue esthétique qu'au point de vue fonctionnel, sont parfaits, et la malade a, au bout d'un mois avec une réduction maintenue, une amplitude à peu près normale des mouvements de la mâchoire.

M. Bérard. — Ainsi que vous l'a dit M. Pinatelle, la résection des deux condyles nous été imposée ici comme un pis-aller. Par deux fois, nous avons fait, sans grand espoir d'ailleurs, des tentatives de réduction non sanglantes, sous anesthésie. Et quand j'eus décidé d'intervenir au bistouri, je préférai agir en deux temps, pour éviter toute chance de constriction permanente des mâchoires chez cette femme, névropathe déséquilibrée. La lecture d'une observation récente, communiquée au Congrès des chirurgiens allemands, et où l'on avait pu faire la réduction sanglante, m'engagea à tenter cette réduction, après la dénudation au détache-tendon de l'un des condyles. Mais il fallait de tels efforts de traction sur le col du condyle pour maintenir ce condyle en place dès que l'on ouvrait la bouche, que j'abandonnai tout espoir de ce côté et que je fis la résection double, à 15 jours d'intervalle.

Le déplacement en avant des condyles rend leur abord particulièrement facile, avec l'incision classique angulaire, à sinus ouvert en avant et en bas; on court moins de risque à léser le tronc du facial et le maxillaire interne, que lorsque le condyle est dans sa cavité glénoïde. Cette résection ne demanda pas plus de quelques minutes.

Actuellement, les mouvements de la mâchoire sont satisfaisants. La malade déglutit sans peine, et sans être obligée de pousser du doigt les aliments solides, ou de renverser la tête en arrière pour avaler les liquides. Elle parle facilement. Il n'y a pas cependant de contact parfait entre les deux rangées de dents; les incisives inférieures sont en retrait d'un demi-centimètre environ sur les supérieures. Ce retrait était

fatal ; pour le réduire au minimum, j'avais fait une résection aussi économique que possible des condyles, au ras du col. J'avais eu, en effet, l'occasion en 1898 d'étudier, sur le cadavre, d'après les indications de M. Jaboulay, les relations entre la résection du condyle et le déplacement en arrière des dents, chez un jeune séminariste, ancien adénoïdien, dont le maxillaire inférieur avait subi une poussée anormale en avant, les incisives inferieures dépassaient en avant les supérieures de près d'un centimètre ; la parole, la déglutition étaient devenues à peu près impossibles. Par la résection d'un seul condyle, M. Jaboulay avait obtenu un retrait suffisant des dents du bas, sans que l'asymétrie faciale devînt considérable. Ces faits ont été consignés dans la thèse de Berger.

*
* *

EXAMEN HISTOLOGIQUE DE LA TUMEUR INTRA-ORBITAIRE PRÉSENTÉE PAR M. LAGOUTTE.

M. Gayet. — L'examen de la pièce qui nous a été livrée au nom de M. Lagoutte s'est fait comme il suit :

Nous l'avons d'abord partagée en deux avec un rasoir très tranchant, en passant à travers le nerf optique suivant son axe.

Cette coupe nous a permis de constater que le néoplasme enveloppait complètement le tronc nerveux comme un manchon. De plus, elle nous a montré, d'une façon évidente, que le tissu morbide avait attaqué la gaine du nerf et l'avait écrasée.

Je ne crois pas qu'il y ait eu altération dans la gaine, mais bien une sorte d'usure par pression.

Au point de vue opératoire, ces rapports étaient tels que certainement ils auraient empêché toute tentative sérieuse et surtout utile d'énucléation.

La tumeur dont je puis vous montrer une douzaine de coupes, présente un type extrêmement net des tissus angiomateux. Au centre et un peu irrégulièrement disposé, on aperçoit de vastes lacunes, séparées les unes des autres par de vastes cloisons, plus ou moins minces de tissu conjonctival, et remplies de globules sanguins ratatinés et tassés les uns contre les autres.

Ça et là, les cloisons sont séparées et traversées par une coupe vasculaire dont les parois sont sclérosées et semées d'un grand nombre d'éléments lymphoïdes.

Les cloisons interlacunaires sont bourrées de pigments, tantôt accumulés en masses irrégulières ou disséminés en

grains multiples. Il y a des raisons très fortes pour croire que ce pigment provient du sang.

A mesure qu'on s'écarte des régions centrales de la tumeur, les cavités sanguines semblent s'aplatir; le tissu devient comme tassé et feuilleté et finit par former l'enveloppe du néoplasme.

Les faits à noter dans ce cas particulier, c'est l'engainement du nerf par la tumeur, l'espèce de corrodation de la gaine fibreuse du nerf par le néoplasme et l'impossibilité qui en résulte de tenter avec chance de succès l'énucléation de la tumeur avec conservation de l'organe visuel.

Le Gérant, Dr Vallas.

Lyon. — Association typographique, rue de la Barre, 12, F. Plan, directeur.

Téléphone 18.61

Administration : Rue de la Barre, 12

PARAIT TOUS LES DIMANCHES

LYON MÉDICAL

ORGANE OFFICIEL

de la Société Nationale de Médecine,

de la Société des Sciences médicales,

Société de Chirurgie,

Société médicale des Hôpitaux de Lyon.

Fondé en 1869

ABONNEMENTS :

Pour la France. . .	15 francs
Pour l'Étranger	20 —
Pour les Étudiants	7 —

PARAIT TOUS LES DIMANCHES

Rédaction : Rue de la Barre, 12

Téléphone 18.61

Séance du 2 juin 1904.

Présidence de M. Horand.

M. Tixier, secrétaire, lit le procès-verbal de la précédente séance. Adopté.

*
* *

M. le médecin inspecteur Claudot, nommé membre du Comité technique de Santé, à Paris, a adressé à M. le Président une lettre dans laquelle il exprime ses regrets de ne plus pouvoir prendre une part active aux travaux de la Société, et manifeste le désir de garder néanmoins quelque lien avec elle.

M. Vallas, secrétaire général, après avoir donné lecture de cette lettre, propose de nommer M. le médecin inspecteur Claudot membre correspondant.

*
* *

RÉSECTION ORTHOPÉDIQUE DU GENOU POUR FRACTURE DE L'EXTRÉMITÉ INFÉRIEURE DU FÉMUR.

M. Vallas. Je vous présente avant sa sortie de l'hôpital un blessé sur lequel j'ai réalisé une indication de la résection du genou que je regarde comme exceptionnelle. Il s'agit d'une résection destinée à assurer l'ankylose pour troubles fonctionnels de l'articulation du genou, consécutifs à une fracture condylienne du fémur. En d'autres termes, j'ai pratiqué dans ce cas une arthrodèse du genou.

L'accident initial remonte à deux ans environ. Le blessé fut successivement soigné dans plusieurs hôpitaux. Il fut d'abord immobilisé; puis on fit de la révulsion sur le genou, car l'idée

d'une arthrite consécutive au traumatisme s'était présentée à l'esprit. Il fut même envoyé dans une station thermale. Rien ne l'améliorait et il finit par être envoyé à Lyon où il entra dans mon service.

Le diagnostic de fracture condylienne intra-articulaire fut établi. La marche était impossible sans deux béquilles, et il était évident que, même en tenant compte de l'exagération procédurière des symptômes, l'état du blessé était mauvais au point de vue fonctionnel. Aussi, comme tout avait été essayé comme traitement conservateur, je proposai de suite la résection orthopédique du genou.

L'articulation ouverte, je vis très nettement que la fracture du condyle externe avait amené une dénivellation de la surface articulaire telle, que le tibia portait à faux sur le fémur dans la moitié de sa largeur. De plus, la synoviale bridée et resserrée par de nombreuses adhérences fibreuses avait perdu toutes ses qualités d'organe du mouvement.

Il était facile de se rendre compte, d'après ces lésions, que l'équilibre du blessé était fort compromis, que tout mouvement dans une pareille jointure devait provoquer de la douleur et de l'entorse, et qu'en somme la guérison ne pouvait s'obtenir que par une ankylose solide. Au lieu de l'attendre de la seule évolution des cicatrices articulaires, j'ai pensé être utile au blessé en lui procurant rapidement cette ankylose par la résection du genou.

A l'heure actuelle, mon opéré est solide sur sa jambe, il ne souffre plus et peut marcher sans béquilles et sans canne. Il va quitter l'hôpital.

C'est sur cette indication de la résection orthopédique du genou que je désirais appeler l'attention de la Société. Je crois qu'elle peut rendre des services dans les cas analogues où, après un traumatisme grave du genou, persistent des troubles fonctionnels — douleur et impotence — qui font des blessés de véritables infirmes incapables de tout effort et de tout travail.

M. Albertin. — Sans doute, on étendra à l'avenir les indications de cette résection-arthodèse à un assez grand nombre de traumatismes du genou, tels que luxations et fractures des ménisques, fractures condyliennes du fémur, qui laissent après elles des impotences graves et longues.

J'ai eu plusieurs fois à discuter cette intervention et je l'ai proposée à divers blessés par des accidents du travail, mais cette catégorie de malades se laisse aller à des considérations d'ordre procédurier qui paralysent notre action. Un d'entre eux, notamment, que connaît M. Durand, et qui doit être atteint de déchirure ou de déplacement d'un ménisque, est depuis dix mois dans un état stationnaire ; il marche assez difficilement, avec une genoullière.

M. Durand. — Bien que les indications de l'arthrodèse soient rares dans les lésions traumatiques du genou, je me suis trouvé deux fois en situation de la proposer. Dans le premier cas, elle a été faite avec un excellent résultat, dans le second cas, le malade, celui dont vient parler M. Albertin, refusa toute intervention.

Mon premier malade vous est connu, j'ai eu l'occasion de vous rappeler dernièrement son histoire. Je l'avais opéré d'une fracture ancienne de la rotule par le procédé de M. Vallas et il avait pu reprendre sa profession de carrier. Dans une explosion de mine, il subit un nouveau traumatisme qui ouvrit le genou et détacha l'implantation du ligament rotulien. Il entra dans le service de M. Pollosson, avec un genou à demi-ankylosé, mais sans solidité, l'action du triceps ne se transmettant plus au tibia. Après échec d'une tentative de restauration de l'attache tricipitale, je pratiquai une arthrodèse ou plutôt une véritable résection. Moins heureux que M. Vallas, je fus obligé, en effet, de faire une excision assez étendue pour obtenir une bonne coaptation des os. Cette intervention me donna un excellent résultat.

*
* *

CURE RADICALE D'UNE ÉVENTRATION CONSÉCUTIVE A UNE PLAIE THORACO-ABDOMINALE GAUCHE.

M. Durand. — Le malade que je vous présente est entré le 27 avril 1903, dans le service de M. M. Pollosson, pour une plaie thoraco-abdominale gauche résultant d'un coup de couteau. A son entrée, l'épiploon sortait par une plaie large comme trois doigts environ située, dans la ligne axillaire, entre les 9e et 10e côtes gauches. On ne l'opéra pas et il guérit parfaitement.

Le 27 avril 1904, il rentra dans le service pour une éventration produite au niveau de sa plaie. Il souffrait, ne pouvait se livrer à aucun effort, et présentait localement une masse grosse comme un petit poing, adhérente à la cicatrice, de consistance

pâteuse, épiploïque, subissant l'impulsion de la toux et de l'effort. Il demandait à être débarrassé de cette masse gênante.

Je me demandai d'abord s'il fallait intervenir par une laparotomie ou en attaquant directement la lésion, et abandonnai rapidement la première hypothèse, moins directe, rendant la dissection de l'épiploon plus difficile, mais qui pouvait permettre d'éviter plus sûrement le pneumothorax. L'attaque directe menait droit sur la lésion, et permettait plus facilement la restauration, et de plus ne faisait pas redouter le pneumothorax. La radioscopie, en effet, avait montré que le sinus costo-diaphragmatique était comblé au niveau de la plaie et que la zone « claire » de la plèvre était assez éloignée au-dessus du champ opératoire. M. Destot m'affirmait que je ne craignais rien de ce côté.

Fort de ce renseignement, j'intervins le 9 mai.

La peau incisée, je tombe sur l'épiploon hernié, je l'isole et arrive sur l'orifice unique entre les côtes, bordé par une zone fibreuse assez mince, entourée par les muscles intercostaux. Je décolle facilement le pédicule épiploïque passant par l'orifice, et arrive ainsi dans le péritoine. J'attire le pédicule épiploïque et amène ainsi à sortir entre les deux côtes, ce qui n'est pas très banal, le côlon transverse. L'épiploon, ligaturé sur son pédicule, est sectionné et réduit. Je me trouvai alors en présence d'un orifice pénétrant dans le péritoine à travers le diaphragme et les feuillets accollés de la plèvre. Je me gardai bien de cliver ces derniers, et mis sur le tout un premier surjet. Je décollai alors les muscles intercostaux que je suturai par-dessus mon premier plan profond et n'eus plus qu'à fermer la plaie cutanée. L'orifice était ainsi obturé par : 1° un plan séro-diaphragmatique ; 2° un plan intercostal.

Tout ceci avait été simple et facile et le malade sortit du service dix jours après, parfaitement guéri, comme vous pouvez le voir.

Je n'insiste pas sur le traitement opératoire adopté au moment de la première entrée du malade et veux seulement faire remarquer comme j'ai pu faire facilement la cure de cette variété rare d'éventration et de quel grand secours m'a été la radioscopie, qui montrait nettement que le pneumothorax n'était pas à redouter.

M. Destot. — Dans le cas de M. Durand, l'examen du thorax à l'écran était des plus faciles, et nous nous sommes rendu compte immédiatement que la grande cavité pleurale n'était pas intéressée.

Par contre, chez un malade obèse de M. Giverdey, qui présentait une hernie non traumatique entre la 8e et la 9e côte, nous eûmes beaucoup plus de peine pour reconnaître, par la radioscopie, que la hernie renfermait l'estomac et non le poumon.

M. Vallas. — Récemment, j'ai eu dans mon service un malade frappé d'un coup de couteau dans la région costo-diaphragmatique. Un paquet d'épiploon faisait hernie au dehors, après avoir été projeté à travers le diaphragme dans le sinus de la plèvre. Je réduisis et drainai. Le malade n'en succomba pas moins à la péritonite.

M. Bérard. Le mois dernier, on amenait à Saint-Sacerdos un jeune homme blessé d'un coup de couteau au niveau du 8e espace intercostal gauche, sur la ligne axillaire antérieure. Les signes du pneumothorax total étaient nets et l'épiploon faisait hernie par la plaie.

M. Piollet, chirurgien de garde, après avoir agrandi la plaie thoracique, devant l'impossibilité de réduire l'épiploon à travers la plaie du diaphragme, fit une laparotomie verticale sur le bord du grand droit à gauche. Par des manœuvres combinées, thoraciques et abdominales, il réintégra dans le ventre une longue frange épiploïque saine et l'angle colique gauche hernié dans la plèvre. Cet angle colique était perforé en un point; il le sutura.

Des mèches furent laissées : l'une au contact du côlon sortait par l'incision abdominale ; d'autres furent mises, par l'incision thoracique, presque dans la plaie diaphragmatique non suturée.

Le blessé survécut huit jours ; il succomba à des phénomènes infectieux et abdominaux. A l'autopsie, on ne trouve ni empyème ni péritonite suppurée, ni hernie diaphragmatique étranglée, *mais une occlusion de l'intestin grêle par coudures multiples au contact des mèches de drainage.*

M. Piollet publiera *in extenso* ce cas fort intéressant de plaie perforante du thorax et de l'abdomen.

*
* *

HÉMORRAGIES INTRA-PÉRITONÉALES DANS LE CAS DE FIBROME.

M. Auguste Pollosson présente une pièce de fibrome utérin, et l'histoire clinique d'une malade qui a présenté une hémorragie abondante intra-péritonéale par rupture d'une varice du fibrome.

Il s'agit d'une femme de 40 ans, célibataire, n'ayant jamais eu d'enfants. Elle exerce la profession de domestique. Il n'y a aucun antécédent pathologique. La menstruation a toujours été régulière; dans ces trois ou quatre dernières années la durée des règles était seulement un peu augmentée. L'augmentation légère du ventre avait été interprétée comme une légère obésité.

En somme, cette femme se considérait comme en parfaite santé lorsque apparurent les accidents brusques que nous allons rapporter.

Le 22 mai 1904, la malade était dans la rue, portant un panier, lorqu'elle fut prise brusquement de violentes douleurs abdominales plus marquées à gauche. Elle est obligée de s'asseoir; elle est ramenée chez elle en voiture; dans la nuit, les douleurs persistent; quelques vomissements surviennent, l'abdomen est distendu, et le palper rendu de ce fait très difficile.

Le lendemain, amélioration légère; le surlendemain la malade est transportée à l'hôpital. Le soir de son entrée, la température est de 38°,2.

A l'examen, on perçoit dans l'abdomen une tumeur dure, arrondie, donnant la sensation d'un fibrome utérin, du volume d'une grossesse de 3 mois.

Latéralement la palpation de l'abdomen est un peu douloureuse; on a de la submatité dans le flanc gauche.

On porte donc le diagnostic de fibrome utérin; mais quant à l'interprétation des accidents aigus, on ne peut faire qu'une hypothèse : s'agit-il d'une poussée brusque d'appendicite? s'agit-il d'une grossesse tubaire récente rompue dans le péritoine? s'agit-il de la torsion du pédicule d'un kyste de l'ovaire assez petit pour ne pas être nettement perçu? On peut faire ces diverses hypothèses sans affirmer l'exactitude d'aucune.

Le 26 mai 1904, laparotomie. A l'ouverture, on constate que le péritoine est rempli de sang, soit dans les parties déclives, soit entre les anses intestinales; on peut apprécier le sang épanché à un demi-litre ou un litre.

La toilette étant faite, on enlève le fibrome par hystérectomie subtotale. On ne constate rien d'anormal du côté des ovaires et des trompes, et, à ce moment, l'interprétation de l'hémorragie n'est pas encore faite.

C'est seulement à l'examen de la pièce que l'on voit nettement la pathogénie des accidents.

La tumeur fibromateuse, du poids de 1.600 grammes, est de forme régulière. A sa surface et dans sa partie supérieure, on constate une arborisation de veines superficielles distendues, gorgées de sang et d'aspect variqueux. Puis, à la partie moyenne du fibrome, une grosse veine présente une déchirure très évidente, dans laquelle on constate un caillot qui fait saillie au dehors et se prolonge dans le calibre de la veine.

Dans la partie inférieure, la surface du fibrome présente des arborisations de veines volumineuses complètement vides.

Il s'agit donc d'une inondation péritonéale brusque sous l'influence de la rupture d'une veine variqueuse à la surface d'un fibrome.

M. Auguste Pollosson rappelle à ce sujet l'observation clinique d'une volumineuse hématocèle qu'il a observée il y a quelques années dans un cas de fibrome utérin. Il s'agissait d'une jeune femme de 30 ans présentant un utérus fibromateux du volume d'une grossesse de trois à quatre mois; cette malade, ne présentant pas de métrorragie grave, était traitée médicalement, et avait fait deux ou trois séjours aux eaux de Salies. Elle se trouvait en traitement à Salies-de-Béarn lorsqu'elle fut prise d'accidents douloureux qui l'obligèrent à s'aliter. Après une quinzaine de jours de repos au lit, elle put être transportée à Lyon. M. Pollosson la vit à ce moment. Il constata que l'abdomen, considérablement distendu, présentait à l'examen deux masses assez nettement distinctes : 1° Un utérus fibromateux refoulé en avant et à gauche ; 2° Une tuméfaction énorme de consistance ferme remplissant l'excavation pelvienne d'une façon complète, se continuant avec une tumeur abdominale régulière, qui remontait dans l'abdomen jusqu'au niveau du foie, refoulant par son développement l'utérus fibromateux dans la situation indiquée.

Cette masse, beaucoup plus considérable que l'utérus fibromateux, avait, dans l'ensemble, un volume qui n'était pas loin d'atteindre celui d'une grossesse à terme, avec une forme peut-être plus allongée dans le sens vertical, et moins volumineuse dans les sens transversal et antéro-postérieur.

Cette énorme tuméfaction était évidemment de date récente; sa consistance ferme ne permettait pas de penser à un kyste

ou à une péritonite enkystée, et le seul diagnostic possible parut être celui de l'hématocèle. La malade souffrait peu : elle n'avait pas de réaction péritonéale ; la température prise pendant plusieurs semaines oscillait le soir entre 38° et 38°,5.

On se contenta d'une expectation avec immobilisation au lit et application de glace.

M. Pollosson se proposait d'intervenir par une incision au cas où une élévation de température aurait laissé supposer une évolution suppurative ou infectieuse.

La température tomba à la normale. Au bout d'un mois ou deux le volume de la masse était diminué de façon appréciable. Au bout de six mois, la tumeur d'hématocèle était d'un volume semblable à l'utérus fibromateux. Au bout d'une année elle avait à peine le volume du poing, et, au bout de quinze à dix-huit mois, la disparition était complète. On ne percevait plus que l'utérus fibromateux, lequel, d'ailleurs, n'ayant jamais donné de symptômes graves, n'a jamais nécessité d'intervention. A l'heure actuelle, il est encore bien supporté.

Cette deuxième observation, n'ayant pas été suivie d'intervention chirurgicale, laisse peut-être un certain doute sur son interprétation. Néanmoins, il est à peu près certain qu'il s'agissait d'une *hématocèle*.

Les fibromes utérins sont donc susceptibles de donner naissance à des hémorragies intra-péritonéales, et ces hémorragies, suivant leur abondance et surtout suivant la rapidité avec laquelle elles se produisent sont capables de revêtir deux types :

Si l'hémorragie se produit d'une façon lente et progressive, on voit se constituer une tumeur enkystée, une véritable hématocèle susceptible de résorption.

Si l'hémorragie se produit d'une façon abondante et rapide, les symptômes sont ceux d'une inondation péritonéale, d'une hématocèle cataclysmique, et les symptômes sont alors identiques à ceux que l'on observe dans les cas de rupture de grossesse extra-utérine.

*
* *

PSEUDO-LOBULATION DES FIBROMES VOLUMINEUX DU LIGAMENT LARGE.

M. Auguste Pollosson présente une tumeur volumineuse, du poids de 12 kilogs, constituée par un fibrome développé dans le ligament large.

Il désire insister sur un symptôme particulier qu'il a observé à plusieurs reprises dans des cas semblables.

La malade était une femme de 56 ans, ménagère, mariée à l'âge de 23 ans et qui a eu quatre grossesses normales à terme dont la dernière remonte à l'âge de 32 ans.

L'affection dont souffre cette malade remonte à quinze ans environ. A cette date, M. le Dr Levrat, ancien chirurgien de la Charité, aurait constaté un fibrome à propos duquel il déconseilla tout traitement opératoire. Depuis cette époque la tumeur a subi un accroissement progressif, mais sans jamais donner lieu à des symptômes prononcés. Elle n'a jamais eu de phénomène de compression. Il n'y a jamais eu de modifications des règles au point de vue de leur abondance et de leur durée. La ménopause n'a eu lieu d'une façon définitive qu'il y a deux ou trois ans.

Le ventre est devenu volumineux. La circonférence maxima est de 1 m. 15. La malade ne se plaint que de l'énorme développement de son abdomen et de la masse considérable qu'elle est obligée de porter.

A l'examen du ventre par le *palper* on constate que la tumeur est formée par des *masses multiples* du volume du poing, *mobiles les unes sur les autres* et *séparées par des sillons.*

Par le *toucher vaginal* on constate que l'utérus, de volume petit, incliné en avant, présente une certaine mobilité latérale, et semble relativement indépendant de la tumeur abdominale. De même les pressions excercées sur la tumeur abdominale ne se transmettent qu'imparfaitement à l'utérus. On a donc la notion que la grosse tumeur abdominale n'est point développée aux dépens même de l'utérus.

Il y a donc deux raisons pour rejeter l'interprétation d'une tumeur utérine, d'un fibrome utérin. C'est, premièrement, l'*indépendance relative* constatée à l'examen, et, secondairement, ce fait que la tumeur n'a, *à aucun moment, provoqué de métrorragies.*

La tumeur, indépendante de l'utérus, semblait, comme on l'a fait remarquer, être constituée par des masses indépendantes, mobiles les unes sur les autres. Dans ces conditions, on était conduit à penser à une volumineuse tumeur d'origine annexielle.

Il y avait, à ce diagnostic de tumeur ovarienne, quelques *objections :* d'abord l'*évolution si lente*, exceptionnelle au point de vue d'une tumeur des ovaires; ensuite la conservation d'un *état général* relativement *bon;* enfin, l'*absence d'ascite.*

Dans ces conditions, M. Auguste Pollosson pensa que l'on avait le droit de faire le diagnostic de fibrome volumineux du ligament large.

L'opération confirma ce diagnostic. La tumeur est représentée par une masse unique, uniformément arrondie et légèrement ovoïde et présentant à la vue l'aspect d'un lobe unique. Elle était développée dans le péritoine et recouverte en totalité par un revêtement séreux, sauf au niveau de son insertion sur le ligament large droit dont elle fut facilement détachée. Il n'y avait aucune connexion avec l'utérus ; les ovaires et les trompes étaient intactes des deux côtés.

Lorsqu'on examine par le palper la tumeur extirpée, on retrouve la sensation de masses multiples, de consistance dure, glissant les unes sur les autres comme si elles étaient séparées par un tissu plus mou, et, lorsqu'on fait la section de la tumeur, on voit qu'elle est constituée par du tissu fibromateux, se présentant sous forme de masses arrondies ou polyédriques séparées les unes des autres par un tissu conjonctif plus mou et œdématié.

M. A. Pollosson revient à ce propos sur les observations qu'il a antérieurement faites à propos de fibromes du ligament large.

Les fibromes du ligament large, lorsqu'ils sont de volume petit ou moyen, lorsqu'ils atteignent la taille d'une tête ou de deux têtes fœtales, sont en général constitués par une masse fibromateuse unique, de consistance ferme et dure; ils se développent dans le ligament large, latéralement à l'utérus qu'ils refoulent de côté et leur développement est presque tout entier pelvien.

Les fibromes du ligament large peuvent acquérir des volumes considérables, atteindre le poids de 5, 10, 12 kilogs. Dans ces

cas leur développement se fait du côté de l'abdomen ; il peut se faire de deux façons. Ou bien le fibrome soulève le feuillet postérieur du ligament large et se développe dans le tissu cellulaire de la fosse lombaire ; dans ce cas il est en grande partie extra-péritonéal et le péritoine ne recouvre que sa face antérieure ; ou bien, le fibrome ayant son point de départ dans le ligament large, se développe du côté l'abdomen en dédoublant les feuillets du ligament large, et il continue à être recouvert du péritoine dans toute sa surface, sauf dans la portion restreinte qui correspond à son point d'origine.

Dans les cas de fibromes du ligament large qui atteignent un volume considérable, M. A. Pollosson a déjà été frappé à plusieurs reprises de ce fait particulier, à savoir que l'examen clinique semble montrer des masses mobiles, multiples et séparées par des sillons, tandis que la tumeur extirpée est formée d'une masse unique régulière de formes et dans laquelle des portions plus dures ont simplement une certaine mobilité de glissement les unes sur les autres.

Cette notion a une certaine importance pour éviter les confusions que l'on pourrait faire avec les tumeurs multilobulées qui sont le plus souvent d'origine annexielle.

Le signe sur lequel insiste M. A. Pollosson n'est pas certainement pathognomonique des fibromes du ligament large. Il peut, bien que d'une manière assez exceptionnelle, être observé dans certains fibromes utérins volumineux. Toutefois, cette particularité a été observée plusieurs fois dans les fibromes du ligament large et elle peut aider à faire faire le diagnostic, lorsque d'autres raisons, telles que l'indépendance utérine ou l'absence d'hémorragies, tendent à faire rejeter l'hypothèse diagnostique d'un fibrome utérin.

P. S. Le malade qui fait le sujet de cette communication a guéri sans complication et d'une façon très rapide, car, opérée le 31 mai 1904, elle a pu quitter l'hôpital le 13 juin 1904.

M. Gouilloud. Le développement sous-péritonéal des fibromes du ligament large jusque dans la région lombaire, par décollement de la séreuse est assez fréquent et doit être bien connu. J'ai opéré chez une malade un fibrome du ligament large, du poids de 8 kilogs, qui s'était insinué entre les lames du mésentère de l'intestin grêle. L'extraction en fut des plus faciles, presque sans ligature de vaisseaux. Je terminai par le tamponnement et la marsupialisation de la poche. Mais les manœuvres

exercées sur le mésentère et peut-être aussi les tractions des feuillets marsupialisés déterminèrent une fixation avec coudure des anses grêles ; la malade succomba le douzième jour à de l'occlusion intestinale.

M. Villard. — Je crois que dans le diagnostic des fibromes du ligament large M. Pollosson vient de nous indiquer un signe précieux, et qu'il faut attacher une grande importance à la sensation de masses multilobulées que donne la tumeur. Ce matin même, j'ai opéré un de ces fibromes, inclus dans le ligament large, et que je croyais être une tumeur à noyaux nombreux et bourgeonnants, développée aux dépens d'une corne utérine. En réalité, cette tumeur était renfermée en totalité dans le ligament large, sans attaches nettes à l'utérus ; elle était constituée d'une masse unique à contours lisses, à l'intérieur de laquelle des nodules multiples étaient perceptibles à travers la coque, et n'en avaient imposé avant l'intervention pour des lobules distincts les uns des autres, et faisant saillie dans le péritoine.

M. Vallas. — J'ai présenté, il y a quelques mois, une grosse tumeur abdominale, infiltrée dans le mésentère, tellement fluctuante à la palpation abdominale, que j'avais cru avoir affaire à une collection enkystée de péritonité tuberculeuse. Cette tumeur, que je considérais jusqu'à ce jour comme un myxolipôme du mésentère, était peut-être bien un fibrome aberrant du ligament large. A travers sa coque également, on percevait de multiples noyaux, épars dans le stroma.

*
* *

UN CAS DE CANCER DU RECTUM OPÉRÉ CHEZ L'HOMME PAR LA VOIE ABDOMINO-PÉRINÉALE.

M. Gouilloud. — Depuis la rédaction d'un mémoire paru dans le *Lyon Médical* (24 juillet 1904), nous avons eu l'occasion d'opérer un homme, atteint de cancer rectal, par la voie abdomino-périnéale.

C'était une lésion déjà étendue dont le doigt n'atteignait pas les limites supérieures ; cependant, un pont de muqueuse saine en avant montrait qu'elle avait débuté sur la face postérieure de l'ampoule et qu'elle n'adhérait pas aux voies urinaires en avant.

J'avais donc l'impression que je rendrais un grand service à mon malade si je le débarrassais de sa tumeur ; que le cas

était localement favorable ; que l'état général était encore satisfaisant.

Aussi, tout en connaissant la gravité plus grande de cette opération chez l'homme, je crus pouvoir employer cette méthode. Je savais, en effet, que si les chirurgiens avaient longtemps échoué chez l'homme, alors qu'ils réussissaient chez la femme, le succès de cette intervention était cependant possible : Gross, de Nancy, avait eu un succès en 1903.

J'ai perdu mon malade et je crois devoir donner son observation détaillée ; car il me paraît très important de réunir des faits pour voir si la cause de la mort après cette opération chez l'homme est toujours la même, si elle est à peu près fatale, ou au contraire évitable ; si, en un mot, nous devons renoncer à cette exérèse large chez l'homme ou au contraire réussir en évitant les accidents observés.

Comme nous l'avons dit, nous croyons que la gravité tient chez l'homme à une difficulté plus grande de l'opération : bassin profond et muscles abdominaux résistants, et bien aussi aux rapports immédiats du rectum avec les voies urinaires. Y a-t-il d'autres facteurs de gravité ? Un opéré de Gross a succombé après quelques jours à un sphacèle de l'extrémité de l'S iliaque au-dessus de l'anus terminal, probablement parce que le mésentère de cette anse était insuffisant : c'est là un accident évitable. Un autre a été emporté par une péritonite, mais il avait des adhérences telles que l'opération fut terminée avec peine.

Notre malade succombe avec de l'occlusion par adhérence ; mais nous avons observé le même accident chez une femme à laquelle nous avons fait allusion dans notre mémoire et que nous avions opérée par la méthode de Lisfranc, avec ouverture du péritoine et création concomitante d'un anus iliaque.

Voici d'ailleurs l'histoire de notre malade :

Observation.— A. M..., ébéniste à Saint-Julien-en-Vercors, âgé de 46 ans, entre dans mon service de l'hôpital Saint-Joseph, le 26 mai 1904, pour un néoplasme du rectum.

Aucune maladie antérieure : ni blennorragie, ni syphilis ; pas d'alcoolisme.

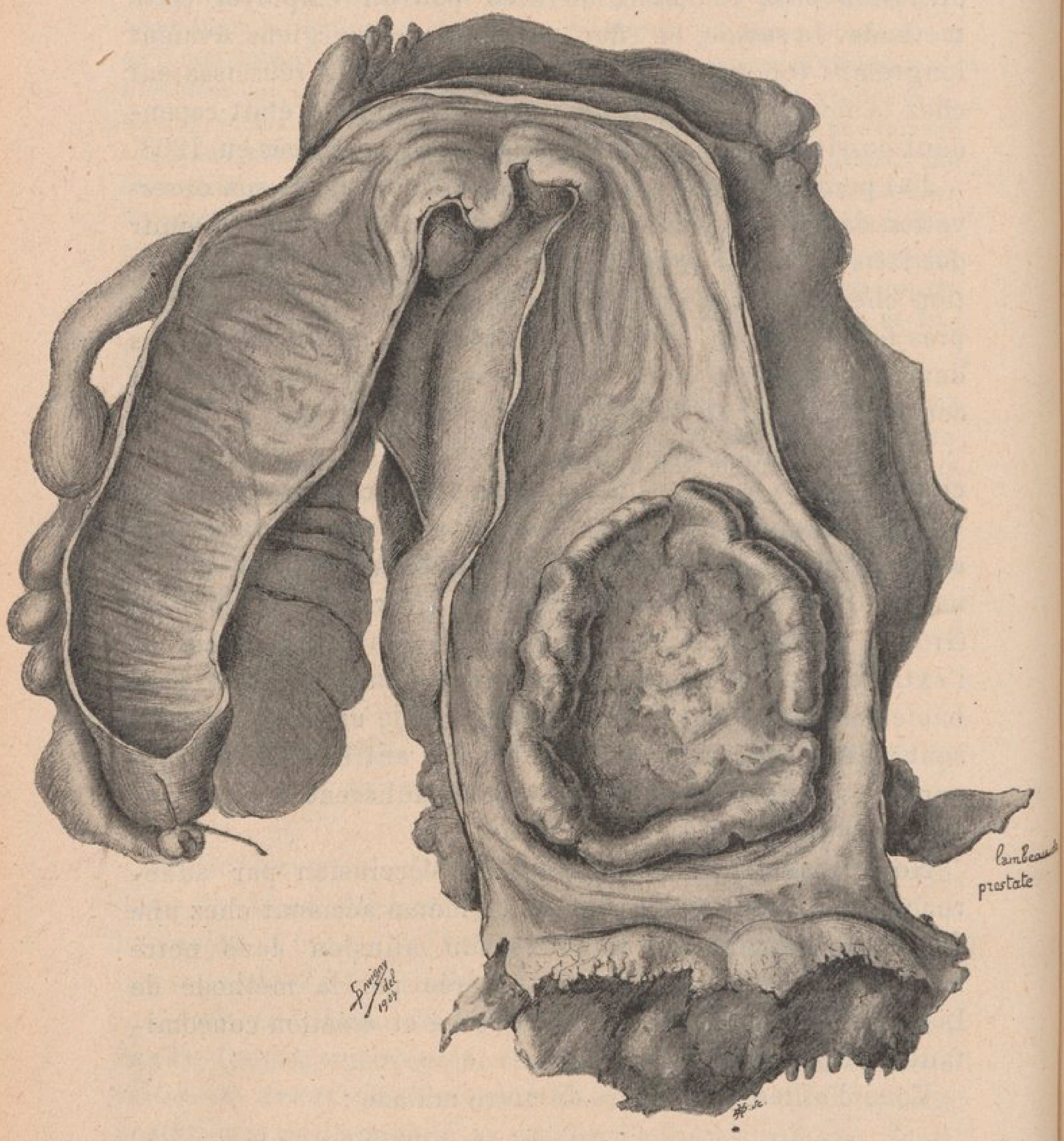

Après avoir constaté pendant quelques mois des filets de sang dans ses selles, sans autre symptôme, le malade a com-

mencé à souffrir au mois d'octobre 1903. En même temps il constata un peu de tuméfaction de la marge de l'anus, et avec le doigt constata dans le rectum de petites saillies qu'il pensa être des hémorroïdes internes. Depuis, l'état s'est aggravé progressivement : souffrances, faux-besoins fréquents ; sang dans les selles, constipation habituelle, matières déformées ; amaigrissement appréciable.

A l'examen de l'anus, on constate une tuméfaction hémorroïdaire qui s'étend sur tout le bord droit.

Au toucher rectal et à 3 ou 4 centim. au-dessus de l'anus, on tombe sur une large plaque, indurée, végétante sur les bords, embrassant la paroi postérieure et les deux parois latérales du rectum. Le doigt en avant trouve un sillon vertical où la muqueuse est saine. Il s'agit donc d'un cancer né sur la paroi postérieure de l'ampoule, mais dont on n'atteint pas les limites supérieures. Il existe une certaine mobilité en masse de la tumeur.

Le malade qui prétend avoir maigri est encore doué d'un fort embonpoint.

Ni sucre, ni albumine.

Opération, le 1er juin 1904. Anesthésie au Billroth (120 gr.) sans incident.

Temps abdominal : On fait d'abord une grande incision abdominale médiane, qui ne montre pas de contre-indication opératoire, ni ascite, ni noyaux de généralisation ; puis une incision petite dans la fosse iliaque gauche.

A travers cette incision iliaque on attire au dehors l'S iliaque ; on la sectionne entre deux pinces longues de Kocher, en ménageant avec soin une branche artérielle qui va au bout supérieur.

Ce bout supérieur, coiffé d'une compresse, est récliné dans l'angle de la plaie.

Le bout inférieur est fermé par un double surjet à la soie, et rentré dans le ventre.

On revient à l'incision médiane : par celle-ci on isole l'anse oméga en liant l'artère hémorroïdale supérieure, puis

une série de pédicules, plus ou moins vasculaires, soit du côté du méso, soit du côté de l'intestin isolé.

En dédoublant le méso de l'anse oméga, en dehors, on arrive sur les artères iliaques primitives, puis en suivant celles-ci sur la bifurcation des iliaques externe et interne. Celle-ci est comme cachée sous l'iliaque externe, et soit à cause de l'embonpoint du malade, soit à cause de cette disposition, cette ligature est beaucoup plus difficile que d'habitude. La graisse empêche de voir les uretères, à l'inverse de ce qui se passe ordinairement.

Par contre, le cul-de-sac péritonéal vésico-rectal est moins profond que le Douglas chez la femme, et il est assez facile de sectionner le péritoine en avant du rectum sur la vessie. On tasse le gros intestin isolé dans le bassin et par-dessus on porte dans le cul-de-sac postérieur une forte mèche de gaze faiblement iodoformée, repliée, dont les bouts supérieurs s'épanouissent dans le bassin.

Je ne fais pas de péritonisation du pelvis, parce que je ne la fais généralement pas dans ces cas, et parce que le bassin est rempli par l'anse intestinale isolée, dont il faudrait faire une recoupe si on voulait péritoniser au-dessus.

Fermeture de l'incision médiane par un seul plan de suture au fil métallique.

On revient à l'incision iliaque et on établit l'anus iliaque terminal définitif (points séro-séreux et muco-cutanés).

Temps périnéal : Sonde à béquille dans l'urètre et nouvelle désinfection rapide des mains et du périnée.

Incision elliptique de Lisfranc : section du raphé ano-coccygien, puis du releveur sur les côtés. En arrière on décolle avec un tampon la graisse rétro-rectale en suivant la face antérieure du sacrum.

On apporte un soin tout particulier au décollement du rectum en avant; ce temps n'a pas été très facile.

On sectionne de chaque côté les faisceaux antérieurs des releveurs ; puis le muscle recto-urétral, en rasant le bulbe de peur d'ouvrir le rectum, ce que l'on veut éviter par dessus tout.

Le muscle recto-urétral sectionné, on s'étonne de ne pas rencontrer l'espace décollable préprostatique. Est-ce adhérence pathologique à ce niveau? Nous ne le croyons pas. C'est plutôt que nous nous sommes tenu trop en avant en suivant l'urètre ; la prostate est entaillée transversalement, ce qu'indique l'écoulement blanchâtre du liquide des vésicules, puis l'écoulement d'un peu d'urine le long de la sonde, au moment d'un effort de vomissement.

Deux points de suture au catgut sont mis sur l'urètre et la prostate rabattue comme un volet.

On achève de décoller le rectum au ras de la prostate en avant et du sacrum en arrière. Bientôt il est extirpé en entier et non ouvert. La mèche intra-abdominale qui le suit a empêché tout contact avec l'intestin grêle. Elle est simplement abaissée.

Pendant ce temps rectal, il n'y a eu à lier que quelques vaisseaux superficiels ; pas d'hémorragie profonde, grâce à la ligature des hypogastriques.

L'opération a duré deux heures ; injection de 800 gr. de sérum pendant ce temps. La sonde urétrale est laissée à demeure et fixée.

Description de la pièce : La longueur de l'intestin enlevé est de 46 centimètres.

Sur la face postérieure de l'ampoule on voit s'étaler un large champignon de forme grossièrement circulaire (avec un diamètre vertical de 7 cent. 1/2). Le bord est festonné et en saillie ; le fond plat et induré. De chaque côté de la tumeur on voit environ 1 centimètre de muqueuse saine qui représente la paroi antérieure de l'ampoule.

Avec le rectum, on a enlevé une épaisse couche de tissu cellulaire dans lequel se trouvent répandus quelques petits ganglions. La lésion semble bien enlevée. On voit adhérent à l'intestin un petit lambeau de prostate.

Examen histologique, dû à M. Mérieux :

« Il s'agit d'un épithélioma. Celui-ci s'est développé aux dépens des tubes de Lieberkühn. Superficiellement, c'est-à-

dire dans la muqueuse et immédiatement au-dessous d'elle, la prolifération néoplasique forme des tubes à lumière nette. Plus profondément la prolifération épithéliale devient beaucoup plus irrégulière, les cellules plus métatypiques : il s'agit véritablement d'une infiltration épithéliomateuse. Celle-ci pénètre dans les couches musculaires de l'intestin. Le métatypisme de la néoformation épithéliale, son activité, la profondeur de l'infiltration nous portent à dire qu'il s'agit là d'une tumeur maligne. »

Le soir de l'opération, le malade n'a pas présenté de shock ; pas de vomissements anesthésiques ; T. A. 36,8 ; pouls excellent à 80.

Morphine et 500 gr. de sérum.

Le lendemain, 2 juin : le malade est bien, 37 et 100 pulsations.

Le soir, à 5 heures, le malade commence à éprouver des nausées, puis du hoquet ; un peu plus tard, vomissement verdâtre. 36,6 et 112 pulsations.

Le 3 juin, au matin : les vomissements se sont répétés la nuit ; le hoquet persiste. Le malade ne se plaint que de cela, il souffre peu.

Le ventre est peu ou pas ballonné, la respiration diaphragmatique très ample ; le pouls est à 104. Aucun gaz ne s'est encore échappé par le nouvel anus, et on rattache à cette cause les symptômes observés.

Les urines sont abondantes et limpides ; elles s'écoulent par la sonde.

A cause des vomissements, un verre d'eau de Rubinat prescrit n'est donné que dans la soirée.

Le soir, le malade est plus mal. Son pouls est plus rapide, à 118 et moins fort, malgré le sérum à haute dose. Temp. axillaire, 36°,4.

Toujours ni selle, ni gaz. Quelques vomissements jaunâtres plutôt que verts ; peu de douleur, plutôt de la prostration ; très peu de météorisme ; toujours bonne expansion diaphragmatique.

On pense plus à de la difficulté du rétablissement de la circulation intestinale qu'à de la péritonite.

On se propose de faire un anus artificiel sur une anse grêle si la débâcle ne se produit pas, mais on croit pouvoir attendre le lendemain.

Le 4 juin, au matin : après une nuit mauvaise, on trouve le malade abattu, les extrémités refroidies, le pouls petit, incomptable ; peu de douleurs, pleine lucidité ; ventre souple et indolore, mais de la dyspnée et un peu de cyanose des membres. L'anus est desséché ; et on a recueilli des vomissements de coloration brunâtre, fécaloïde, mais sans odeur.

Pensant toujours à l'obstruction par adhérence, et malgré l'état presque désespéré du malade, on se décide à faire une fistule intestinale dans la fosse iliaque droite, sous anesthésie incomplète.

Mais le ventre n'est pas ballonné, et quand le péritoine est ouvert, aucun liquide ne s'écoule, aucune anse dilatée ne se présente. La fosse iliaque droite est remplie par des anses intestinales rétractées comme un intestin de poulet. Le doigt doit donc pénétrer à une certaine profondeur pour sentir une anse distendue et l'amener avec peine à la plaie.

Une fistule intestinale est rapidement établie. Le liquide, qui s'écoule abondant, est identique à celui des vomissements.

Le malade est ranimé par les excitants habituels.

Bientôt il se plaint d'une douleur aiguë dans le membre inférieur droit. Son pouls et sa respiration sont de plus en plus mauvais.

Il meurt deux heures après.

Autopsie. — Le ventre ouvert, rien qui rappelle la péritonite. On peut être absolument affirmatif. Pas une fausse membrane, pas une goutte de liquide.

L'épiploon, très développé, est étendu sous la paroi abdominale. En le tirant, on ramène la mèche de gaze iodoformée de drainage. Il adhère à cette gaze.

On enlève ensuite les anses grêles distendues, qui remplis-

sent l'abdomen en les déroulant à partir de l'angle jéjuno-duodénal. Après avoir ainsi déroulé environ un mètre d'intestin distendu, on rencontre un changement brusque du calibre intestinal, et il a fallu, pour l'amener au dehors, tirer sur l'extrémité de l'anse distendue, car elle adhérait dans le Douglas.

Tout l'intestin grêle sous-jacent est uniformément réduit comme dans les occlusions intestinales. Il en est de même de ce qui reste du gros intestin.

Pour nous, il ne saurait y avoir aucun doute : notre opéré a succombé à une occlusion post-opératoire par adhérence.

Le malade n'a pas eu de shock ; il avait un pouls à 80 le soir de l'opération.

Il n'a pas eu de péritonite : il n'en a pas eu les symptômes; on n'en a pas trouvé les signes à l'autopsie ; et surtout on a constaté l'occlusion par adhérence, soit dans l'opération faite *in extremis*, soit après la mort.

Nous savons bien que bon nombre de chirurgiens ont nié cette forme d'occlusion et ont admis qu'il s'agissait d'une forme de péritonite rapide sans exsudat.

Pour nous, souvent le doute est permis, et probablement les deux processus, infection et trouble mécanique, sont souvent associés. Il en était peut-être ainsi pour plusieurs observations de la thèse de Tuja.

Nous nous sommes nous-même demandé depuis si, en effet, la péritonite n'était pas seule responsable de ces cas.

Mais nous sommes aujourd'hui absolument convaincu de la réalité de cette occlusion par adhérence, et cette observation était des plus typiques. Dans celle que nous n'avons fait que signaler parce qu'elle ne se rapportait pas à notre sujet, la preuve a été donnée par la cessation des accidents à la suite de la création de l'anus artificiel au-dessus de l'adhérence. Nous avons aussi guéri par ce procédé au moins une opérée.

Si certains chirurgiens n'ont pas observé cette forme d'accidents, cela peut tenir à des causes diverses, à ce fait peut-

être qu'ils recourent plus que nous à la péritonisation des surfaces cruentées.

Cependant, en dehors de ces cas, il a été constaté par tous les chirurgiens qu'à la suite des laparotomies compliquées il se forme des adhérences ; l'intestin adhère même aux surjets les mieux faits, soit du pelvis, soit de la paroi abdominale ; que dire des cas où on laisse, où on laissait surtout un grand Mikulicz dans le bassin ?

Ces adhérences sont la cause de ces troubles graves que présentent nombre d'opérées le deuxième et le troisième jour après la laparotomie, troubles qui cessent dès le premier gaz ou la première selle.

Pourquoi alors cette gravité si grande dans certains cas ? Cela tient à ce que la coudure est venue s'ajouter à l'adhérence, et cette coudure est surtout à redouter quand c'est une anse élevée de l'intestin grêle qui vient adhérer au fond du bassin. On comprend très bien que dans ces conditions la coudure puisse se produire nettement.

Il semble même que la gravité soit en rapport avec le niveau du point intestinal adhérent et coudé. Plus ce point est élevé sur l'intestin grêle, plus les réactions sont vives, plus l'évolution de la maladie, rapide.

Dans notre cas, nous avons été surpris par cette rapidité. Il est si fréquent de voir, le troisième jour, des opérées présenter des vomissements et un pouls rapide, qui vont bien le quatrième jour. Aussi le troisième jour avons-nous cru pouvoir remettre toute intervention au lendemain matin. Le lendemain il était trop tard pour intervenir utilement contre l'occlusion.

D'autres facteurs interviennent-ils ? Facteurs d'ordre infectieux ou d'ordre nerveux ? C'est possible ; mais cette discussion nous entraînerait dans le domaine des hypothèses et trop loin de notre sujet.

Nous ne pouvons omettre cependant de faire remarquer que dans ces deux cas d'occlusion post-opératoire, l'anse oméga ne protégeait plus l'intestin grêle contre les adhérences pelviennes. Nous croyons que l'anse oméga joue à

ce point de vue un rôle important. Plusieurs chirurgiens, Duret, Doyen, l'utilisent pour péritoniser le bassin quand le péritoine lui-même leur manque. Nous-même nous avons soin de l'étaler entre le pelvis cruenté, tamponné ou même suturé et les anses grêles. L'anse oméga, en effet, passant transversalement de gauche à droite sous le promontoire, peut s'opposer souvent à ces adhérences pelviennes des anses grêles élevées.

Mais cette anse oméga avait été supprimée aussi chez nos précédentes opérées qui ont bien guéri.

Reste donc ce fait brutal qu'après avoir opéré avec succès sept femmes, nous voyons succomber notre huitième opéré, un homme. Ce fait vient s'ajouter à ceux observés jusqu'ici qui montre la plus grande gravité de cette opération chez l'homme. L'explication certaine de cette inégalité n'a pas été donnée, et nous publions cette observation pour qu'elle contribue à l'étude de ce point important de chirurgie abdominale, et, nous le souhaitons, à l'amélioration des résultats opératoires, en signalant un danger à éviter.

Séance du 9 juin 1904.

Présidence de M. Horand.

M. Tixier, secrétaire, lit le procès-verbal de la précédente séance. (Adopté).

*
* *

FIBROME DU LIGAMENT LARGE.

M. Duroux, interne des hôpitaux. — Une malade, âgée de 50 ans, demeurant à Lamastre (Ardèche), entre dans le service de M. Bérard le 4 juin. L'affection qui la faisait entrer à l'Hôtel-Dieu remontait à onze mois, ou du moins, à cette époque, dans un mouvement brusque, elle avait ressenti une douleur abdominale extrêmement vive, avec irradiations dans les membres inférieurs, qui dura quelques jours et l'obligea à garder le lit. Elle s'aperçut alors que son ventre était gros. Depuis cette constatation, elle le vit augmenter de volume, progressivement, sans phénomènes douloureux, et, commençant à être inquiète, elle consulta un médecin quatre mois après. Malgré la persistance des règles, celui-ci pensa à une grossesse et ordonna l'expectation. Elle attendit donc, bien que le ventre devînt chaque jour plus gros. Elle avait parfois des crises douloureuses rappelant les premières souffrances qui avaient attiré son attention. Et enfin, au neuvième mois, après avoir eu ses règles régulières, ne voyant rien venir, elle se rendit auprès d'un autre médecin qui diagnostiqua probablement une tumeur abdominale, car il lui conseilla de venir à l'Hôtel-Dieu. De condition misérable, obligée de subvenir aux besoins d'un mari malade, elle travailla encore pendant deux mois jusqu'au

jour où exténuée elle se décida enfin à venir demander les secours d'une opération.

A son entrée, elle paraissait en effet très lasse et très fatiguée; son facies amaigri, plombé, ses yeux caves, ses traits tirés exprimaient la plus grande faiblesse.

Mais ce qui attirait d'emblée les regards, c'était un énorme ventre que ses jambes grêles avaient peine à soutenir.

Ce n'était pas un ventre étalé, mais un ventre projeté en bas et en avant dont la suspension semblait se faire à l'épigastre et sur les côtés.

Il mesurait de l'épigastre au pubis 60 centimètres et une ligne menée d'une épine iliaque antéro-supérieure à l'autre donnait 64 centimètres. Des veinules bleuâtres sillonnaient à peine la peau tendue menaçant d'éclater. La cicatrice ombilicale n'était pourtant pas déplissée.

A la palpation, on avait la sensation d'une résistance massive, mais non dure et solide, une résistance liquide à travers l'enveloppe cutanée. A cause de la tension extrême, l'on obtenait avec assez de difficulté le flot d'une paroi à l'autre. Mais l'on avait surtout manifestement le signe sur lequel M. Auguste Pollosson attira l'attention à la séance de la Société de Chirurgie de Lyon, le 2 juin 1904 : la multilobulation. L'on sentait par une pression appuyée et large de multiples masses paraissant incluses dans un stroma commun et que l'on pouvait avec force déprimer les unes sur les autres.

D'autre part, à la percussion on obtenait sur la ligne médiane une matité absolue, alors que sur l'épigastre, dans la région hépatique et dans les flancs existait une sonorité très nette que les mouvements de la malade et ses changements de position ne déplaçaient pas.

Au toucher, col assez élevé; utérus en rétro-position, dans les culs-de-sac latéraux une rénitence massive. Au toucher rectal, même dernière sensation. Le cathétérisme vésical conduisait dans une vessie située aussi très en arrière. Et dès lors, à cause de tous ces résultats d'examen, à cause encore de l'évolution rapide, de l'aspect général, M. Bérard, malgré le signe de *multilobulation*, fit le diagnostic de kyste de l'ovaire multiloculaire

On examine alors l'état général : la malade n'avait pas d'albumine dans les urines, un peu d'œdème des jambes cependant. Le cœur paraissait assez solide, les poumons aussi.

Il fut jugé satisfaisant, et M. Bérard intervint le 9 juin 1904.

Laparotomie sous-ombilicale. On découvre une tumeur saillante, lisse, rouge violacée, très tendue. M. Bérard se rend compte encore de la multiloculation et la fluctuation étant très nette dans une des poches la plus antérieurement placée. Il enfonce un trocart. A la stupéfaction de tous, rien ne ressortit. Il s'agissait donc d'une masse fibromateuse, semblable à celles présentées par M. A. Pollosson... et c'est ce que montra le reste de l'opération.

M. Bérard agrandit son incision jusqu'à l'épigastre. A l'aide du tire-bouchon de M. Albertin, il saisit l'énorme masse et arrive à la luxer. La malade était placée dans la position de Trendelenburg. Maintenue par des aides, la tumeur fut entièrement extériorisée.

M. Bérard cliva aux ciseaux sa large surface de sustentation dont la base semblait déjà être au niveau du ligament large gauche. En opérant le morcellement, une pince sur une utérine se déclancha subitement. Petite hémorragie (100 gr.) immédiatement arrêtée. Ce fut le seul incident, et bientôt toute la tumeur était enlevée. Il ne restait plus à gauche de l'utérus qu'une immense collerette : base du ligament large, base de la tumeur. Ligature. Assèchement rapide de la cavité double : hypogastrique et iliaque, et dans son intérieur, mèche et Mikulicz. Affrontement sur une étendue de 10 centimètres, des feuillets péritonéaux et en arrière d'eux, nouvelles mèches. Puis suture des plans péritonéaux et de la paroi au-dessus de cette gaze de drainage. Pansement.

L'opération avait duré 55 minutes ; le pouls de la malade, devenu très faible au moment de l'extérioration de la tumeur, s'était ensuite relevé. Elle n'avait du reste absorbé que les trois quarts d'un flacon d'éther par la méthode d'anesthésie discontinue. Le sérum lui fut fait immédiatement et son aspect devint très rassurant.

La tumeur pèse 13 kil. 600, et lorsqu'on la recouvre d'un linge, l'on obtient encore très facilement cette sensation de multilobulation sur laquelle M. A. Pollosson a insisté. Par là notre observation s'ajoute aux siennes, témoignant de la valeur de ce signe en le justifiant.

M. Bérard. — Chez cette malade, j'avais posé le diagnostic de kyste multiloculaire de l'ovaire, pour les raisons suivantes :

1° Le début récent et la marche rapide, la malade ayant constaté pour la première fois, il y a onze mois, sa tumeur, alors peu volumineuse.

2° L'absence de troubles menstruels et de métrorragie.

3° La fluctuation nette de certaines zones, dans l'intervalle des noyaux plus solides.

4° Enfin la position de l'utérus en rétroversion avec abaissement et flexion à drote.

J'avais cependant envisagé avec d'autant plus de soin l'hypothèse d'un fibrome du ligament large que j'avais rédigé les jours précédents le procès-verbal de la dernière séance, où la présentation du cas de M. Pollosson avait donné lieu à une discussion.

Je me suis arrêté au diagnostic qui me paraissait le plus vraisemblable et le moins rare.

De l'intervention elle-même, je n'ai rien à dire de plus que M. Duroux, sinon que la décortication de la tumeur s'est faite sans peine, sans hémorragie, et que j'eus à lier un seul pédicule vasculaire provenant sans doute de l'utéro-ovarienne gauche. Cette énorme masse extirpée, comme le psoas iliaque gauche était à nu sur toute sa hauteur, je m'efforçai de lui reconstituer un revêtement séreux aussi étendu que possible, et je terminai par un drainage à la fois de la poche et du péritoine. J'espère avoir ainsi prévenu au maximum les chances d'occlusion par coudure de l'intestin.

A la coupe, la tumeur semble beaucoup plus homogène qu'on ne l'aurait cru à la palpation. Comme dans le cas de M. Vallas, la branche de section rappelle plutôt par son aspect et par sa consistance un fibromyxome qu'un myome. Les nodules qui semblaient distincts sous la coque d'enveloppe ne peuvent plus être nettement retrouvés dans le stroma général.

*
* *

SUITES ÉLOIGNÉES DES FRACTURES DU SCAPHOÏDE.

M. Destot présente trois observations avec malades et radiographies.

1° Un homme de 68 ans, qui fut adressé par le Dr Ferroud (de Chasselay) à M. Garel, pour un ictus laryngé accompagné d'une paralysie de la corde vocale gauche. Ce malade fut soumis à la radioscopie et on découvrit une ectasie aortique. En lui prenant la main dans l'obscurité, je fus frappé par une saillie dorsal du poignet droit, et le malade raconta qu'il y a 44 ans, luttant au régiment avec un camarade, il était tombé sur le poignet : il s'était fait une entorse. Il fut traité 19 jours

à l'hôpital militaire, finit sans se plaindre ses sept ans de service et reprit des travaux manuels très pénibles sans se plaindre de son poignet.

Aujourd'hui on constate une grosse saillie osseuse qui n'est pas douloureuse et ne gêne en rien les mouvements du poignet. Les radiographies de face et de profil montrent que le scaphoïde a été cassé, que l'extrémité supérieure est soudée avec le semi-lunaire, tandis que la partie inférieure et presque tout le corps de l'os est subluxé en arrière. L'épiphyse radiale est modifiée et il n'existe pas une surface régulière à l'extrémité de l'apophyse; mais, au contraire, il semble qu'il s'est fait des modelages osseux avec ostéophytes.

A côté de ce malade et en opposition, voici deux autres observations qui, par la qualité des sujets atteints, éliminent toute supercherie.

Un de mes amis, ancien interne des hôpitaux de Lyon, tombe, il y a dix-sept ans, d'une croisée, et se fit une soi-disant fracture du radius droit. Il en souffrit très longtemps, à tel point qu'il consulta sur ce sujet tous les chirurgiens de Lyon; mais personne ne fit le diagnostic et on parla vaguement de rhumatisme. Moi-même je le soignai et lui appliquai des bains électriques à courant continu.

Ce malade souffrit donc durant de longues années, à l'occasion de certains mouvements, et tout était rentré dans l'ordre : le malade conservant seulement une sorte d'appréhension à se servir de sa main sans douleur. Il y a un an, il fut saisi par la passion du jour, l'automobile, et voulut faire l'ouvrier chauffeur mettre en marche sa machine, réparer ses pneus. Or, dans un effort un peu brusque pour mettre le moteur en marche, il ressentit une douleur violente et subite dans son poignet, et depuis à différentes reprises et à l'occasion de certains mouvements, il ressent de vives douleurs qui l'inquiétaient au point de venir se faire radiographier pour chercher la cause de ses malaises.

Les radiographies que je vous présente montrent une fracture du scaphoïde très nette, mais qui n'a pas la même forme que celle du premier malade. Le trait siège plus bas et sépare la base épiphysaire de l'os de l'extrémité supérieure. Le fragment inférieur fait de même saillie sur l'os du poignet. Tous les mouvements existent même dans l'abduction; il y a une sorte de cran d'arrêt, de ressaut douloureux.

En résumé, période douloureuse pendant cinq ou six ans; liberté du poignet avec hésitation pendant dix ans; retour des douleurs par le travail manuel, cessation par le repos.

La troisième observation est celle d'un patron mécanicien qui n'a rien à attendre de la loi de 1898 et qui, par conséquent, est de bonne foi. Ce malade m'a été amené par le Dr Ferroud, de Chasselay, et je l'ai montré à M. Vallas. Il est bien difficile à examiner, car il a eu à l'âge de 12 ans une fracture des deux radius, mal réduite, si bien que les deux mains sont restées déviées du côté radial.

Il y a dix mois, il est tombé d'un mur de 6 mètres de hauteur sur le poignet droit.

Douleurs, gonflement, empâtement de la région persistent. Le poignet est plus court, plus ramassé à droite qu'à gauche. La tabatière est remplie par une masse osseuse et on y réveille de la douleur. Le malade a été soigné par un rebouteur, et il a repris son travail; mais les douleurs persistent, la force est diminuée, et par moments dans certaines attitudes il accuse une douleur plus vive accompagnée d'un sorte de ressaut. Quand il cherche à arracher le bandage élastique d'un automobile en travaillant du bout des doigts, il ne peut faire effort.

Les radiographies de face et de profil montrent que le scaphoïde est cassé, que son extrémité inférieure est subluxée sur le dos du poignet. Enfin il existe un arrachement de l'apophyse styloïde du cubitus. Cet homme est âgé de 35 ans, et il se plaint d'être entravé dans son travail.

Telles sont les trois nouvelles observations de fracture du scaphoïde que j'ai l'honneur de vous présenter, malades et radiographies ont été soigneusement examinés. Tous les trois n'appartiennent pas à la classe des plaideurs, et si le résultat du premier est excellent, en revanche les deux autres confirment la gravité du pronostic des fractures du scaphoïde que j'ai déjà indiquée.

Séance du 16 juin 1904.

Présidence de M. Horand.

M. Tixier, secrétaire, lit le procès-verbal de la précédente séance. (Adopté.)

*
* *

M. le Président annonce à la Société la nomination d'un de ses membres, M. le Dr Commandeur au titre d'agrégé d'accouchements, et félicite le lauréat. Il communique ensuite une lettre de M. le Dr Georges Gayet, nommé agrégé de chirurgie également au dernier concours, qui pose sa candidature au titre de membre de la Société. Agréé de droit, M. le Dr Georges Gayet prend place.

*
* *

CORPS ÉTRANGER DE L'ORBITE.

M. Gayet. — Le malade que je vous présente nous fournit un remarquable exemple de la tolérance que l'organisme manifeste parfois à l'égard des corps étrangers.

C'est un homme de 48 ans, cultivateur, qui est entré dans mon service le 16 mai dernier. Il racontait que le 9 août 1903, s'étant pris de querelle avec un jeune homme de son pays, ce dernier lui donna un violent coup de couteau dans l'angle interne de l'œil gauche. A ce moment-là, il ne perdit pas connaissance; une hémorragie assez abondante se produisit au niveau de la blessure et aussi par les narines. Le médecin du pays lui fit une suture immédiate et le malade recommença à travailler trois jours après. Un gendarme avait saisi le cou-

teau — c'était un couteau de poche —; mais la lame en était cassée tout près du manche.

A la suite de cet accident, le blessé se remit assez vite ; il garda pourtant des douleurs de tête qui occupaient toute la moitié de la tête correspondant à l'œil blessé. Il avait en outre de la diplopie horizontale qui le gênait un peu et l'obligeait à porter un bandeau sur l'œil.

A son entrée à l'Hôtel-Dieu, on trouvait au niveau de l'angle interne de l'œil gauche une cicatrice verticale, déprimée, déterminant un chémosis de toute la moitié interne de la conjonctive. A l'exploration digitale, on sentait sous la conjonctive un corps dur et mobile que l'on prit pour un séquestre osseux détaché par le coup de couteau.

Rien d'anormal au niveau du globe oculaire; la vue est conservée, il n'y a pas d'autre trouble que la diplopie signalée.

Cependant on voulut explorer plus complètement et on pratiqua l'anesthésie. Après quelques recherches, on essaie l'aimentation ; le gros aimant ne donne aucun renseignement ; au contraire, un petit aimant portatif vint se coller dans la plaie et par sa résistance montre la présence d'un corps étranger métallique. Sans attendre d'autres renseignements, tels que ceux qu'eût pu donner la radiographie, on se décida à agrandir l'incision, on mit à nu la base d'une lame de couteau, et la saisissant avec des pinces fortes, on put extraire la lame entière, mesurant plus de 10 centimètres de longueur sur 3 de largeur.

Quelle était la situation exacte de ce corps étranger ? Si la lame avait été horizontale, elle aurait certainement pénétré dans la masse cérébrale. Il faut donc admettre qu'elle était oblique en bas et en arrière, et par conséquent avait dû pénétrer dans les fosses nasales. Mais rien dans l'examen n'avait pu guider vers ce diagnostic, et l'exploration digitale des fosses nasales n'avait pas été faite.

C'était là un remarquable exemple de tolérance d'un corps étranger.

Les suites de l'extraction ont été assez simples, malgré des menaces de phénomènes cérébraux : après un peu d'épistaxis, et trois jours d'apyrexie, la température est montée brusquement, le pouls est devenu lent et faible, le délire est snrvenu. Le traitement consista en lavages antiseptiques des

fosses nasales, et tous les symptômes inquiétants ont disparu aujourd'hui. L'œil a repris presque tous ses mouvements, il persiste seulement un peu de diplopie due à la rétraction de la cicatrice qui englobe le muscle droit inférieur, diplopie qui s'améliore d'ailleurs de jour en jour.

M. Destot. — Certainement, dans le cas de M. Gayet, la radiographie aurait donné des indications précieuses sur la situation exacte du corps étranger.

Dans un cas de M. Rollet, où, à la suite d'un coup de couteau, le blessé avait été frappé de cécité binoculaire, la radiographie montra que la lame avait passé de droite à gauche, d'une orbite dans l'autre, et qu'elle était restée fichée en arrière des deux yeux, après avoir sectionné les deux nerfs optiques.

La cavité de l'orbite peut contenir des corps d'un volume beaucoup plus considérable qu'on ne le supposerait : dans une observation danoise que j'ai lue récemment, un petit marteau entier avait pu se loger dans l'orbite sans déterminer aucune lésion ni aucun trouble de l'œil.

*
* *

FRACTURE DOUBLE DU MAXILLAIRE INFÉRIEUR.

M. Cadet, interne de M. Rollet. — Il s'agit d'un ouvrier mécanicien, âgé de 30 ans, qui, il y a trois semaines, étant à motocyclette, à une vitesse de 40 kilomètres à l'heure, a été projeté contre un bec de gaz. Il s'est fait dans sa chute des contusions multiples au crâne et à la jambe droite qui sont actuellement guéries. Mais il se fit aussi une fracture double du maxillaire inférieur avec deux traits verticaux, dont l'un à gauche entre l'incisive et la canine, l'autre à droite en avant de la dent de sagesse. Il en résultait un fragment médian qui tombait par son propre poids alors que les deux fragments postérieurs étaient remontés par l'action des masséters. Le déplacement était considérable, il en résultait une vive douleur au moindre mouvement de la mâchoire, d'où impotence fonctionnelle complète.

M. Martin, qui avec sa compétence toute spéciale en cette matière, voulut bien s'occuper du malade, lui fit faire dès le début du massage et de la mobilisation des fragments, avec la main d'abord, avec des bouchons ensuite, ce traitement ayant

l'avantage de diminuer les phénomènes douloureux et ayant pour but d'obtenir la réduction. En effet, le malade a insinué quotidiennement entre ses arcades dentaires des bouchons de plus en plus gros, de façon à obtenir l'abaissement des fragments postérieurs. Cet abaissement a été obtenu assez rapidement, et dès lors M. Martin lui a pris une empreinte de son arcade inférieure qu'il a moulée.

Actuellement, comme on peut le voir, la réduction est obtenue d'une façon parfaite par l'application du moule en cire. Elle est assurée encore par l'insinuation entre ce moule et l'arcade supérieure de deux bouchons latéraux et par l'application d'une bande en caoutchouc qui relie le fragment antérieur.

On le voit, c'est là un traitement très simple et qui permet toujours toujours d'obtenir d'excellents résultats, comme M. Martin l'a montré depuis longtemps. Il laisse bien loin derrière lui les interventions sanglantes, telle que la suture osseuse.

M. Martin.—Nombre de fractures doubles du maxillaire inférieur peuvent être traitées d'une façon aussi simple, pourvu que le blessé consente à tolérer pendant quelques jours la douleur provoquée par l'écartement progressif des fragments postérieurs, au moyen du bouchon laissé à demeure. Pour relever en même temps le fragment médian qui tend à s'abaisser, la bande élastique suffit.

On pourra, si on le désire, compléter plus tard le rappochement par une petite ligature des fragments.

*
* *

FRACTURE DU SCAPHOÏDE.

M. Destot. — Les trois malades présentés à la dernière séance peuvent être encadrés dans une vingtaine de cas semblables. Un seul, et c'est le seul, a eu un pronostic bénin, puisque au bout de 19 jours il était sorti de l'hôpital. Les deux autres, au contraire, confirment la conclusion exprimée sur la gravité des fractures du scaphoïde. Presque tous les cas qu'il m'a été donné d'examiner ont trait à des fractures méconnues qui, au bout de 18 mois, de 2 ans, de 3 ans, en désespoir de cause, finissaient par demander à la radiographie la cause des

douleurs et de l'impotence que les moyens cliniques ordinaires n'avaient pu leur indiquer. Mon premier cas de novembre 1896 datait de trois ans, et le marquis qui était victime avait lui-même fait sa radiographie. Mais aucun médecin n'en avait fait l'interprétation, et c'est en vain que cette belle épreuve était exposée chez Chabaud, rue de la Sorbonne, personne n'avait vu la lésion.

Il faut à cet égard faire une grande distinction suivant les professions, et un expert serait fort mal venu de conclure que la persistance de quelques douleurs vagues rhumatoïdes souvent observées dans la classe bourgeoise ne constituent pas une infirmité vraie dans la classe ouvrière. L'observation du médecin qui, en devenant chauffeur, prend des douleurs et de l'impotence, démontre qu'il ne faut pas traiter légèrement ces fractures. L'observation de M. Vial présentée à la Société de Chirurgie, et suivie d'ankylose du poignet; d'autres observations analogues, l'une que je dois à M. Gallois (ouvrier de la Franche-Comté tombant au pont de l'Université, guérison par ankylose du poignet); une autre Compagnie F.-O.-L., montrent bien que le pronostic est grave et qu'il faut tenir grand compte de la profession du sinistré.

Une autre considération est celle de la *forme* de la fracture. J'ai déjà insisté sur ce point.

Les fractures du scaphoïde ne reconnaissent pas un mécanisme univoque, et la forme des fragments dépend de ce mécanisme.

De plus, dans un même mécanisme, il y a des degrés, et il faut distinguer encore les cas où le scaphoïde seul est cassé de ceux où cette fracture est accompagnée, soit de fracture de la lèvre postérieure du radius, soit de luxation médio-carpienne.

On peut considérer un mécanisme en extension et un mécanisme en flexion, ce dernier très rare, puisque je n'en ai que deux observations pour 22 autres.

Le mécanisme en extension a été déjà exposé dans la thèse de Gallois à propos de la pathogénie en dos de fourchette. Si on considère le scaphoïde, on voit que cet os qui fait suite directement au levier radius transmet seul des os de la première rangée, directement la force à la résistance du sol. Or cet os, qui sert d'appui à la colonne du pouce, est plus exposé en raison de la procidence de la colonne externe du poignet, et il se

compose de deux parties, le corps et l'apophyse, dont les axes se coupent suivant un angle ouvert en avant. Cette disposition est telle que lorsque le talon de la main appuie sur le sol, l'apophyse repoussée fait basculer l'extrémité supérieure du côté dorsal. Ce premier point établi, il suffit de considérer quels seront les moyens qui s'opposeront à cette subluxation, à ce mouvement de sonnette, et on voit de suite que tout dépendra de l'inclinaison latérale en abduction et de ses degrés. Normalement le scaphoïde répond à une facette triangulaire que l'on décrit dans la glène radiale, alors que la partie interne de cette glène répond au semi-lunaire qui déborde un peu sur le ligament triangulaire radio-cubital.

Dans cette attitude, la main en extension dans le prolongement de l'arc de l'avant-bras, le scaphoïde sera peu tenu par la lèvre postérieure du radius et il se suluxera facilement sans se casser, ni lui ni le radius. On observera alors l'*entorse* du poignet qui présente tous les signes cliniques de la fracture : effacement de la tabatière anatomique, douleur acquise sur ce point, épaississement et gonflement de l'éminence thénar, et le diagnostic ne pourra s'établir que par le temps ou de suite par la radiographie.

Au fur et à mesure que l'inclinaison en abduction radiale se fera, on observera successivement : 1° fracture du scaphoïde et de la lèvre postérieure du radius; 2° fracture du scaphoïde seul.

Dans le premier cas, c'est la tête seule du scaphoïde qui a été arrêtée et on a une fracture toute petite, mais fort grave, puisqu'elle constitue un corps étranger intra-articulaire accompagnant une fracture partielle de la glène.

Dans le second, le scaphoïde se présente presque complètement engainé dans la glène et présente au choc sa courbure qui tend à se fermer; la fracture siégera entre le corps et la base de l'apophyse, éloignée ainsi de la surface articulaire radiale.

Elle aura ainsi moins de gravité, quoique la cavité glénoïde que cette courbure fournit à la tête du grand os soit altérée.

On conçoit ainsi qu'à des degrés d'abduction différents correspondent des lésions différentes, et que le pronostic peut ainsi varier d'un cas à l'autre.

La fracture en flexion se produit presque toujours de même,

et on constate que le trait est longitudinal et coupe obliquement le corps du scaphoïde depuis son extrémité supérieure jusqu'en son milieu. Cette fracture coïncide avec une subluxation momentanée de la deuxième rangée en arrière, et comme le scaphoïde physiologiquement accompagne cette seconde rangée, son extrémité supérieure tend à se dégager de la glène radiale, mais tout le système tendineux forme un surtout qui s'oppose à ce mouvement, et notamment le tendon du premier radial externe cherche à empêcher cette évasion. Il se produit alors une section de l'os qui est à moitié retenu par le tendon. Cette forme est rare d'ailleurs, et on peut dire que la déformation typique causée, la luxation en arrière du fragment inférieur du scaphoïde constitue la règle. La saillie ainsi constatée au-dessous de la lèvre postérieure du radius, l'effacement de la tabatière, la saillie anormale en avant de l'apophyse, et par conséquent du bord externe de la gouttière carpienne, la fréquence de troubles nerveux dans le domaine du médian, forment les signes caractéristiques de cette fracture. La sensation de ressaut et de craquement dans les mouvements d'abduction de la main coïncidant avec une diminution de la force, des douleurs, des impotences permettent de faire le diagnostic surtout à distance ; car au début, entre l'entorse et la fracture, il est impossible de décider, et la radiographie seule permet de trancher la difficulté.

Quoi qu'il en soit, la fracture du scaphoïde est relativement fréquente. Son diagnostic a le plus gros intérêt au point de vue de l'expertise médico-légale, puisque le pourcentage d'indemnité varie considérablement entre l'entorse, la fracture du radius ou la fracture du scaphoïde, et que lorsque la lésion est confirmée, le pronostic est grave, d'une façon générale, et qu'il est exceptionnel que cette fracture guérisse complètement sans entraver le travail et sans supprimer au moins partiellement la valeur du moteur humain.

Séance du 23 juin 1904.

Présidence de M. Horand.

M. Tixier, secrétaire, lit le procès-verbal de la précédente séance. (Adopté.)

*
* *

PRONOSTIC ET TRAITEMENT DES FRACTURES DU SCAPHOÏDE DU CARPE.

M. Vialle. — Je crois, comme M. Destot, que le pronostic éloigné des fractures du scaphoïde du carpe est très généralement sérieux. Ces fractures, en effet, par un mécanisme sur lequel je désire appeler votre attention, conduisent habituellement à une ankylose plus ou moins serrée du poignet et déterminent en même temps des phénomènes douloureux très accusés. Il en était ainsi chez le malade que je vous ai présenté dans la séance du 7 janvier dernier et dont l'observation est relatée dans nos *Bulletins*.

La gravité du pronostic me paraît tenir moins à la fracture elle-même qu'aux lésions qui l'accompagnent du côté de l'articulation radio-carpienne et du côté de la gouttière carpienne :

a) Les lésions articulaires sont, en effet, la règle, car le scaphoïde, véritable enclume sur laquelle le radius vient se projeter, laisse son empreinte sur la glène radiale elle-même sous la forme d'une dépression plus ou moins profonde, ou, comme chez mon malade, sous la forme d'une encoche ou d'une écornure au niveau de l'une des lèvres limitantes de la glène, — la lèvre postérieure ordinairement.

Dans ces cas, la lésion articulaire est minime, et il faut savoir bien lire les clichés radiographiques pour l'y reconnaître; mais elle existe fréquemment telle qu'elle, et elle suffit, on le comprend, pour rendre difficile et douloureux le jeu des surfaces osseuses articulaires.

b) Dans les fractures isolées et haut situées du scaphoïde, telles que celle que j'ai personnellement observée, et alors qu'il n'y a pas de lésion radiale articulaire évidente, la gêne fonctionnelle et les douleurs tiennent sans doute à ce que le ligament supérieur, petit et mobile, constitue un véritable corps étranger intra-articulaire dont la présence, on le conçoit, sera des plus pénibles.

c) Les modifications que l'on observe du côté de la gouttière du carpe, à la droite de ces fractures, entre aussi en ligne de compte dans l'appréciation du pronostic éloigné. Dans cette gouttière, normalement déjà très étroite et rendue plus étroite encore par les ossifications irrégulières qui suivent ces fractures, les tendons fléchisseurs ont de la peine à se mouvoir : les jetées osseuses contre lesquelles ils viennent incessamment accrocher limitent leurs mouvements et les rendent très douloureux.

Ces jetées osseuses sont la règle; elles sont même parfois assez développées pour venir exercer de la compression sur le nerf médian et déterminer ainsi des phénomènes cliniques nouveaux dont MM. Vallas et Destot ont, je crois, observé plusieurs cas.

Est-ce à dire cependant que la gravité habituelle du pronostic justifie la thérapeutique chirurgicale que M. Destot est venue préconiser devant nous ? La résection totale du poignet est, en effet, une opération sérieuse, mutilante, et dont les résultats restent malgré tout fort incertains. Je l'accepte volontiers dans les cas où il y a une ankylose très serrée du poignet; mais, dans les autres cas, j'aurais quelque scrupule à la proposer, convaincu d'ailleurs que la plupart des malades la refuseraient.

Pourquoi ne pas se contenter de la résection isolée du scaphoïde? Elle a donné, en effet, un résultat très satisfaisant à M. Richon (in *Arch. de méd. et de pharm. milit.*, mars 1903) : il s'agit d'un artilleur qui, à la suite d'une fracture du scaphoïde avec déplacement du semi-lunaire, avait vu s'installer

en moins d'un mois « une ankylose presque complète du poignet dans la rectitude »; « les mouvements de flexion et d'extension en particulier étaient à peu près nuls. » La résection du fragment supérieur du scaphoïde et du semi-lunaire subluxés donna un véritable succès à M. Richon, l'extension resta limitée, mais « la flexion redevint presque normale ».

Pour me résumer, je crois qu'il faut réserver la résection totale du poignet aux cas où il existe une ankylose complète, ou du moins très serrée du poignet, c'est-à-dire aux fractures du scaphoïde observées à une échéance d'ordinaire assez éloignée, et qu'il faut s'adresser, d'une façon précoce, je dirais presque hâtive, à la résection isolée du scaphoïde dans tous les autres cas; s'il est vrai que cette fracture a un pronostic éloigné si défavorable, pourquoi ne pas supprimer d'emblée et de bonne heure ce petit os, et essayer ainsi d'éviter les accidents que j'ai signalés du côté de l'articulation radio-carpienne et de la gouttière du carpe ?

M. Vallas. — La gêne fonctionnelle après les fracture du scaphoïde tient surtout aux lésions articulaires, aux ossifications de la gaine des fléchisseurs, enfin aux lésions de la glène radiale. Pour moi, la lèvre postérieure des radius est rarement lésée dans les fractures du scaphoïde. Il y a l'une ou l'autre de ces lésions : rarement les deux.

C'est la douleur articulaire qui constitue le facteur principal de la gêne fonctionnelle. Or cette douleur est causée bien plus par les complications de la gaine des fléchisseurs que par la lésion radiale.

Ces troubles fonctionnels deviennent progressifs et sont lents à s'établir.

Il y a longtemps que j'ai proposé la résection totale du poignet contre ces fractures : elle est indiquée contre la douleur,

Je suis et reste partisan de la résection totale, quoique le cas de M. Richon, que vient de nous communiquer M. Vialle, me donne à réfléchir. Cependant je ne crois pas qu'on puisse dire que la résection dn poignet est grave et donne des résultats fonctionnels insuffisants.

Ce que nous savons de la chirurgie du pied nous guide pour la chirurgie du poignet. Au pied, l'ablation isolée du scaphoïde ou du cuboïde donne de mauvais résultats. *A priori*, je crois que la résection partielle du scaphoïde est douteuse comme résultat fonctionnel du poignet.

M. Destot. On voit assez souvent la fracture du scaphoïde avec une fracture de la lèvre postérieure du radius, quand la main est en abduction.

M. Vialle. Je connais les excellents résultats de la résection totale du poignet; mais avant de proposer une résection totale, je crois qu'on peut essayer l'ablation isolée du scaphoïde.

*
* *

HÉMI-RÉSECTION DU MAXILLAIRE INFÉRIEUR.

M. Cl. Martin présente un malade ayant subi l'hémi-résection du maxillaire inférieur.

M. Vallas. Ce malade est très démonstratif. Il est la preuve que M. Martin avait raison de nous demander de faire porter la section du maxillaire aussi haut que possible dans la branche montante.

Si on ne le fait pas ordinairement, c'est uniquement parce que c'est plus difficile de remonter au-dessus de l'angle postérieur. Puisque c'est plus facile, on devrait faire plus tôt la désarticulation de la mâchoire inférieure.

M. Martin. La désarticulation laisse une dépression très nuisible au point de vue esthétique.

*
* *

PSEUDO-LUXATION ISOLÉE DU SEMI-LUNAIRE.

M. Destot. — On trouve dans les classiques cette notion de la luxation isolée du semi-lunaire. Jarjavay, Bardenheuer, Albertin et Jaboulay ont signalé des cas où le semi-lunaire énucléé en noyau de cerise vient sauter sous les tendons fléchisseur et percer quelquefois la peau.

Cette notion a été reprise et reproduite même depuis la radiographie, et je dois citer à ce sujet le travail de Hæfliger et celui de Patel. Les cas présentés ont été des cas extrêmes et on n'a pas suffisamment tenu compte des lésions, soit du carpe, soit du radius concomitantes. D'autre part la pathogénie n'en a pas été éclairée. Il m'a été donné de voir parmi les cas assez nombreux de luxation médio-carpienne : 7 cas qui se présentent avec la même physionomie clinique, avec la même image radiographique, enfin les mêmes suites et les mêmes complications. En un mot, l'histoire de ces cas est la même.

J'en ai trouvé un cas décrit et figure dans le mémoire d'Hæfliger dans la clinique de Kaufman sous le titre : *Luxation dor-*

sale de la première rangée avec exception du semi-lunaire. Luxation de la deuxième rangée en face du semi-lunaire (cas 5, p. 302, *Corr. Blat. für Schw. Aezte*, 1901, t. 31).

La radiographie de face présente les caractères suivants : L'ombre du semi-lunaire disparaît plus ou moins sous la tête du grand os, qui se rapproche ainsi beaucoup du bord de la glène radiale.

Le scaphoïde paraît vertical, c'est-à-dire qu'au lieu de s'incliner pour emboîter par sa courbure la tête du grand os, il s'est redressé du côté radial, et tandis que son extrémité supérieure basculait ainsi en dehors et en arrière sur la face dorsale, on remarque que son extrémité inférieure s'est disjointe de son articulation avec le trapèze et le trapézoïde. Il est intact, alors que le radius est cassé. Cette fracture du radius est la signature de la lésion ; elle porte soit sur l'extrême pointe de l'apophyse qui est détachée, soit sur un coin plus large, ou au contraire l'apophyse styloïde est restée fixée, mais le scaphoïde entre dans une loge creusée dans le radius.

Dans le profil, on voit que le semi-lunaire est passé en avant de la tête du grand os, et que suivant l'intensité du choc, tantôt il est luxé doublement du côté radial et du côté de la tête du grand os, tantôt au contraire il a conservé ses rapports radiaux.

Le scaphoïde est dans le prolongement de l'axe du radius, qui a éclaté pour lui laisser passage ; l'extrémité inférieure apophysaire, tantôt est basculée en avant, si le scaphoïde a pu échapper par le foyer de fracture, tantôt au contraire est restée en place, si l'os est entré comme un ergot dans le radius.

On peut rencontrer plusieurs degrés dans ce mouvement.

La pathogénie et le mécanisme de cette lésion sont intéressants, surtout si on l'oppose au mécanisme ordinaire de la fracture du scaphoïde, qui, ainsi que je l'ai montré, soit dans la thèse de Gallois, soit dans celle de Cousin, se produit la plupart du temps lorsque la main est en extension et en abduction radiale.

Ici, au contraire, la lésion exige d'autres conditions. Il faut, en effet, que le condyle carpien dont le sommet est occupé par le semi-lunaire, se trouve dans le point le plus exposé au trauma, c'est-à-dire qu'il faut que cet os qui, dans l'attitude normale, se trouve engainé dans les deux tiers externes sous

le radius et dans son tiers interne répond au ligament triangulaire radio-cubital, se trouve également engainé par le radius, c'est-à-dire lorsque la main est en adduction cubitale.

Cette attitude admise, on voit de suite que le scaphoïde peu engainé présentera au choc, non plus la face externe, mais son extrémité supérieure, et qu'il viendra occuper la surface articulaire immédiatement sous-jacente à l'apophyse styloïde. Que le choc se fasse à ce moment, le semi-lunaire recevra le maximum de l'effort, et s'il se luxe, le scaphoïde restera debout comme un ergot prêt à embrocher le radius. Or dans cette situation la résistance du radius dans son extrémité spongieuse et soufflée de l'épiphyse se trouvera moins forte que celle du scaphoïde dont les travées se présenteront normalement à la surface d'appui. La rupture se fera donc du côté radial.

Mais dans cette éventualité, si le mouvement se continue, l'extrémité supérieure du scaphoïde tendra à s'éverser en dehors et inversement son extrémité inférieure abandonnera l'articulation avec le trapèze et le trapézoïde.

Donc, première conclusion, la main doit être en adduction radiale, et tous les phénomènes observés s'expliquent. Mais il faut une seconde condition : si on examine le profil d'une main normale, on voit en faisant varier l'angle du radius avec la main, reposant sur le sol, que le semi-lunaire coiffe la tête du grand os, de façon différente, suivant l'angle examiné. Dans la position de chute normale, c'est-à-dire l'axe du radius, à 45° sur l'horizontale, la force poussera le semi-lunaire sur la tête du grand os et tendra à enfoncer celle-ci.

Mais si l'avant-bras est vertical, le semi-lunaire, pressé sur sa face dorsale, trouvera une voie ouverte du côté palmaire, et refoulé par la tête du grand os, il s'énucléera facilement en noyau de cerise sous le ligament antérieur du carpe. Dans un choc brusque et violent, il abandonnera ainsi ses deux surfaces articulaires du radius et du grand os ; si le choc est moins violent, l'hyperextension moins franche, il glissera en entraînant le radius, et dans la descente de l'avant-bras l'épiphyse radiale trouvant devant elle le scaphoïde debout, s'enclouera suivant le degré d'adduction, cassera simplement l'apophyse par un trait plus ou moins vertical, tandis que le scaphoïde exécutera son mouvement de bascule en arrière.

On conçoit dès lors qu'il puisse exister des varités très nombreuses de fractures du radius, suivant le degré d'inclinaison latérale ; il arrive même un moment où le scaphoïde, par suite d'un degré moindre d'hyperextension de l'avant-bras, peut se subluxer sur le dos du poignet, sans casser le radius ; et on aura alors en même temps que la luxation du semi-lunaire en avant une subluxation en arrière du scaphoïde par une véritable dislocation de la première rangée. Les cas 4 et 5 d'Hæfliger répondent à cette variété ; mais il n'y a jamais luxation pure isolée du semi-lunaire, et on observe toujours, soit un déplacement par bascule du scaphoïde (dislocation de la première rangée), soit une fracture du radius qui donne la signature de la lésion. Pour ma part, j'en ai vu un certain nombre de cas.

Je fais abstraction ici des luxations médio-carpiennes simples atypiques et des luxations doubles. Les premières ayant lieu pour les projections obliques par précipitation sur le sol, ou par un mécanisme simple que j'ai déjà décrit. Les luxations doubles se font au contraire dans l'hyperextension et correspondent à la dislocation complète du carpe. Ces lésions exigent de grands traumas.

Quoi qu'il en soit, ce que je tiens à faire ressortir ici c'est la variété de luxation du semi-lunaire avec fracture du radius, ce qui forme, ainsi que je l'ai dit, une véritable entité clinique. Les symptômes en sont obscurs et souvent confondus avec les fractures du radius. La présence en avant du semi-lunaire est prise pour la saillie que l'on observe dans les fractures du radius et qui correspond à l'extrémité du fragment supérieur. Mais dans ces cas il n'existe pas de dos de fourchette, la main est immobilisée en extension, elle est enclouée et légèrement déjetée du côté cubital. Le poignet est raccourci et épaissi, surtout dans les parties correspondantes au pouce. Le grand os est remonté contre la lèvre postérieure du radius. Le cou du poignet a disparu. Les mouvements sont nuls et l'ankylose à peu près complète.

La guérison se fait par ankylose, avec suppléance des mouvements par la médio-carpienne. Le traitement consisterait dans la résection complète du poignet.

En résumé, la luxation isolée du semi-lunaire n'existe pas; elle s'accompagne toujours de troubles, soit du côté du scaphoïde, déplacement ou fracture de cet os, soit du côté du radius, fracture de l'apophyse styloïde. Cette dernière classe forme une variété importante en raison de la gravité de pronostic et en raison de la pathogénie que je viens de décrire.

Séance du 30 juin 1904.

Présidence de M. Horand.

M. Tixier, secrétaire, lit le procès-verbal de la précédente séance. (Adopté.)

*
* *

FRACTURES DU SCAPHOÏDE.

A propos du procès-verbal :

M. Destot fait remarquer que le cas de Richon rapporté par M. Vial n'est pas un fait isolé. Dans un mémoire publié par Hœfliger (*Correspondenz Cbltt. für Schweiger Aerzte*, 1901, Kaufmann avait déjà enlevé un scaphoïde cassé. Dans un second mémoire de Kaufmann, en 1903, l'auteur rapporte une autre observation. Enfin, il existe deux autres observations, dont l'une de Litaufeld.

Les ablations du scaphoïde ont été totales ou partielles, et les auteurs vantent les résultats obtenus. Malheureusement, dans le seul cas où il existe des figures avant et après l'opération, on ne voit pas nettement pourquoi l'ablation a réussi. En effet, on peut constater, dans le mémoire d'Hœfliger, que les deux trapèzes sont remontés, que le grand os vient en contact du radius, que le semi-lunaire est éclipsé derrière l'articulation radio-cubitale, enfin que le pyramidal vient au contact du cubitus. Cette ascension générale de la seconde rangée n'est pas sans inspirer des doutes sur la valeur consécutive de la main; d'ailleurs, les auteurs conviennent que si les douleurs ont disparu, la totalité des mouvements n'est pas récupérée.

La technique opératoire, après avoir été celle de la résection du poignet, s'est transformée en une incision dans la tabatière anatomique analogue à celle de la ligature de la radiale.

Malgré les affirmations des auteurs, il suffit de parcourir les observations pour se rendre compte que la bénignité de la fracture du scaphoïde n'est pas telle qu'ils le racontent. Les malades souffrent pendant une année au minimum avant de recourir à un traitement, et si tous reprennent leur travail, du moins ne dit-on pas les suites éloignées soit des opérations, soit du traitement par le massage, le Zander et l'électricité, qui sont préconisés.

J'ai pu réunir 49 cas de fractures du scaphoïde, simples ou associées, en ne comprenant dans ce chiffre ni les observations de la thèse de Cousin, ni celle de la thèse de Gallois, et j'ai toujours eu des cas éloignés du moment de l'accident entraînant de la gêne, de l'impotence, des douleurs. Sauf le cas présenté à la dernière séance et qui s'est terminé heureusement, tous les autres ont eu à souffrir longtemps, et après la période de douleurs, de faiblesse et d'impotence, les fonctions de la main ont toujours été un peu entravées, soit dans les mouvements actifs, soit dans les mouvements passifs. On trouve d'ailleurs des renseignements complémentaires dans la thèse de Reynard.

*
* *

FRACTURE SUPRACONDYLIENNE DE L'HUMÉRUS.

M. Vallas fait son rapport sur la candidature de M. le Prof. Gaudier, de Lille, au titre de membre correspondant de la Société de Chirurgie de Lyon.

A l'appui de sa demande, M. Gaudier avait envoyé une observation de fracture supracondylienne de l'humérus, traitée par la suture des fragments.

M. Vallas propose d'inscrire M. Gaudier sur la liste des membres correspondants. Adopté à l'unanimité.

Le mémoire de M. Gaudier sera publié.

M. Bérard. — Dans un cas qui avait beaucoup de points communs avec celui de M. Gaudier, je suis intervenu dans les conditions suivantes :

Il s'agissait d'une fracture sus-épiphysaire de l'humérus droit, datant de huit mois, chez un enfant. Cette fracture avait été traitée à la campagne; elle me fut amenée à la Charité avec la déformation habituelle du coude : fragment supérieur déplacé en avant et en bas, épyphyse humérale et os de l'avant-bras subluxés en haut et en arrière. La saillie en avant du fragment diaphysaire limitait considérablement les mouvements de flexion de l'avant-bras ; l'extension était à peu près impossible.

Ayant constaté sur la radiographie que les surfaces articulaires de l'humérus étaient restées intactes et que la saillie diaphysaire pouvait être abordée facilement, au lieu de pratiquer l'hémi-résection humérale du coude, comme c'est la règle en pareil cas, j'arrivai sur l'extrémité inférieure de l'humérus par une double incision latérale, tombant sur l'épicondyle et sur l'épitrochlée. Le cal vicieux dégagé fut abrasé au davier-gouge, de façon à supprimer la saillie exubérante et à ne laisser, entre les deux fragments qu'une travée osseuse postérieure sous-périostée, assez malléable pour permettre la réduction de la fracture ancienne. Le membre fut immobilisé en flexion moyenne du coude, sans suture ni enclouage des fragments.

La guérison fut obtenue en un mois; et actuellement, au bout de cinq mois, le résultat fonctionnel est des plus satisfaisants.

M. Destot. — Il faut distinguer les fractures juxta-épiphysaires de l'humérus des enfants des fractures sus-condyliennes qui peuvent aussi se rencontrer dans l'enfance, mais qui sont plutôt des fractures d'adulte.

Les hémi-résections dont parle M. Bérard dans le traitement des fractures juxta-épiphysaires devraient être très rares, si le traitement de ces fractures était fait d'une façon rationnelle comme le dit M. Vallas. Il résulte en effet de la constatation de nombreux faits que l'extrémité épiphysaire n'est pas seulement rejetée en arrière et en haut, mais la surface articulaire de l'humérus a subi une rotation de plus d'un quart de cercle, pendant que le fragment supérieur embroche le brachial antérieur et détermine ainsi la plus grosse difficulté de réduction.

Si on se contente de tirer sur un pareil bras, il se produit quelque chose d'analogue à ce qu'on observe en tirant sur la luxation du pouce. Le fragment épiphysaire s'accole au fragment supérieur, mais ne descend pas ; de là, le bec antérieur qui persiste et qui fixe les mouvements de flexion.

Pour arriver à un résultat satisfaisant, il faut agir directement avec les pouces sur le fragment épiphysaire, et repousser devant lui le brachial antérieur en l'obligeant à quitter la pointe du fragment supérieur. Il ne faut s'arrêter dans ce mouvement que lorsque l'apophyse est repassée en avant et que le coude est absolument réduit. Les difficultés sont grandes en raison des sensations difficiles à percevoir chez les enfants au milieu du gonflement et de la gravité, et on manœuvre de force, ne pouvant se faire que sous anesthésie. Quand on est parvenu à faire exé-

cuter au fragment le mouvement de descente et de rotation d'arrière en avant, il faut fixer le bras en flexion forcé, car le fragment a toujours tendance à glisser en arrière sur le plan incliné oblique de haut en bas, d'arrière en avant du fragment supérieur.

Les fractures sus-condyliennes sont beaucoup plus difficiles à réduire. Ordinairement elles sont très obliques et on a peu de prise sur le fragment inférieur qui bascule dans tous les sens, et on observe ainsi souvent des pointes osseuses qui viennent percer la peau, soit en dedans, soit en dehors, soit en arrière. L'appareil à traction continue avec port de poids plus ou moins lourds fait bien descendre le fragment, mais n'empêche pas la bascule latérale. Souvent aussi le triceps a été embroché et cause de la pseudarthrose. Enfin la lésion du radial avec sa prise dans le col n'est pas une chose exceptionnelle. On conçoit dès lors qu'en présence des difficultés de réduction et de maintien de la réduction on ait songé à la suture ou à l'enclouage des fragments. Toutes les fractures paraépiphysaires sont justiciables du même procédé, qu'il s'agisse de certaines fractures sus-malléolaires ou de la fracture sus-condylienne du fémur. La brièveté du fragment inférieur, sa bascule, l'interposition musculaire, les difficultés de réduction et de contention sont les mêmes et doivent être traitées de même.

M. Vincent rappelle les thèses et les mémoires du Dr Berthomier (de Moulins), la thèse du Dr Guedeney (d'Alise-Sainte-Reine), où il a publié un grand nombre de ses observations des divers genres de fractures du coude chez les enfants et la méthode de traitement qui lui a paru la meilleure.

M. Destot vient de parler des difficultés que préseutent parfois lee fractures de l'extrémité inférieure de l'humérus tenant au retroussement du fragment inférieur et aux lésions des parties molles. Il ne faut pas rapprocher les fractures de l'adulte de celles de l'enfant ; chez celui-ci, la fracture est juxta épiphysaire, moins esquilleuse, et en général provient de traumatismes moins violents.

M. Vincent s'étonne de l'insistance qu'a mise M. Vallas à parler de la nécessité d'endormir les enfants pour réduire leurs fractures. Il ne croyait pas qu'il pût venir à l'idée d'un chirurgien de se priver du secours de l'anesthésie en pareille occurrence. On peut bien par surprise et sans faire souffrir réduire une luxation simple du coude. La manœuvre n'est pas douloureuse. On met le bras en écharpe après avoir enveloppé le coude d'un peu de coton, et tout est dit.

Il n'en est pas de même pour les fractures du coude transversales et juxta-épiphysaires avec ascension et renversement du fragment inférieur derrière le fragment supérieur.

L'anesthésie s'impose humainement et chirurgicalement. L'anesthésie fait cesser les résistances musculaires. On peut alors exercer une traction suffisante sur l'avant-bras pour abaisser le fragment inférieur au delà du

trait de fracture du fragment supérieur; un aide fait cette traction pendant que le chirurgien ramène avec les pouces, les autres doigts prenant point d'appui sur le pli du coude, le fragment inférieur dans l'axe du fragment huméral supérieur.

Pour réunir, il importe de réduire dans le plus bref délai après l'accident. J'ai cependant réussi bien des fois à réduire des fractures du coude après quatre ou cinq semaines; dans ce cas on est obligé de rompre le cal commencé en mauvaise position; on ne réussit pas toujours, surtout lorsqu'il y a plusieurs fragments, s'il existe une fracture en T et des ossifications périostiques exubérantes. Alors on rentre dans les indications de la reposition sanglante ou de la résection du coude pour fractures vicieusement consolidées.

*
* *

NÉPHRECTOMIE ET KYSTES HYDATIQUES.

M. Vincent fait part, à la Société, de l'état de deux opérés dont il l'a entretenue en février dernier.

Néphrectomie. — Le premier est un cas de néphrectomie pour cancer. Il va très bien; l'examen local ne permet pas de découvrir aucun noyau de récidive, ni n'éveille aucune sensibilité symptomatique d'une récidive. La capsule avait cependant été détruite par le néoplasme. M. Vincent ne pense pas que l'état brillant du malade doive beaucoup au suc rénal qu'il prend avec confiance, mais bien plutôt à l'ablation aussi radicale que possible qui a été faite. L'urination est opérée par le rein subsistant en quantité normale : 1.200 à 1.500 gr. par jour; l'albuminurie des premiers jours que l'opérateur avait signalée n'a pa reparu. Il faut espérer que ce malade bénéficiera longtemps du privilège des longues survies de la néphrectomie pour cancer sur lesquelles Tuffier a fort justement insisté.

Kystes hydatiques. — La malade à laquelle M. Vincent a enlevé pour la troisième fois des kystes hydatiques — la première fois dans la glande hépatique, la seconde dans le creux épigastrique, la troisième dans toute la cavité abdominale — cette opérée, dit-il, va très bien. Examinée il y a quelques jours, elle ne présente aucune trace de récidive; son état général est excellent. A ce propos, M. Vincent relève ce fait digne de remarque, à savoir la facilité avec laquelle l'organisme se contente d'une glande hépatique réduite de volume. Il pense

que les glandes vicariantes et notamment le pancréas doivent suppléer à l'insuffisance du foie pour régulariser les fonctions dévolues à ce viscère.

*
* *

PSYCHOSES ANTÉ-OPÉRATOIRES CONSTITUANT UNE INDICATION OPÉRATOIRE DANS LES DÉGÉNÉRESCENCES DE L'UTÉRUS ET DE SES ANNEXES, ET NOTAMMENT DANS LES CAS DE FIBROME.

OBSERVATION D'HYSTÉRECTOMIE TOTALE.

M. Vincent traite des indications d'ordre nerveux ou psychique qui s'ajoutent aux indications des lésions locales de la sphère génitale chez la femme pour déterminer le chirurgien à intervenir. Les médecins aliénistes poussent dans cette voie avec raison, car les faits favorables à cette thérapeutique se multiplieront, il le faut espérer.

M. Vincent compte trois observations où il se résolut à agir dans le but de supprimer l'irritation réflexe partant de l'utérus.

La première fois il avait affaire à un fibrome incarcéré dans le bassin, et la femme avait de nombreuses crises d'hystéro-épilepsie avec des troubles psychiques intercalaires.

Elle ne survécut pas à l'opération.

Le second cas était une vésanie des plus caractérisées chez une jeune femme de 30 à 35 ans, mère de plusieurs enfants. Sur la demande des médecins aliénistes qui la soignaient sans résultat depuis bien longtemps, M. Vincent attaqua le fibrome de petit volume que portait cette malade. L'ablation étant refusée par la famille, il traita le fibrome au moyen des crayons de chlorure de zinc, d'après le procédé de M. Laroyenne. Dans ce cas, comme dans beaucoup d'autres qu'il a soignés ainsi, il obtint la cessation des pertes sanguines et une atrophie du fibrome équivalant à une guérison relative, temporaire tout au moins, grâce à laquelle la malade récupéra l'équilibre de ses cellules cérébrales.

La troisième observation est toute récente, elle date d'hier 29 juin. M. Vincent présente le gros fibrome qu'il a extirpé (3 à 4 kilos) sans laisser le col utérin, mais en laissant intégralement les annexes, dans le but de conserver les sécrétions

internes ovariennes si nécessaires, croit-il, à la mentalité de la femme.

M. Vincent se déclare partisan de l'hystérectomie totale et de la cautérisation de la couronne d'insertion vagino-utérine, cautérisation qu'il fait suivre de la suture en bourse pour empêcher toute communication et toute infection des culs-de-sac pelviens par le vagin. La malade qu'il a opérée est âgée de 28 ans. Elle était traitée depuis huit ans comme une grande neurasthénique ; on l'a soumise au système barbare de la séquestration et du gavage qui a eu chez elle, comme chez beaucoup d'autres, pour effet de la surexciter au paroxysme. On s'est décidé à lui rendre sa liberté, d'autant plus que sa vésanie était tranquille. La pauvre créature était tourmentée de scrupules ayant pour motifs des sensations érotiques auxquelles elle ne comprenait rien. M. Vincent a noté de telles sensations morbides dans l'évolution du cancer utérin et surtout dans l'évolution du fibrome. La jeune fille en question n'avait jamais été examinée. Le docteur Berchoud, appelé à lui donner des soins, découvrit l'existence d'un gros fibrome. M. Vincent confirma ce diagnostic et obtint de la famille la permission de pratiquer une hystérectomie totale comme dernière ressource capable de rétablir l'ordre dans ce pauvre cerveau détraqué.

L'opération a été faite hier matin.

On voit sur la section de cette grosse tumeur que le tissu fibromateux est en voie de transformation sarcomateuse ; le tissu est mou, vascularisé, creusé de géodes à contenu variable. M. Vincent crut même à un moment qu'il s'agissait d'un kyste, tant le tissu était devenu mou. D'après ce qui lui a été dit du gonflement habituel du ventre ressenti par la malade depuis trois mois, gonflement qui a coïncidé avec une recrudescence dans son agitation diurne et nocturne, M. Vincent est porté à croire que le travail de transformation de nature et d'augmentation de volume du fibrome est la véritable cause de son état psychique, car ce n'est pas une héréditaire, si l'on s'en rapporte aux renseignements.

L'avenir montrera si l'opération est capable de procurer l'apaisement cérébral qu'on en attend par la suppression de l'excitant utérin néoplasique.

M. Vincent fait remarquer qu'il faut distinguer les psychoses

post-opératoires des psychoses anté-opératoires dont il a entrenu la Société.

Quoi qu'il en soit du résultat final, au point de vue de la mentalité de son opérée, il est évident, par l'inspection macroscopique de la tumeur enlevée, que l'hystérectomie était absolument indiquée par la dégénérescence et l'augmentation de volume, d'autant qu'il s'agit d'un sujet jeune.

M. Vincent demande à ses collègues s'ils ont des observations analogues un peu anciennes. En tout cas, ce point de vue opératoire lui a paru intéressant à faire connaître.

M. Destot, à propos de l'observation de M. Vincent, cite le cas d'une femme grande neurasthénique qui lui fut adressée pour subir des séances de franklinisation, au cours desquelles il fut amené à pratiquer le toucher, en raison des pertes abondantes signalées par la malade. Le toucher révéla un fibrome, que M. A. Pollosson enleva. L'ablation de cette tumeur amena la guérison de la neurasthénie avec idées métaphysiques bizarres qui empoisonnaient la vie de la malade.

Le Gérant, Dr Vallas.

Lyon.— Association typographique, rue de la Barre 12. — F. Plan, directeur.

Téléphone 18.61

Administration : Rue de la Barre, 12

PARAIT TOUS LES DIMANCHES

ORGANE OFFICIEL

de la Société Nationale de Médecine,

de la Société des Sciences médicales,

Société de Chirurgie,

Société médicale des Hôpitaux de Lyon.

LYON MÉDICAL

Fondé en 1869

ABONNEMENTS :

Pour la France. . . 15 francs
Pour l'Étranger . . . . . 20 —
Pour les Étudiants . . . . . 7 —

PARAIT TOUS LES DIMANCHES

Rédaction : Rue de la Barre, 12

Téléphone 18.61

Séance du 7 juillet 1904.

Présidence de M. Horand.

M. Bérard, secrétaire, lit le procès-verbal de la précédente séance. (Adopté.)

*
* *

Il est procédé à l'élection de deux membres correspondants :

M. le médecin-inspecteur Claudot ;

M. le professeur Gaudier (de Lille) sont nommés à l'unanimité de 22 voix.

*
* *

RÉTRÉCISSEMENTS TUBERCULEUX MULTIPLES DE L'INTESTIN GRÊLE.

M. Leriche, interne, présente un malade atteint de tuberculose chirurgicale de l'intestin grêle, et chez lequel M. Bérard a pratiqué une entéro-anastomose dans les conditions suivantes :

Il s'agit d'un jeune homme de 23 ans, sans hérédité spéciale, bien portant jusqu'à l'âge de 16 ans. A ce moment il commença à souffrir de crises hyperchlorhydriques, de plus en plus nettes et de plus en plus vives qui cessèrent il y a douze à quinze mois environ. De plus, il y a deux ans, il avait toussé pendant plusieurs mois et avait eu deux ou trois hémoptysies. Puis les phénomènes pulmonaires disparurent complètement, mais après avoir profondément retenti sur son état général. Malingre, peu développé au point de vue physique, presque infantile, il fut trois ans de suite ajourné au conseil de révision. Le der-

nier ajournement s'imposa d'autant plus que, depuis un an, il avait pris du ballonnement du ventre et des crises de péristaltisme intestinale très violentes. Il sentait lui-même très nettement naître de petites saillies qui progressaient, puis s'effaçaient pour renaître ailleurs. Peu de douleurs les accompagnaient, quelquefois seulement de légères coliques. En même temps il avait des alternatives de diarrhée et de contipation.

Enfin, il y a huit mois, apparurent des douleurs gastriques presque continues, avec point xiphoïdo-vertébral, des vomissements acides : jamais il n'eut ni hématémèse ni mélæna.

Bientôt les vomissements alimentaires devinrent quotidiens; il ne s'alimentait presque plus et tomba dans un état de dénutrition considérable.

C'est à cette époque, mais alors que, depuis quinze jours environ, ses souffrances avaient diminué, qu'il fut envoyé, dans le service de M. Jaboulay, par son médecin, qui avait diagnostiqué une sténose pylorique cicatricielle.

Il était alors très cachectique et avait perdu 20 kilogs depuis cinq mois. L'examen montrait un abdomen un peu tympanisé, avec quelques rares crises de péristaltisme, un estomac dilaté et rien de précis du côté de l'intestin. Il n'avait plus les coliques étagées si nettes qu'il avait éprouvées auparavant. Il persistait simplement de la diarrhée et l'alimentation était réduite au minimum.

On ne trouvait rien au toucher rectal, et l'exploration des autres organes ne révélait rien. Aux poumons, aucune lésion ne semblait en évolution; il y avait simplement une respiration très spéciale du haut en bas, avec un peu de prolongation de l'expiration aux deux sommets.

Après quelques jours d'observation, la dénutrition s'accentuant, bien que le malade ne souffrît presque plus et ne présentât que du ballonnement après les repas et quelques ondes péristaltiques dans la région sous-ombilicale, M. Bérard, songeant à une sténose intestinale avec probablement sténose pylorique très incomplète, fit une laparotomie sus-ombilicale (11 juin 1904). L'estomac apparut un peu dilaté avec une induration de la région sous-pylorique, due non pas à des lésions intra-pariétales, mais à une masse ganglionnaire du petit et du grand épiploon, oblitérant légèrement le pylore. Cette oblitération ne parut pas justifiable d'une gastro-entéro-anas-

tomose et on passa à l'exploration de l'intestin. On découvrit alors 11 sténoses étagées, à des distances variables, le tout sur une longueur de 1^{m},50 à partir du début de l'iléon. l'angle iléo-cæcal étant absolument libre.

Ces rétrécissements présentaient au plus haut point l'aspect des tuberculoses scléro-hypertrophiques de l'intestin grêle en évolution. Tous, sauf le plus élevé et le plus bas situé étaient perméable au petit doigt invaginant les tuniques intestinales. Le supérieur et l'inférieur étaient infranchissables, de plus très congestionnés, lie de vin, avec une infiltration considérable de la paroi ; ils tranchaient beaucoup sur l'aspect des centres qui étaient plus blancs, plus fibreux, plus limités.

Dans ces conditions, une anastomose latérale s'imposait comme la seule intervention possible. Craignant qu'il existât encore une ou plusieurs sténoses, plus bas situées, qui auraient échappé à l'exploration, M. Bérard fit cette anastomose à la suture et non pas au bouton.

Les suites furent simples et sans incident, sauf une poussée thermique le premier jour. Dès qu'on recommença à l'alimenter, le malade s'améliora beaucoup ; il mangeait de grand appétit, ne souffrait presque pas. Son état général semblait se relever, mais il persistait une diarrhée rebelle à toute thérapeutique médicale (viande crue, acide lactique, tannin, bleu de méthylène), trahissant des lésions en évolution de l'intestin.

Ces jours derniers, cette diarrhée s'est accompagnéee de coliques douloureuses; de plus, le malade a repris un peu de ballonnement du ventre ; son état général a fléchi de nouveau. Enfin, il a un hoquet persistant qui l'incommode beaucoup, sans vomissement pourtant, sauf hier où il rejeta quelques gorgées de liquide muco-bilieux. Son poids, qui était de 42 kilogs, onze jours après l'intervention, est actuellement de 38.

Malgré le faible bénéfice que cet homme semble avoir retiré de l'intervention, nous avons tenu à vous le présenter, comme intéressant par le grand nombre de ces localisations tuberculeuses, localisations profondes, lésions encore en évolution, se traduisant par des signes atténués et inconstants et par du spasme.

M. Bérard. — Je vous ai fait présenter ce malade parce qu'il est un cas remarquable de rétrécissements multiples de l'intestin grêle par tuberculose en pleine évolution.

Pareils malades ne sont peut être pas aussi rares que ne l'indiquerait le silence de la plupart des auteurs sur cette variété de sténoses. Et le simple fait que j'ai pu en observer deux en deux ans suffirait à le prouver. D'ailleurs, depuis la thèse de Patel (décembre 1901), plusieurs cas nouveaux ont été publiés. Quelques rapides recherches bibliographiques m'ont permis d'en trouver onze observations nouvelles.

Mayo Robson.....	3 cas.
Kummer.....	1 —
Lotheissen.....	2 —
Goullioud.....	1 —
Patel.....	1 —
Roux (de Lausanne).....	1 —
Bérard.....	2 —

En outre, je vous signalerai deux travaux d'ensemble publiés récemment en Russie, un de Nikolski (1902) et un d'Arbouzoff (1904) que je n'ai pu d'ailleurs consulter.

Il s'agit donc là plutôt de faits mal connus que rares à proprement parler.

D'autre part, on rapproche généralement sous la même dénomination de sténoses tuberculeuses multiples deux ordres de faits totalement différents comme évolution et comme pronostic :

Les uns correspondent à des lésions bacillaires encore en évolution, causant des rétrécissements hypertrophiques par infiltration sous-muqueuse, avec ou sans ulcérations de la muqueuse elle-même. Le rétrécissement peut être alors réduit à un simple anneau, ou bien il est enfoui dans une énorme masse fibro-lipomateuse.

Dans le pronostic de ces formes graves, il faut tenir compte non seulement des troubles mécaniques causés par les rétrécissements, mais de tous les désordres viscéraux que peut déterminer la persistance du bacille de Koch dans les tissus (diarrhée, hémorragie, fièvre, hémoptysies, etc.).

Les autres sont des sténoses purement cicatricielles, résultats de la guérison par réaction fibreuse autour des points envahis. Le pronostic est favorable ; il s'agit uniquement de combattre des troubles mécaniques.

C'est sans doute pour avoir groupé dans le même tableau des lésions aussi dissemblables que certains auteurs, comme Lotheissen (*Wiener med. Wochenscrift*, 1903), ont rapporté une mortalité aussi élevée pour les interventions faites dans les cas de rétrécissements tuberculeux multiples de l'intestin.

Sur 32 interventions, Lotheissen compte 7 morts à bref délai, soit :

Résection	17 cas avec 3 morts
Exclusion	1 cas avec 0 mort
Entéro-anastomose	14 cas avec 4 morts

Tandis que l'on établit des séries parallèles suivant les formes anatomiques des sténoses, on trouve pour les rétrécissements cicatriciels une proportion beaucoup plus considérable de guérisons.

Cest à une forme grave, en évolution, que j'ai eu affaire chez le maalde qui vient de vous être présenté. Le pronostic est des plus réservés, car depuis quelques jours de nouveaux troubles mécaniques ont aggravé sa dénutrition, entretenue déjà par une diarrhée tenace.

Par contre, la fillette que je vous ai présentée l'an dernier, et que j'avais simplement laparotomisée pour des rétrécissements hypertrophiques multiples de l'intestin grêle, au nombre de sept, est resté complètement guérie. Elle a engraissé de plus de 10 kilogs.

M. Goullioud. — Il est très important, en effet, de distinguer les lésions en évolution des sténoses cicatricielles. Les deux malades que j'ai opérés rentraient dans la dernière catégorie. De ces deux malades, la première opérée, une jeune femme, est encore actuellement guérie ; elle a mené à bien une grossesse. La deuxième malade, dont les troubles intestinaux remontaient à l'enfance, et chez laquelle je suis intervenu il y a plus d'un an, par une double entéro-anastomose, a dû rentrer dernièrement dans mon service : elle souffre à nouveau et présente des signes de récidive ; peut-être même a-t-elle un obstacle pylorique. J'ai l'intention de réintervenir par une seconde laparotomie, suivant les lésions que je constaterai et suivant leur siège, je ferai une gastro-entéro-anastomose ou une anastomose intestinale plus large.

M. Vallas. — J'ai également l'impression que les rétrécissements tuberculeux de l'intestin, uniques ou multiples, sont plus fréquents qu'on ne croit. Chez deux malades, au cours de laparotomie, j'ai contaté cette dilatation avec consistance cartonnée de certains segments de l'intestin grêle, sans avoir d'ailleurs à ce moment porté le diagnostic de rétrécissement tuberculeux. Chez l'un j'ai fait une entéro-anastomose ; je l'ai revu deux ans après : la guérison s'était maintenue parfaite.

*
* *

DEUX ANÉVRYSMES POPLITÉS CHEZ LE MÊME MALADE. — ANÉVRYSME ROMPU A DROITE ; GANGRÈNE DE LA JAMBE ; EXTIRPATION DE LA POCHE ; AMPUTATION DE JAMBE. — ANÉVRYSME SIMPLE A GAUCHE ; EXTIRPATION ; GUÉRISON COMPLÈTE.

M. Durand. — Le malade que je vous présente a vu se développer un anévrysme sur chacune de ses artères poplitées : celui de droite a subi une rupture spontanée qui a amené la gangrène de la jambe ; j'ai extirpé la poche anévrysmale et ai pu limiter la gangrène à la jambe et amputer au-dessous du genou. A gauche, j'ai extirpé l'anévrysme et obtenu une guérison parfaite. Cet homme est donc une contribution à l'histoire de l'extirpation du sac dans les anévrysmes simples et dans les anévrysmes rompus de la Poplitée.

Agé de 54 ans, cet homme n'a eu aucun antécédent pathologique intéressant, il ne présente notamment aucun soupçon de syphilis : a peut-être un peu d'éthylisme ; aucune maladie infectieuse. Dans les premières semaines de l'année 1903, il constata la présence de deux anévrysmes poplités, et comme il n'en éprouvait nulle gêne, ne leur accorda aucune attention.

Dans les premiers jours d'août 1903, il ressentit un jour en marchant une douleur brusque et sans prodrome dans le creux poplité droit. La région subit un rapide accroissement de volume et peu de jours après il apparut de la gangrène sèche du gros orteil, puis du pied et des douleurs dans le membre.

C'est alors seulement que le malade entra à l'hôpital. Je l'y trouvai le 18 août avec de la gangrène du pied et du tiers inférieur de la jambe et une tuméfaction considérable du creux poplité et de la partie supérieure de la jambe. Cette tuméfaction rouge, d'aspect pseudo-inflammatoire, présentait des battements, de l'expansion et du souffle, le diagnostic de rupture d'un anévrysme s'imposait. Je constatai également la présence d'un second anévrysme, gros comme une mandarine sur la partie inférieure de la Poplitée gauche.

J'intervins immédiatement sur la jambe droite. Devant les phénomènes de gangrène confirmée, non encore limitée, il s'agissait uniquement de sauver du membre le plus qu'on

pourrait. On était tenté d'abord de faire une amputation de cuisse, mais il me sembla que par une opération sur l'artère, je pourrais peut-être obtenir la limitation de la gangrène et ne faire ultérieurement qu'une amputation de jambe.

Persuadé que l'extirpation du sac constitue véritablement le traitement idéal des anévrysmes, je me proposais de faire cette extirpation : une grande incision évacua les caillots, je séparai le nerf sciatique poplité externe soulevé et rendu superficiel et pus mener à bien l'extirpation de la poche avec ligature des deux bouts de l'artère. Au cours de cette dissection, plus facile que je ne le pensais, j'opérai au milieu d'un tissu cellulaire infiltré et coloré par le sang et ne reconnus ni la veine Poplitée, ni le Sciatique Poplité interne. Je pense qu'ils avaient été réclinés par la tumeur.

Il n'y eut aucune complication ; la gangrène se limita par un bon sillon, la portion gangrénée se momifia sous le pansement, et je pus, comme je l'espérais, pratiquer ultérieurement une amputation de jambe, heureux d'avoir pu ainsi arriver à conserver à mon malade un solide point d'appui sur le genou pour l'appareil orthopédique.

J'étais peu soucieux d'exposer la jambe gauche de mon malade à pareil accident : instruit par son malheur, il accepta et demanda que je le débarrasse de son anévrysme gauche. De ce côté encore, je fis l'extirpation de la poche. L'opération fut marquée par un incident, l'ouverture de la veine poplitée. Celle-ci, soulevée par la tumeur, avait une paroi épaissie, artérialisée et était très adhérente à la poche anévrysmale. Le bout de la sonde cannelée la déchira en voulant l'éviter. Comme l'orifice ainsi créé était longitudinal et assez étroit, je tentai de l'oblitérer par forcipressure, moyen peu employé d'ordinaire que j'avais vu réussir autrefois d'une façon parfaite entre les mains de mon ami M. Commandeur. La paroi veineuse se déchira sous la pince, et je n'eus d'autre ressource que la ligature de la veine. Aucun autre incident fâcheux ne survint pendant l'opération.

L'extirpation est une si bonne méthode que, malgré le siège de l'anévrysme, qui, condition de la plus haute gravité, comme on sait, occupait la partie la plus inférieure de la Poplitée, malgré la ligature de la veine, je n'eus aucun accident, ni aucune menace post-opératoire.

Ce malade a été opéré le 30 mai 1904, et on peut voir qu'il est parfaitement guéri, il n'y a dans ce membre aucun trouble circulatoire, si ce n'est un peu de congestion des veines superficielles, la marche et toutes les fonctions s'effectuent aussi bien que le permet l'amputation de la jambe droite.

J'ai eu l'honneur de vous présenter l'an dernier, au nom de M. Pollosson, un malade qu'il avait opéré, ayant eu l'amabilité de me demander mon assistance. Comme chez le malade que je vous présente, l'extirpation fut pratiquée, et la veine adhérente dut être liée ; aucun incident n'avait entravé la guérison de cet homme.

Ces deux cas sont donc une preuve de la vérité qui tend de plus en plus à devenir classique : le véritable traitement des anévrysmes poplités, c'est l'extirpation.

Ces deux cas montrent encore que la blessure et la ligature de la veine poplitée sont sans gravité, au moins quand le foyer reste aseptique.

Je désire insister davantage sur le résultat que j'ai obtenu au membre droit de mon malade sur l'anévrysme rompu.

C'est là une complication assez rare et M. Barnsby, qui a consacré à ce sujet une thèse récente, en rapporte en tout 29 cas se répartissant ainsi :

Artère	poplité.....	12 cas
—	fémorale.....	10 —
—	axillaire.....	2 —
—	iliaque externe...	4 —
—	humérale.....	1 —

Les anciens auteurs, Broca, par exemple, disent que c'est là une indication formelle d'amputation, laissant à peine entrevoir la possibilité de conserver le membre.

La thèse de M. Barnsby montre que le traitement de choix de l'anévrysme artériel rompu est encore l'extirpation du sac. Cinq cas d'extirpation d'anévrysme poplité rompu ont donné 5 guérisons. Il est juste d'ajouter que dans l'un des cas on a dû pratiquer, pour gangrène post-opératoire, la désarticulation du pied.

Dans le cas actuel, je devais limiter mes espérances à la conservation du genou, la gangrène atteignant déjà la jambe me faisait craindre le sacrifice de ce genou ; l'extirpation du

sac m'a permis d'éviter l'amputation de la cuisse, mes espérances n'ont pas été déçues et l'extirpation reste ainsi la thérapeutique de choix, aussi bien dans les anévrysmes simples que dans les anévrysmes rompus : mon malade en offre la double démonstration, et c'est là ce qui m'a paru intéressant dans son histoire.

*
* *

LUXATION MÉDIO-CARPIENNE ; RÉDUCTION.

M. Durand. — Je vous présente, au nom de M. Destot et au mien un malade qui s'est fait une luxation médio-carpienne de la main droite ; cette lésion a été diagnostiquée cliniquement, vérifiée par la radiographie et réduite sous anesthésie.

Cet homme, âgé de 27 ans, est tombé d'une motocyclette à grande vitesse le 24 avril 1904. La violence et la rapidité de la chute font qu'il ignore quelle fut la direction et la forme du choc qu'il a subi.

Je le vis le lendemain, souffrant du poignet avec de l'impotence absolue et un peu de diminution de la sensibilité cutanée dans le domaine du médian.

L'examen méthodique me montra d'abord l'intégrité complète des extrémités antibrachiales et la situation normale des apophyses styloïdes radiale et cubitale. L'inspection montrait que le « col de la main » était élargi et épaissi, et que la longueur axiale du carpe était diminuée d'un bon centimètre par rapport au côté sain.

Par la palpation, on sentait une augmentation considérable du diamètre antéro-postérieur du carpe. Sur la face palmaire, on sentait assez nettement que la première rangée du carpe avait conserve ses rapports avec l'avant-bras. Sur la face dorsale on percevait la tête du grand os tout contre le bord du radius, et non au milieu du carpe comme sur le poignet sain. Instruit par une expérience antérieure que je rapporterai tout à l'heure, je n'hésitai pas à faire le diagnostic de luxation médio-carpienne et fis immédiatement rechercher M. Destot qui, par une radiographie de face et une de profil, que je mets sous vos yeux, confirma mon diagnostic clinique, et reconnut en outre qu'il y avait fracture du scaphoïde et du pyramidal.

Le diagnostic de probabilité, établi cliniquement, ayant été rendu certain la réduction s'imposait : le malade anesthésié, nous y procédâmes par la manœuvre qui doit devenir classique. M. Destot mit la main en flexion dorsale forcée et tira de toutes ses forces pendant que, les aides faisant la contre-extension sur le haut du membre, je maintenais l'avant-bras et m'efforçais de ramener en haut, du côté dorsal la première rangée carpienne. La main fut ramenée brusquement en rectitude, et un craquement, un déplacement nous avertirent que nos efforts avaient abouti. Trois radiographies de face et de profil montrent que la réduction est parfaite.

Actuellement, il n'y a plus de déformation, mais les mouvements sont encore limités et la force réduite. Ces troubles tiennent sans aucun doute aux fractures des os du carpe qui compliquent cette luxation et assombrissent le pronostic.

Depuis sa sortie du service, les fonctions se sont grandement améliorées, et on peut espérer, je crois, que cette amélioration continuera; cependant, on sait le pronostic assez grave des fractures des os du carpe.

Nous vous avons, M. Destot et moi, présenté ce malade, d'abord parce que la Société s'est occupée beaucoup déjà des lésions traumatiques du poignet, puis parce que ce cas est une observation très complète d'une lésion encore peu classique. J'ai pu faire cliniquement le diagnostic exact, nous avons obtenu la réduction de la luxation : voilà, à notre avis, les deux points importants.

Je ne prétends pas que ce diagnostic est toujours possible, et il est des cas où certainement la tuméfaction et l'œdème le rendraient impossible, mais quand l'infiltration des parties molles n'est pas trop marquée, il semble qu'on puisse soupçonner la vérité. L'éducation que nous a faite la radiographie nous permet aujourd'hui de distinguer avec presque certitude les cas où la lésion atteint l'avant-bras, et ceux où, laissant intacts le radius et le cubitus, le traumatisme s'est localisé au carpe.

On peut donc distinguer les lésions antibrachiales et les lésions carpiennes. Une fois arrivé cliniquement à ce diagnostic « lésion du carpe », je crois qu'on peut encore faire un pas de plus et distinguer la luxation médio-carpienne des fractures des os du carpe. Quand on a bien observé les signes de ce dé-

placement, je crois qu'on peut ensuite le connaître, car les renseignements fournis par le raccourcissement du carpe et la palpation de ses deux faces paraissent suffisamment caractéristiques. Je ne prétends pas que la clinique donne une absolue certitude, elle peut donner seulement des probabilités que la radiographie peut seule confirmer. Dans le cas particulier, je n'aurais pas osé soumettre mon malade aux manœuvres de force qu'il a subies sans avoir eu au préalable, le contrôle des rayons X.

Le diagnostic fait, on doit pratiquer la réduction : elle demande assez de force et des mouvements spéciaux. La main est relevée au maximum de son extension; on tire fortement sur le carpe et le métacarpe mis dans cette attitude; en même temps on s'efforce de reporter vers la face dorsale la deuxième rangée carpienne déplacée en avant. La main est ramenée en rectitude et la réduction se produit si on a suffisamment tiré.

On immobilise quelques jours le membre, qu'on soumet ensuite à la mobilisation méthodique, et le cas de M. Goullioud, qui put réduire pareil déplacement chez un confrère, montre que s'il n'y a pas de fracture des os du carpe, le résultat est des plus satisfaisants.

Nous avons observé, cette année, M. Destot et moi, un autre cas de luxation médio-carpienne et en voici la radiographie : Ici, la lésion avait été méconnue et le blessé, tombé du haut du pont de Collonges, le 29 juillet, ne vint dans le service que vers le milieu de septembre. Dans ce cas, le premier qu'il m'ait été permis d'examiner, comme on ne sait que ce qu'on a appris à voir, je ne fis pas le diagnostic et ce fut M. Destot qui, seul, put l'établir par la radiographie nous ne tentâmes pas la résection, et actuellement les troubles fonctionnels sont considérables, malgré un traitement méthodique prolongé.

Les mouvements sont relativement satisfaisants, réduits du tiers environ ou de demi, mais la force est très peu considérable : au dynamomètre, le malade donne 70 à droite, 10 seulement à gauche, et cependant il est gaucher. Il accuse en outre des troubles assez marqués dans le domaine palmaire du cubital. Il subirait volontiers la résection du poignet, mais il ne m'a pas paru que cette intervention soit nettement indiquée et doive donner, quant à la force, un grand bénéfice. J'ai demandé l'avis de M. Vallas qui a eu l'occasion de pratiquer plusieurs

fois cette opération et par conséquent a pu s'en faire une opinion : il ne lui a pas paru qu'elle soit indiquée.

En vous présentant ce malade et ses radiographies et en vous rapportant la seconde observation que je viens de résumer, nous avons voulu, M. Destot et moi, contribuer à l'étude de la luxation médio-carpienne, montrer que le diagnostic clinique peut être fait quand l'état des parties molles le permet, que la radiographie est nécessaire pour donner la certitude diagnostique, enfin que, par des manœuvres simples et bien réglées, on peut obtenir, sous-anesthésie, la réduction de ces déplacements.

M. Vallas. — Je ne suis pas aussi optimiste que M. Durand, relativement à la simplicité de tels diagnostics. On peut bien distinguer, cliniquement, les fractures du radius des lésions du poignet ; mais je crois très hasardeux de vouloir préciser, sans radiographie, les lésions du carpe lui-même. Dernièrement j'avais fait ainsi le diagnostic de luxation médio-carpienne, en me basant sur la diminution de hauteur de la colonne carpienne, mesurée de l'apophyse styloïde du radius à la tête du 1er métacarpien. Or, la radiographie me montra qu'il y avait, en outre, une fracture du semi-lunaire. Le contrôle de la radiographie est donc indispensable.

M. Durand. — Je ne puis que m'associer à ce que vient de dire M. Vallas sur les difficultés de ces diagnostics, je crois qu'on peut dire, en présence d'un cas donné, après examen sérieux des signes cliniques, « il s'agit d'une lésion carpienne, et cette lésion est très probablement une luxation médio-carpienne », la radiographie seule peut donner la certitude et je n'oserais pas tenter toutes les manœuvres assez violentes de la réduction sans avoir le contrôle des rayons X. Je crois cependant que, quand on a l'habitude des traumatismes du poignet, on peut arriver à poser cliniquement ce diagnostic de probabilité.

C'est ainsi que je n'ai pas hésité à considérer comme luxation la lésion du malade que je viens de vous présenter, et au contraire à considérer comme atteint de fracture sans luxation médio-carpienne un malade que M. Destot m'a demandé d'examiner il y a quelques jours. La radiographie me donna raison dans ces deux cas. Mon opinion avait été fixée surtout par un signe spécial ; M. Vallas vient d'insister sur l'importance du raccourcissement carpien mis en évidence surtout par la diminution de la distance qui sépare la styloïde radiale de l'interligne trapézo-métacarpien ; cette constatation ne me paraît pas suffisante, il faut encore qu'on trouve un raccourcissement analogue sur le bord cubital de la main. C'est donc la bilatéralité de ce signe qui me paraît lui donner

toute sa valeur. Il est plus difficile à constater sur le bord cubital ; mais je crois qu'on peut parvenir à le reconnaître et alors le diagnostic peut être fait. Il est bien entendu que ces détails de palpation demandent, pour être perçus, un œdème peu considérable des parties molles. Quand la tuméfaction est énorme, la radiographie seule peut donner la solution du problème.

M. Destot fait remarquer, à propos des observations présentées par M. Durand, les points suivants :

Le premier malade offre, au point de vue anatomique, la démonstration nette de la luxation médio-carpienne, quoique dans ce cas la luxation soit accompagnée de fracture du scaphoïde et du pyramidal, c'est elle qui domine la scène, et si l'on considère que dans les travaux allemands, de pareilles lésions sont décrites sous le nom de luxations isolées du semi-lunaire, on voit par le cas présenté que les autres os de la première rangée ont également un rôle important. Généralement, ainsi que je l'ai déjà dit, la luxation est atypique, c'est-à-dire qu'elle est accompagnée de dislocation de la première rangée. J'ai montré dans la thèse de Gallois, et récemment dans celle de Reynard, le rôle singulier du scaphoïde qui appartient, par sa partie inférieure, plus à la deuxième rangée qu'à la première, si bien que lorsque la première rangée est portée en en avant, l'extrémité supérieure du scaphoïde se porte en arrière.

Naturellement ce mouvement de bascule ne va pas sans lésion, et c'est ainsi que dans les deux cas présentés on peut noter la fracture du scaphoïde. Mais cette fracture ne domine pas la scène et c'est à peine si on peut la considérer comme facteur de gravité dans le pronostic du premier malade.

En revanche, la réduction de la luxation qui a été faite et les radiographies qui en ont été présentées démontrent que c'est à celle-ci qu'il faut s'adresser. La manœuvre logique, rationnelle, dictée par la radiographie, consiste à abaisser la tête du grand os et à la faire passer dans la cavité du semi-lunaire, par un mouvement d'abaissement de la main en totalité et d'hyperextension dorsale forcée de la main.

On arrive ainsi assez facilement à la restauration du poignet qui, d'abord, paraît impossible. Il suffit de considérer les radiographies avant et après l'opération pour être convaincu.

Si l'on compare ce résultat à celui du deuxième malade, on demeure très frappé du bénéfice considérable que l'on donne au blessé puisque dans le deuxième cas la résection totale du poignet est l'opération qui s'imposera.

Dans des mémoires récents de Höflinger, Kauffmann, de Loelieufeld, et sutout dans le travail complet de Blau, on demeure frappé soit du nombre considérable d'observations fournies, soit surtout de leur défaut d'interprétation.

Sous le nom de fracture du scaphoïde, on ajoute des cas dans lesquels la fracture n'est pas démontrée, soit des cas de luxations médio-carpiennes accompagnés de fracture du scaphoïde. Comme j'ai pu recueillir 49 cas de fractures du scaphoïde depuis la thèse de Gallois, auxquels il faut ajouter 20 observations de luxations sans fractures, j'ai acquis sur ce point une expérience qui ne me permet point de partager les conclusions formulées par M. Blau.

C'est ainsi, pour ne citer qu'un cas, que lorsque la réduction a été opérée et qu'il existe une fracture du scaphoïde, la position dans laquelle on doit placer le membre n'est pas indifférente. Dans la première observation, j'ai eu soin de placer le membre en abduction cubitale, de façon à étendre le scaphoïde et à le mouler pour ainsi dire sur la tête du grand os qui maintient ainsi les deux fragments dans une position favorable.

On restaure ainsi la cavité glénoïde de roulement pour la tête du grand os, si bien que dans l'avenir si les fonctions de l'articulation radio-carpienne sont compromises, en revanche le grand os aura tout son jeu et les fonctions de la médio-carpienne s'accompliront facilement. Cette dernière articulation étant de beaucoup la plus importante, on assurera ainsi au malade un gros bénéfice.

Quant aux signes cliniques qui permettent de faire le diagnostic : diminution de hauteur du poignet, élargissement antéro-postérieur, ascension de la tête du grand os, qui se rapproche du bord postérieur du radius, s'ils sont la plupart du temps logiques, rationnels et d'une perception facile, en revanche, il existe des cas où la diminution de hauteur du poignet peut tenir à d'autres causes. Ce sont les aplatissements du semi-lunaire dont j'ai pu observer quatre cas. On a alors les mêmes symptômes que sous les luxations médio-carpiennes, et le diagnostic est impossible sans la radiographie.

C'est par le profil surtout que le chirurgien sera éclairé. Le passage du semi-lunaire du côté palmaire, alors que la tête du grand os fait saillie du côté dorsal, démontre la luxation.

Quant aux fractures qui accompagnent ces deux cas, elles assombrissent le pronostic, mais ne doivent pas empêcher la réduction.

M. Durand a bien voulu me permettre d'appliquer ces idées dans son service, et si les résultats du premier malade ne sont pas parfaits, du moins on l'a placé dans les meilleures conditions possibles. L'avenir montrera ce que l'on peut tenter contre les fractures constatées, si les douleurs et l'impotence persistent.

Le Gérant, Dr VALLAS.

LYON. — Association typographique, rue de la Barre 12. — F. PLAN, directeur.

Téléphone 18.61

Administration : Rue de la Barre, 12

PARAIT TOUS LES DIMANCHES

ORGANE OFFICIEL

de la Société Nationale de Médecine,

de la Société des Sciences médicales,

Société de Chirurgie,

Société médicale des Hôpitaux de Lyon.

LYON MÉDICAL

Fondé en 1869

ABONNEMENTS :

Pour la France. . . 15 francs
Pour l'Étranger . . . . . 20 —
Pour les Étudiants . . . . . 7 —

PARAIT TOUS LES DIMANCHES

Rédaction : Rue de la Barre, 12

Téléphone 18.61

Séance du 10 novembre 1904.

Présidence de M. Horand.

PLAIE DE POITRINE PAR COUP DE COUTEAU ; HÉMOTHORAX GAUCHE AU 19e JOUR ; PONCTION ; GUÉRISON. — ANÉVRYSME TRAUMATIQUE DE L'ARTÈRE MAMMAIRE INTERNE GAUCHE AU 31e JOUR ; DOUBLE LIGATURE ; GUÉRISON.

MM. Vialle et Braun. — Le malade que nous vous présentons est un soldat du 6e régiment d'artillerie, arrivé à la fin de son service militaire, employé dans une tréfilerie avant son incorporation et âgé actuellement de 23 ans. Voici son observation :

Le 24 août dernier, en s'amusant avec un de ses camarades à la chambrée, il reçut un coup de couteau de cuisine dans le 2e espace intercostal gauche, à quelques millimètres du bord gauche du sternum.

Le 25 août, il entra à l'hôpital militaire Desgenettes et y resta en observation jusqu'au 5 septembre. Au cours de cette brève hospitalisation, il ne présenta aucun symptôme ; on le considéra comme atteint d'une plaie de poitrine non pénétrante, et, en l'absence de toute complication, on le renvoya, sur sa demande, à son corps où il reprit son service.

Le 12 septembre, en allant aux cabinets, il fut pris d'un malaise subit ; il eut une syncope et il éprouva une dyspnée très vive. Il fut exempt de service jusqu'à son entrée à l'hôpital Desgenettes le 15 septembre.

A l'entrée, l'un de nous constata les signes suivants :

Le malade est très pâle, il a beaucoup de dyspnée ; le rythme respiratoire est accéléré (R., 28) ; la cage thoracique est complètement immobile à gauche. A la percussion : matité compacte en avant jusque sous la clavicule, ainsi qu'au niveau de l'espace de Traube ; matité compacte en arrière de haut en bas. — A la palpation : vibrations abolies à partir

de l'angle de l'omoplate. — A l'auscultation : en avant, souffle presque tubaire dans les trois premiers espaces intercostaux ; en arrière, souffle tubaire jusqu'à l'angle de l'omoplate ; murmure vésiculaire aboli à partir de l'angle de l'omoplate et pas de souffle. L'expectoration est nulle, un peu de toux sèche. Pas d'hémoptysie, pas de crachats hémoptoïqnes. Pas de pneumothorax. Donc pas de plaie du poumon.

L'examen du cœur montre que cet organe est refoulé à droite ; le maximum des bruits est en effet sous le sein droit ; le rythme est accéléré (P., 132). Pas de souffle, ni de bruits aux foyers normaux d'auscultation. Rien au péricarde.

Tous les autres appareils sont intacts.

En raison des signes d'un très gros épanchement et de la dyspnée que cet épanchement occasionne, l'un de nous fait une ponction en arrière dans le septième espace. Le liquide retiré (400 gr.) est du sang absolument pur et d'un rouge vif ; au microscope, on n'y trouve que des globules rouges, non déformés. Repos absolu, deux injections de morphine par jour.

Le 16 septembre, le malade se déclare très soulagé par la ponction faite la veille. Nuit assez bonne, pouls 120 le matin, 132 le soir ; respiration 28 ; température matin 37, soir 38°,6.

Le 17 septembre, même état ; pouls 120, respiration 28 ; température matin 38°, soir 38°,8.

Le 18 septembre, le malade est un peu cyanosé ; le pouls, la respiration et la température sont comme la veille.

Le 19 septembre, le pouls est à 120, la respiration à 28, la température est le matin et le soir de 38°,6,

Le 20 septembre, pouls 120, respiration 20, température le matin 37,5, le soir 38°,2.

Une nouvelle ponction faite dans le 8e espace en arrière à gauche retire à peine 100 cc. de sang ; on fait une aspiration modérée, l'aiguille n'est pas bouchée et l'écoulement s'arrête. Le malade accuse une nouvelle amélioration.

Le 21 septembre : pouls 100, respiration 20 ; température matin 36°,5, soir 37°,8. L'amélioration est aujourd'hui beaucoup plus grande encore.

Les 22, 23, 24 et 25 septembre, le pouls oscille entre 80 et 100, la respiration entre 20 et 23, la température entre 36°,4 et 37°,7 ; deux fois seulement, elle atteint le soir 38°,5 et 38°,4.

Le 26 septembre, il n'y a pas de fièvre ; l'épanchement a beaucoup diminué ; la matité est cependant compacte en arrière dans tout le côté gauche ; en avant sous la clavicule, il y a un son skodique ; à la palpation on perçoit les vibrations dans presque toute la hauteur du poumon et à l'auscultation la respiration s'entend très bas ; le souffle tubaire existe toujours.

L'examen du cœur montre qu'il reste refoulé en masse ; cependant le

maximum est moins à droite ; on entend un peu les bruits au niveau de la ligne méso-cardiaque normale ; il n'existe ni souffle ni bruits anormaux.

La vue ne délimite pas la pointe.

Au niveau de la cicatrice du coup de couteau, qui est large de 2 centimètres, on perçoit dans le deuxième espace intercostal gauche, à la main, un centre de battements exactement limité à la plaie cutanée, large d'une pièce de 2 francs. A ce niveau, on trouve à l'auscultation un souffle piaulant, à timbre très aigu, systolique. Ce souffle n'a rien à voir avec la respiration ; il ne se propage ni dans l'aisselle, ni vers la clavicule, ni vers le sternum ; il naît et meurt sur place. On le retrouve cependant encore sur le bord gauche du sternum dans le 3e espace intercostal sous-jacent à la plaie.

Le changement de position du malade ne le modifie pas.

L'état général du malade est très bon. Il n'existe plus de dyspnée.

Le 29 septembre on retrouve toujours à la main, au niveau de la cicatrice, le centre de battements plus haut signalé, et on voit en outre une petite voussure animée d'un mouvement d'expansion ayant les dimensions d'une pièce de 1 franc, très limitée et très nette à jour frisant.

Le 30 septembre, la petite tumeur pulsatile augmente de volume ; elle est grosse comme une piècce de 2 francs.

Le 1er octobre, le malade est radioscopé, mais sans résultat, car tout le côté gauche est sombre.

Le 2 octobre la tumeur est plus apparente encore ; elle mesure 4 cent. dans son diamètre vertical, 3 cent. 1/2 dans son diamètre horizontal ; elle fait nettement saillie au-dessous des parties molles du 2e espace intercostal qu'elle soulève et qui dépassent de 1 centimètre les plans voisins.

Le 4 octobre une intervention chirugicale est conseillée et acceptée du malade.

Le diagnostic de tumeur anévrysmale d'origine traumatique, développée aux dépens de l'artère mammaire interne gauche, est porté. Nous faisons cependant quelques réserves et nous intervenons avec l'arrière-pensée d'avoir peut-être affaire à un anévrysme de la partie antérieure de l'aorte. En raison même de cette incertitude, nous décidons de nous en tenir à la double ligature des vaisseaux mammaires internes gauches, au-dessus et au-dessous de la tumeur, dans les 1er et 3e espaces intercostaux.

L'extirpation du sac nous obligerait à faire en effet au préalable la résection d'au moins un cartilage costal, le 2e, peut-être même de deux, et cette résection, dans le cas d'nn anévrysme de l'aorte, aurait le gros inconvénient d'affaiblir la résistance offerte par la paroi thoracique.

L'opération, — ligature des vaisseaux mammaires internes gauches compris dans un même fil de soie, — est faite le 5 octobre. Au moment de la ligature dans le premier espace, il se produit un affaissement

immédiat de la tumeur, mais cet affaissement ne dure guère plus de 30 secondes, et bientôt la tumeur reparaît anssi accusée qu'auparavant, ayant toujours ses battements et son mouvement d'expansion. Nous pratiquons néanmoins aussitôt après la ligature, au-dessous dans le 3e espace intercostal.

Suture des plans superficiels, pansement sec.

Le 12 octobre, c'est-à-dire 8 jours après, le pansement et les fils sont enlevés; la réunion est parfaite, mais la tumeur existe toujours avec ses mêmes caractères.

Nous avons dès lors l'impression que l'opération a été inutile, et renonçant à l'idée première d'un anévrysme traumatique de l'artère mammaire interne, nous nous rattachons à celle d'un anévrysme de la partie antérieure de l'aorte.

Nous faisons porter au malade un bandage de corps, et le 24 octobre, lors de la visite du matin, en examinant notre malade, nous sommes surpris de constater que la tumeur a complètement disparu et que, au niveau du 2e espace intercostal gauche, dans le point où elle se trouvait, il n'y a ni battements, ni mouvement d'expansion, ni souffle.

La guérison était complète, et il s'était bien agi d'un anévrysme de l'artère mammaire interne. Grâce aux anastomoses larges que l'artère contracte dans l'espace intercostal par ses branches externes (les artères intercostales antérieures) avec les rameaux antérieurs de l'artère intercostale correspondante, la circulation avait pu continuer à se faire dans le sac malgré la double ligature au-dessus et au-dessous, mais avec plus de difficulté cependant qu'auparavant; des caillots sanguins avaient pu ainsi se déposer dans le sac et arriver progressivement à le remplir.

C'était bien là, à n'en pas douter, le mécanisme suivant lequel la guérison avait dû se produire.

L'excellent résultat opératoire obtenu, et que vous pouvez constater vous-mêmes, s'est maintenu, et aujourd'hui 10 novembre, à la veille de son départ de l'hôpital militaire, l'état de notre malade est le suivant :

Aucun symptôme subjectif ; pas de dyspnée, même en montant les escaliers; aucune douleur dans les inspirations fortes; pas de sensation de battement dans la poitrine. Pas de toux ; nombre de respirations 24. Poumon droit normal. Le côté gauche donne en avant les signes suivants : thorax complètement immobilisé dans toute la hauteur, ampliation très diminuée; aucune voussure au niveau du 2e espace intercostal.

A la percussion, submatité dans les 1er et 3e espaces ; son un peu plus clair dans le 2e, matité dans le 4e.

A la palpation, on constate que les vibrations passent également bien à droite et à gauche. Le murmure vésiculaire est diminué, mais perçu. Pas de bruits surajoutés. En arrière et à gauche, on a : rétraction de la paroi thoracique très nette depuis l'angle de l'omoplate, ampliation très diminuée; dans la fosse sus-épineuse, son bref, mais pas de submatité;

à partir de l'angle de l'omoplate, submatité ; submatité dans toute la hauteur de la région axillaire ; espace de Traube submat ; vibrations vocales diminuées au sommet, normales dans la région de l'omoplate, considérablement diminuées depuis l'angle de l'omoplate jusqu'à la base ; murmure vésiculaire très diminué au sommet et dans la région de l'omoplate ; pas de bruits surajoutés. A la base, murmure vésiculaire aboli, pas de bruits surajoutés. Pas d'égophonie, pas de pectoriloquie.

Pouls 116, petit, à faible tension ; les deux pouls sont synchrones ; pas d'intermittences, pas d'arythmie.

Péricarde : dimensions normales à la percussion.

Cœur : pas de voussure dans la région cardiaque, ni dans les 2e et 3e espaces intercostaux. La pointe bat dans le cinquième espace en dedans du mamelon. Pas de centre de battement dans aucun espace intercostal ; cependant l'expansion systolique du cœur est plus forte dans le 3e espace intercostal que dans les autres parties de l'aire cardiaque. Les bruits du cœur ont leur intensité normale, sauf dans le troisième espace où ils sont plus accentués qu'ailleurs ; à l'auscultation des divers orifices ces bruits sont nets, et il n'y en a pas qui soient surajoutés.

Nous avons tenu, M. Braun et moi, à rapporter devant la Société de chirurgie, dans tous ses détails, cette observation clinique parce qu'elle nous a paru intéressante à divers titres.

Et tout d'abord, s'il est vrai que, dans quelques cas absolument authentiques, « un agent vulnérant ait pu pénétrer dans le médiastin antérieur et même le traverser, sans léser les nombreux organes qu'il renferme, ces faits ne doivent être cités qu'à titre de curiosité, et dans la majorité des cas on a noté l'existence de désordres très graves et rapidement mortels (Auvray) ». Les blessures du cœur et du péricarde, c'est-à-dire celles de l'étage inférieur, sont les plus communes ; celles des organes vasculaires de l'étage supérieur, c'est-à-dire des vaisseaux mammaires internes, de l'aorte, de l'artère pulmonaire, de la veine cave supérieure, des troncs veineux brachio-céphaliques et du tronc artériel de même nom, sont les plus rares. Auvray (in Chirurgie du médiastin antérieur) dit même qu'elles sont exceptionnelles.

Cependant la blessure des vaisseaux mammaires internes, pour ne parler que de ceux-là, a été assez souvent signalée, et c'est ainsi que dans un travail de Tourdes (in *Annales de médecine légale)* nous en trouvons 11 cas ; dans la thèse de Capuron (Bordeaux, 1887-1888) 14 cas ; et dans un travail publié par Zott, à Munich en 1900, 52 cas.

Ces lésions vasculaires, en raison même de rapports anatomiques qu'il est inutile de rapporter ici, se sont accompagnées le plus souvent de la blessure des plèvres et des poumons, et c'est pour cela qu'en dehors de leurs complications habituelles l'hémomédiastin (accident immédiat) et la médiastinite suppurée (accident plus ou moins retardé), on a alors si souvent l'hémothorax et le pyothorax.

L'hémothorax est, en effet, ici le signe prédominant, et sa gravité est telle qu'il faut, pour combattre les symptômes alarmants qu'il donnent généralement, s'adresser à une thérapeutique à la fois active et précoce. L'accord sur la conduite à tenir en pareille occurrence est cependant loin d'être fait, puisque, dans une communication récente faite par MM. Patel et Leriche, dans la *Gazette des hôpitaux* (13 octobre 1904), le principe même de l'intervention a été de nouveau discuté. MM. Patel et Leriche, dans un cas d'hémothorax traumatique abondant et augmentant progressivement, ont obtenu, comme nous d'ailleurs chez notre malade, par la ponction simple faite au quatrième jour, un excellent résultat. L'opération est simple, et si on la fait doucement, sans aspiration, très aseptiquement et sans lui demander l'évacuation totale du sang épanché, puisqu'il suffit de combattre les accidents dyspnéiques, elle peut non seulement soulager beaucoup le malade, mais encore faciliter la résorption ultérieure du sang non évacué, et tout cela sans exposer nécessairement à un retour de l'hémorragie. M. Jaboulay ne va-t-il pas, en effet, jusqu'à dire que la ponction, faite comme nous venons de le dire, a, entre autres avantages, celui d'arrêter l'hémorragie ? (Patel et Leriche).

Le traitement de l'hémothorax n'est d'ailleurs que le traitement d'un symptôme grave, et il est bien évident que si cet hémothorax trouve sa cause dans une lésion vasculaire bien établie, et notamment dans une lésion qui, comme celle des vaisseaux mammaires internes, est très accessible à l'action chirurgicale, il faut s'adresser en outre et sans retard à la double ligature dans la plaie du ou des vaisseaux blessés.

Notre observation est enfin intéressante à un autre point de vue, car elle nous offre un cas d'anévrysme traumatique de l'artère mammaire interne, c'est-à-dire d'une lésion fort rare puisque, en dehors de notre cas, nous n'en avons trouvé qu'un autre rapporté dans la thèse de Capuron et dû à de Montègre.

Il est vrai que nos recherches bibliographiques, faites un peu à la hâte, sont peut-être sur ce point incomplètes.

M. Vallas. — J'ai eu l'occasion de ponctionner un hémothorax dans les conditions suivantes : On m'avait amené à l'hôpital un jeune homme qui avait reçu une balle de revolver pénétrante dans la région du sommet de la plèvre. Il n'y avait pas eu de signes de plaie de poumon. Au bout de quelques jours, la température s'étant progressivement élevée, et la dyspnée devenant inquiétante, d'accord avec un de mes collègues de médecine, je portai le diagnostic d'empyème post-traumatique et décidai de faire une thoracotomie. Le bistouri introduit d'un seul coup dans la plèvre au lieu d'élection, du sang apparut immédiatement le long de la lame : une notable quantité s'écoula au dehors. Je ne drainai pas et cherchai au contraire l'occlusion de la plaie. Quelques jours plus tard, nouvelles crises menaçantes de dyspnée, toujours avec de la fièvre : j'écartai les lèvres de mon incision ; du sang s'écoula encore, environ 250 à 300 grammes. Je me demandai si par hasard les vaisseaux du médiastin avaient été intéressés par la balle, et je m'apprêtais à explorer quelques jours plus tard le trajet de la balle, quand peu à peu la température revint à la normale, la dyspnée se calma et l'auscultation révéla une résorption progressive de l'épanchement. La guérison survint sans notable incident.

Je rapproche ce cas de ceux où la ponction relativement précoce a guéri de volumineux hémothorax. Sans doute l'élévation de la température, qui avait pu en imposer pour un empyème, était due à un abcès sous-cutané que je dus inciser, en cours de traitement, au niveau de l'orifice d'entrée du trajet infecté.

M. Patel. J'ai été très heureux d'entendre l'excellent résultat que M. Vialle avait obtenu par la ponction, pour un hémothorax amenant des phénomènes dyspnéiques. Le cas auquel il a fait allusion, et que j'ai pu observer dans le service de M. Jaboulay était des plus démonstratifs. Le malade présentait au quatrième jour d'une plaie pénétrante de poitrine, des signes dyspnéiques tels, qu'une terminaison fatale était imminente. M. Jaboulay retira lentement 200 grammes de sang, et un mieux immédiat se produisit. Fait à noter aussi, c'est que l'hémothorax, qui était encore très abondant après la ponction, s'est résorbé très vite, car trois semaines après il n'y en avait presque pas trace.

A ce sujet, je tiens à dire que MM. Tuffier et Milian, dans un article de la *Revue de Chirurgie* paru en 1901, ont recommandé la ponction au quinzième jour, pour favoriser la résorption plus rapide de l'épanchement, mais n'ont nullement fait allusion à la ponction précoce, dirigée contre les accidents asphyxiques.

Du reste, cette conduite, mentionnée par Lejars d'une façon très pré-

cise, n'est nullement indiquée par la majorité des classiques. Je crois cependant, en raison des succès qui lui sont attribuables, qu'elle mérite d'être prise en considération.

M. Gayet. Pour l'appréciation de la ponction dans le traitement de l'hémothorax, il y a lieu de distinguer entre les ponctions que l'on fait immédiatement après la blessure des vaisseaux et les ponctions plus tardives. M. Forgues ne condamne dans son Traité que les ponctions immédiates ; mais il admet avec tous les chirurgiens que lorsque des caillots oblitérants ont pu déjà se faire, après quelques jours la ponction retardée peut rendre les plus grands services.

Il y a quatre ans, dans le service de M. Ollier, chez un blessé qui avait reçu un coup de couteau dans la région précordiale, j'ai dû au septième jour intervenir pour des accidents de dyspnée très violents. Je fis une ponction de l'hémothorax, je ramenai ainsi plus de 200 grammes de sang. La guérison se fit ensuite progressivement.

M. Vialle. Je remercie mes collègues des cas qu'ils ont bien voulu rapprocher du mien. Il est certain que dans la plupart des cas de plaie pénétrante de poitrine avec hémothorax, la ponction immédiate ne doit pas suffire pour réaliser l'hémostase qui peut exiger à ce moment la ligature des deux bouts du vaisseau sectionné. Par contre, il semble qu'à partir du troisième ou du quatrième jour, si la dyspnée est grave, la ponction s'impose.

*
* *

LUXATION CONGÉNITALE DES DEUX ROTULES ; REPOSITION SANGLANTE ; GUÉRISON.

M. Bérard. — Dans la séance du 19 mai dernier, je vous avais déjà présenté la petite malade qui revient ici aujourd'hui.

Elle était depuis trois mois guérie de sa luxation congénitale de la rotule à droite ; j'avais obtenu ce résultat par une opération combinée portant sur les parties molles et sur le squelette :

1° Dans un premier temps, section des ligaments externes de la rotule qui la maintenaient luxée en dehors, plissement des ligaments internes et transplantation en dedans du ligament rotulien.

2° Dans un second temps, ostéotomie du fémur au-dessus des condyles pour corriger le genu valgum et redresser l'axe du membre inférieur.

A cette époque, M. Vincent, tout en me félicitant du résultat obtenu, avait reproché à l'intervention d'avoir été faite trop hâtivement, sans tentative préalable de correction du genu valgum, qui pour lui avait causé la luxation rotulienne. Il s'agissait donc, disait-il, d'une luxation acquise, secondaire, et non congénitale primitive.

Désireux de tenir compte de cette remarque, je recherchai alors si une telle complication du genu valgum avait été signalée : je ne la trouvai nulle part indiquée. Puisque M. Nové-Josserand est présent, je lui demanderai son avis sur ce point.

Quoi qu'il en soit, dans le traitement de la luxation du côté gauche, qui restait encore à exécuter, je me proposais d'intervertir l'ordre des manœuvres et de commencer par la correction du genu valgum, pour finir par les opérations plastiques sur les ligaments rotuliens. Pourtant, dans un examen ultérieur de l'articulation du genou gauche, pratiquée sous anesthésie, je constatai que la déviation en valgus se corrigeait très aisément et qu'elle était maintenue sans doute surtout par la contracture des muscles de la région externe du genou, favorisée elle-même par le relâchement des ligamentscroisés.

Je me contentai donc, au début du mois de juin, de répéter à gauche ma première opération ligamenteuse : section large de tous les ligaments rotuliens externes, plissement des ligaments internes, transplantation plus en dedans du ligament rotulien à ses attaches tibiales. La première intervention m'ayant donné une connaissance précise des conditions opératoires, je pus ici faire toutes ces manœuvres en ouvrant au minimun, seulement en dehors, la synoviale du genou.

Les sutures des ligaments furent faites au tendon de renne. Pas de drainage. Plâtre.

Les suites opératoires furent des plus simples; le premier pansement, pratiqué au 30e jour, et l'ablation de la gouttière plâtrée montra un résultat parfait. Le genou était un peu raide, la flexion limitée : des mouvements d'assouplissement furent pratiqués méthodiquement, et aujourd'hui vous pouvez constater que la flexion totale est possible, sans que la rotule quitte sa logette normale.

Je n'ai donc rien tenté à gauche contre le genu valgum. Toutefois, comme des deux côtés il persiste encore du relâchement de l'articulation du genou, du fait de l'insuffisance des liga-

ments croisés sur lesquels l'intervention directe aurait peu de prise, je ferai porter à cette fillette pendant un an encore des tuteurs métalliques, qui finiront de corriger le genu valgum, s'opposeront à la contexture des muscles externes, permettront les mouvements de flexion et d'extension du genou, mais s'opposeront à tout mouvement de latéralité et à toute nouvelle amorce d'entorse.

La marche s'effectue d'ailleurs déjà facilement sans les tuteurs qui sont surtout préventifs.

M. Nové Josserand. — Je crois, comme M. Bérard, que chez cette fillette et chez tous les enfants qui ont une semblable luxation d'une ou des deux rotules, la lésion est bien d'origine congénitale. Le genu valgum ne peut pas être incriminé; dans des cas très accentués de genu valgum, j'ai bien constaté que la rotule pouvait être refoulée vers le condyle externe; mais jamais je ne l'ai vue réellement luxée et je ne connais pas de fait de ce genre.

Le résultat obtenu par M. Bérard est des plus heureux : sans doute il se maintiendra. Je ne crois pourtant pas qu'il faille, dans tous les cas, rejeter les interventions qui portent sur le squelette.

Moi-même l'an dernier, dans un cas analogue, chez une fillette, j'ai tenté la reposition sanglante d'une rotule luxée, en faisant l'incision des ligaments externes et l'excision ovalaire suivie de sutures des ligaments internes de la rotule, que je voulais raccourcir. Je taillai en pleine synoviale. Pourtant mon intervention différa des opérations de M. Bérard en ce que je ne fis pas la transplantation du ligament rotulien. Le résultat immédiat paraissait assez satisfaisant; mais après quelques semaines, la luxation avait récidivé.

Il est vrai que chez ma malade la luxation congénitale s'accompagnait d'une énorme contracture des muscles fléchisseurs et extenseurs externes du genou, soit par un reliquat de paralysie infantile, soit que cette contracture instinctive eût pour objet de fixer l'une contre l'autre les surfaces articulaires du tibia et du fémur qui, ainsi que chez la malade de M. Bérard, n'avait plus un contact assez étroit.

Quoi qu'il en soit, je dus terminer par une arthrodèse du genou et fixer ainsi la jointure en bonne position.

Je pense que pour ces cas, tout à fait défavorables, et pour ceux où le condyle externe est particulièrement atrophié, il faut peut-être admettre des réserves, car on peut être ici amené à intervenir sur les surfaces articulaires et non pas seulement sur les parties molles, muscles et ligaments, et sur la région sus-condylienne du fémur, ostéotomie ou ostéoclasie.

M. Vialle. — M. Bérard a-t-il radiographié les genoux de sa malade? Sur l'épreuve on aurait pu constater, comme je l'ai fait dans un cas analogue, l'atrophie considérable du condyle externe et l'abaissement du rebord externe de la trochlée. Cette malformation doit avoir une action importante, sinon prépondérante dans la production de la luxation. Et comme on la retrouve dans les cas de genu valgum graves, il n'y aurait peut être pas d'impossibilité à ce qu'un genu valgum primitif se compliquât secondairement de luxation de la rotule en dehors.

M. Bérard. — L'opinion de M. Nové-Josserand sur la pathogénie de ces luxations vient corroborer les résultats des nombreuses recherches que j'ai faites sur les relations du genu valgum et de la luxation spontanée de la rotule. M. Rudler, qui prépare une thèse sur le traitement sanglant de ces luxations congénitales, et qui sera heureux de joindre à ses observations celle de M. Nové-Josserand, n'a trouvé aucun fait indiscutable de genu valgum primitif compliqué plus ou moins tardivement de ces luxations : souvent on signale que la rotule est déjetée en dehors, mais jamais qu'elle se luxe sur la face externe de l'articulation dans les mouvements de flexion du genou.

La radiographie de ma malade, que j'ai présentée ici au mois de juin, montrait bien les déformations trophiques du condyle externe auquel faisait allusion M. Vialle; mais précisément je m'étais basé sur l'insuffisance de ces déformations pour me borner à une intervention ne portant que sur les parties molles et sur la région sus-condylienne.

Quant à la contracture, qui était si marquée dans le cas de M. Nové-Josserand, elle existe d'ordinaire plus ou moins accentuée; le genou se fléchit avec un déclanchement variable ; elle est déterminée très probablement par la nécessité de fixer, dans la marche, l'une contre l'autre, les surfaces fémoro-tibiales que les ligaments croisés relâchés ne maintiennent pas en contact.

Quand cette contracture est extrême, il se peut en effet que l'opération limitée aux parties molles devienne insuffisante par la suite, et que l'on soit conduit à l'arthrodèse pour rendre le membre inférieur utilisable. Cependant, je crois que M. Nové Josserand aurait eu un succès plus durable, s'il avait fait en outre la transplantation du ligament rotulien : c'est là une manœuvre indispensable pour maintenir la rotule dans sa nouvelle situation après la section des ligaments externes et le raccourcissement des ligaments internes. M. Roux, de Lausanne, a insisté beaucoup sur ce point.

CANCER DE L'ANSE SIGMOÏDE CHEZ UN HOMME DE 24 ANS; OCCLUSION INTESTINALE COMPLÈTE PENDANT 15 JOURS; PÉRITONITE PURULENTE GÉNÉRALISÉE; MORT.

MM. VIGNARD et BOSQUETTE. — Nous avons l'honneur de présenter à la Société une tumeur recueillie à l'autopsie d'un malade dont voici l'observation, incomplète malheureusement.

Cet homme fut amené de Vienne à l'Hôtel-Dieu, le 6 novembre, à 10 heures du soir, envoyé par un médecin qui ne nous fit parvenir aucun renseignement.

Quinze jours auparavant, il avait été pris, brusquement, de vives douleurs abdominales, avec impossibilité d'aller à la selle. Depuis lors, il n'avait eu ni selles, ni gaz, malgré l'administration de plusieurs purgatifs. Les douleurs avaient continué, le ventre augmentant progressivement de volume.

Le malade n'accusait, comme troubles digestifs antérieurs, que quelques périodes passagères de constipation. Pas de mélæna ni de selles sanglantes. Son affection, dans son esprit, ne datait que de quinze jours.

Au début de la période d'occlusion, le malade avait eu quelques vomissements glaireux, qui ne se reproduirent plus. Il avait continué, pendant quelques jours, à s'alimenter légèrement, de lait surtout.

A l'examen : Le malade est très amaigri et pâle, les yeux sont excavés, les traits tirés ; il présente le facies péritonéal. La langue est chargée. La peau est froide et couverte de sueurs. Le pouls est très rapide, à peine perceptible. Le malade est très affaibli, oppressé, répond avec peine aux questions. Il souffre de douleurs abdominales exaspérées par l'examen. L'abdomen présente un ballonnement énorme, le creux épigastrique est le siège d'une voussure considérable. Sous la peau, tendue et luisante, sans veinosités, aucun dessin d'anses intestinales. L'abdomen, comme volume, rappelle celui d'un cirrhotique avec ascite. Mais le ventre se montre sonore à la percussion dans toutes ses parties, y compris les hypochondres et la région inguinale. La matité hépatique a disparu. La recherche du flot est négative, mais on obtient d'un hypochondre à l'autre une sensation de faux flot, due sans doute à la présence des anses intestinales distendues.

Devant la gravité de ces symptômes, le chirurgien de garde, M. Vignard, est appelé. Il porte le diagnostic de péritonite généralisée, sans pouvoir préciser son origine et juge que l'état du malade ne permet aucune intervention.

Il ordonne de pratiquer une injection de morphine, une injection de sérum artificiel et de placer une vessie de glace sur l'abdomen.

Le malade mourut à cinq heures du matin.

L'autopsie fut pratiquée 27 heures après le décès, sous la direction de MM. Devic et Vignard.

A l'ouverture de l'abdomen, un gaz à odeur infecté s'échappe en grande quantité, et la paroi incisée s'affaisse sur une masse compacte formée par les anses intestinales agglutinées entre elles par un exsudat fibrineux et distendues par les gaz et les matières ; ces dernières très abondantes.

La coupole diaphragmatique, de part et d'autre du ligament suspenseur du foie, est fortement refoulée en haut.

L'intestin grêle et le gros intestin sont distendus en totalité ; on peut décoler facilement les deux surfaces agglutinées, qui apparaissent rougeâtres ; les mésos sont épaissis et congestionnés, on y rencontre de nombreux ganglions petits, rosés et mous.

La cavité péritonéale, dans les parties déclives, renferme un liquide jaunâtre, mais pas de matières fécales. On trouve du pus, épais et verdâtre, dans quelques fossettes du péritoine.

L'estomac, le duodénum et l'appendice ne présentent aucune lésion.

L'intestin n'est pas perforé.

Mais en dégageant le gros intestin on découvre sur l'anse sigmoïde un noyau induré, gros comme un petit œuf de poule.

L'anse sigmoïde est froncée autour de la fossette intersigmoïde disparue, et très dilatée en amont de la tumeur, qui siège à trois travers de doigts de l'extrémité supérieure du rectum.

Le rectum est sectionné et la tumeur amenée au dehors, elle ne présente aucune adhérence anormale avec les organes voisins.

Le doigt, introduit par le rectum, est arrêté par un bourrelet circulaire qui n'admet que l'extrémité de l'index. L'intestin étant ouvert, on trouve au-dessus de ce bourrelet, formé par des masses végétantes, une surface ulcérée, de la grosseur

d'une pièce de 1 fr., reposant sur un plan induré et épaissi. Elle est limitée par des bourgeons néoplasiques.

La paroi présente encore, en amont de la tumeur, une zone d'épaississement scléreux, mais on ne trouve pas de masses ganglionnaires.

L'intestin examiné sur toute sa longueur ne présente aucun autre point rétréci ou altéré pouvant faire supposer, par la multiplicité de lésions semblables, que la lésion de l'anse sigmoïde soit de nature tuberculeuse.

M. Devic, qui a bien voulu examiner la tumeur, a affirmé sa nature cancéreuse.

Un examen histologique sera d'ailleurs pratiqué, dont il sera rendu compte ultérieurement.

Cette observation, Messieurs, nous a paru mériter de vous être présentée, à cause de l'âge du sujet, qui avait 24 ans, et de la symptomatologie assez fruste d'un cancer qui donna brusquement lieu à des accidents d'occlusion intestinale aiguë, et provoqua finalement une péritonite purulente.

*
* *

LUXATION RADIO-CUBITALE INFÉRIEURE.

M. Vallas. — Je vous présente un blessé atteint d'une lésion extrêmement rare. Voici son histoire :

Il est tombé hier, en butant contre un rail. La chute porta sur le bord cubital de la main droite, en flexion palmaire. Il se releva, n'éprouvant ni gêne, ni douleur; mais une heure ou deux après, quand il se remit au travail, prenant un marteau qu'il souleva en le portant en supination, il éprouva une vive douleur qui lui fit lâcher prise. Depuis ce moment, il souffre dans le poignet dont les mouvements sont gênés, bien que tous soient possibles spontanément. Quand on examine cet homme, la main en pronation, on ne trouve rien de spécial. La silhouette du poignet n'est pas modifiée, mais la main est un peu tombante, les doigts légèrement ramassés en flexion. Dans la position intermédiaire, on voit la main déjetée sur le bord radial, et une excavation apparaître en dedans des tendons extenseurs, au lieu qui correspond à l'extrémité inférieure du cubitus. Enfin, dans la supination, le déjètement radial est encore plus marqué. A la région dorsale, on trouve une dépres-

sion au niveau de l'apophyse styloïde cubitale, qui est saillante normalement sur la face palmaire, un peu en touche de piano. Si on prend, entre les doigts, l'extrémité inférieure du cubitus, quand on fait passer le membre de la pronation à la supination, on sent brusquement l'os fuir et se luxer en avant. Dans le passage à la position inverse, la réduction se fait complètement. Il n'y a pas d'arrachement osseux et on ne trouve aucune lésion radiale ou carpienne, et cette intégrité du squelette a été vérifiée par la radiographie.

Enfin, le malade accuse des fourmillements dans les deux derniers doigts et a une diminution marquée de la sensibilité dans le domaine du cubital.

En somme, il s'agit d'une luxation de l'extrémité inférieure du cubitus sur le radius, luxation qui se réduit facilement quand on porte la main en pronation, et qui se reproduit avec la même facilité quand la main retourne en supination. Dans la position luxée, il y tiraillement du cubital, d'où apparition de la griffe digitale.

Je vais placer ce blessé dans la position de réduction et l'immobiliser ainsi dans un plâtre pendant une huitaine de jours ; à ce moment, j'espère que la réduction se maintindra d'une façon définitive.

*
* *

KYSTE HÉMATIQUE DU NERF MÉDIAN.

M. Albertin. — Je désire vous exposer une observation d'affection assez rare, un kyste du nerf médian.

Voici le cas : Chez une femme de 70 ans, depuis trois ans s'était progressivement développée, sans cause appréciable, une tumeur du pli du coude droit. Depuis trois mois, la tumeur a pris un voulume double et provoque une gêne considérable.

Sous la peau du pli du coude, un peu au-dessous du pli de flexion, je trouve une tumeur rénitente, de nature liquide, mais assez tendue. La peau est mobile et n'a aucune relation avec la tumeur.

Cette tumeur paraît sessile sur le plan profond du pli du coude. Ce n'est pas un anévrysme, il n'y a pas de battement. Je pense à une tumeur kystique sans en préciser la nature, peut-être due à une hydropisie d'une bourse séreuse.

A côté de cette tumeur saillante doivent être mentionnés des troubles nerveux très accusés depuis quelques mois. La malade éprouve des fourmillements douloureux, des sensations de brûlure à la face palmaire des quatre doigts externes.

La flexion des doigts est douloureuse et gênée à cause de la localisation ; je pense à un soulèvement, une compression du nerf médian.

Le 15 février 1904, je pratique l'ablation de la tumeur.

Je trouve une tumeur kystique du volume d'une mandarine, paraissant contenir un liquide brunâtre hémorragique. En examinant les pôles supérieurs et inférieurs de la tumeur avant de l'enlever, je constate qu'elle est développée sur le trajet du nerf médian dont je dégage le tronc au-dessus et au-dessous de la tumeur. J'incise la capsule celluleuse longitudinalement entre les filets nerveux dissociés et englobant la tumeur à la façon d'un filet. Je pus ainsi énucléer la tumeur sans l'ouvrir et je constatai que sa coque n'avait pas d'insertion sur le nerf. Elle était incluse dans la coque celluleuse névrilèmatique distendue à la façon d'un kyste isolé indépendant. Après l'ablation, la coque celluleuse contenant les faisceaux dissociés du nerf fut laissée en place, et la peau suturée.

La réunion immédiate se fit et la malade rentra chez elle. Je l'ai revue 15 jours après; tous phénomènes avaient disparu et la malade avait repris ses fonctions sans aucune gêne ni aucune douleur.

C'est donc une guérison complète avec retour intégral des fonctions du nerf médian malgré son état de dissociation.

J'ai fait examiner la tumeur par le Dr Paviot, qui m'a transmis la note suivante :

A l'examen des coupes, on voit sur un bord de la gaine lamelleuse, bien reconnaissable par la succession de ses lamelles conjonctives concentriques. Elle enveloppe une nappe d'un tissu d'aspect fibroïde ou du moins formé par place par des cellules fusiformes assez serrées ; par places par des cellules ovales réduites au noyau qui plonge dans une masse protoplasmique granuleuse. On ne retrouva pas trace de fibres à myéline.

En somme, selon toute probabilité, il s'agit d'une hémorragie dans un névrome qui, par ses caractères histologiques, doit

jouir d'une certaine malignité et commande de surveiller le siège de l'intervention et les autres troncs nerveux du sujet.

Hémorragie dans un névrome, voilà le diagnostic histologique ; kyste hématique du nerf médian, c'est le diagnostic clinique après examen de la pièce en place.

Ces faits de kystes des troncs nerveux périphériques sont rares et c'est la raison qui m'a fait vous présenter cette observation.

Je n'ai pas fait de grandes recherches bibliographiques, mais j'ai d'autres faits analogues à vous citer.

Nous trouvons signalés, dans l'article : « Tumeur des nerfs », de Schwartz, du traité de Ledentu et Delbet, des faits analogues à celui que nous avons observé. Dans une observation personnelle de Schwartz, il s'agissait microscopiquement d'un kyste du nerf radial, mais l'examen histologique ne fut pas pratiqué. Une tumeur mobile et fluctuante s'était développée en deux ans sur le nerf radial au-dessus du coude. Les symptômes se réduisaient à de la douleur lancinante dans la main et principalement sur le dos du pouce et de l'index. L'incision montra une tumeur kystique du volume d'une grosse noisette enserrée dans un filet dont les mailles convergeaient vers les deux pôles. La tumeur fut ponctionnée, puis drainée, parce qu'il parut impossible d'en séparer la paroi des fibres nerveuses qui la parcouraient. L'opérée guérit parfaitement.

Un second cas a été publié par Zum Busch, en 1894, dans les *Archiv. für kliniq. chirurg.* La tumeur siégeait sur le trajet du nerf cubital, au-dessus du coude, avec douleurs irradiées dans l'avant-bras et la main, atrophie musculaire et anesthésie dans le domaine du cubital.

L'intervention permit de constater la présence d'une tumeur liquide semblable à un kyste synovial inclus entre les fascicules du nerf cubital arrivant à un pôle sortant à l'autre. L'incision de la poche fut faite, un liquide filant, analogue à celui d'un kyste synovial s'écoula. La paroi du kyste fut badigeonnée avec une solution de sublimé, puis la suture fut faite. Le malade guérit complètement. Cette tumeur étant survenue à la suite d'un traumatisme, Zum Busch pense qu'il s'est fait une sorte de broiement central du nerf et qu'à ce niveau il s'est produit une sorte de poche qui a comprimé les filets intacts du nerf.

Schwartz croit plutôt à la formation d'un hyste par extravasation sanguine ou lymphatique.

A côté de cette interprétation, nous avons celle de M. Paviot concluant à la préexistence d'une tumeur d'un névrome.

En résumé, il faut savoir qu'au pli du coude, à côté des tumeurs vasculaires ou synoviales, on peut rencontrer des tumeurs kystiques développées dans l'épaisseur des nerfs de la région.

Les symptômes sont ceux produits par la compression nerveuse : douleurs, fourmillements, sensation de chaleur ou de froid, parésie musculaire et même atrophie.

Le traitement, lorsque la nature de la tumeur sera reconnue, après incision des parties molles, aura pour but de respecter le tronc nerveux sur le trajet duquel la tumeur s'est développée.

On essayera de faire l'ablation de la tumeur en cherchant un plan de clivage qui laisse en dehors les mailles du filet nerveux qui l'enserre. Si cet isolement paraît impossible, on se contentera de vider la tumeur par incision et de provoquer la réduction de la poche, soit par l'application d'antiseptiques irritants, soit par le drainage.

*
* *

ÉNORME FIBROME KYSTIQUE PÉDICULÉ DE L'UTÉRUS.

M. Villard. — J'ai opéré ce matin une femme de 30 ans, porteur d'une très volumineuse tumeur kystique de l'abdomen, simulant un kyste uniloculaire de l'ovaire ; l'intervention m'a montré qu'il s'agissait d'un énorme fibrome kystique pédiculé du fond de l'utérus ; la tumeur totale pesait 20 kilog., dont 15 kilog. étaient liquide. Cette grosse poche était adhérente sur toute sa périphérie, et son ablation fut particulièrement difficile, malgré une ponction évacuatrice préalable, une déchirure de la paroi eut lieu, qui laissa écouler une certaine quantité de liquide dans la cavité abdominale ; ce liquide était brun foncé, de teinte légèrement puriforme.

Un drainage à la Mikulicz a dû pour cette raison être laissé en place.

Le cas est intéressant en raison du volume énorme de ce fibrome kystique, et de son aspect clinique et macroscopique

simulant absolument, en raison même de sa pédiculisation, un kyste ovarique à parois épaisses.

(Cette malade est actuellement guérie).

*
* *

LIPOME PÉDICULÉ DU RECTUM.

M. Villard. — Je présente également une curieuse tumeur du rectum, que j'ai enlevée chez un vieillard de 70 ans ; il s'agit d'un gros lipome pédiculé du rectum, du volume du poing, ayant l'aspect d'une grappe de raisin en raison de sa lobulation. L'existence de cette tumeur était méconnue par le malade qui s'en aperçut brusquement à la suite d'effort de défécation, ce polype s'étant luxé au travers de l'anus. Immédiatement des symptômes d'étranglement se manifestèrent au niveau de la tumeur, en même temps qu'une assez forte hémorragie avait lieu. J'ai dû pratiquer en conséquence l'ablation de ce polype, et celle-ci s'est, du reste, opérée sans aucun incident. Il s'agit d'un lipome pur, recouvert d'une muqueuse saine, uniquement altérée par des extravasations sanguines.

Séance du 17 novembre 1904.

Présidence de M. Horand.

M. Bérard, secrétaire, lit le procès-verbal de la précédente séance. (Adopté.)

*
* *

DES COMPLICATIONS NERVEUSES DANS LES FRACTURES DE L'EXTRÉMITÉ INFÉRIEURE DE L'HUMÉRUS.

M. Bérard. — En recherchant tous nos petits malades atteints de fracture du coude depuis deux ans, et grâce à l'obligeance de M. Müller, interne des hôpitaux, qui prépare avec M. Nové-Josserand, une thèse sur ce sujet, nous avons pu retrouver sept enfants qui avaient présenté d'emblée, ou en cours de traitement, des complication nerveuses : trois fois dans le domaine du médian, quatre fois dans celui du radial.

De ces sept enfants, je vous en présente trois aujourd'hui, qui se sont rendus à notre appel; pour les autres, chez lesquels vous ne pouvez pas contrôler le résultat obtenu, je serai très bref.

I. Le premier malade n'est pas un inconnu pour vous. Au mois de novembre 1902, M. Albertin l'avait déjà soumis à votre examen. A cette époque, il avait depuis trois mois une fracture sus-épiphysaire de l'humérus gauche vicieusement consolidée. L'avant-bras, solidaire de l'épiphyse humérale, avait été rejeté avec elle fortement en dehors et en arrière de l'axe du bras, formant avec lui une ligne brisée. Sur la radiographie on constatait alors que seules des jetées périostiques nouvelles assuraient la continuité des fragments.

Depuis l'accident, l'enfant était incapable de se servir de sa main ; on relevait tous les signes d'une paralysie radiale par lésion du nerf au-dessous de la gouttière de torsion.

En décembre 1902, alors que j'allais reprendre son service, M. Albertin voulut bien opérer cet enfant devant moi : il mobilisa les fragments au ciseau et au davier-gouge et il pratiqua une suture osseuse en bonne position, sans toucher au nerf radial, avec l'espoir qu'une fois remis en place celui-ci reprendrait ses fonctions.

Le résultat orthopédique de cette intervention osseuse fut excellent; aujourd'hui la flexion et l'extension du coude se font dans leur presque totalité. Mais la paralysie radiale avait persisté malgré la suppression des causes osseuses de compression, et malgré les séances d'électrisation qui furent régulièrement pratiquées jusqu'au 22 janvier 1903.

A ce moment, l'exploration électrique du nerf ayant montré une réaction de dégénérescence des plus nettes, je résolus d'aller à sa recherche. Par l'incision au lieu d'élection sur le bord externe du bras en face de l'ancien foyer de la fracture, nous arrivâmes sur le nerf, qui présente un premier renflement en névrome; puis en le suivant de haut en bas nous le voyons s'effiler en un mince tractus accolé au périoste et d'apparence fibreuse; nous trouvons un centimètre plus bas un second névrome *sur le bout inférieur du radial dont la continuité semble absolument interrompue.* Aussi, sans hésiter, nous *avivons les deux extrémités du nerf pour supprimer tous les obstacles fibreux à la reproduction : les deux tranches de section sont distantes environ d'un centimètre.* Pour les amener au contact nous faisions placer l'avant-bras en flexion sur le bras, et nous *suturons* les deux bouts du nerf ainsi que leur gaine au moyen de quatre points au fin catgut.

Pendant deux mois, l'enfant accuse seulement qnelques fourmillements sur la face externe du dos de la main ; le troisième mois la sensibilité semble revenir dans le domaine du radial, sans aucune trace de motilité, malgré des séances d'électrisation très régulières. L'enfant quitte l'hôpital au mois de juin; la chute de la main gauche est encore totale et nous désespérons d'obtenir un résultat plus complet. Pourtant nous donnons à la mère des instructions pour continuer le massage et l'électrisation : au bout de deux mois, les mouvements réap-

paraissent, et trois mois plus tard, en septembre, *donc 8 mois après la suture nerveuse*, les fonctions sont à peu près rétablies. Aujourd'hui, après 22 mois, vous pouvez constater que la guérison est complète : on retrouve seulement une légère diminution de la sensibilité et un peu d'atrophie des muscles épicondyliens. Mais tous les mouvements de la main gauche s'effectuent avec aisance, et l'enfant relève au maximum la main sur le dos du poignet.

II. Le second enfant que je vous ai amené, G. Albert, âgé de 10 ans, était entré à la Charité le 10 février 1903, avec une fracture sus-condylienne de l'humérus droit. Soumis à des manœuvres de rhabillage trois jours avant, il se présentait avec un coude gros, déformé, et la radiographie montrait un déplacement considérable du fragment supérieur de la diaphyse humérale en bas et en avant. La réduction fut faite sous anesthésie, et l'immobilisation pratiquée en flexion à angle droit, dans une gouttière plâtrée.

Le 2 mars, à l'ablation de la gouttière, nous constatons que le coude est encore épaissi dans le sens antéro-postérieur, déformé en cubitus valgus, et que la flexion ne dépasse pas l'angle droit. En outre, dans le domaine *du médian s'observe une paralysie qui s'est effectuée sous le plâtre ;* le pouce droit reste en extension ; l'index et le médius gardent l'attitude de la griffe du médian ; la sensibilité est amoindrie sur la face palmaire de ces doigts. La radioscopie donne la raison de cette paralysie ; en effet, sur le fragment supérieur de l'humérus, incomplètement réduit, on aperçoit un bec saillant contre lequel vient buter le cubitus dans la flexion et sur lequel est tendu le nerf médian. La pression en ce point détermine des douleurs caractéristiques.

Pendant quinze jours, des séances d'électrisation sont pratiquées au niveau des muscles fléchisseurs, sans résultats appréciables. Au bout de ce temps, comme la réaction de ces muscles au courant faradique est moins intense, comme les mouvements de flexion ne s'améliorent pas, nous décidons d'intervenir à nouveau.

Une première incision au-dessus du pli du coude conduit sur le médian, qui apparaît congestionné, adhérant sur une longueur de 2 centimètres, à des jetées périostiques qui le re-

foulent en avant. L'humérus étant difficilement abordable par sa face antérieure, le nerf une fois dégagé, une deuxième incision longitudinale interne conduit sur l'épitrochlée et permet de faire sauter le bec diaphysaire saillant en avant; on enlève en même temps un coin épiphysaire au niveau de la lèvre interne de la trochlée pour corriger le cubitus valgus.

Suites immédiates simples; au bout de quelques jours l'enfant accuse des fourmillements dans la paume de la main. Une semaine plus tard, les mouvements et l'électrisation sont repris; au bout d'un mois, l'enfant commence à fermer la main.

Aujourd'hui, vous constatez que l'avant-bras et la main droite conservent seulement une très légère atrophie; mais tous les mouvements du coude s'effectuent à la perfection, la flexion et l'extension se font complètement. Les fonctions du médian sont intégralement rétablies. Pourtant la pression sur ce nerf au coude est encore douloureuse. La radiographie montre une reconstitution parfaite de l'extrémité inférieure de l'humérus ; diaphyse et épiphyse sont exactement dans le prolongement l'un de l'autre.

III et IV. — Chez deux autres malades, il s'agit encore de paralysies du médian. L'une, une petite fille, dont je vous soumets la radiographie, avait une ancienne fracture sus-condylienne vicieusement consolidée, avec saillie en avant du fragment diaphysaire de l'humérus. Mêmes troubles de la flexion que dans le cas précédent. Ici une seule incision antérieure permit à la fois de dégager le médian, d'abraser la pointe humérale. Pansement et plâtre en flexion. Aujourd'hui la guérison des troubles nerveux est complète et le résultat fonctionnel des plus satisfaisants : l'extension va jusqu'à 170°, la flexion était déjà à 180° quinze jours après l'opération.

Le quatrième est le garçon que vous voyez ici, Ch..., âgé de 5 ans. Pour lui, nous ne saurions parler de résultat définitif, car il a été opéré il y a seulement 2 jours. Sauf la date de la fracture qui remontait ici à 6 semaines, le cas était identique au précédent; la paralysie du médian, très incomplète, était due à la coudure du nerf sur le bec du fragment diaphysaire. Mais, en outre, l'épiphyse, très déplacée en arrière, déformait beaucoup le coude et gênait considérablement les

mouvements de flexion et d'extension. C'est plus contre les troubles articulaires que contre les lésions nerveuses que j'intervins; une seule incision externe représentant les deux lignes supérieures de la baïonnette d'Ollier nous permit de découvrir l'épiphyse subluxée et de la réséquer. Le médian ne fut pas recherché. Aujourd'hui la plaie de la résection est réunie ; on imprime au coude des mouvements très suffisants ; dans la zone du médian, tout est rentré dans l'ordre.

V, VI et VII. Enfin, dans le cinquième, le sixième et le septième cas, il s'agissait de paralysies radiales. L'une survint en cours de traitement, sous le plâtre, au sixième jour après la réduction, et persista deux mois, chez une petite fille atteinte de fracture du condyle huméral. L'électrisation, à elle seule, vint à bout de cette paralysie, aujourd'hui guérie depuis plusieurs mois.

Chez le sixième malade, un jeune garçon, la paralysie apparut 40 jours après la fracture et vingt jours après la réduction. Il faut dire qu'une semaine avant son entrée à l'hôpital l'enfant avait été soumis à des manœuvres de rhabillage et qu'il présentait dès ce moment-là un véritable épaississement de la région condylienne de l'humérus. Au bout de cinq semaines, devant l'échec de l'électrisation et devant l'apparition de la réaction de dégénérescence, comme d'autre part la saillie de l'épiphyse humérale en avant et en dehors limitait la flexion du coude à 110°, le 10 mars 1903 une intervention libératrice et orthopédique est décidée. Le radial est découvert à sa sortie de la gouttière de torsion ; il apparaît rouge, épais, englobé dans des tissus musculo-périostiques qui l'accolent au fragment huméral supérieur. Plus bas le nerf passe sous la pointe externe de ce fragment qui le coude sur son arête. Le nerf, dégagé avec précaution, est protégé par un écarteur; puis au davier-gouge on abrase toute la portion osseuse en saillie sur le bord externe du cal. Le radial est enfin inclus dans un canal musculaire épicondylien qui le met à l'abri d'une nouvelle réaction périostique. Plâtre en flexion.

Dès le lendemain, quelques mouvements apparaissent déjà dans la sphère du radial; huit jours plus tard, la paralysie sensitive du radial a beaucoup rétrocédé. Pendant trois semaines, l'amélioration ne progresse plus beaucoup ; puis au

bout d'un mois elle s'accentue très rapidement. Le 4 mai, l'enfant part en excellent état ; la flexion atteint 45°, l'extension 130°. Les fonctions du radial sont rétablies.

Actuellement, les fonctions du radial sont totalement rétablies. Les mouvements du coude ont retrouvé à peu près toute leur intégrité. Les parents nous écrivent : « L'enfant se sert de son bras comme avant l'accident. »

Enfin, le septième cas nous arrêtera peu : c'est encore une paralysie radiale apparue, celle-ci, après ostéotomie avec reposition sanglante pratiquée par un chirurgien qui voulait corriger le cal vicieux d'une fracture sus-condylienne. Vingt jours après l'intervention, de la parésie musculaire commença à se manifester dans le domaine du radial, puis la paralysie s'établit complète, sensitive et motrice. Un mois plus tard, je voyais l'enfant, avec une paralysie absolue, que l'électrisation n'avait pas du tout améliorée. Réaction de dégénérescence constatée deux mois après par un médecin électro-thérapeute qui conseille l'intervention sanglante, déjà proposée par nous. La famille s'y refuse. Et pourtant la radiographie autant que le palper direct montrent que l'on aurait une action certaine sur les troubles nerveux en abrasant une énorme jetée osseuse qui coiffe l'épicondyle et refoule le nerf en dehors.

En résumé, sur 11 fractures de l'extrémité inférieure de l'humérus, sept fois nous avons constaté des troubles nerveux.

Dans cinq cas il s'agissait de fractures anciennes vicieusement consolidées ; dans deux cas de fractures récentes, dont une soumise au rhabillage. Trois fois le médian fut intéressé par le bec du fragment diaphysaire déplacé en avant et en bas dans un foyer de fracture sus-épiphysaire ; quatre fois le radial fut lésé dans des fractures dont trois au moins intéressaient le condyle de l'humérus.

Dans un cas, le radial sectionné fut au bout de trois mois avivé et suturé bout à bout, avec un résultat parfait au point de vue sensitif et moteur.

Dans quatre cas, deux fois le médian et deux fois le radial furent libérés de leurs adhérences et de leurs agents de compression ostéopériostique. La guérison survint également.

Une fois la paralysie radiale, apparue sous le plâtre de réduction, guérit d'elle-même par l'électrisation.

Dans le dernier cas, les parents de l'enfant se refusèrent à une intervention libératrice.

Dans trois cas, l'intervention fut commandée par la constatation de la réaction de dégénérescence commençante ou établie ; dans les trois autres, l'opération fut dirigée autant contre des cals vicieux que contre les troubles nerveux. Nous ajoutons cependant que ces résections orthopédiques eussent été ajournées à plus tard, dans l'espoir d'une amélioration spontanée, telle qu'on l'observe si fréquemment dans ces cals vicieux de l'enfance, si les lésions nerveuses n'avaient pas été une nouvelle indication d'opérer plus tôt.

M. Vincent. — Je suis très émerveillé des cas que vient de nous rapporter M. Bérard. Émerveillé de voir qu'un radial sectionné et secondairement suturé a pu cependant reprendre toutes ses propriétés physiologiques. Nous ne sommes pas habitués à de pareils résultats, et pour ma part je n'en connais point de semblable.

Je suis étonné aussi du grand nombre de cas de lésions nerveuses compliquant les fractures du coude que nous rapporte M. Bérard. J'ai observé un très grand nombre de fractures du coude chez les enfants, et cependant ces complications nerveuses ont été pour moi absolument exceptionnelles. Est-ce qu'on traiterait mal actuellement ces déplacements articulaires ?

Cependant, depuis que M. Laroyenne nous a montré les avantages de la méthode des positions successives en flexion et en extension, la thérapeutique de ces fractures est bien réglée. Il faut donc encore insister sur la nécessité absolue de pratiquer l'anesthésie chez tous ces enfants pour pouvoir réduire et bien réduire. Je demanderai à M. Bérard comment le radial était sectionné.

M. Vallas. — Je me rattache absolument aux conclusions de M. Vincent en ce qui concerne la rareté du retour *ad integrum* des section nerveuses. Personnellement, j'ai souvent tenté la suture des nerfs et sans succès au point de vue de la motricité. Je suis donc très étonné et très heureux du résultat obtenu par M. Bérard.

Lorsque j'eus l'occasion de parler de ces fractures du coude, à propos du rapport sur un cas communiqué par M. Gaudier, de Lille, j'ai insisté sur la difficulté extrême qu'on éprouve presque toujours à réduire ces fractures, malgré les pressions énergiques exercées à l'aide des pouces sur le fragment inferieur. Transporté en arriere et en haut, il est très difficile de le remettre en face du fragment inférieur Il faut de la force, de la patience. Inutile de dire que ces manœurres doivent être exécutées sous l'anesthésie. C'est une vérité banale pour tout chirurgien.

Quant à la position dans laquelle on doit immobiliser, je ne la crois pas immuable, et je ne suis pas absolument de l'avis de M. Vincent sur ce point. Il ne faut pas être exclusif. Il est certain que souvent la position dite de Laroyenne-Berthomier réalise bien la coaptation. Mais il n'en est pas toujours ainsi, et c'est pour cela que je n'ai pas de préférence exclusive, j'immobilise dans la position la plus apte à maintenir la réduction.

Ainsi, dernièrement, chez une femme qui présentait simultanément une fracture transversale de l'extrémité inférieure de l'humérus avec luxation en arrière des os de l'avant-bras, je n'ai pu avoir une bonne réduction qu'en immobilisant en flexion et pronation forcées.

M. Bérard. — Je répondrai à M. Vincent que si les résultats ont été si médiocres dans le traitement primitif de ces fractures, c'est que pour la plupart, avant de nous être amenés, ces enfants avaient été soignés à la campagne et presque toujours par des rebouteurs. Toutes les fractures anciennes qui nous sont venues du dehors étaient naturellement vicieusement consolidées. D'ailleurs, je ne crois pas plus que M. Vallas à l'excellence pour tous les cas, de l'extension primitive, puis alternée à la flexion dans les fractures de l'extrémité inférieure de l'humérus. J'ai usé chez mes malades, soit de l'extension, soit de la flexion primitive, après avoir réduit soigneusement le déplacement sous anesthésie ; j'ai contrôlé à diverses reprises au moyen de la radiographie les progrès réalisés dans les diverses étapes de traitement ; et j'ai eu malgré tout assez souvent des réductions incomplètes. Heureusement les résultats s'améliorent beaucoup par la suite, grâce à l'usure progressive des saillies osseuses anormales par les mouvements de la jointure. M. Müller, d'après les cas de M. Nové-Josserand, autant que par les miens propres, estime que la formule d'immobilisation, soit en flexion, soit en extension, ne saurait être unique : elle varie suivant chaque cas, d'après le degré et le sens du déplacement, sans que là encore on ne puisse rien préciser. En tous cas la réduction soigneuse sous anesthésie, par des manœuvres parfois énergiques, est indispensable.

Quant à la suture tardive du radial et la guérion totale qui a suivi, je m'étonne que MM. Vincent et Vallas en contestent la possibilité ; les termes de l'observation rédigée par mon interne M. Horand de suite après l'intervention pour laquelle il m'avait assisté, ne laissent place à aucun doute ; les deux bouts du nerf furent avivés, complètement libérés de leurs moyens d'union fibreux, puis suturés au catgut avec leur gaine. D'ailleurs M. Nové Josserand, dans la thèse de Bellissen, a rapporté un fait analogue de suture tardive du radial, suivie de guérison ; et dans un cas de Klarès, comme dans le mien, le radial sectionné par un fragment de fracture supra-condylienne, fut avivé, suturé : la guérison totale fut obtenue. Il s'agit donc de faits rares, à la vérité, mais qui n'ont rien de miraculeux ou même d'inédit.

M. Tixier. — Dans la description des lésions du nerf radial que vient de nous faire M. Bérard, j'ai cru absolument reconnaître celles que j'ai constatées dernièrement chez une jeune fille frappée de paralysie du cubital. Cette malade atteinte d'arthrite tuberculeuse du coude a été opérée à plusieurs reprises par M. Albertin. Dans le cours de sa maladie surviennent brusquement des complications nerveuses du côté du cubital : griffe cubitale, paralysie, perte de la sensibilité, atrophie considérable.

Quand je vis la malade, je me proposais simplement par une incision d'aller constater l'état du nerf. Je le trouvai englobé dans un tissu cicatriciel dur et résistant. Il présentait un volumineux névrome, était rouge et tuméfié. Je le libérai avec soin. Mais, presque contre mon attente, car les lésions dataient de plus d'une année, le résultat fut merveilleux : la paralysie a disparu ; il ne persiste que de l'atrophie.

M. Bérard. — J'ai déjà fait remarquer que les deux extrémités du nerf radial sectionné étaient le siège de névromes réunis par quelques simples fibres de tissu fibreux.

*
* *

HYPOSPADIAS SOUS-BALANIQUE TRAITÉ PAR LA MÉTHODE DE BECK-VON-HACKER : RÉSULTAT DÉFINITIF.

M. Tixier. — Ce jeune homme, âgé de 17 ans, présentait un hypospadias sous-balanique. L'orifice anormal de l'urètre était placé à un travers de pouce environ du sillon balano-préputial. C'était un simple pertuis très rétréci qui avait amené un peu de dilatation rétrograde de l'urètre. Le gland avait la déformation habituelle avec une large fente inférieure représentant l'abouchement ordinaire de l'urètre.

Le jeune garçon, au moment de faire son entrée dans la vie amoureuse, est venu me demander si je ne pourrais pas lui donner un organe plus utile et plus esthétique, et j'ajouterais encore moins dangereux au point de vue de la contagion. J'ai cru devoir lui promettre un résultat satisfaisant en employant le procédé de Beck-von-Hacker. Pour mettre toutes les bonnes chances de mon côté, je demandai à mon collègue M. Nové-Josserand, si expert en la matière, de me donner son avis. Il me répondit que la dissection de l'urètre avec élongation était indiquée.

Le 29 juillet, je pratiquai cette intervention. Je disséquai l'urètre en le séparant du corps caverneux sur une longueur de

4 centimètres au moins et je le fixai dans la gouttière avivée du gland. Cette gouttière fendue largement me paraissait si propre à recevoir le canal, que je me rattachai à cette manière de faire, qui est celle de Beck. Je suturai donc les deux lèvres du gland par dessus l'urètre, dont le calibre était maintenu par une sonde à demeure. Pendant quatre jours le résultat fut parfait, mais, brusquement, une érection solide, — le malade a 18 ans, — fit sauter mes sutures : mon travail était détruit. L'urètre revint se fixer dans sa position première, tandis que la fente taillée dans le gland s'oblitérait complètement.

J'attendis la cicatrisation complète, et je proposai à mon malade une deuxième tentative. J'étais instruit par l'expérience. Je jugeais qu'il ne fallait pas mettre de sonde à demeure et qu'il était préférable de fixer en plein gland l'urètre disséqué. Marwedel, du reste, dit que dans ce cas la deuxième opération assure mieux le succès et plus facilement.

Le 5 octobre, nouvelle opération. Incision en raquette dont la bouche entoure l'orifice anormal de l'urètre et dont la queue se prolonge sur la face inférieure de la verge. Dissection très soigneuse et très prolongée en bas de l'urètre, sur 5 ou 6 centimètres au moins; à ce moment, la verge est réellement bifide : en bas l'urètre avec son tissu spongieux ; en haut le corps caverneux coiffé du gland.

Avec un gros trocart je transperce le gland en son milieu, mais un peu sur son dos. J'élargis au bistouri le tunnel et j'attire dans son intérieur l'urètre que je fixe à l'aide de trois points au crin de Florence. Les enveloppes de la verge sont suturées par dessus l'urètre en laissant une soupape de sûreté au point déclive pour l'écoulement du sang.

Pas de sonde. De la poudre de talc et de bismuth. Aucun pansement.

Le jeune malade est engagé à uriner debout, à se promener pour éviter les érections. Le résultat est parfait. Pas de complications, les fils sont enlevés au septième jour ; la miction est normale.

J'ai cru intéressant de vous montrer ce malade parce que la difficulté d'obtenir un bon méat glandaire chez les hypospades est grande. Tous les chirurgiens ont rencontré de ces difficultés extrêmes pour l'hypospadias sous-balanique. Le procédé de von Hacker semble capable d'assurer une guérison parfaite.

De plus, il est exceptionnel d'opérer des hypospades de cet âge ; dans la thèse de Calvet si complète on ne trouve aucun malade ayant dépassé 14 ans. Mon malade en avait 17. A cet âge, les érections gênent les sutures et peuvent les détruire.

M. Rochet. — J'avais déjà eu l'occasion d'examiner ce malade que m'avait montré M. Tixier. Je l'ai vu uriner devant moi et j'ai constaté que le résultat fonctionnel était parfait. Ceci nous montre donc que pour les hypospadias antérieurs cette méthode est capable de nous assurer une guérison absolue. Cela semble aussi applicable aux hypospadias péniens, où elle entre en parallèle avec le procédé Nové-Josserand-Rochet. Mais elle n'est plus applicable aux fistules périnéales. Dans ce cas l'élongation de l'urètre est impossible ; il faut faire une autoplastie, et alors les procédés que nous avons découverts, M. Nové-Josserand et moi, sont seuls capables de réussir.

M. Bérard. — Le résultat obtenu par M. Tixier est des plus satisfaisants, il persistera Je crois d'ailleurs qu'il l'eût obtenu d'emb ée, et qu'il aurait évité son premier échec s'il n'avait pas placé de sonde à demeure après sa première opération suivant Beck-von-Hacker. Il est facile de comprendre qu'en dehors même de toute infection, l'urètre balanique nouvellement transplanté et dont la vascularisation propre a été réduite au minimum, se trouve voué au sphacèle s'il est étranglé entre le gland perforé et distendu par son passage et la sonde rigide.

Plus que les érections, la sonde à demeure est redoutable : elle me donna d'ailleurs deux échecs dans les deux premiers cas où j'employai chez l'enfant le Beck-von-Hacker. Depuis, je m'en suis passé; les malades ont uriné d'emblée par leur nouvel orifice balanique et ils ont guéri.

Je pourrai vous présenter prochainement mon dernier opéré, qui est encore à la Charité, et chez qui j'ai fait ce que M. Tixier pourrait encore tenter sur son malade, pour rendre complètement au pénis ses apparences normales. Une fois l'urètre reconstitué, j'ai fendu transversalement le segment préputial qui s'étalait sur la face dorsale de la verge, et suivant la méthode de Lefort, j'ai ramené la jugulaire ainsi obtenue sous le collier du gland.

M. Tixier. — Je suis bien certain que la sonde à demeure ne vaut rien pour assurer la coaptation de l'urètre au nouveau méat. Je crois qu'elle n'agit pas tant en mortifiant les tissus qu'en déterminant une urétrite, et par suite la suppuration des fils qui sont chargés de maintenir l'urètre dans sa nouvelle position. Si le malade le désire je me propose de lui modifier son prépuce comme l'a dit M. Bérard, et de lui ramener ainsi sous le cou ce jabot qu'il porte actuellement sur la nuque.

*
* *

MOUVEAUX PROCÉDÉS DE PANSEMENTS : BANDES ADHÉRENTES (LEUCOPLASTES) ET PAPIER SIMILI-COTON.

MM. VILLARD et CAVAILLON. — Je désire attirer l'attention de la Société sur certains procédés de pansement sinon nouveaux, du moins non utilisés à notre connaissance en France, et qui nous ont été rapportés des cliniques allemandes par notre excellent interne M. Cavaillon.

Il s'agit de bandes collantes, spéciales, connues en Allemagne sous le nom de *leucoplaste:* elles sont utilisées depuis plusieurs années dans les hôpitaux allemands et suisses.

Ces bandés sont enduites d'une pâte à base de caoutchouc; sur l'une de leurs faces elles adhèrent à la peau facilement, de suite, sans chauffage préalable. Leur application n'amène sur l'épiderme aucune irritatation ni vésication. Quand on les enlève, leur ablation n'offre pas de difficulté, à condition de les dérouler sans tirer. En cas d'adhérence trop forte aux poils ou à la peau, un goutte d'éther ou de benzine arrive à dissoudre très facilement la pâte adhésive.

Ces bandes sont en rouleau de 5 mètres de longueur, les largeurs varient de 1 cent. 1/2 à 5 cent.

L'application est des plus simples. Nous avons fait faire des pansements réduits à quelques épaisseurs de gaze, un peu de coton, le tout recouvert extérieurement par une feuille de lint, dont les bords dépassent d'un centimètre environ l'épaisseur de gaze. Ce pansement est appliqué sur la plaie et fixé par des bandes de leucoplaste de 3 cent. 1/2 qui sont appliquées en cadre. La moitié de la largeur de la bande collante empiète sur le lint, l'autre moitié sur la peau, puis quelques bandes collantes transversales assurent la solidité du pansement. Pour les laparotomies on peut joindre par dessus un bandage de corps.

Ce pansement simplifié nous a paru présenter des avantages sérieux dans le traitement de toutes les plaies opératoires aseptiques, en particulier dans les plaies de laparotomie ou de hernie.

On a ainsi une plaie complètement isolé, on ne voit plus, comme avec les anciens pansements, aux grandes épaisseurs de coton, les poussières et les débris divers s'insinuer entre la

peau et les bandes relâchées ou déplacées, la plaie est *lutée* pour ainsi dire. D'autre part, ce pansement n'est pas imperméable, l'air y pénètre et y pénètre filtré grâce au *lint* et à la gaze.

Un autre avantage est constitué par la rapidité de son application et de son enlèvement. Les malades sont beaucoup plus à l'aise, et ne supportent pas ces épaisseurs considérables de coton, si pénibles en été surtout.

Enfin, et cela est appréciable pour les chirurgiens, celui-ci peut à chaque instant, sans défaire la plaie, sans l'exposer à des contages, voir l'état de l'abdomen après une intervention.

Ce pansement nous a paru des plus pratiques pour les plaies de la face, du dos et de toutes les régions où il est difficile, sans de nombreux tours de bande, de faire tenir des pièces de pansement.

Par contre, toute plaie infectée, toute plaie susceptible de saigner ou réclamant une compression un peu énergique, ne relèvent guère de ce procédé.

Une dernière considération nous a poussés à vous faire cette présentation : il s'agit du côté économique.

Le pansement ainsi compris supprime presque tout le coton, et la totalité des bandes en gaze. Dans un pansement de laparotomie ou de hernie, c'est là une économie appréciable, si l'on compte une quantité de coton utilisée d'ordinaire, soit pour recouvrir la plaie, soit pour fixer les sous-cuisses. Dans notre service de l'hôpital de la Croix-Rousse, nous avons pu faire baisser la consommation du coton de moitié.

Ces considérations, soit médicales, soit économiques, nous ont engagés à vous présenter ces produits dont l'emploi nous a paru pratique. Son usage en Allemagne depuis des années, la pratique que nous en avons acquise, nous ont montré qu'il s'agit là d'un procédé susceptible de donner aux malades un pansement plus léger, plus sûrement aseptique, et de réaliser dans tous les services de chirurgie une réduction de dépense appréciable (1).

(1) Cette année même, dans le *Lyon Médical*, M. Carrel parle de pansements analogues utilisés depuis deux ans, par M. Chavigny, auquel il en attribue l'idée. En Allemagne on se sert de ceci depuis plus de quatre ou cinq ans au moins, d'une façon absolument courante.

Nous vous présentons également un produit qui est utilisé en Allemagne à la place du coton. Ce produit est un papier extrêmement fin et gaufré, fait avec de la fibre de bois. Il est très léger et très absorbant, se stérilisant facilement. Il est préféré au coton en Allemagne à cause de la modicité du prix. En France, ce produit revient à un prix plus élevé que le coton, et dans ce sens sa substitution au premier ne paraît pas s'imposer. Nous avons essayé cependant ce pansement à l'hôpital de la Croix-Rousse, et il nous a donné d'excellents résultats.

M. Vincent. — Et pourquoi n'userait-on pas de bandelettes de diachylon au lieu d'une bande de leucoplaste ?

M. Villard. — J'ai essayé le diachylon, j'ai employé des pansements au collodion les résultats ont toujours été déplorables.

Séance du 24 novembre 1904.

Présidence de M. Horand.

M. Tixier, secrétaire, lit le procès-verbal de la précédente séance. (Adopté).

*
* *

TROUBLES NERVEUX DANS LES FRACTURES DE L'EXTRÉMITÉ INFÉRIEURE DE L'HUMÉRUS.

A propos du procès verbal :

M. Nové-Josserand. Je suis surpris de l'étonnement manifesté par M. Vincent, au sujet de la fréquence des complications nerveuses dans les fractures de l'extrémité inférieure de l'humérus chez l'enfant. Comme M. Bérard, et dans la même proportion, j'ai relevé ces complications, du côté du médian, du radial, ou du cubital.

En général, on trouve le nerf adhérent au périoste, aminci, vascularisé. Au-dessus de l'enclavement, existe un renflement en névrome ; au-dessous le nerf est aminci. Dans ces cas, la libération simple du nerf suffit pour amener une guérison complète.

Pourtant, dans quelques cas, heureusement plus rares, il peut y avoir destruction d'un segment du nerf, comme dans la première observation de M. Bérard. Et alors il faut suturer les deux bouts, ainsi qu'il l'a fait, même lorsqu'on intervient tardivement. Dans le fait personnel, qui a été rapporté ici et dans la thèse de Bellissen, j'avais eu à réparer une section du radial par contact d'un séquestre ostéomyélitique; le bout inférieur du nerf était si atrophié que j'eus beaucoup de peine à le suturer au bout supérieur. Et pourtant, au bout de 4 à 5 mois, toutes les fonctions du radial avaient recouvré leur intégrité. Cette moyenne de 3, 4 à

5 mois est celle que l'on indique d'ordinaire pour la régénération après suture d'un nerf dans la région du coude.

M. Gangolphe. Dans la plupart des cas de lésion nerveuse au voisinage d'un foyer de fracture, il suffit en effet de libérer le nerf adhérent, sans détruire le tissu d'apparence fibreuse et stérile, qui unit parfois les deux segments renflés en nevrome, si le nerf n'a pas été complètement sectionné.

A cette occasion, je rappelle qu'il y a deux ans, sur les indications radiographiques de M. Destot, j'ai eu à intervenir pour une paralysie radiale obstétricale chez un enfant de 28 jours. J'ai trouvé le nerf tendu, soulevé par un cal récent; j'ai dégagé le nerf et me suis bien gardé de toucher au cal pour éviter un nouvel enclavement, par réaction périostique.

Quand la section du nerf est totale, il est indispensable de suturer les deux bouts avivés, car alors le tissu fibreux qui les unit n'établit pas de continuité suffisante pour amorcer la régénération. Dans un cas de fracture avec pseudarthrose des os de l'avant-bras, compliqué de paralysie radiale, après suture des os, il m'a été impossible de suturer les deux bouts du nerf qui n'étaient en continuité l'un avec l'autre que par l'intermédiaire d'une même bande de tissu fibreux. La perte de substance était de deux centimètres entre les deux bouts. Aucune amélioration ne s'est produite.

*
* *

A PROPOS DU TRAITEMENT DE L'HYPOSPADIAS.

M. Nové-Josserand. Je connaissais le malade de M. Tixier, qui avait bien voulu me demander mon avis à son sujet, avant de l'opérer.

Je regrette de n'avoir pu juger moi-même du résultat, qui semble parfait.

Ainsi que l'ont dit MM. Tixier et Bérard, dans le procédé Beck von Hacker, l'emploi de la sonde à demeure est à condamner; cette sonde détermine presque fatalement, par urétrite et compression, le sphacèle de la portion d'urètre transplantée.

En général la guérison est merveilleuse après le Beck von Hacker. Il n'est cependant pas exceptionnel d'enregister des échecs partiels, car l'urètre une fois disséqué est très mince; sous l'influence des tractions destinées à le faire passer dans le gland perforé, il s'amincit encore; de sorte que si une suture vient à lâcher, il se forme facilement une fistulette à la base du gland.

Pour remédier à cet inconvénient, j'ai pris l'habitude de ne pas poursuivre la libération de l'urètre jusqu'au ras du méat hypospade; mais de laisser en trop une bandelette de peau adhérente à ce méat, en empiétant

un peu dans la dissection sur les téguments de la face inférieure de la verge. Le résultat est alors beaucoup plus sûr.

Quelles sont les limites des lésions auxquelles convient le procédé de Beck von Hacker ? Chez les enfants, il ne faut pas chercher un allongement de l'urètre supérieur à deux centimètres ; tout hypospadias situé à un centimètre en arrière de la couronne du gland, doit être traité par les autres méthodes, en particulier les diverses greffes cutanées totales, ou épidermiques, suivant mon procédé ou celui de M. Rochet.

Si, en effet, l'urètre se prêtait à une traction de plus de deux centimètres, le résultat ne serait obtenu qu'au prix de l'incurvation de la verge.

*
* *

PRÉSENTATION D'IMAGES CYSTOSCOPIQUES.

M. Rochet. — Je fais passer sous les yeux de la Société une série d'*images cystoscopiques* recueillies dans mon service et dessinées à l'aquarelle d'après nature, au moment de l'examen cystoscopique, par M. Gallet, élève du service, qui y a mis tout le soin et toute l'adresse désirables.

Ces images sont triées parmi celles qui représentent les lésions viscérales les plus fréquemment observées en clinique, et offrent les aspects les plus typiques de ces lésions.

Voici d'abord quelques images représentant l'*aspect normal de la muqueuse vésicale*, avec sa teinte orangée pâle, et sans d'autres détails que quelques fines arborisations vasculaires à sa surface. Puis quelques images montrant l'image dite « *du croissant* » formée par la projection du contour de l'orifice urétro-vésical sur le champ vésical lui-même. Enfin des images montrant les orifices uretéraux.

A côté de ces images de muqueuse vésicale normale, on voit des *images de vessie enflammée*. L'inflammation se traduit soit par une vascularisation anormale, avec aspect de vaisseaux gros et nombreux rosant la muqueuse si pâle normalement, soit par une rougeur foncée de tout le champ cystoscopique, soit même par des exsudats hémorragiques infiltrés dans la muqueuse, ou plaqués sur elle sous forme de petits caillots. Un bel exemple en est fourni ici sur l'image qui représente ces ulcérations tuberculeuses autour desquelles on voit dans la zone congestive péri-tuberculeuse ces exsudats hémorragiques.

Voici maintenant des images représentant l'*aspect de vessies à colonnes, à cellules*, qu'on observe couramment chez les vieillards, et voici aussi les aspects divers que présentent les déformations de l'orifice urétro-vésical (c'est-à-dire du croissant) sous l'influence de l'hypertrophie sénile de la prostate, et en particulier des saillies formées aux dépens du lobe moyen de la glande.

Puis viennent des dessins reproduisant diverses *ulcérations tuberculeuses*. On les voit surtout groupées sur le plancher vésical, sous forme d'amas plus ou moins larges, parfois comme un petit semis de granules, tous jaunes, parfois comme des pertes de substance ronde, comme taillées à l'emporte-pièce, à fond recouvert de pus jaunâtre ou brillant, ou encore recouvert d'ulcérations plus larges, plus diffuses, et ravinant plus ou moins la muqueuse.

En voici quelques-unes qui siègent autour des orifices urétéraux.

A côté de ces images de la tuberculose, je fais passer sous vos yeux des images reproduisant l'image de deux petits *calculs vésicaux*, dont l'un était situé, chez un prostatique, tout à fait derrière la prostate, dans le bas-fond, et dont l'autre apparaît avec sa blancheur et son éclat un peu brillant, caractéristique, derrière un gros nuage de mucus qui l'environne.

Enfin, voici des *tumeurs vésicales*. Les images représentent, soit des tumeurs siégeant loin de la prostate, primitivement nées sur la muqueuse vésicale elle-même, soit de grosses masses végétantes du plancher vésical, dont l'une est fournie par un carcinome prostatique propagé à ce plancher.

En voici une qui représente une ulcération épithéliale du col lui-même, ayant mangé une bonne partie du pourtour de l'orifice urétro-vésical.

Je n'ai pas pu vous montrer de tumeurs bénignes, ni de simples papillomes. Je n'ai pas encore pu en observer moi-même l'image bien nette de ces lésions, car elles saignent facilement et la présence de ce sang nuit beaucoup à la netteté de l'image cystoscopique.

*
* *

DEUX NOUVEAUX INSTRUMENTS : 1° CISEAUX A L'EMPORTE-PIÈCE, HÉMOSTATIQUES; 2° ANGIOTRIBE RÉDUCTEUR DE PÉDICULE.

M. R. CONDAMIN. — Ces deux instruments, destinés, l'un à sectionner les tissus tout en broyant les bords de la section pour en assurer l'hémostase, l'autre simplement à réduire les pédicules à une mince lame élastique sur laquelle portera une fine ligature, reposent sur le principe de la multiplication de la force aux mors par une double articulation interposée entre ceux-ci et les branches de préhension. Un coup d'œil jeté sur les figures ci-jointes rendra compte, mieux qu'une description, de ce mode d'action.

Nous avons eu pour but, tout d'abord, d'avoir deux instruments faciles à manier et ne présentant qu'un poids minime. Pour cela, nous avons dû renoncer à certaines multiplications articulaires incontestablement plus puissantes, mais donnant aux instruments qui en sont munis un poids qui les rend difficilement maniables. Néanmoins, étant donnée la différence de longueur des leviers, qui est comme 1 est à 10 pour les ciseaux, et comme 1 est à 15 pour l'angiotribe réducteur de pédicule, nous voyons qu'une pression de 10 kilogs aux anneaux, ce qui est peu, donnera aux mors un pouvoir de section et d'attrition de 100 et 150 kilogs. Ceci est parfaitement suffisant pour des instruments devant surtout trouver leur application dans la sphère génitale interne de la femme.

1° *Ciseaux à l'emporte-pièce hémostatiques.*

Ces ciseaux, dont nous avons fait construire plusieurs modèles, droits, courbés sur le plat, plus ou moins puissants, ont leur surface de section et d'hémostase consécutive actionnée par le double levier décrit ci-dessus et représentés par la figure 1.

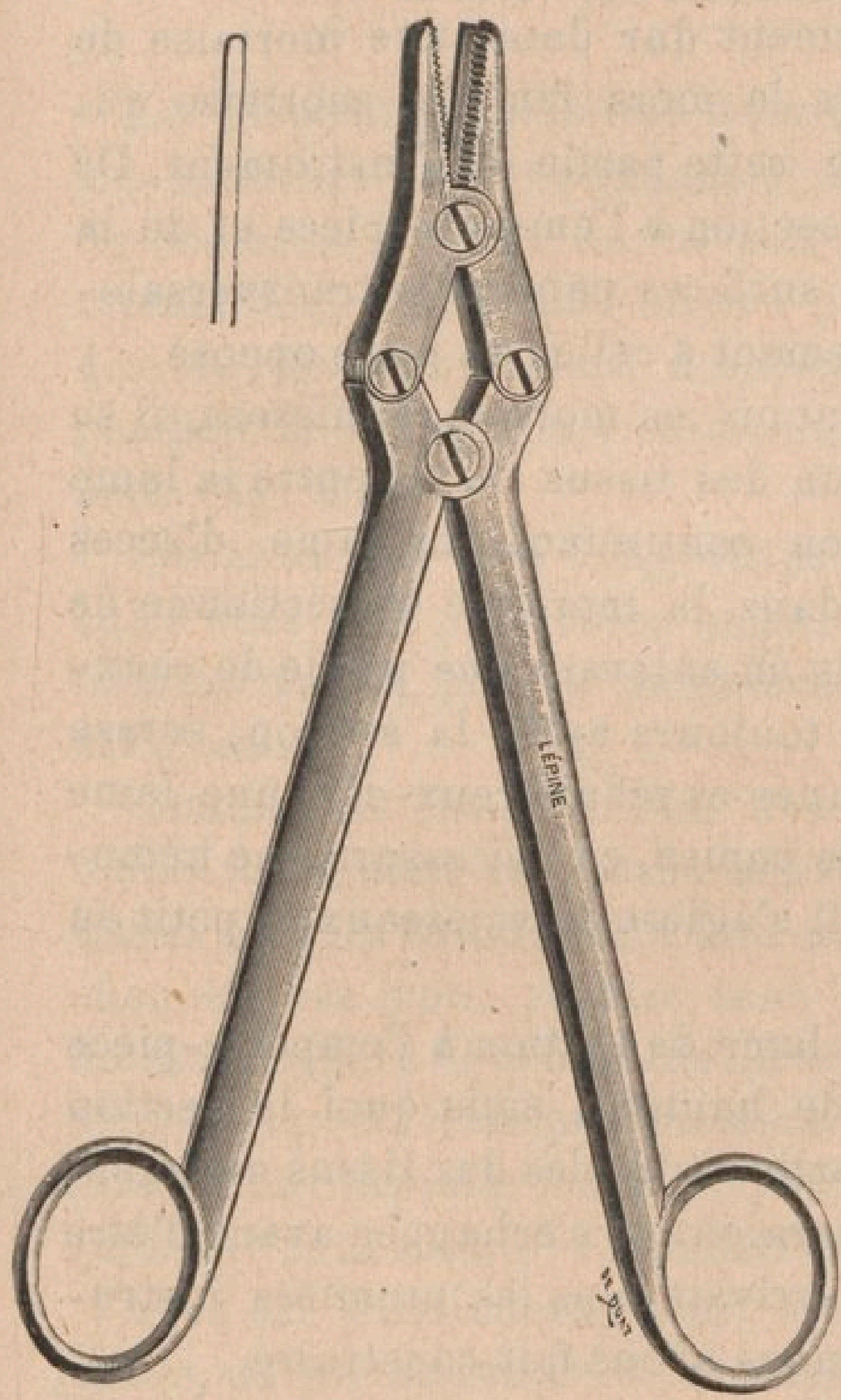

Fig. 1.



Fig. 3.

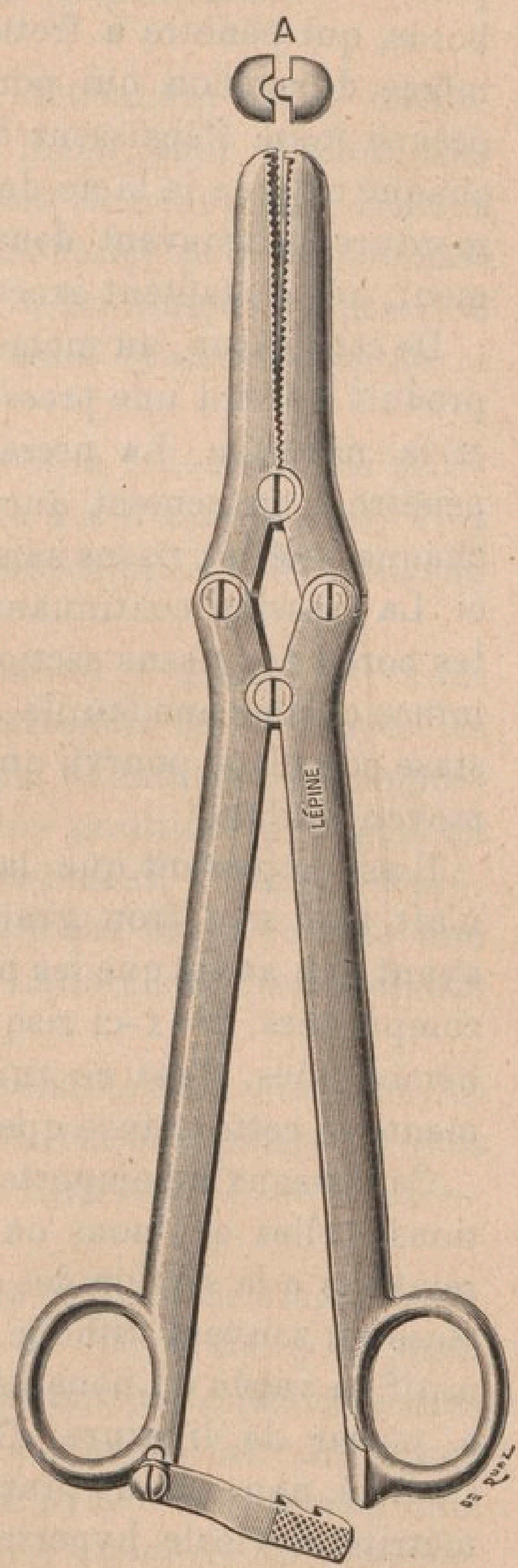

Fig. 2.

L'un des mors, que l'on pourrait appeler mâle, est composé d'une lame taillée à angle parfaitement droit sur ses bords, qui pénètre à frottement dur dans une mortaise de même dimension qui porte le mors femelle, mortaise qui occupe toute l'épaisseur de cette partie de l'instrument. De chaque côté de la lame de section à l'emporte-pièce et de la monture se trouvent deux surfaces cannelées transversalement, qui s'adaptent exactement à celles du mors opposé.

De cette façon, au moment où les mors se réunissent, il se produit d'abord une pression des tissus saisis entre la lame et la mortaise. La pression continuant, la lame d'accès pénètre à frottement dur dans la mortaise et sectionne de chaque côté les tissus saisis en enlevant une partie de ceux-ci. La pression continuant toujours après la section, écrase les bords des tissus sectionnés et réduit ceux-ci à une lame mince comme une feuille de papier, ce qui assure une hémostase complète, pourvu qu'il s'agisse de vaisseaux de petit ou moyen calibre.

Il est important que la lame de section à l'emporte-pièce n'ait pas une trop grande hauteur, sans quoi la section ayant lieu avant que les parties latérales des tissus ne soient comprimées, ceux-ci risqueraient de s'échapper avant d'être hémostasiés. C'est ce qui arrivait dans les premiers instruments de cette nature que nous avons fait construire.

Ces ciseaux à l'emporte-pièce trouveront différentes applications. Celles qui nous ont paru les plus importantes sont relatives à la section des culs-de-sac vaginaux, dont l'hémostase est souvent difficile. Nous avons extirpé un cancer primitif du vagin en nous servant de cet instrument sans avoir à placer de ligature. Dans une autre circonstance, à la Charité, nous avons pratiqué une amputation du col pour métrite cervicale hypertrophique sans avoir vu donner un seul vaisseau, sans avoir placé une seule ligature. Nous croyons également que son application serait heureuse dans l'hystérectomie abdominale pour fibrome, par le procédé de Doyen, dans le temps de la séparation du col des insertions du vagin à son pourtour.

2° *Angiotribe réducteur de pédicule.*

La disposition générale de cet instrument est la même. Les manches sont cependant plus longs, pour obtenir plus de force, et portent au niveau des anneaux une lame à crémaillère, à dispositif un peu particulier pour la commodité du fonctionnement, destinée à maintenir la pression pendant le temps que l'on désire, sans l'intervention de la main (fig. 2).

Les mors qui font l'angiotripsie et la réduction des pédicules sont plus ou moins longs, de 4 à 6 centimètres. Plus ils sont courts, plus la puissance développée à leur niveau est grande.

Comme les ciseaux, l'un des mors, le mâle, est muni d'une lame dont les bords sont arrondis pour broyer les tissus sans les sectionner. Cette lame, au moment du rapprochement des mors, pénètre dans une gouttière plus grande du mors opposé et détermine un écrasement, comme le représente la fig. 3. Il se produit ainsi sur les tissus écrasés une rainure sur laquelle un fil de petit calibre sera parfaitement suffisant pour assurer l'hémostase.

Avec cet instrument, il est impossible de sectionner les tissus, ce qui arrive avec les angiotribes plus puissants dont on se sert rarement, à cause de la difficulté de leur maniement et surtout de leur poids.

Nous en avons fait construire de différentes dimensions, les plus lourds ne pèsent pas plus de 200 à 250 grammes. Les applications de cet angiotribe réducteur de pédicule sont nombreuses. Jusqu'à présent nous les avons fait porter sur la sphère péri-utérine seulement. L'hystérectomie vaginale avec ligature nous a paru plus sûre quand le fil hémostatique porte sur des ligaments larges préalablement réduits de volume.

De même pour les ligatures intra-abdominales, de ligaments larges, de pédicule ovarien, etc. Un fil fin, soie ou catgut, est suffisant alors, et la chose n'est pas indifférente

au point de vue de l'asepsie, toujours plus facile dans ces conditions, et la résorption plus rapide de l'enkystement.

M. Albertin. — J'ai tenté de me servir du ciseau écraseur de M Condamin pour la section d'un ligament large. Mais malgré la pression que j'exerçais sur l'instrument, les tissus sectionnés se sont écartés trop tôt, et leur écrasement ne s'est pas réalisé. Il faudrait qu'un dispositif particulier de cet instrument permît d'écraser d'abord, de sectionner ensuite.

M. Condamin. — Je ne puis être que très flatté en constatant que M. Albertin a bien voulu se servir d'un de mes instruments avant même que j'en aie fait une présentation publique.

Je regrette seulement qu'il en ait tenté l'emploi dans des conditions qui ne sont pas celles où je pense l'utiliser moi-même. Mon ciseau écraseur est manifestement insuffisant pour assurer l'hémostase d'un ligament large pris en masse, surtout quand ces tissus sont soumis, comme le dit M. Albertin, à une forte traction. C'est pour de plus petits vaisseaux et une épaisseur de tissu moindre que j'ai essayé jusqu'à présent de faire du même coup l'*écrasement* et la *section*.

*
* *

TARSECTOMIE POSTÉRIEURE.

M. Gangolphe présente une malade opérée il y a neuf ans, alors qu'elle était âgée de 11 ans, et chez laquelle le résultat fonctionnel est aujourd'hui des plus satisfaisants. Pourtant les lésions tuberculeuses qui avaient nécessité cette intervention paraissaient plutôt justiciables de la désarticulation du pied que de l'ablation de l'astragale et du calcanéum.

Le Gérant, Dr Vallas.

Lyon. — Association typographique, rue de la Barre, 12. — F. Plan, directeur.

Téléphone 18.61

Administration : Rue de la Barre, 12

PARAIT TOUS LES DIMANCHES

ORGANE OFFICIEL

de la Société Nationale de Médecine,

de la Société des Sciences médicales,

Société de Chirurgie,

Société médicale des Hôpitaux de Lyon.

LYON MÉDICAL

Fondé en 1869

ABONNEMENTS :

Pour la France. . . 15 francs
Pour l'Étranger . . . . . 20 —
Pour les Étudiants . . . . . 7 —

PARAIT TOUS LES DIMANCHES

Rédaction : Rue de la Barre, 12

Téléphone 18.61

Séance du 1er décembre 1904.

Présidence de M. Horand.

M. Tixier, secrétaire, lit le procès-verbal de la précédente séance. (Adopté.)

*
* *

TUBERCULOSE DE LA FIN DE L'ILÉON ; ANASTOMOSE ILÉO-SIGMOÏDALE.

M. Patel présente les pièces provenant de l'autopsie d'un malade sur lequel il avait pratiqué, trois mois avant, une anastomose iléo-sigmoïdale, pour un rétrécissement tuberculeux de la fin de l'intestin grêle, amenant une occlusion très prononcée.

Il s'agissait d'un jeune homme de 24 ans, entré le 6 septembre 1904, dans le service du Prof. Jaboulay, pour des troubles intestinaux, dont le début remontait à près d'un an.

Les antécédents, héréditaires et personnels, étaient indemnes, et le malade faisait son service militaire, lorsque, au mois de septembre 1903, il commença à ressentir des douleurs dans la fosse iliaque droite, survenant quelques heures après le repas ; les signes d'obstruction douloureuse apparurent fréquemment et ce jeune homme, dirigé sur un hôpital militaire, fut opéré pour la première fois (mai 1904) par un médecin de l'armée ; une laparotomie fut faite sur le bord externe du grand droit, à droite ; on constata une tuméfaction énorme dans la région iléo-cæcale, et l'incision fut refermée ; la laparotomie avait été purement exploratrice.

L'état du malade s'améliora pendant quelques jours, puis s'aggrava bientôt ; c'est à ce moment qu'il entra à l'Hôtel-Dieu.

A son entrée, le 6 septembre 1904, il se présente, considérablement amaigri, les traits accentués, les yeux brillants et excavés ; il a perdu 26 kilog. depuis le début de sa maladie. Le malade vomit ce qu'il prend, ne peut plus aller à la selle, et éprouve de violentes douleurs dans l'abdomen. La constatation d'une tuméfaction abdominale droite, l'ensemble des signes fonctionnels firent porter le diagnostic de tuberculose sténosante de la fin de l'intestin grêle, avec envahissement possible du cæcum. Aux poumons, quelques craquements aux deux sommets.

Le 15 septembre 1904, j'intervins par une laparotomie sous-ombilicale médiane, découvris la lésion du côté droit ; une anse grêle dilatée plongeait dans la tuméfaction et présentait, vers sa terminaison, quatre rétrécissements serrés. Ne sachant pas à quelle hauteur de l'intestin grêle je me trouvais, je me contentai de faire une anastomose latéro-latérale, avec l'S iliaque, au bouton de Jaboulay.

Suites simples. Pendant une dizaine de jours l'état du malade s'est bien amélioré, le bouton était éliminé au sixième jour ; l'appétit était revenu ; la circulation intestinale s'était rétablie. Mais peu après, l'affaiblissement reparut, le malade reprit une diarrhée incoercible ; ses lésions pulmonaires s'accentuèrent. La mort survint le 1er décembre 1904, soit deux mois et demi après l'intervention.

L'autopsie pratiquée ce matin, sous la direction de M. Tripier, a permis de recueillir ces pièces, que je vous présente en raison de leur intérêt chirurgical.

On peut constater d'abord, que l'intestin grêle est envahi sur une grande étendue, et que le gros intestin est indemne ; depuis la valvule de Bauhin jusqu'à l'anastomose créée sur l'S iliaque ; à ce niveau, on trouve une petite ulcération, d'ordre mécanique ou spécifique.

Il existe sur l'intestin grêle un rétrécisssement très long, allant depuis la valvule de Bauhin jusqu'au point de l'anastomose ; il est irrégulier, tortueux avec des ulcérations. Au-dessus, ulcérations intestinales très développées, les unes transversales et totales, les autres, au niveau des plaques de Peyer, dont elles conservent la forme. Ganglions mésentériques très volumineux. Lésions pulmonaires au 3e degré.

Il s'agit dans cette observation d'une tuberculose de l'intes-

tin grêle en évolution, du type ulcéro-cicatriciel, analogue au cas que M. Bérard présentait récemment à la Société de chirurgie (7 juillet 1904). L'intervention a été trop tardive, car l'intestin paraît avoir été seul envahi au début de la maladie. A cette période, une intervention eût pu être radicale.

Je crois néanmoins que, dans ce cas, l'intervention était justifiée par l'existence des signes d'occlusion; il était impossible de songer à une ablation des lésions, bien qu'elles fussent bien moins avancées au moment de l'opération. Une intervention palliative était seule de mise. Si j'avais pu soupçonner que je n'étais qu'à 25 centimètres du cæcum, sur le trajet de l'intestin grêle, j'aurais fait une exclusion unilatérale, avec implantation terminale de l'intestin grêle dans l'S iliaque, ainsi que l'ont préconisée MM. Jaboulay et Bérard, pour la cure des fistules pyostercorales de la région iléo-cæcale. La stagnation aurait été moins prononcée à ce niveau, et la cicatrisation des lésions peut-être facilitée, car depuis l'intervention on peut constater que les lésions tuberculeuses sont arrivées jusqu'à l'anastomose pratiquée.

M. Goullioud. — Ce sont là des sténoses au cours même d'une tuberculose intestinale en évolution. Les opérations sont le plus souvent alors palliatives, la tuberculose continuant à s'étendre.

Dans deux cas de rétrécissements multiples que M. Goullioud a autrefois publiés, il s'agissait de lésions cicatricielles, chez des femmes de 30 à 40 ans, dont l'affection initiale remontait à de nombreuses années. Dans ces deux cas, les résultats se maintinrent bons, d'une façon pour ainsi dire définitive.

La première, âgée de 33 ans, opérée en novembre 1899, il y a donc cinq ans, a mené à bien, depuis, une grossesse.

La seconde, âgée de 35 ans, fut opérée en avril 1902, par une double entéro anastomose. Deux ans après, elle nous revenait avec des troubles de la circulation du tube digestif. Mais il ne s'agissait pas d'une récidive de ses sténoses intestinales, mais d'une affection tout autre, d'un cancer du pylore, pour laquelle elle subit, avec succès, la pylorectomie. L'examen histologique confirma le diagnostic de carcinome du pylore. Quant aux anastomoses établies précédemment, elles laissaient passer le pouce, refoulant l'intestin dans leur lumière.

Ces deux malades sont donc restées bien guéries de leur affection intestinale, à la suite d'entéro-anastomoses qui leur furent pratiquées.

M. Bérard. — Ce nouveau cas de M. Patel établit une fois de plus combien doit différer le pronostic des sténoses tuberculeuses de l'intestin,

suivant qu'elles sont cicatricielles ou dues à des ulcérations en évolution.

Des quatre malades que j'ai présentés ici, trois sont restés guéris : la première, une petite fille, chez laquelle je m'étais borné à une simple laparotomie pour des rétrécissements multiples de l'intestin grêle avec des masses ganglionnaires mésentériques énormes, n'a plus présenté depuis un an aucun trouble digestif; elle a engraissé de plusieurs kilog. ; le deuxième, un petit garçon atteint de tuberculose cæcale, invaginée dans le côlon transverse, que j'avais simplement désinvaginée, est également guéri depuis près d'un an; le troisième, un homme de 30 ans, chez qui j'avais réséqué, au mois d'avril dernir, le segment iléo cæcal pour une sténose cicatricielle de la fin de l'iléon, a repris, au mois d'août, ses fonctions d'homme d'équipe au chemin de fer.

Par contre, le quatrième malade, que vous avait présenté en mon nom M. Duroux, au mois de juin, a succombé comme le malade de M. Patel, moins de trois mois après l'anastomose intestinale. Il avait eu seulement deux semaines de répit avant le retour de la diarrhée sanguinolente, qui l'a emporté malgré toute médication. Pour ces formes évolutives, qui se rapprochent des tuberculoses médicales, la diffusion des ulcérations est telle, sur la fin de l'intestin grêle surtout, que la résection large proposée par M. Goullioud, me semble inapplicable. Dans mon quatrième cas, c'est plus de deux mètres d'intestin grêle qu'il aurait fallu réséquer, chez un sujet déjà cachectique, opéré en état d'occlusion. Pour ces cas tout à fait défavorables, tant à cause de l'état général que des désordres locaux, on devra sans doute se borner toujours à des interventions rares prudentes, autorisées seulement par l'urgence des accidents (surtout l'occlusion).

M. Goullioud a-t-il fait pratiquer l'examen histologique de la sténose pylorique, qu'il a dû réséquer secondairement chez sa malade? S'agissait-il d'une lésion inflammatoire banale, ou d'une de ces rares lésions tuberculeuses qu'on a récemment décrites au niveau de l'estomac ?

M. Goullioud. — Chez ma malade il s'agissait d'un cancer du pylore; du reste l'examen histologique a été pratiqué.

Lorsqu'on opère des malades atteints de tuberculose de l'intestin grêle en évolution, il y a lieu de faire des entérectomies si l'état général du sujet le permet. On pratique bien cette intervention pour des tuberculoses du cæcum, la même conduite semble être défendable vis-à-vis de ces lésions de l'intestin grêle.

M. Vallas, — Je ne pense pas que lorsqu'il s'agit de tuberculose de l'intestin grêle on puisse pratiquer des entérectomies. Les lésions ne sont pas superposables à celles que nous connaissons au niveau du cæcum. Souvent il existe à distance de très nombreux points malades.

Je peux compléter l'observation de M. Patel en signalant des lésions

intéressantes que j'ai constatées à l'amphithéâtre sur son sujet : il y avait des ulcérations tuberculeuses sur la face interne de l'estomac et au niveau du pylore.

*
* *

FRACTURE DU CUBITUS A LA PARTIE SUPÉRIEURE AVEC LUXATION SECONDAIRE DE L'EXTRÉMITÉ SUPÉRIEURE DU RADIUS ; DÉFORMATIONS CARPIENNES SECONDAIRES.

MM. ALBERTIN et TAVERNIER. — Nous vous présentons une malade atteinte de luxation ancienne de l'extrémité supérieure du radius en avant avec intégrité absolue des fonctions du membre.

A l'âge de 8 ans, sautant d'une voiture en marche, elle tombe sur le dos les deux bras derrière elle ; impotence immédiate complète des deux membres. Elle ne voit pas de médecin, et est traitée par des compresses d'eau de mauve sans immobilisation ni massage. Le bras droit reprit ses fonctions au bout de deux ou trois semaines, le gauche seulement après trois mois.

Cette femme, actuellement âgée de 40 ans, était entrée à la Charité pour une affection gynécologique et avait un résultat fonctionnel si parfait de son accident qu'elle n'attira pas l'attention sur l'état de ses bras que nous avons remarqué par hasard.

Au bras gauche, l'extrémité supérieure du radius est luxée en avant, on la sent nettement un peu au-dessous du milieu du pli du coude. Le cubitus n'a subi aucun déplacement de ses rapports avec l'humérus, mais il présente à l'union du tiers supérieur avec le tiers moyen une déviation légère de son axe, indice d'une ancienne fracture à ce niveau.

Dans l'extension, l'avant-bras est en valgus, il semble que l'extrémité supérieure du radius, n'ayant plus de point d'appui où faire sa butée dans les efforts d'inflexion latérale de l'avant-bras, et tirée d'ailleurs en haut par le biceps, remonte et permet la déviation en dehors de l'avant-bras. Cette déformation peut s'exagérer par la pression, mais ne peut se réduire. Cette ascension du radius se traduit d'ailleurs au poignet par une descente apparente du cubitus dont l'extrémité inférieure est subluxée sur la face dorsale du carpe.

La radiographie vérifie ces lésions et montre en outre une dislocation du carpe bien plus accentuée que ne le faisait prévoir l'examen; les os de la première rangée sont refoulés en masse du côté cubital, le scaphoïde est débordé par l'apophyse styloïde du radius, le semi-lunaire et le pyramidal entrant en rapport immédiat avec le cubitus abaissé et fortement hypertrophié.

Malgré ces lésions si accentuées, les mouvements de flexion et d'extension, de pronation et de supination sont d'amplitude normale et complètement indolores, la force est presque aussi considérable que du côté droit, il y a à peine une atrophie de 1 centimètre sur la circonférence de l'avant-bras.

Le membre droit présente atténuée la même déformation en cubitus valgus qu'il n'avait pas, affirme la malade, avant l'accident; mais il n'y a de ce côté ni luxation, ni fracture. La radiographie montre simplement l'obliquité en dehors et en haut de l'interligne du coude, ce qui explique la déviation ; cette obliquité ne se retrouve pas sur la ligne épitrochléo-épicondylienne qui est bien perpendiculaire à l'axe de l'humérus. Quel peut être l'origine de cette déformation ? Peut-être un trouble d'accroissement du cartilage de conjugaison consécutif au traumatisme.

La possibilité de bons résultats d'une luxation ancienne du radius en avant est connue : le cas de Bouillaud, qui lui-même avait une luxation non réduite du radius, celui de l'officier de cavalerie dont parle Ollier qui faisait du sabre, sont classiques ; il en existe d'autres encore, mais ils sont rares, et l'on n'avait pas en tout cas jamais noté de dislocation carpienne aussi accentuée que chez notre malade.

Les cas malheureux abondent au contraire, comme l'a montré Carrey dans une thèse inspirée par M. le Prof. Poncet, et leur traitement par la résection de la tête radiale est aujourd'hui classique. Pour ne citer que les cas lyonnais, nous rappellerons ceux du Prof. Poncet, celui de M. Albertin, celui de MM. Bérard et Leriche, et le travail de M. Annequin.

Il est difficile de reconnaître exactement les causes de ces différences de résultat, le jeune âge et la mobilisation précoce en semblent les facteurs les plus importants. Cependant notre malade n'avait pas été mobilisée, et d'autre part chez un enfant de 6 ans qui avait été méthodiquement mobilisé pen-

dant plusieurs mois, le résultat fut si mauvais que Schussler dut faire une résection de la tête radiale.

Nous avons présenté cette malade pour deux raisons :

1° L'excellence dn résultat fonctionnel en l'absence de tout traitement de la fracture du cubitus et malgré la persistance de la luxation en avant de la tête radiale.

2° La présence de déformation des extrémités radio-cubitales inférieures et du carpe.

En présence de ces modifications du poignet on peut se demander si elles sont de nature traumatique ou bien si elles résultent de l'adaptation du massif carpien à la statique nouvelle créée par la persistance de la mobilité de l'extrémité supérieure radiale luxée.

Je n'ai vu ces lésions secondaires du carpe signalées nulle part, ni dans la thèse de Carret, ni dans les observations publiées isolément. Nous pensons que ces modifications dans le volume et la situation des os du poignet résultent de ce fait que le radius a une mobiité anormale et que le carpe s'est tassé contre l'extrémité inférieure du cubitus augmentée de volume. Il y aurait là quelque chose d'analogue à ce qui est signalé dans le cas de cubitus curvus.

En résumé, cette observation me paraît présenter un grand intérêt au double point de vue fonctionnel et anatomique. On peut la résumer ainsi :

Persistance de la luxation de la tête radiale chez une femme de 40 ans, cette luxation étant secondaire à une fracture de l'extrémité supérieure du cubitus datant de l'âge de 8 ans.

État fonctionnel remarquablement satisfaisant au point de vue des mouvements de flexion, d'extension, de pronation et de supination.

Déformation secondaire des extrémités radio-cubitales inférieures et du massif carpien par adaptation fonctionnelle de la région.

M. Vallas. — Il est très exceptionnel de voir une luxation de la tête radiale ne rien occasionner comme troubles fonctionnels. Ordinairement il y a de la douleur dans la flexion et le bras est fixé en extension. Ce sont ces douleurs et cette gêne de la flexion qui engagent à opérer.

Quant aux modifications subies par le carpe chez la malade de M. Albertin, elles s'expliquent par l'ascension du radius. Le carpe suit toujours le radius, et puisque ici le radius est remonté, il n'est pas éton-

nant de voir les os du carpe ascensionner à sa suite. Le cubitus a dû se déjeter sur la face dorsale du poignet.

Chez cette femme, cette luxation de l'extrémité inférieure du cubitus se réduit dans certaines positions, et la main se déjette alors davantage du côté radial. Dans ces mouvements de distension on sent des craquements articulaires qui démontrent l'existence d'hyperostoses sur le cubitus : ces hyperostoses le font paraître gros sur la radiographie.

M. Destot. — L'observation de M. Albertin est très remarquable à beaucoup de points de vue, mais son cas n'est pas exceptionnel. J'ai présenté en effet une malade exactement semblable qui était entrée dans le service de M. Mouisset, salle Sainte-Marie, n° 20, pour un ulcère de l'estomac, et qui avait eu dans l'enfance une luxation en avant de l'avant-bras avec fracture du cubitus au tiers supérieur, et un autre blessé entré à la salle Saint-Bruno pour une néphrite et qui avait eu 40 ans auparavant une lésion exactement comparable. Les fonctions de la main et de l'avant-bras étaient intactes. Ces faits démontrent qu'il y aheureusement des grâces pour les fractures de l'enfance et que la Nature se charge de modeler et de reprendre ce qui n'avait pas été corrigé.

Chez les adultes il n'en va pas de même, et on ne trouve pas la même souplesse et la même adaptation, si bien qu'on peut donner comme règle la résection de la tête radiale qui bute et gêne les mouvements de flexion de l'avant-bras sur le bras. Dans un mémoire accompagné de radiographies présenté en 1902 à la Société, j'ai montré que la luxation du radius n'était pas secondaire, et que malgré l'opinion de Staneialesen et de Gérard Marchand, malgré le travail de M. Annequin, il fallait réduire la luxation en avant de l'avant-bras qui était toujours primitive ; que c'était cette luxation qui dominait la question, et que la fracture du cubitus n'était qu'accessoire, et qu'en partant de cette idée on évitait toutes les questions secondaires.

Il existe cependant des cas où chez l'adulte il peut se faire des adaptations, témoin l'observation suivante que M. Nové-Jesserand a pu voir. Un capitaine d'artillerie de Tarbes tombe, il y a six mois, avec son cheval. En se relevant, l'animal lui décoche une ruade : fracture du cubitus avec luxation en avant et légèrement en dehors du radius. On ne réduit pas et le blessé a tous ses mouvements. On constate aujourd'hui que le cubitus fait un angle rentrant très considérable ; que le radius est remonté très haut en avant et en dehors ; que les mouvements de flexion permettent au radius de se luxer en dehors de l'humérus. Les mouvements de pronation et de supination peuvent se faire grâce à une pseudarthrose du cubitus.

La guérison de ces luxations en avant de l'avant-bras avec fracture du cubitus peut donc s'effectuer spontanément grâce à ces deux faits : 1° le radius n'est pas luxé directement en avant, mais légèrement en avant et

en dehors ; 2° il existe une pseudarthrose du cubitus. Les résultats sont si satisfaisants que M. Gangolphe consulté a déconseillé toute intervention tendant à une restauration, quoique la force du membre soit diminuée et que la pseudarthrose du cubitus soit une condition précaire.

Mais ce qui fait surtout l'intérêt du cas de M. Albertin, ce sont les lésions du poignet. Le cubitus, grossi à son extrémité inférieure, est subluxé en arrière. Le radius est remonté; la ligne bistyloïdienne est horizontale, et cependant les mouvements de pronation et de supination persistent, et les mouvements du poignet ne sont pas limités. La radiographie permet de constater que les os du condyle carpien se sont adaptés aux conditions du radius de la même manière que dans le carpus curvus. Dans la thèse de Roget on peut constater des adaptations semblable du condyle carpien.

Pour les mouvements de pronation et de supination, la surface articulaire du radius s'est étalée et s'est modelée. Sur la tête du cubitus, en passant un peu en avant d'elle, et malgré l'ascension du radius les rapports entre les deux os sont conservés grâce à ce modelage de la surface articulaire.

Il reste un dernier point important. On dit que la gravité des fractures du radius tient au changement de l'obliquité de la ligne bistyloïdienne et au changement d'axe amenant un changement dans les mouvements des forces musculaires. Il n'en est rien et la preuve en est fournie par un cas, dans lequel la ligne bistyloïdienne est horizontale et où cependant les fonctions sont parfaites. Il y a en ce moment salle Carnot, n° 30, un malade qui a à droite une fracture ancienne du radius avec subluxation très marquée du cubitus, horizontalité de la ligne bistyloïdienne, et qui n'a aucun trouble fonctionnel. Du côté gauche, au contraire, le malade a une autre fracture du radius ; la ligne bistyloïdienne a son obliquité normale et cependant le poignet est ankylosé.

La gravité des fractures de l'extrémité inférieure du radius tient aux dislocations du carpe et à la fragmentation de l'épiphyse et non pas au changement de l'obliquité normale de l'axe transversal et de l'épiphyse et à son ascension.

On voit tous les jours des malades atteints d'anciennes fractures du radius dont l'épiphyse est remontée et la main en extension radiale, et qui n'ont aucun trouble. On peut constater en outre dans le cas une vérification de la loi de Wolf. Le radius luxé est sain, tandis que le cubitus qui a usurpé ses fonctions est augmenté de volume.

M. Vincent. On a insisté sur l'existence d'un cubitus valgus chez cette malade, mais ceci est normal chez la femme.

Pourquoi y a-t-il eu une adaptation fonctionnelle dans ce cas, alors qu'ordinairement il est impossible de fléchir l'avant-bras sur le bras lorsqu'il y a luxation de la tête radiale ? C'est qu'il y a eu fracture du

col radial qui a permis une inflexion du radius, et cette pseudarthrose momentanée a permis la flexion en faisant remonter le buttoir radial. Si cette malade devait exécuter des manœuvres de force, elle n'y parviendrait pas. Aussi, devait-on lui proposer une résection de la tête radiale. De plus, chez elle, il existe des mouvements de latéralité du coude très prononcés.

M. Nove-Josserand. — D'après ce que j'ai obtenu chez les enfants il n'est pas rare de constater que chez eux les luxations du radius sont congénitales, sont concomitantes à une fracture du cubitus, ne déterminent aucun trouble fonctionnel notable. Jamais je n'ai trouvé de cas nécessitant une intervention sanglante.

On peut dire. qu'il est heureux que cette adaptation fonctionnelle chez les enfants vienne au secours du chirurgien, car il est très difficile, presque impossible de maintenir la réduction de la tête radiale; ordinainairement les enfants ne conservent qu'une petite déformation.

M. Albertin. — Il est inutile de répéter que le cubitus valgus est normal chez la femme; cependant il m'a paru très exagéré chez une malade. Je suis d'avis que les modifications du carpe sont dues à une adaptation fonctionnelle nouvelle.

Quant à la fracture du radius dont nous parle M. Vincent, je ne la constate pas cliniquement, et rien sur ces radiographies, du côté malade et du côté sain, ne nous permet de l'admettre. Il y a eu adaptation fonctionnelle pure et simple.

Séance du 8 décembre 1904.

Présidence de M. Horand.

M. Tixier, secrétaire, lit le procès-verbal de la précédente séance. (Adopté.)

*
* *

RÉTRÉCISSEMENTS MULTIPLES TUBERCULEUX DE L'INTESTIN GRÊLE (FORME ULCÉRO-CICATRICIELLE); ENTÉRO-ANASTOMOSE ; GUÉRISON DATANT D'UN AN ET DEMI.

A propos du procès-verbal :

M. Patel. — J'ai l'honneur de présenter à la Société de Chirurgie un jeune homme de 18 ans, chez lequel M. le Prof. Jaboulay a pratiqué, il y a un an et demi, une entéro-anastomose pour rétrécissements multiples de l'intestin grêle.

Ce jeune homme était atteint, depuis l'âge de 16 ans, de troubles digestifs vagues, qui allèrent bientôt en s'accentuant et en se précisant; il y avait des *coliques douloureuses* extrêmement violentes, très fréquentes, malgré le régime lacté.

Au mois de juillet 1903, il avait perdu 20 kilogs depuis le début de sa maladie. L'examen permettait d'assister aux coliques douloureuses, réalisant d'une façon parfaite le syndrome de Kœnig, maintes fois décrit. Ce jeune homme n'avait jamais été malade, il ne présentait aucune lésion pulmonaire, et sa diarrhée paraissait être plutôt en rapport avec le mauvais fonctionnement du tube digestif qu'avec des lésions spécifiques en évolution. Le diagnostic de rétrécissements multiples de l'intestin grêle fut porté; M. Jaboulay pensa qu'il y en avait deux.

La laparotomie sous-ombilicale médiane fut pratiquée le 11 juillet 1903. M. Jaboulay reconnut trois rétrécissements du grêle, situés sur le

milieu du trajet et échelonnés sur 0m,50 de longueur; l'un d'eux adhérait intimement à la vessie. C'est en raison de ce fait que M. Jaboulay fit l'entéro-anastomose simple, avec son bouton anastomotique.

Le suites furent simples; le malade fut présenté seize jours après à la Société de médecine de Lyon (27 juillet 1903).

Aujourd'hui, un an et demi après l'opération, il a engraissé de 25 kil. et mange de tout, sans jamais éprouver de douleur. Il persiste seulement des bruits intestinaux violents, intermittents, dus, à n'en pas douter, au passage des gaz dans le segment compris entre les deux points anastomosés; c'est un inconvénient minime.

Comme vous le voyez, il s'agissait chez ce malade de tuberculose primitive localisée de l'intestin, opérée alors que les lésions n'étaient pas très avancées et la sclérose a eu raison des éléments tuberculeux, bien qu'il n'ait été pratiqué qu'une opération palliative.

M. Goullioud, pour compléter l'étude des sténoses intestinales d'origine tuberculeuse, présente un homme qu'il a opéré pour un rétrécissement unique et haut situé. La sténose était incomplète d'autre part; le tableau clinique était donc tout différent de celui des précédentes méthodes signalées.

Il s'agissait d'un homme de 37 ans, camionneur, qui lui avait été adressé comme atteint d'une lésion du pylore. Les troubles gastriques présents avaient été précédés depuis longtemps par des troubles digestifs légers; puis l'état s'était aggravé depuis trois mois. L'estomac était devenu intolérant, et peu après l'ingestion des aliments survenaient des crampes et des vomissements, surtout alimentaires. Il en était résulté un amaigrissement de 8 kilgs en trois mois.

Le malade avouant quelques excès alcooliques auxquels l'expose sa profession de camionneur, on pensa d'abord à une gastrite alcoolique possible et on mit le malade au régime lacté.

Les vomissements cessent tout d'abord, puis reparaissent, et quinze jours après le malade se plaint encore de coliques dans le ventre, de bruits anormaux, de gargouillements. Un jour en le palpant on sent, descendant du flanc gauche dans la fosse iliaque, une tumeur dure, ovoïde, comme un petit œuf d'autruche, qui disparaît bientôt, en même temps que se produit un bruit hydroaérique et qu'apparaît du clapotage dans la fosse iliaque. Evidemment il s'agit d'une contraction intestinale sus-jacente à un point rétréci. Ce phénomène se reproduit à plusieurs examens. Cependant le ventre est peu ballonné; le malade va un peu à la selle. On peut penser à une sténose incomplète de l'S iliaque avec distension de celle-ci.

Le malade, entré à l'hôpital Saint-Joseph le 15 septembre 1904, est opéré le 21 octobre. A cause d'un doute sur le siège de la sténose, on fait une laparotomie médiane.

Après l'ouverture du péritoine, on trouve une anse grêle haut située, très dilatée au-dessus d'un point rétréci, en virole. Les ganglions mésentérique sont gros et nombreux. Admettant qu'il s'agit d'une sténose tuberculeuse, M. Goullioud pratique une entéro-anastomose, entre l'anse dilatée et l'anse grêle sous-jacente au rétrécissement. On estime que celui-ci siège vers le tiers supérieur de l'intestin grêle.

Suites simples ; disparition des douleurs et des vomissements ; retour de l'appétit et d'une digestion normale, malgré la persistance, un mois et demi après, de quelques bruits anormaux.

Un ganglion mésentérique enlevé pour fixer si possible la nature de la lésion, ne présente pas des lésions tuberculeuses nettes, rien non plus qui rappelle la généralisation d'un néoplasme intestinal. On y constate seulement l'hyperplasie du tissu lymphoïde.

Cependant l'aspect de la lésion, l'habitus du malade font admettre cliniquement une lésion tuberculeuse.

Le siège élevé du rétrécissement explique bien le tableau clinique : des phénomènes simulant une affection gastrique, une légère dilatation secondaire de l'estomac ; une dilatation limitée, mais considérable d'une anse intestinale dans le flanc gauche, dans un ventre à peine météorisé.

Une entéro-anastomose, pratiquée aussitôt, avant que l'obstruction soit devenue complète, a amené un rétablissement parfait des fonctions gastro-intestinales, ce qui permettra au malade de lutter contre la tuberculose dont on le croit menacé.

*
* *

FRACTURE DE L'AVANT-BRAS.

M. Vincent. — En manière de réponse à M. Albertin, je demande la parole à propos du procès-verbal pour dire :

J'avais vu la fracture du cubitus chez le malade de M. Albertin ; mais j'avais cru que M. Albertin nous avait fait passer une radiographie pour nous montrer une fracture de l'extrémité supérieure du radius coïncidant avec une luxation en avant. Je me suis trompé, disent les radiographes ; je m'incline ; mais j'ai de la peine à croire que la courburs de ce radius ne soit pas éloignée de la normale. Elle me paraît être le fait d'une fracture en bois vert ou d'un travail d'adaptation à la flexion pendant la période de croissance. Quoi qu'il en soit, les réflexions que j'ai faites sur la façon dont l'extrémité supérieure du radius favorise la conservation du mouvement de flexion du coude, malgré la non-réduction d'une luxation de cet os en avant, ces réflexions, dis-je, conservent leur valeur.

On peut invoquer d'autres explications, s'il n'y a pas fracture simultanée : l'atrophie en longueur qui raccourcit la tige radiale comme une fracture dans l'hypothèse que j'ai développée ; le glissement de haut en

bas du radius, pendant la flexion, glissement qui déterminera l'inflexion du poignet en dedans avec plus ou moins de laxité de l'articulation radio-cubitale inférieure; le déplacement de la tête radiale en dehors de l'humérus pour éviter le buttoir huméral, ou le refoulement du condyle externe de l'humérus par rotation de cet os d'avant en arrière; le déplacement du condyle externe en arrière par fracture aurait le même résultat; enfin, si le radius butte sans déplacement en avant du plateau inférieur de l'humérus, sans glissement, sans rotation humérale, la flexion pourra encore se faire si la laxité du ligament latéral externe permet à l'article de bâiller en dehors et à l'avant-bras de se fléchir en s'éloignant de la position en valgus. Si l'on suppose que le radius a sa longueur normale et qu'il butte sur la face antérieure de l'humérus, la flexion ne peut avoir lieu qu'à la condition que l'articulation du coude s'ouvre sur sa partie externe, et encore ce facteur est-il insuffisant à lui seul pour expliquer la plénitude du mouvement de flexion. Il y a le plus souvent consensus des circonstances sus-indiquées dans les cas de flexion avec luxation du radius en avant non réduite.

M. Albertin. — La note explicative de M. Vincent ne change rien à mon diagnostic, ni à mon interprétation des lésions.

*
* *

LUXATION TRAUMATIQUE OBSTÉTRICALE DE L'ÉPAULE DROITE EN ARRIÈRE; VARIÉTÉ SOUS-ÉPINEUSE ET DATANT DE NEUF ANS; ADAPTATION FONCTIONNELLE REMARQUABLE.

M. Ecot. — J'ai l'honneur de vous présenter un petit garçon atteint d'une lésion traumatique ancienne de l'épaule droite, et qui m'a été adressé, il y a deux jours à Desgenettes, par mon excellent camarade et ami, M. le médecin major de 1re classe Franchet. Les conclusions de mon examen clinique ont été contrôlées et admises aujourd'hui même par notre collègue, M. le Prof. agrégé Bérard, qui avait bien voulu voir l'enfant avec moi; son avis, au point de vue thérapeutique, est aussi le mien, et c'est en son nom, autant qu'en mon nom personnel, que je viens vous résumer l'observation très intéressante que voici :

L. (Georges), âgé de 9 ans, fils unique d'un officier de la garnison de Lyon, venu au monde en état de mort apparente, fut énergiquement appelé à la vie par l'accoucheuse, qui pratiqua la respiration artificielle, en « faisant tourner l'enfant autour

de ses deux bras », suivant la mimique expressive du père. L'accouchement avait été normal et avait duré dix heures.

On ne tarda pas à s'apercevoir que l'enfant était inhabile à se servir du membre supérieur droit; mais les médecins consultés déclarèrent que tout rentrerait dans l'ordre ultérieurement, et les parents se rassurèrent. L'enfant n'avait pas de fièvre, il ne criait pas, il fut toujours « un enfant facile ».

Rien à signaler au point de vue des antécédents personnels, en dehors d'une coqueluche à 4 ans, d'une atteinte de rougeole et de scarlatine, et d'une angine insignifiante datant de l'été dernier.

Il y a deux ans, un « rebouteur » des environs de Bourgoin, consulté, affirma qu'il y avait fracture de l'extrémité supérieure de l'humérus droit. Il conseilla des mouvements passifs destinés à améliorer l'état fonctionnel, avec massage et électrisation, traitement qui fut suivi scrupuleusement à Grenoble pendant plusieurs mois.

Si l'on procède à l'examen du petit L., on constate que son état général est des plus satisfaisants et son intelligence vive. Né de parents qui jouissent d'une bonne santé habituelle, l'enfant présente uniquement un léger degré de facies adénoïdien, un nez d'insuffisance, mais sans avoir les autres signes buccaux ou pharyngés des végétations adénoïdes. A noter, en passant, un certain degré de mydriase de l'œil droit (mydriase qui n'a pas paru constante depuis la présentation du petit L.).

Examiné debout et nu jusqu'à la ceinture, et de face, Georges L. donne l'impression, par l'attitude de son membre supérieur droit, d'un enfant qui aurait été atteint de paralysie infantile. Au repos, le membre est collé au corps, en pronation, en rotation interne assez prononcée. Le coude est remonté, le bras raccourci, le moignon de l'épaule aplati et abaissé. L'avant-bras se présente en somme par sa face postérieure, la ligne biépiphysaire du coude a une direction antéro-postérieure, l'épicondyle regardant franchement en avant.

Par l'inspection de dos, on remarque l'ascension de l'omoplate droite, le fort relief de l'angle inférieur remonte du scapulum, véritable scapulum « alatum » qui a basculé, et dont l'angle supéro-externe a été entraîné en bas par le poids du membre supérieur correspondant. La fosse sous-épineuse présente une saillie anormale, régulière et arrondie.

La palpation et les mensurations permettent de faire les constatations suivantes : la clavicule droite est un peu plus courte que la gauche, son extrémité externe abaissée, l'acromion droit semble dévié, incurvé, en même temps qu'abaissé; la caracoïde est sentie nettement, et le doigt plonge, en dehors d'elle, dans un creux anormal : la tête humérale n'est pas en place, ce qui faisait supposer déjà l'aplatissement de l'épaule.

La tête humérale, en effet, est allée se loger dans la fosse sous-épineuse; on la fait sans difficultés rouler sous les doigts, soit par pressions directes, soit par mouvements de rotation imprimés à l'humérus. L'enfant s'amusait souvent à déplacer avec ses doigts cette tête humérale exilée qu'il avait trouvée un jour, et cette habitude, étrange et inexplicable, avait provoqué la consultation du rebouteux de Bourgoin. La réduction vraie est impossible.

Le col chirurgical huméral est infléchi, comme pour permettre à la tête de se mieux placer sous l'épine scapulaire; la tête articulaire est déformée, ses saillies normales paraissent hypertrophiées, et il en apparaît d'anormales, ce qui s'explique par la non-adaptation anatomique de la surface articulaire. On n'arrive pas à bien sentir la région glénoïdienne. La radiographie démontre l'existence de la glène, mais sans précision, et laisse contrôler les déformations humérales. Le corps même de l'humérus a exagéré sa courbure à concavité antérieure dans le tiers inférieur de son corps; on sent également une inflexion anormale du corps du radius droit, dont la tête paraît luxée légèrement en avant. Ces détails ont été vérifiés par la radioscopie. Les os longs du membre supérieur, le cubitus excepté, se sont infléchis pour lutter contre le mouvement de rotation interne du bras, et le membre entier peut « être collé au corps », dans l'attitude de repos, grâce à cette modification progressive. Dans son ensemble, le membre est un peu plus court que le gauche.

L'examen physique des autres membres, organes et appareils, est négatif.

Si l'on envisage à présent l'examen fonctionnel, il n'est pas indifférent de noter déjà que l'examen a été absolument indolent. L'enfant ne souffre ni de douleurs spontanées, ni de douleurs provoquées; il n'a jamais souffert.

Et la surprise est extrême de voir cet enfant, infirme en

apparence, infirme de naissance, exécuter au commandement, et presque complètement, tous les mouvements d'un membre supérieur sain. Ceux de la main sur l'avant-bras sont tous possibles. La flexion de l'avant-bras sur le bras est seule incomplète, le long biceps ne pouvant se contracter utilement de par la diminution de longueur du levier brachial osseux. Ceux de l'épaule sont d'une amplitude remarquable. Grâce à la mobilité du scapulum, à l'étendue du manchon articulaire artificiel, grâce à une adaptation fonctionnelle surprenante, l'infirmité redoutée n'existe pour ainsi dire pas. L'enfant écrit correctement, joue à sa fantaisie et sans gêne. Il élève le bras au-dessus de sa tête, derrière sa tête, le passe derrière le dos, fait les mouvements de circumduction presque complets, et cette articulation sous-épineuse accidentelle présente véritablement une merveilleuse adaptation fonctionnelle.

Et nous pouvons compléter ce qui a trait à l'examen du petit L., en disant que l'atrophie musculaire du membre existe, mais qu'elle est minime et très relative. Il n'y a pas eu de lésion nerveuse concomitante du plexus brachial, dont les branches terminales tout au moins sont intactes.

La mydriase de l'œil droit pourrait laisser supposer qu'il y a eu irritation du sympathique cervical, hypothèse plausible. Ce signe, du professeur Vincent du Val-de-Grâce (mydriase dans l'angine phlegmoneuse), ne paraît pas devoir être invoqué ici, l'angine signalée aux commémoratifs n'ayant duré que vingt-quatre heures. Cette mydriase peut d'ailleurs constituer une simple coïncidence (elle n'a plus été constatée dans un examen récent).

En résumé, luxation de l'épaule droite en arrière, variété sous-épineuse, luxation traumatique et vraisemblement due aux manœuvres de respiration artificielle au moment de la naissance, mais sans fracture du col; déformations osseuses et atrophie musculaire *ex non usu*; pas de lésion du plexus brachial (l'anastomose sympathique peut être acceptée); indolence absolue et adaptation fonctionnelle remarquables.

Le pronostic paraît devoir être favorable. L'infirmité, tout en étant regrettable, est relative; elle ira plutôt en diminuant encore au point de vue physiologique.

Pour ce qui est du traitement, il est incontestable qu'on ne pourrait garantir un résultat plus satisfaisant avec une intervention sanglante.

Qu'y aurait-il à tenter, en effet, dans un cas semblable ? une reposition sanglante ou une résection. La résection, toujours grave chez l'enfant, si elle intéresse le cartilage d'accroissement, ne permettrait pas d'espérer une adaptation fonctionnelle aussi parfaite que celle qui existe. La remise en contact de surfaces articulaires déformées avec des tissus anatomiques périarticulaires aussi notablement modifiés et déviés ne donnerait assurément pas un résultat satisfaisant. Il suffit de se représenter la déformation de la tête humérale, l'inflexion supérieure de l'humérus, la non-adaptation certaine de la glène scapulaire, pour admettre l'inutilité d'une tentative qui viserait la *restitutio ad integrum* anatomique.

Il semble donc qu'on doive ici se contenter d'obtenir une perfection fonctionnelle encore plus grande, si possible, par des mouvements appropriés et le massage; l'électrisation, qui n'a pas donné grand'chose à Grenoble, n'est pas même nécessaire.

Nous sommes heureux d'avoir pu présenter une lésion aussi rare de l'épaule à l'observation de nos collègues de la Société. Nous leur serions reconnaissant de nous dire s'ils ont eu l'occasion d'en voir d'analogues, s'ils partagent notre avis au point de vue clinique, et s'ils estiment qu'il y aurait lieu de tenter une intervention chirurgicale.

M. Albertin. — Les fonctions du bras droit chez cet enfant sont en effet trop parfaites pour que l'on songe à une interveution sanglante dont les résultats risqueraient de rester inférieurs à l'état actuel.

Je veux seulement rappeler, à propos de ce cas, que dans trois faits de traumatisme de l'épaule, avec tiraillement ou dilacération du plexus brachial, j'ai constaté du côté blessé, longtemps après la rémission des troubles nerveux, une *persistance de la dilatation de la pupille*. Chez un de ces sujets, 18 mois après l'accident, la mydriase subsistait encore, alors que les fonctions du membre s'étaient notablement améliorées, surtout dans le domaine du radial ; il s'agissait, dans ce cas, d'une luxation de l'épaule avec élongation du plexus.

M. Nové-Josserand. — Le petit malade de M. Écot est des plus intéressants. Il me rappelle un fait analogue, que j'ai observé chez un enfant de 7 à 8 mois. Ce bébé m'avait été adressé avec des lésions complexes, datant de la naissance, et que le médecin avait interprétées comme une paralysie obstétricale, du type radiculaire supérieur. Cette paralysie existait en effet, mais on constatait en même temps une dé-

formation spéciale du moignon de l'épaule, qui paraissait plus volumineux par derrière, en même temps que le bras était maintenu en légère abduction, le coude séparé du corps.

L'examen de la région scapulo-humérale me donna l'impression d'une luxation sous-épineuse de la tête humérale, luxation peut-être incomplète. Après avoir pratiqué quelques mouvements d'abduction forcée, dans le but de déchirer les adhérences capsulaires, je fis les manœuvres de réduction ; un léger ressaut se produisit et la tête fut retrouvée ensuite plus en avant, en face de la cavité glénoïde. Les jours suivants, on put noter une notable amélioration des symptômes paralytiques ; peut-être le maintien du déplacement de la tête humérale contribuait-il à entretenir les troubles nerveux.

Chez le malade de M. Écot, je suis bien d'avis que toute tentative de traitement sanglant serait au moins imprudente.

M. Bérard. — Les faits de mydriase prolongée rapportés par M. Albertin pourraient peut-être faire admettre que le traumatisme radiculaire, survenu à la naissance du petit malade présenté aujourd'hui, a été pour quelque chose dans la dilatation persistante de la pupille. Pourtant il serait étonnant qu'une irritation du filet sympathique pût se prolonger à titre isolé durant 9 ans. Avant d'admettre cette pathogénie, il faudrait pouvoir éliminer sûrement toutes lee causes intercurrentes de la mydriase, ce qui est bien difficile.

*
* *

PRÉSENTATION D'UN APPAREIL POUR L'ANESTHÉSIE AU CHLORURE D'ÉTHYLE.

M. Cl. Martin. — Le développement croissant de l'anesthésie générale par le chlorure d'éthyle a provoqué dans ces dernières années de nombreuses recherches destinées à faciliter l'administration de cet anesthésique.

La volatilité très grande de cette substance permet difficilement de doser les quantités absorbées ; aussi a-t-on imaginé nombre d'appareils ou de masques destinés à permettre ce dosage et à limiter l'évaporation du liquide.

Le procédé de la compresse simple est trop primitif pour atteindre ce but ; car, sans parler des inconvénients de l'évaporation en masse d'un produit aussi actif dans une salle d'opération, il est absolument impossible de connaître la quantité de ces vapeurs réellement inspirées par le malade et utilisées pour l'anesthésie.

Des méthodes et des appareils préconisés jusqu'à ce jour, le plus satisfaisant, à mon avis, est celui qu'a imaginé mon collègue le docteur Siffre. Son masque est parfait, d'une grande simplicité, et sa diposition permet de doser presque mathématiquement le débit de l'anesthésique.

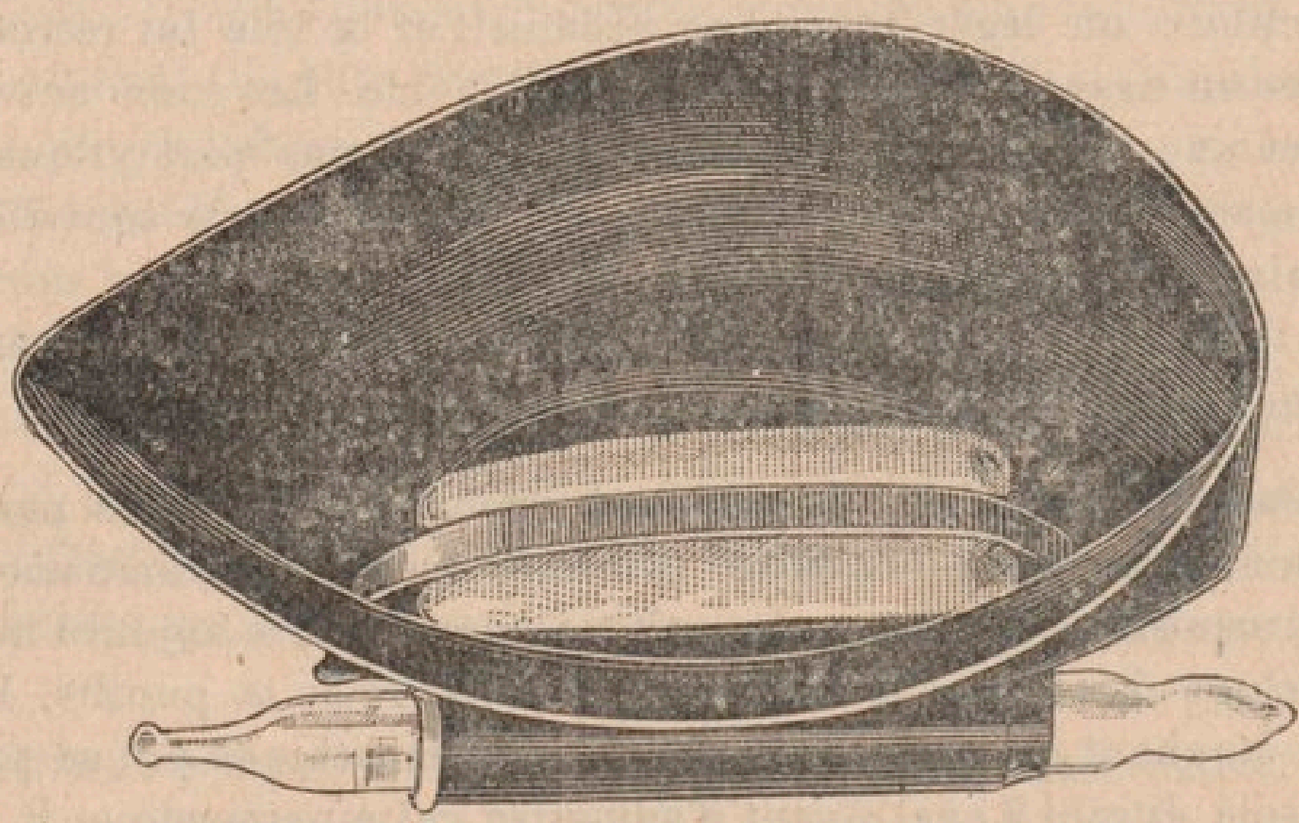

Fig. 1.

Ce masque (fig. 1) est tout entier en caoutchoué mou ; par sa forme il s'applique exactement sur la face, en enveloppant le nez, la bouche, le menton, tout en ne couvrant pas les yeux. A la face antérieure du masque, et parallèlement à son axe vertical, est fixé un tube également en caoutchouc mou, de 8 centimètres de longueur et d'un diamètre intérieur de 13 millimètres. Ce tube communique latéralement avec l'intérieur du masque par une tubulure très courte de 5 à 6 millimètres de diamètre interne. Ce tube est destiné à recevoir à frottement une ampoule scellée à la lampe, et renfermant une quantité déterminée de chlorure d'éthyle liquide.

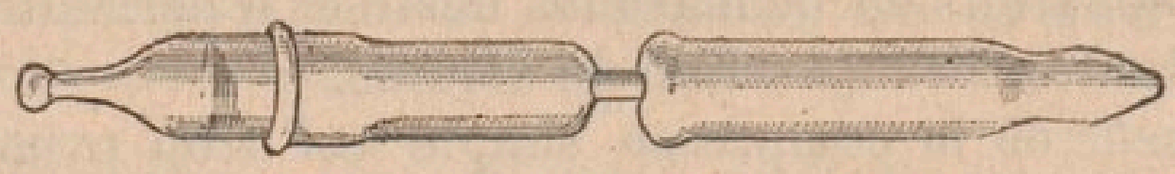

Fig. 2.

Cette ampoule (fig. 2), de 9 centimètres de longueur, se prolonge par une autre ampoule de 5 à 6 centimètres soudée à la partie effilée de la première. Cette deuxième ampoule est des-

tinée à servir d'obturateur, et par conséquent ne renferme pas de liquide. L'ensemble de ces deux ampoules a l'aspect d'un tube étranglé un peu au delà de son milieu.

L'ampoule principale est munie d'un anneau de verre formant un relief destiné à limiter sa pénétration lorsqu'on l'enfonce dans le tube de caoutchouc. Dans cette position, la partie étranglée de l'ampoule correspond exactement à la tubulure qui fait communiquer le tube de caoutchouc et le masque. Au fond du masque, et répondant à l'orifice de cette tubulure, se trouve placée une petite compresse de gaze destinée à recevoir le liquide anesthésique, et à le retenir en s'imbibant. (Voir fig. 1.)

Pour pratiquer l'anesthésie, on introduit une ampoule dans le tube jusqu'à ce que l'anneau de verre arrête la pénétration, puis on applique le masque sur la face, et on fait inspirer le malade pendant quelques instants à vide, afin qu'il s'habitue à la présence du masque. Lorsqu'on juge cet exercice préalable suffisant, le masque restant en place, on saisit le tube de caoutchouc entre le pouce et les doigts, et on le serre comme si on voulait le plier sur son axe. Cette pression fait briser les ampoules à leur point de réunion, c'est-à-dire au niveau de la région étranglée. Le liquide s'écoule dans le masque par la tubulure, seule voie qui lui soit ouverte, car les ouvertures supérieure et inférieure du tube de caoutchouc sont fermées par les ampoules. Le chlorure d'éthyle s'évapore en partie et l'excédent de liquide imprègne la compresse, puis s'évapore peu à peu ; on évite ainsi le refroidissement dû à l'évaporatrop brusque et trop rapide.

Avant de briser l'ampoule, il est bon de recommander au malade de faire des inspirations un peu profondes et de faire pénétrer l'anesthésique seulement au moment de l'expiration ; on supprime par ce moyen la suffocation qu'éprouverait le malade sous l'influence de la forte tension des vapeurs de chlorure d'éthyle s'échappant de l'ampoule au moment de l'inspiration.

L'appareil du docteur Siffre est d'une simplicité remarquable ; son maniement est des plus faciles. Il est d'un prix des plus modestes. Ce sont là des qualités précieuses qui méritent de retenir notre attention. Je n'ai eu jusqu'à présent qu'à me louer de son emploi. Cette méthode est appelée à se répandre,

et elle le mérite par sa précision de dosage et par l'utilisation entière et parfaite de l'anesthésique.

Cette simplicité du mode d'administration du chlorure d'éthyle a donné à mon fils l'idée de l'utiliser pour prolonger de quelques instants l'anesthésie par le protoxyde d'azote. Les premiers essais ont donné d'excellents résultats, et j'espère, d'ici peu de temps, pouvoir vous faire connaître ces expériences.

Celles-ci sont intéressantes, surtout parce qu'elles permettent, avec une dose très faible de chlorure d'éthyle, administrée au moment où l'anesthésie par le protoxyde d'azote se produit, de doubler la durée de la période d'insensibilité.

Séance du 15 décembre 1904.

Présidence de M. Horand.

M. Bérard, secrétaire, lit le procès-verbal de la précédente séance. (Adopté.)

*
* *

GOITRE SUFFOCANT CHEZ L'ENFANT.

M. Bérard. — Les indications des opérations pour goitre chez les enfants sont relativement rares. La plupart des poussées congestives thyroïdiennes qu'on observe au moment de la puberté, rétrocèdent par le simple traitement médical. Néanmoins il est, à côté de ces hypertrophies congestives, des adénomes vrais pour lesquels une intervention directe s'impose, à cause des accidents de compression qu'ils déterminent.

C'est à ce titre que j'ai l'honneur de vous présenter les deux petits malades suivants, qui sont entrés à peu près en même temps à la Charité pour des accidents de compression des organes trachéo-œsophagiens pour un goitre.

Le premier, C. Francisque, âgé de 14 ans, vient d'un village de l'Isère, où règne une légère endémie goitreuse. Son père, nous dit-il, a la voix rauque et le cou un peu fort, un de ses oncles a un gros goitre. Cet enfant a, d'ailleurs, un facies d'insuffisance thyroïdienne. Les paupières un peu bouffies brident les yeux, les joues sont empâtées. Sa taille est au-dessous de la normale, 1 m. 35. Il y a trois ans, il commença à ressentir de l'essoufflement en courant et surtout en gravissant les escaliers. Petit à petit, cette dyspnée s'est accrue au point

de causer de temps à autre quelques accès de suffocation nocturne. En même temps le cou grossissait peu à peu.

Pendant un mois, à deux reprises, il a été soumis au traitement ioduré.

A l'entrée, on constate un empâtement général du cou, déterminé par une tumeur thyroïdienne du volume du poing, qui semble intéresser toute la glande, mais particulièrement le lobe droit et l'isthme. Cette tumeur molle, sans noyau décelable à l'intérieur, un peu réductible par la pression, a refoulé en dehors le paquet vasculo-nerveux du côté droit, sans déterminer cependant de phénomènes de compression du côté des récurrents ou du sympathique. La gêne respiratoire subsiste avec une dyspnée d'effort très accentuée; la voix est goitreuse, sans lésion laryngée, la déglutition se fait normalement.

Le tour du cou, au point le plus saillant, est de 32 cent. 1/2.

Pendant dix jours, on administre à cet enfant 0,15 centigr. par jour de thyroïdine, en le maintenant au repos complet. Au bout de ce temps, il accuse une dyspnée plus vive; il a eu quelques cauchemars de suffocation la nuit; le tour du cou est de plus de 33 centimètres.

Aussi, nous décidons-nous à intervenir. Mais comme il s'agit d'un hypothyroïdien chez lequel tout sacrifice de la glande semble contre-indiquée, et comme d'autre part il ne semble pas exister de noyau énucléé dans les portions de la glande hypertrophiée, on se borne, suivant la pratique de M. Jaboulay, à *dénuder* toute la glande de sa capsule, et des tractus fibro-celluleux dans lesquels chemine une partie de ses nerfs trophiques. L'opération est pratiquée le 29 novembre.

Une incision arquée à la base du cou permet la libération facile des aponévroses des deux sterno-mastoïdiens et la section des muscles sous-hyoïdiens qui brident assez fortement la tumeur en avant; celle-ci, qui représente une hypertrophie totale de la glande sans noyau encapsulé, est sillonée de grosses veines; elle plonge un peu par le pôle inférieur de son lobe droit en arrière de l'articulation sterno-claviculaire. La libération se fait sans hémorragie aucune, si bien qu'on peut pratiquer la suture totale des ligaments avec un tout petit drain médian.

Dès le lendemain, ce garçon se déclare soulagé; il se lève dès le cinquième jour, reprend ses jeux sans aucune dyspnée;

le seul incident à signaler dans les suites opératoires est l'élévation de température, d'origine thyroïdienne, qu'on a observée le 3e et 4e jour et l'accélération du pouls.

Aujourd'hui, le tour du cou est revenu à 31 cent. 1/2, et d'ailleurs l'inspection et la palpation témoignent de la réduction de volume de la thyroïde.

Chez l'autre enfant, une petite fille âgée de 13 ans, sans antécédents goitreux héréditaires, les troubles de compression étaient beaucoup plus accentués. L'enfant avait un état général excellent, aucun signe de dystrophie thyroïdienne générale; sa taille était de 1 m. 46. Il y a un an et demi environ, les parents avaient constaté une augmentation du volume du cou progressive. Depuis six mois, la marche était devenue beaucoup plus pénible, l'enfant était rapidement essoufflée dès qu'elle faisait le moindre effort, la déglutition était gênée au point que la malade constatait elle-même que « les aliments lui restaient dans le cou ». On n'avait fait aucun traitement rationnel avant l'entrée à l'hôpital.

Lors de l'entrée, le 25 novembre dernier, les signes sont les suivants : l'enfant, qui n'est pas encore réglée, n'accuse aucun autre trouble qu'une dyspnée et une dysphagie fort gênantes; même les liquides sont déglutis difficilement. Dès qu'elle fait un effort, elle devient très oppressée; la respiration bruyante s'effectue avec cornage, et il se produit des quintes d'une toux très rauque. Pas de basdowisme, la voix est nette, claire, non pâteuse. A l'examen local on trouve une tumeur symétrique, sous-hyoïdienne ayant tous le caractères des tumeurs de la thyroïde et qui représente par ses contours la glande probablement hypertrophiée dans sa totalité.

Chacun des lobes latéraux a environ le volume d'une demi-orange. Le lobe gauche, un peu plus gros, semble remonter plus haut que le droit; la consistance des deux lobes est uniformément dure, sans noyau décelable sous la capsule, sans fluctuation. Tour de cou, 33 centimètres.

Dès son entrée, l'enfant est laissée au repos au lit et soumise au traitement ioduré intus et extra. Au quatrième jour, il semble qu'une légère amélioration puisse être constatée; elle respire mieux, le tour du cou n'est plus que 32 cent. Mais au bout d'une semaine, assez brusquement, la respiration se fait très pénible, s'accompagne d'un cornage bruyant; la nuit, des

crises de suffocation inquiétante avec spasme de la glotte, troublent le sommeil; les troubles de la déglutition s'accentuent, la voix reste normale.

Devant la dyspnée croissante, on intervient au douzième jour, le 6 décembre; une large incision arquée en demi-collier, à la base du cou, conduit rapidement sur la glande thyroïde hypertrophiée, dont les deux lobes volumineux sont accolés l'un à l'autre, au niveau de la trachée, sans interposition d'un isthme médian.

Comme chez le garçon, on dénude avec soin les deux lobes. Rien de particulier pour le lobe gauche ; mais quand on veut attirer le lobe droit dans la plaie, une crise de suffocation aiguë se produit, l'enfant se cyanose, le pouls se précipite et faiblit. Pendant quelques minutes, la situation est critique et on suspend l'anesthésie. Une nouvelle tentative de luxation du lobe droit au dehors ramène l'asphyxie ; le doigt reconnaît alors, à mi-hauteur de la face postérieure de ce lobe, un prolongement de la tumeur qui se glisse *en arrière du paquet trachéo-œsophagien*. Il n'y a donc qu'à pratiquer l'ablation de tout le lobe droit, ce qui se fait assez simplement en procédant de bas en haut, bien que le récurrent et la trachée soient comme incrustés à la face interne du lobe. Le prolongement rétro-œsophagien a le volume d'une amande. Immédiatement la respiration devient calme, la respiration se régularise et se ralentit ; le lobe gauche repousse la trachée vers la droite et vient se placer avec elle dans la loge deshabitée du lobe droit ; une petite mèche est laissée dans cette loge pour assurer le drainage ; le reste de la plaie est suturée.

Aujourd'hui, neuf jours après l'opération, la plaie est réunie et l'enfant est guérie. Elle respire sans peine, avale facilement et n'a conservé qu'une toux assez rauque, due probablement à la déviation et au ramollissement de la trachée qui était très considérable.

En résumé, dans ces deux cas, il s'agissait d'un adénome thyroïdien diffus. Chez le garçon, les antécédents de suffocation reconnaissaient une compression en masse de la trachée ; la simple libération de la tumeur après section des muscles hyoïdiens, et la luxation temporaire hors de sa loge, suffirent pour faire cesser les accidents. Sans doute, par la suite, cet

adénome va continuer à diminuer de volume, comme on l'a observé en pareil cas.

Chez la fille, la présence d'un prolongement rétro-œsophagien, enserrant en un demi-anneau le paquet trachéo-œsophagien, nécessita une thyroïdectomie du lobe droit, qui eut également les plus heureux effets.

M. Nové-Josserand. — Il est rare que l'on ait à intervenir chez des enfants porteurs de goitres, pour des accidents aussi urgents. Personnellement, je n'ai pas opéré plus de 9 ou 10 goitres chez mes petits malades. Et comme il s'agit toujours d'hypertrophies diffuses dans lesquelles il est impossible de tenter quelque énucléation intraglandulaire, j'ai proposé il y a trois ans, dans la thèse d'un de mes élèves, une opération qui m'a rendu de grands services : c'est la résection en quartier d'orange d'une portion plus ou moins considérable du lobe goitreux, dont les gros vaisseaux de la capsule sont au préalable saisis entre des pinces. Une suture hémostatique suffit d'ordinaire pour prévenir toute hémorragie ultérieure, en même temps que cette suture accole les deux tranches de section.

M. Bérard. — Je connaissais le procédé proposé par M. Nové-Josserand. Je ne l'ai pas utilisé, parce que chez mon premier malade il me paraissait imprudent de sacrifier la moindre portion de la glande, son facies étant déjà celui d'un hypothyroïdien. Je tenais à pratiquer une intervention surtout dynamique ; la décapsulation m'a semblé la meilleure méthode ; les faits semblent m'avoir donné raison.

Quant à la fillette, de même la résection en tranche du goitre lui était inapplicable ; il était urgent de supprimer le prolongement rétro-œsophagien, cause de tous les accidents. Seule la thyroïdectomie de tout le lobe droit pouvait aboutir à ce résultat, qui est aujourd'hui entièrement atteint.

* * *

TRAUMATISME DU POIGNET.

M. Destot présente, au nom de M. Vignard, un malade qui est tombé, il y a 35 jours, du haut d'un mur de six mètres et qui présente une fracture anormale du radius. L'attitude de chute est inconnue. Le malade se présente avec les signes objectifs suivants :

Une déformation très marquée du poignet, siégeant au niveau de l'interligne radio-carpien correspondant à un épaississement considérable des deux extrémités radio-cubitales. La main, au

lieu d'être remontée du côté radial est, au contraire, inclinée du côté cubital, et paraît s'enfoncer sur l'extrémité du cubitus qui fait une saillie anormale du côté dorsal. La ligne bistyloïdienne est à peu près intacte et son obliquité paraît conservée. La tabatière anatomique est libre, mais on sent la tête du grand os très voisin du bord postérieur de la glande radiale. La main est remontée du côté interne et le pisiforme est immédiament en avant du style cubital.

On sent que le radius et le cubitus sont cassés à leur extrémité ; mais il est tellement difficile d'explorer la région, qu'on pense à une luxation du carpe ou à une lésion du poignet non définissable.

Cependant, les mouvements passifs sont complets, quoique douloureux encore. La déformation est comparable à celle décrite dans le Traité de chirurgie sous le nom de luxation du carpe en avant et figure sous le n° 77, mais les doigts ne sont pas fléchis et le malade peut les fléchir et les étendre avec une légère difficulté.

La radiographie de face montre que l'épiphyse radiale est transportée en masse du côté radial, non par un mouvement de pénétration, qui eût fait basculer l'apophyse et changer la direction générale de l'interligne, mais par un mouvement de glissement latéral.

Le scaphoïde paraît continuer en dehors l'apophyse déplacée, le semi-lunaire est complètement engainé sous le radius quoique la main soit dans l'axe de l'avant-bras, le pyramidal remonté est juste au-dessous de l'articulation radio-cubitale inférieure.

L'apophyse styloïde du cubitus est cassée et refoulée du côté radial. L'extrémité inférieure du radius est étalée, les lèvres sont très écartées. La postérieure couvre la moitié du semi-lunaire. La ligne sombre articulaire est intacte.

Si on se contentait de cette épreuve, on ne pourrait rapprocher l'image de la déformation clinique, car, en dehors de la translation en dehors, les documents fournis sont infimes en comparaison de l'aspect du malade. Si on examine au contraire le profil, on voit la déformation. Non seulement la surface articulaire a été transportée en dehors, mais en avant et le poignet paraît réellement subluxé en avant. La saillie dorsale est due au fragment supérieur du radius, ce qui est l'inverse de ce

qu'on voit d'habitude; de là l'état bizarre du dos de fourchette constaté dans ce cas.

Malgré cette déformation, le cas est favorable, le malade guérira très bien.

Voici une autre observation qui démontrera par comparaison le point que je veux démontrer.

Un homme de 53 ans se présente avec une lésion des deux poignets. Du côté droit il s'agit d'une lésion ancienne, il est tombé à l'âge de 10 ans, s'est fait une fracture du radius. Depuis l'âge de 12 ans, il n'a cessé de travailler, et malgré l'intégrité de la force et des mouvements, il a été réformé de service militaire sur la seule vue de sa déformation ; celle-ci est assez considérable : le cubitus paraît subluxé du côté dorsal et descendu alors qu'en fait l'illusion est causée par une ascension de l'épiphyse fracturée du radius ; la ligne bistyloïdienne est horizontale, et malgré cette déformation très accusée, la main a toutes ses fonctions. Du côté gauche il n'en est pas de même. Le poignet paraît globuleux, les mouvements sont impossibles dans tous les sens et il existe une ankylose complète. De plus, le blessé se plaint de crampes douloureuses dans les deux derniers doigts et de troubles de sensiblité. (Doigt mort, sensation de froid et de brûlure.)

Il a été victime d'un accident au mois de juillet dernier ; il est tombé d'une échelle sur le côté gauche, la tête a porté et il serait tombé sur le bord cubital de la main. Il a été soigné pour une entorse à Coulommiers pendant 26 jours, et suivant les errements chers à M. Lucas-Championnière, on l'a massé et frictionné.

Il présente un épaississement de l'extrémité inférieure du radius et de l'extrémité du cubitus. Le cou du poignet a disparu.

La tabatière anatomique persiste, mais il existe une légère ascension du scaphoïde. La tête du grand os est à sa place ; mais du côté de l'éminence hypothénar on trouve un épaississement anormal. Il n'est pas possible d'insinuer le doigt sous l'apophyse styloïde du cubitus ; la distance qui sépare le pyramidal du style est comblée par un épaississement osseux et la lèvre interne de la gouttière carpienne forme un relief plus considérable que d'ordinaire.

En présence de ces signes objectifs, de l'attitude de chute, des troubles de compression du côté du cubital, je n'hésitai pas à faire le diagnostic de fracture du radius et du style cubital accompagnée de fracture du pyramidal et peut-être de l'apophyse de l'os crochu.

Cependant la ligne bistyloïdienne avait conservé son obliquité normale. La radiographie faite après examen montrait qu'en effet existait bien des lésions de la colonne hypothénar et pourquoi la lésion du radius était grave. La surface articulaire de la glène est en effet divisée.

Au lieu de se présenter sous la forme d'une ligne courbe plus dense que le reste, l'os se montre à peine par place et coupée par des stalactites osseuses. De profil on voit que le condyle carpien est engainé par des fragments antérieurs et postérieurs comme si les deux lèvres s'étaient écartées pour laisser passer entre elles le condyle.

La diaphyse a pénétré dans l'épiphyse. La comparaison des radiographies montre bien la différence des cas.

Dans ce dernier, il existe des troubles ostéotrophiques très marqués. Chez ce malade la ligne bistyloïdienne est complètement inversée du côté droit, et il n'existe aucun trouble fonctionnel ; elle n'est pas altérée du côté gauche et le poignet est ankylosé.

Quels sont donc les facteurs de gravité des fractures de l'extrémité inférieure du radius ?

C'est une question qu'on s'est efforcé de résoudre avec des arguments théoriques, au lieu de chercher dans les faits eux-mêmes une explication basée sur des constatations anatomiques.

Les partisans de la théorie de l'arrachement ont fait tout le mal, soit au point de vue pronostic, soit au point de vue traitement.

Que l'arrachement existe, c'est incontestable, et j'ai depuis le mois d'avril cette seule année vu 20 fractures par choc arrière de mise en marche des automobiles pour être fixé surabondamment sur ce point.

Mais la plupart des fractures du radius ne ressortissent pas de ce mécanisme. Le fait dominant est l'écrasement, et le rôle principal revient au condyle carpien, à l'enclume mobile sur laquelle l'épiphyse soufflée du radius vient s'aplatir ou s'é-

brêcher de façons extrêmement variées suivant la position de la main au moment de la chute.

C'est la mobilité de cette enclume, sa tendance à se porter du côté dorsal par le jeu si spécial et si bizarre du scaphoïde, que j'ai depuis longtemps fait ressortir dans la thèse de Gallois, qui entraîne le plus souvent les fragments du radius en arrière et constitue le dos de fourchette.

Mais cette déformation n'est pas la seule à considérer.

Suivant que la main s'appuiera du côté cubital au moment de la chute ou du côté radial, on observera du transport des fragments en sens inverse. La main est-elle en inclinaison cubitale, les fragments de l'épiphyse se porteront du côté radial, comme dans le premier cas et inversement ; de là des déformations spéciales, alors que souvent la ligne bistyloïdienne a conservé son obliquité, tandis que lorsque la main est dans l'axe de l'avant-bras, les fragments radiaux sont directement remontés en haut, et que l'obliquité des styles se trouve fatalement transformée en une ligne horizontale et même inversées en sens contraire.

Le changement des axes de l'articulation ne joue pas le rôle qu'on lui attribue dans le pronostic, et il suffit de voir un certain nombre d'anciennes fractures du radius pour être complètement édifié.

Quel est le chirurgien qui n'a pas rencontré des déformations invraisemblables de la ligne bistyloïdienne et n'a pas été surpris de la conservation des fonctions ?

Il faut donc chercher ailleurs les facteurs de gravité.

Ils sont de deux ordres et tiennent :

1° Aux altérations du condyle carpien.

2° Aux altérations spéciales de la glène radiale.

Les premiers demandent une longue étude sur laquelle je ne veux pas m'appesantir aujourd'hui,

Les autres ne sont pas encore nettement sortis de la masse des faits accumulés.

Ils peuvent toutefois s'exprimer par une formule générale. Toute fracture de l'extrémité inférieure qui est intra-articulaire et s'accompagne de déplacements en sens divers des fragments peut être réputée grave. A cette catégorie appartiennent : les fractures par pénétration de la diaphyse dans l'épiphyse, avec éclatement siégeant non à 25 ou 30 millimètres de la surface articulaire, mais à 5 ou 10 millimètres de cette surface ; les

fractures en soufflet écartant les deux lèvres du radius en les fracturant toutes les deux ; enfin les fractures qui non seulement sont caractérisées par un trait horizontal plus ou moins déchiqueté et engrené, mais qui présentent des traits verticaux divisant la glène en plusieurs fragments divergents. Parmi ces dernières, il en est une qui mérite une mention spéciale. C'est celle dans laquelle un des fragments est netttement soulevé par le scaphoïde, tandis que l'autre est relevé en sens inverse par le semi-lunaire. En somme tout se passe comme si, frappant sur l'extrémité d'un bâton non ferré, on voyait se diviser les fibres du bois en divers éclats. Il est bien évident que suivant l'appui, les fragments auront des formes différentes.

Un des faits les plus remarquables de l'histoire clinique de ces fractures, c'est l'apparence bénigne au début des lésions.

Les malades, immédiatement après l'accident, ont le poignet douloureux, mais ils ont tous les mouvements. Quinze ou vingt jours après, au moment où le cal se forme, le poignet est ankylosé. Il arrive ainsi que le chirurgien croit souvent à une entorse, fait un beau pronostic et que les faits ne tardent pas à le démentir.

C'est parce que la fracture est intra-articulaire, que la glène est divisée et le condyle disloqué que l'on voit certaines fracture du radius se terminer par ankylose.

Séance du 22 décembre 1904.

Présidence de M. Horand.

M. Bérard, secrétaire, lit le procès-verbal de la précédente séance. (Adopté).

***

FRACTURES SUS-CONDYLIENNES DU FÉMUR CHEZ L'ENFANT.

MM. Bérard et Thévenot. — Le traitement des fractures sus-condyliennes du fémur a donné lieu depuis deux ans à de nombreuses discussions. L'un de nous, l'an dernier, a déjà présenté ici un cas de fracture pathologique de cette région avec cal vicieux, qui avait nécessité une ostéotomie correctrice (Bérard, Société de Chirurgie de Lyon, 1903); plus récemment, M. Vallas (Société de Chirurgie de Lyon, 1904) a montré comment certaines de ces fractures peuvent nécessiter des opérations ostéo-articulaires, telles que la résection orthopédique ou l'arthrodèse du genou.

Comme types de comparaison, nous avons l'honneur de vous soumettre aujourd'hui trois nouveaux cas de ces fractures survenues chez l'enfant dans des conditions bien différentes, et toutes trois guéries actuellement, avec un résultat satisfaisant.

I. — Le premier malade est un garçon de 9 ans 1/2 qui est tombé, le 16 juin 1904, du haut d'un arbre très élevé; il se fit une fracture des deux cuisses et fut traité dans son pays, à Saint-Pons (Ardèche) par l'immobilisation dans un appareil

plâtré. Le résultat fonctionnel ne fut pas au début très heureux, puisque la marche et même la station debout étaient impossibles au bout de quarante jours. L'enfant fut, à cause de cela, envoyé à la Charité.

A l'entrée, on constate :

A droite, une fracture de cuisse siégeant à 15 centimètres au-dessus de la pointe de la rotule, le fragment supérieur saillant en avant ; cette fracture est consolidée dans d'assez bonnes conditions.

A gauche, une fracture de l'extrémité inférieure du fémur, du type sus-condylien, le fragment supérieur est fortement projeté en avant ; il tend à perforer le cul-de-sac sous-tricipital.

Par une coïncidence heureuse, le malade a, des deux côtés, un raccourcissement sensiblement égal. Mais tandis qu'à droite les axes de pression ont conservé leur direction à peu près normale, à gauche la disposition angulaire du cal, suivant un angle fortement obtus, à sinus ouvert en arrière, la saillie en avant et en bas du fragment supérieur qui bute contre la rotule et limite au maximum les mouvements de flexion en gênant d'autre part l'extension complète, nécessitent de ce côté une intervention. Comme la consolidation n'est pas effectuée dans cette fracture sus-condylienne gauche, après quelques manœuvres d'extension correctrice sous anesthésie, on se contente d'immobiliser le malade dans une gouttière de Bonnet en le soumettant à l'extension continue. Peu à peu ainsi, le membre se redresse et le déplacement se corrige. Au bout d'un mois, la consolidation est terminée, mais la marche reste douloureuse et hésitante jusqu'à la fin du mois d'octobre, malgré des massages réguliers, et bien qu'il n'y eût aucun phénomène inflammatoire autre qu'un peu d'hydarthrose dans l'articulation du genou.

Par mesure de précaution, cet enfant a été muni d'un tuteur rigide à ceinture pelvienne, qui permet la flexion. Cependant vous pouvez constater que sans le tuteur il marche facilement ; le genou se fléchit suffisamment, le pied repose bien d'aplomb sur le sol ; il ne reste qu'un peu de claudication, due à ce que l'extension extrême est encore gênée par la saillie persistante en avant du fragment diaphysaire. Malgré cette consolidation légèrement vicieuse, il ne nous semble pas qu'il

y ait lieu d'exciser cette saillie. Sans doute une correction spontanée du cal se fera à la longue ici, comme on le constate si souvent dans les fractures supra-condyliennes de l'humérus, consolidées vicieusement chez l'enfant.

Le raccourcissement est égal des deux côtés.

II. — Le second de ces deux enfants est un garçon de 4 ans et demi, qui fut envoyé à la Charité le 15 août 1904, pour une fracture pathologique de l'extrémité inférieure du fémur, survenue huit jours auparavant, alors que le père déposait à terre son enfant, qu'il avait pris sur ses épaules. L'interrogatoire du petit malade a montré que depuis le mois de juin il souffrait du membre inférieur droit, surtout la nuit.

A l'examen, la fracture sus-condylienne du fémur droit est des plus nettes ; le pied repose sur le plan du lit par son bord externe : tout mouvement provoqué détermine des douleurs caractéristiques. Mais comme l'extrémité inférieure du fémur est très augmentée de volume, avec de la rougeur de la peau, de la circulation collatérale, le diagnostic reste hésitant entre une fracture produite dans un foyer d'ostéomyélite ou dans un ostéosarcome central, jusqu'au moment où la radiographie vient lever les doutes.

Le raccourcissement du membre inférieur droit est de 3 centimètres.

Le 7 septembre, un abcès pointant sous les téguments, une incsion longitudinale est pratiquée sur la face externe du foyer de fracture; quelques séquestres déchiquetés sont extraits facilement. Les deux fragments, soigneusement dépériostés, sont régularisés et coaptés, sans suture osseuse. Puis la plaie largement drainée, on immobilise la fracture sous une grande attelle plâtrée pelvidorsopédieuse, en même temps que l'on installe une traction continue.

Au trentième jour, lors du premier pansement, la consolidation est effectuée, sans raccourcissement notable, en bonne position, avec retour de la presque totalité des mouvements. Aujourd'hui, la marche s'effectue sans aucune gêne, ainsi que vous le voyez. Il ne persiste qu'un peu de dislocation latérale du genou que l'on corrigera au moyen d'un tuteur rigide porté quelques mois.

III. — Enfin, chez notre troisième petit malade, la fracture était beaucoup plus grave. Cet enfant, âgé de 12 ans, voulant sauter sur un camion en marche, tomba sous la roue qui lui écrasa la cuisse droite au-dessus des condyles. On nous l'amena de suite à l'hôpital le 12 novembre dernier : une perte de substance, large d'un grand travers de main, mettait à nu le creux poplité, le lambeau de peau ne tenant plus que par un étroit pellicule. Immédiatement, M. Bondet, interne du service, fit une nouvelle toilette minutieuse de la plaie, pratiqua une injection de sérum antitétanique et immobilisa le blessé dans une gouttière de Bonnet, après s'être assuré qu'il n'y avait pas d'attrition grave du paquet vasculo-nerveux poplité.

Le lendemain matin, nous constatons une volumineuse hydrohémarthrose du genou droit qui est très déformé. L'épiphyse inférieure du fémur, décollée, a été luxée sous les téguments de la région antéro-interne du genou ; le fragment supérieur fait saillie entre les muscles jumeaux ; son bord postérieur est à nu dans la plaie, la surface articulaire des condyles luxés a basculé d'un demi-tour et se trouve orientée en haut.

Après une nouvelle désinfection du foyer, l'enfant est anesthésié ; une traction énergique sur le pied, combinée à des pressions sur les condyles décollés permet leur réduction, en même temps que se fait l'évacuation de l'épanchement du genou par la plaie postérieure. De suite une grande attelle plâtrée est appliquée, avec traction continue sur la jambe en extension. Un drain postérieur a été placé au centre de la plaie.

Malgré nos craintes, les suites furent remarquablement bénignes ; au cinquième jour, le pansement, imbibé de sérosité sanguinolente, dut être changé. Puis on n'y toucha plus jusqu'au quarantième jour, où l'on trouva la consolidation faite, en excellente position, sans raccourcissement appréciable (à peine un demi-centimètre).

Les deux radiographies ci-jointes montrent l'état du fémur avant et après la réduction.

Restait la grande perte de substance des téguments du creux poplité. Le 7 décembre, nous en fîmes l'occlusion en une seule séance, grâce à des lambeaux autoplastiques pris dans le voi-

sinage et amenés par glissement sur la plaie. Aujourd'hui, la cicatrisation est définitive; les mouvements de flexion du genou atteignent à peu près l'angle droit. La marche n'a pas encore été reprise, mais l'appui et les chocs provoqués sur le pied ne causent aucune douleur.

En résumé, dans ces trois cas, *la traction continue combinée à l'immobilisation du membre en extension*, ont abouti à une guérison à peu près parfaite, bien qu'il s'agît, à des titres divers, de fractures particulièrement graves :

Dans la première, fracture traumatique fermée, le début de la consolidation s'était effectué dans des conditions très défectueuses;

Dans la seconde, fracture pathologique dans un foyer suppuré, nous dûmes au préalable drainer le foyer, retirer les séquestres et coapter directement les fragments, sans cependant recourir à la suture osseuse;

Dans la troisième, enfin, il s'agissait d'un écrasement du membre, avec fracture compliquée, luxation des condyles du fémur, et hydrohémarthrose communiquant avec l'extérieur. La réduction et la consolidation obtenues, il fallait secondairement combler une large perte de substance des téguments au moyen de lambeaux autoplastiques raccordés par glissement.

*
* *

INVAGINATION INTESTINALE.

M. Vignard présente une pièce d'invagination intestinale enlevée sur une jeune fille de 23 ans, dont l'histoire clinique est la suivante :

Les antécédents pathologiques de la malade sont nuls, pas de phénomènes apparents antérieurement, soit du côté de l'intestin, du foie ou de l'estomac. La malade parle seulement d'un traumatisme abdominal survenu quinze jours avant le début de l'affection

Un mois et demi avant son entrée à l'hôpital cette jeune fille éprouve une violente et brusque douleur dans la fosse iliaque du côté droit, les vomissements apparaissent, conservant le caractère alimentaire, mais le séjour au lit est nécessaire. Dix

jours après seulement un médecin est appelé, il constate une masse empâtée dans la région appendiculaire ; il porte le diagnostic d'appendicite, et fait le traitement par le repos et les applications de glace.

Cette masse se résout, paraît-il, partiellement, les vomissements cessent, ce pendant que s'installe une diarrhée très fréquente et très liquide, qui n'a jamais été sanglante.

La température a toujours oscillé entre 38° et 38°,5.

La malade entre à l'hôpital de la Croix-Rousse dans le service de M. Villard un mois et demi après le début des accidents.

A son entrée, cette jeune fille présente un excellent état général. L'attention est immédiatement attirée vers l'abdomen. Celui-ci est souple partout, sauf dans l'hypochondre droit, et à l'épigastre, en déprimant la paroi, on sent une masse mobile sur le plan profond et sous la peau, cette masse est dure, irrégulière, boudinée ; elle s'étend de droite à gauche, empiétant sur la ligne médiane.

A la pression, aucune douleur, mais les douleurs viennent par crises, pendant lesquelles on constate du péristaltisme intestinal autour de l'ombilic ; la masse paraît se durcir sous la main.

Pas de vomissements, mais diarrhée profuse non sanglante.

Le pouls est à 90°, régulier. La température à 36°,5. Les urines sont normales.

Rien au cœur ni au poumon.

Pendant deux jours la malade est mise en observation. Les crises douloureuses se rapprochent, elles augmentent d'intensité, créant une indication opératoire pressante même en l'absence d'occlusion complète. La masse abdominale paraît s'être déplacée vers la gauche, on se décide à intervenir.

M. Vignard pratique une laparotomie médiane sous-ombilicale au-dessous de l'estomac, on aperçoit aussitôt une masse volumineuse, boudinée, de teinte marron foncé ; il est tout d'abord difficile de se repérer, la recherche du cæcum est infructueuse. On aperçoit une anse grêle s'insinuer à la partie extrême droite de la masse. Il s'agit d'une invagination.

On fait d'abord des tentatives combinées d'expression et de traction qui permettent de désenclaver environ 20 centimètres du côlon transverse. La tête de l'invagination, qui au début

touchait presque l'angle gauche, est ramenée vers la ligne médiane. A ce moment on ne peut faire plus sous peine de déchirer.

On se décide à réséquer en masse toute l'invagination, en raison de la gangrène de la partie profonde et de l'étranglement étroit par le collet.

L'intestin est sectionné entre pinces à la partie terminale du grêle, à quelques centimètres de la portion invaginée; en haut la section porte sur le tiers gauche du côlon en tissu sain, mais légèrement œdématié.

On sectionne les attaches péritonéales en faisant l'hémostase à mesure avec de grands clamps. Cette hémostase est difficile à faire, en raison de la façon dont se présentent à la pince les feuillets tordus et déformés.

L'hémostase définitive est assurée par des sutures en chaînes associées qui comprennent tout le mésocôlon ascendant, la moitié droite du mésocôlon transverse, et la portion terminale du mésentère.

On ferme le bout périphérique du côlon transverse et on y implante termino-latéralement, le bout terminal du grêle par un bouton de Jaboulay.

Assèchement du péritoine à la gaze. Drainage par une mèche et un drain. L'opération a duré une heure trois quarts.

Les suites opératoires ont été mauvaises. 24 heures après l'intervention la température monte à 40°. Le pouls s'accélère. On fait sauter les sutures. Il n'existe aucun exsudat, ni aucune hémorragie péritonéale. La malade meurt 48 heures après de l'élévation de la température, de l'accélération du pouls et un syndrome péritonéal.

L'autopsie a montré que les suturés intestinales et l'anastomose avaient parfaitement tenu. Aucun exsudat dans la cavité péritonéale, pas de matières. Les ligatures en chaîne sur le mésocôlon ascendant et transverse ont assuré une hémostase parfaite. Il faut signaler des suffusions sanguines sous-péritonéales qui ont très légèrement décollé la séreuse, marquant d'une traînée noire la ligne des sutures.

La pièce comprend une masse volumineuse composée de 20 centimètres environ d'iléon, du cæcum, du côlon ascendant et d'une portion du côlon transverse. Tous ces tissus sont œdémateux, infiltrés. La séreuse est rouge, vascularisée,

dépolie. L'iléon est épaissi dans toute sa paroi, la musculeuse surtout paraît hypertrophiée. Le cæcum forme la tête de l'invagination avec de larges plaques de sphacèle. Quant à la tunique engainante, elle est dilatée, mais non amincie. Les parois sont infiltrées d'œdème ayant acquis une épaisseur trois fois plus considérable qu'à l'état normal. En deçà de la tête de l'invagination, le côlon était distendu, mais au contraire aminci. Le collet de l'invagination était fort, serré, et il est difficile de désinvaginer, même avec des manœuvres de force sur le vivant, on aurait été conduit en insistant à des déchirures.

En somme, invagination iléo-colique et colo-colique, à cinq cylindres dans la portion où se trouve l'iléon, à trois cylindres plus loin, au niveau de l'invagination, n'est plus que côlo-colique. Le cæcum forme la tête, l'iléon paraît avoir été entraîné. Il est difficile de se rendre compte de l'existence et de la disposition du mésocæcum.

Ganglions péricæcaux.

L'examen histologique a été fait par M. Paviot, qui a bien voulu nous communiquer la note suivante :

1° Paroi du cæcum : Les diverses tuniques sont épaissies, infiltrées par une substance conjonctive hyaline. La muqueuse et ses glandes est tombée, y compris la musculaire muqueuse, si bien qu'en dedans est un tissu fibroïde qui est à nu ; des capillaires tortueux entourés de nombreuses cellules rondes et fusiformes le parcourt.

Mais il n'y a pas d'autres lésion, notamment rien de tuberculeux.

2° *Ganglions*. Légère hyperplasie, sans que cependant les portions sinusiennes et folliculaires se confondent. Toutefois rien de tuberculeux au microscope.

Cette observation nous a paru intéressante à plusieurs points de vue. Des symptômes ont offert un type spécial avec ce début brusque et cette pseudo-résolution lente. Les selles sanglantes ont souvent fait défaut. Ce signe classique donné partout, ne se rencontre d'après les observations que nous avons pu parcourir que bien rarement. Il en est tout autrement de deux symptômes qui paraissent plus importants : la diarrhée profuse et la mobilité de la tumeur dans le sens de la circulation colique.

Le déplacement d'une tumeur qui évolue selon cette direction doit éveiller de suite l'idée d'invagination.

Dans nos cas, il est difficile de trouver une raison plausible à cette invagination. Ni néoplasme, ni tuberculose, pas de lésion appendiculaire, pas de développement anormal du diverticule de Meckel. En somme, aucune des causes ordinaires de l'invagination, des invaginations essentielles pour ainsi dire, sont rares chez l'adulte. On les voit plus fréquemment chez l'enfant. Il faut sans doute une disposition spéciale du péritoine cæcal, permettant au cæcum de pénétrer par intersusception dans le côlon.

Le traitement chirurgical de ces invaginations considérables n'est pas encore établi d'une façon formelle, et nous serions heureux de recueillir à ce sujet l'opinion des membres de la Société.

La désinvagination est incontestablement la méthode de choix quand elle est possible et surtout dans le cas où l'absence de lésion cæcale n'invite pas une exérèse.

Cependant elle ne donne pas toujours des guérisons, et Gibson, dans sa statistique portant sur les cas opérés de 1881 à 1897, donne 61 guérisons et 38 morts pour désinvagination simple.

Dans les cas où la désinvagination est impossible ou dangereuse on a le choix entre deux interventions : ou la résection large de toute la lésion, ou bien la résection dans la lumière intestinale, ou opération de König. On doit rejeter, tout au moins comme opération définitive, les anastomoses diverses ou les anus qui peuvent prétendre seulement à combattre le symptôme obstruction et préparer ainsi le malade à une opération secondaire.

Entre la résection et l'opération de Kœnig, les opinions sont partagées. Les uns, tels que Rydigier (1), Eselsberg (2), Lejars concluent franchement en faveur de la première opération, de gravité moindre et d'exécution plus facile. Eiselsberg, sur 31 cas d'invagination en traite 12 par la résection avec 9 succès.

La statistique de Gibson et celle d'Audry, rapportée par

(1) 24e Congrès de chirurgie allemand.

(2) *Arch. fur klin. Chirurg.*, Bd. 9.

Michaux (1) sont moins favorables. Le premier de ces auteurs rapporte 14 cas avec 4 guérisons, le second 18 cas avec 8 guérisons.

Michaux, se montre partisan de la cæliotomie qui lui aurait donné 2 guérisons sur 3 cas. Cependant il conclut à la supériorité théorique de la résection; c'est, dit-il, l'opération de l'avenir, celle vers laquelle on doit tendre; mais la méthode de choix actuelle reste l'opération de Kœnig.

Cette intervention paraît aux uns plus bénigne que la résection, à d'autres plus grave. Là est le point qu'il y aurait intérêt à établir. Mais il semble plus difficile de conclure, tant sont variables l'étendue des lésions dans les invaginations chroniques. La longueur du segment à réséquer est évidemment le point important, et la gravité de la résection empruntera à son étendue. Il est donc difficile de poser des indications précises en faveur de l'une de ces interventions, chaque cas particulier portant ses indications en lui-même.

M. Bérard. — L'absence d'hémorragie instestinale dans ce cas s'explique par la même cause que l'absence d'épanchement séro-hématique dans le péritoine, qui fut constatée au moment de l'opération. S'il n'y a pas de sang dans les selles, c'est qu'il s'agissait probablement, comme on l'admet de plus en plus pour ces cas avec ou sans ulcération ni tumeur préalable de l'intestin, d'une invagination progressive, datant de plusieurs jours, peut-être de plusieurs semaines avant l'apparition des signes caractéristiques inquiétants; ce qui le prouve, c'est que M. Vignard a pu garder sa malade quelque temps en observation avant de l'opérer. Dans ces conditions, les troubles circulatoires dans les boudins invaginant et invaginé n'ont pas été assez brusques et assez intenses, pour amener l'éclatement des capillaires et des veinicules, soit dans l'intestin, soit dans le péritoine.

A côté des interventions que M. Vignard a passées en revue, il en est une autre que l'on signale rarement, bien que Czerny l'ait utilisée avec succès dans un cas d'invagination par tuberculose de l'intestin: c'est l'entéro-anastomose latérale. Naturellement, elle ne peut convenir qu'aux cas chroniques, sans menace de sphacèle du boudin invaginant.

En général d'ailleurs, il semble qu'aujourd'hui, quand la désinvagination pure et simple n'est pas possible, on ait constamment recours à la

---

(1) *J. de gyn. et de chir, abd.*. 1895.
(2) Soc. chirurg., juin 1903.

résection intestinale. Vaut-il mieux réséquer tout le segment malade en bloc, ou seulement la portion invaginée en incisant le boudin invaginant? On ne peut, à ce sujet, donner de règle absolue; tout dépend d'abord de la vitalité du boudin invaginant. Cette condition mise à part, on a eu en général recours à la résection totale pour les ivaginations limitées du segment iléo-cæcale. On a réservé la résection partielle du boudin invaginé en incisant longitudinalement la tête de l'invagination quand on eût été conduit à des opérations trop laborieuses et à des sacrifices trop étendus de l'intestin, et surtout du mésentère infiltré, épaissi, difficile à suturer convenablement. C'est du moins ce que j'avais relevé dans les publications que j'avais consultées à propos de mon cas personnel, guéri par simple désinvagination.

L'enfant que je vous ai présenté il y a un an est resté depuis sans troubles digestifs.

M. Gouillioud. — Je n'ai aucune expérience personnelle et les réflexions que je vais faire sont donc purement théoriques.

Pour moi l'idéal serait de pratiquer la résection totale, car l'opération qui consiste à intervenir dans le boudin invaginant me paraît être peu aseptique.

Est-ce que dans un cas aussi grave que celui de M. Vignard, on n'aurait pas pu attirer simplement et rapidement la tumeur au-dessous et établir un double anus contre nature, quitte à en obtenir ensuite la fermeture dans un deuxième temps opératoire?

M. Vignard. — Dans les grandes invaginations, il semble admis qu'il faut pratiquer la résection dans le boudin invaginant. Il serait à ce point de vue intéressant d'étudier avec soin toutes les observations publiées, afin d'en établir une thérapeutique plus précise et de poser nettement les indications des différents procédés.

*
* *

DE LA PYLORECTOMIE.

M. Goullioud. A la lecture du *Lyon Médical* (27 nov. 1904), il m'a semblé que la pylorectomie était à l'ordre du jour de nos Sociétés. Ce numéro renferme les présentations des cas de M. Delore presque tous suivis de succès, et un article de M. Leriche nous apportant des statistiques allemandes, mais nous rappelant aussi les cas de MM. M. Pollosson, Jaboulay,

Vallas (1). J'ai alors pensé vous apporter les résultats de mon expérience personnelle, basée sur 13 pylorectomies.

Qu'il me soit permis tout d'abord de résumer mes observations, trop dissemblables pour être présentées ensemble. Trois ont été publiées déjà *in extenso* (2) ; les autres le seront ultérieurement.

Ma *première* opérée était une femme de 46 ans, que j'avais vue dès 1897, se plaignant de douleurs dans le ventre, les reins et l'estomac, douleurs que j'attribuai à de la ptose viscérale et que je pus soulager. Mais en janvier 1899, elle revint se plaignant de douleurs dans la région de l'estomac sans grand trouble de la digestion. A travers la paroi abdominale flasque, je constatai sous les fausses côtes gauches une petite tumeur superficielle, donnant l'impression d'un néoplasme au début. Elle n'avait présenté encore que quelques vomissements muqueux, avec impression de mal de cœur. Après quelques semaines d'observation, la tumeur persistant, je me décidai à l'opération.

Le 25 mars 1899, trouvant une tumeur de la petite courbure non loin du pylore, j'en fais l'ablation en pratiquant la pylorectomie. Une languette hépatique adhérente au néoplasme fut réséquée, de même qu'une adhérence à la paroi abdominale. Je fis l'abouchement du duodénum sur la face postérieure de l'estomac fermé en cæcum.

Cette opération supprima malaises et douleurs.

Il s'agissait d'un cancer colloïde de l'estomac, suivant l'examen histologique dû à l'obligeance de M. Bret.

La malade s'est bien portée pendant quatre ans, digérant

(1) Je voudrais rappeler encore une pylorectomie, suivie d'un succès durable, faite par M. Nové-Josserand, et la thèse (Lyon, 1903) de M. Gaston Beyle, thèse inspitrée par M. le Prof. Jaboulay, et intitulée : « De la pylorectomie dans le cancer du pylore et du choix du procédé d'abouchement ».

(2) Bulletin de la Société de chirurgie de Lyon, séance du 8 juin 1899.

Société nationale de médecine de Lyon, séance du 18 mai 1903, et *Lyon Médical*, 1903.

Seizième Congrès français de chirurgie, 1903.

tout, menant une vie active. Cependant, dès le mois de mai 1901, j'avais constaté à l'épigastre une induration épiploïque ou ganglionnaire, que je vis grandir, mais sans retentissement sur les fonctions gastriques.

En avril 1903, le côlon transverse était atteint et la malade présentait de l'obstruction intestinale. Une entéro-anastomose, rétablissant la liberté de la circulatlon intestinale, donnait encore une année de vie à la malade, qui ne succomba que le 15 mars 1904, donc *cinq ans* après sa pylorectomie. La famille de cette femme a toujours estimé qu'en prolongeant sa vie et en lui permettant d'élever deux jeunes enfants, je lui avais rendu un réel service.

Mon *second* cas concernait un homme de 32 ans, qui, le 1er avril 1899, la veille de Pâques, m'arrivait amaigri de 35 kilogs, soutenu par des lavements alimentaires. L'occlusion du pylore était la plus complète que j'aie vue.

Le 6 avril 1899, trouvant un pylore transformé en un cylindre rigide, mais mobile, je fis la pylorectomie, avec abouchement du duodénum à la face postérieure de l'estomac, selon Kocher.

Le rétrécissement ne laissait passer qu'une sonde cannelée, et l'examen histologique montra qu'il s'agissait d'un cancer.

A force de sérum, le malade supporta bien son opération ; mais sa paroi abdominale amincie fut incapable de faire une bonne réunion malgré trois plans de suture.

Le onzième jour, le lendemain de l'ablation des fils cutanés, M. Rafin, en mon absence, trouvait le pansement mouillé et les anses intestinales dans le pansement.

Les anses réintégrées et le ventre refermé, le malade se cicatrisa ; son estomac fonctionna normalement, mais il ne put se remonter, présenta ultérieurement de la tachycardie, de la confusion mentale, des eschares, et finit par succomber chez lui deux mois après son opération.

Depuis, je ferme ces ventres, amaigris et tendus, par un seul plan de suture, avec des fils métalliques forts que je laisse au moins quinze jours.

Ma *troisième* malade était une femme de 60 ans, que m'adressa le Dr Gonnet pour une sténose incomplète avec tumeur du volume d'une mandarine, perceptible à l'épigastre.

Le 11 avril 1900, je fis une pylorectomie avec section de brides duodéno-pancréatiques, et gastro-duodénostomie.

La malade, dans les mois qui suivirent, prit 11 kilogs, puis les symptômes de sténose reparurent et la malade succomba le 7 novembre 1900, donc sept mois après son opération, ayant eu une survie analogue à celle qu'eût donnée une entéro-anastomose.

Mon *quatrième* opéré était un homme de 47 ans, présentant de la sténose pylorique et une tumeur perceptible. Il m'était adressé par M. Clément dans le service de qui il avait été reçu d'abord.

Opération le 21 juillet 1901.

On ne put faire le lavage de l'estomac, le malade rejetant toujours le tube œsophagien. Je passai outre.

Le néoplasme était opérable, quoique étendu du côté du duodénum et du côté de la petite courbure. L'estomac était distendu par des liquides et des gaz, je le ponctionnai avec un trocart peu fort qui ne laissa échapper que des gaz. Pour remonter assez loin du côté de l'estomac et pincer toute la ligne de section, je dus mettre deux pinces de Doyen bout à bout. Une pince, à cause de la tension du liquide, glissa et un peu du contenu gastrique s'écoula. La suture fut longue et difficile.

Du côté du duodénum, la section dut partir au ras du pancréas et la gastro-duodénostomie de Kocher fut impossible.

Après la fermeture du duodénum en cæcum, je fis une anastomose rétrocolique gastro-jéjunale. Bref, opération difficile, longue, incorrecte : l'anesthésie avait été complète tout le temps, non discontinue.

Le malade, à la fin de l'opération, présentait de forts ronchus trachéaux ; il avait une légère cyanose. Avait-il ins-

piré quelque liquide stomacal ? Il mourut le soir même à dix heures.

Le pylore cancéreux formait un cylindre induré; et du côté de l'estomac l'érosion de la muqueuse était villeuse par place, lisse et comme vernissée en d'autres points.

Ce fait est notre seul cas de mort post-opératoire rapide.

Ma *cinquième* opérée était une femme de 60 ans, présentant les signes d'une sténose pylorique, datant de trois mois, des contractions péristaltiques très nettes et une induration pylorique facilement perceptible.

L'opération fut faite le 18 septembre 1901, sous anesthésie *discontinue*, avec les temps suivants :

1° Section et fermeture du duodénum en cæcum, au ras de sa partie mobile.

2° Gastro-jéjuno-anastomose postérieure.

3° Section de l'estomac.

La pièce présentait une sténose prononcée du pylore, une ulcération indurée à bords un peu végétants, de petits ganglions indurés.

L'examen histologique, dû à M. Cade, confirma le diagnostic d'épithélioma infiltré.

Les suites furent simples, et en décembre 1904, donc trois ans après l'opération, j'ai eu les meilleures nouvelles de mon opérée, suivie depuis lors.

Ma *sixième* opérée, femme de 62 ans, entra dans mon service pour une tumeur abdominale, peu développée, de l'œdème des jambes et des troubles digestifs plus accentués qu'on ne les voit habituellement dans les cas de tumeurs abdominales d'origine ovarienne ou utérine : douleurs dans le flanc gauche après les repas, vomituritions fréquentes, alternatives de constipation et de diarrhée.

L'opération eut lieu le 13 janvier 1903.

Craignant une tumeur maligne et voulant explorer le pylore, je fis une grande incision qui me permit une ovariotomie bilatérale sans ponction. Le pylore fut trouvé induré avec de petits noyaux suspects sur le petit épiploon.

Cette induration, en rapport avec les troubles antérieurs

de la digestion, la facilité de l'ovariotomie initiale, me firent procéder séance tenante à la pylorectomie qui se présentait simple.

Je débutai par l'anastomose gastro-jéjunale postérieure et terminai par la résection du pylore. Toute l'opération avait duré une heure et demie.

La pièce ne présentait pas de lésions de la muqueuse, mais un relief dans la lumière du pylore formé par un épaississement des couches musculaire et sous-muqueuse. Cependant l'histologie ne reconnut là qu'une infiltration inflammatoire interstitielle.

Les suites opératoires furent simples ; des troubles digestifs persistèrent quelques semaines.

Actuellement la malade se dit pleine de santé et tout à fait revenue à son état normal.

Mon *septième* opéré était un homme de 54 ans, dont j'ai publié l'observation au XVIe Congrès français de chirurgie, en faisant à son sujet une étude sur le léiomyome malin de l'estomac, qui a été reprise et complétée dans la thèse de Juliani (1).

Il entra dans mon service avec une tumeur abdominale qu'il avait perçue lui-même. Il présentait en outre quelques troubles digestifs, n'allant pas jusqu'aux vomissements, et des alternatives de diarrhée et de constipation.

La tumeur comme siège, comme volume, comme forme, simulait une très grosse vésicule, mais elle était plus dure qu'une vésicule et lobulée. Il n'y avait d'ailleurs aucun symptôme hépatique.

Le 16 juin 1903, une laparotomie exploratrice faite sur le bord externe du muscle grand droit, prolongée jusqu'à l'épigastre, dessinant une ligne semi-ogivale, me fit reconnaître une tumeur musculaire volumineuse de la grande

(1) Des léiomyome malin de l'estomac. Congrès français de chirurgie, 1903.

Des tumeurs musculaires de l'estomac, par A. Juliani. — Thèse de Lyon, 1904.

courbure, un peu en dedans du pylore, et développée dans l'épiploon gastro-colique.

J'enlève cette tumeur par une pylorectomie large avec gastro-entéro-anastomose seconde. L'opération fut rendue plus difficile par le siège latéral de l'incision.

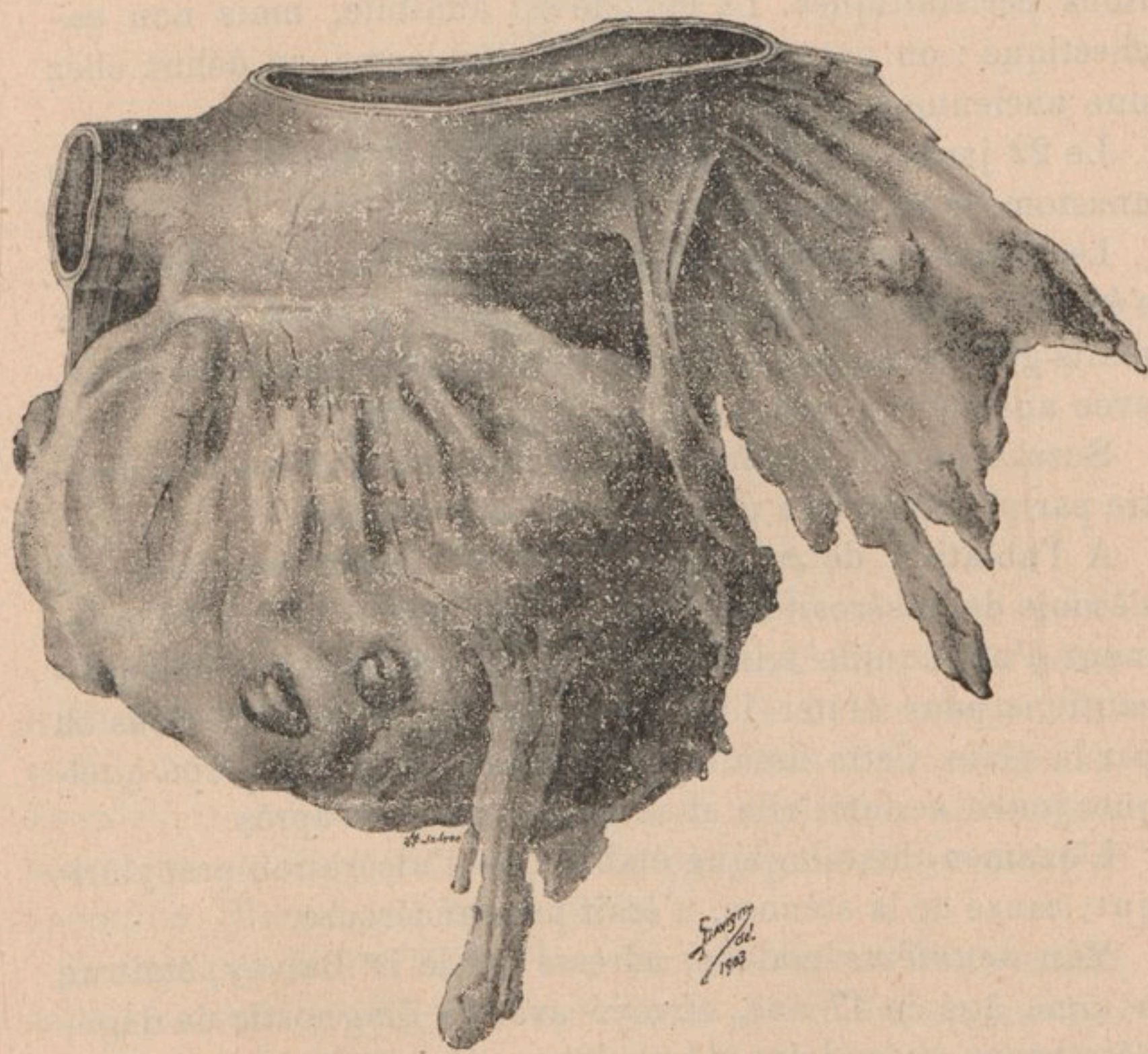

Fig. 1. — Léiomyome malin de la grande courbure de l'estomac.

La pièce (fig. 1) pesait 580 grammes. Elle était formée par du tissu musculaire lisse, mais présentant par places des cellules très modifiées, métatypiques, avec envahissement ganglionnaire. Ces deux caractères, très soigneusement étudiés par M. Cade, lui ont fait admettre un léiomyome malin.

Revue en décembre 1904, c'est-à-dire dix-huit mois après

son opération, ce malade ne présente aucune trace de récidive.

Mon *huitième* cas concernait une femme de 53 ans qui m'était adressée par M. Duplant, pour une sténose pylorique, succédant à une ancienne dyspepsie qui remontait à huit années : vomissements répétés, violentes douleurs, contractions péristaltiques. La malade est affaiblie, mais non cachectique : on peut penser à un néoplasme au début chez une ancienne dyspeptique.

Le 22 janvier 1904, laparotomie avec l'idée de faire une anastomose ou une pylorectomie.

La constatation d'une induration prépylorique, très dure, s'étendant sur la petite courbure, avec d'assez nombreux petits ganglions, me décide à une pyloro-gastrectomie large, avec anastomose première.

Suture un peu imparfaite de l'estomac, qui me fait mettre par prudence une petite mèche de drainage.

A l'ablation de cette petite mèche, le sixième jour, il s'écoule de la sérosité, puis une fistule donne lieu à l'écoulement d'un liquide teinté de bile. On prend de grandes précautions pour éviter l'infection par les liquides ingérés ou par la plaie. Cette fistule, qui m'a beaucoup préoccupé quelques jours, se tarit vite et se ferme un mois après.

L'èxamen histologique établit que l'ulcération prépylorique, cause de la sténose, n'était pas cancéreuse.

Mon *neuvième* malade, adressé par le Dr Balvay, était un homme âgé de 47 ans, envoyé avec le diagnostic de dégénérescence secondaire d'un ulcère. Une sténose pylorique accusée obligeait à intervenir.

Le 2 janvier 1904, trouvant une induration très nette et limitée, mobile, je me décide à l'ablation. Cependant il y avait des adhérences fibreuses très nettes, notamment à la vésicule biliaire qui prouvaient une lésion inflammatoire ancienne.

Là encore il s'agissait d'un ulcère prépylorique à bords calleux avec en outre une coudure du pylore qui exagérait la sténose. (Fig. 2.)

Le résultat opératoire fut très bon : au 7 juillet, le malade avait pris 15 kilogs, et il ne cesse de se louer du rétablissement parfait de ses voies digestives.

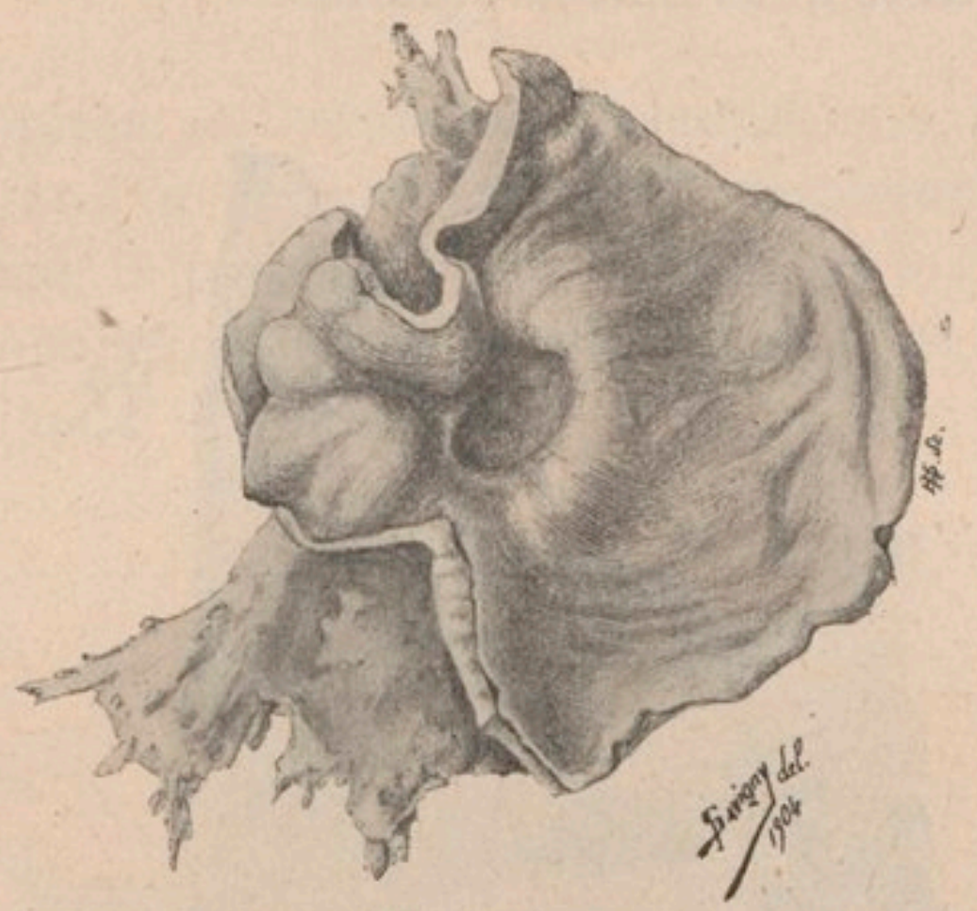

Fig. 2. — Ulcère prépylorique.

Ma *dixième* opérée était une femme de 35 ans, déjà opérée le 26 avril 1902, pour des rétrécissements multiples de l'intestin, cicatriciels et de nature probablement tuberculeuse. J'avais fait une double anastomose. Le résultat avait été très bon et la malade avait pris 10 kilog. après cette première opération. (Voir *Lyon Méd.*, 1902).

Au mois de juillet 1904, donc deux ans après, elle rentrait dans mon service avec des troubles de la circulation gastro-intestinale. On pensait tout d'abord à une récidive de sa première affection ou à une imperfection de la première opération. Cependant il y avait des symptômes gastriques : des vomissements, du ballonnement à l'épigastre avec ondes péristaltiques, du résidu stomacal, mais il y avait encore plus de clapotage intestinal que de clapotage stomacal. Le diagnostic était donc très délicat.

Opération le 12 juillet 1904 : J'examinai d'abord l'intestin ; les deux anastomoses anciennes étaient des plus larges et laissaient passer facilement le pouce coiffé par l'intestin; les

anciennes poches intestinales, situées entre les rétrécissements, incomplètement revenues sur elles-mêmes, expliquaient le clapotage intestinal persistant.

La lésion n'était pas là, mais au pylore. Je fis donc la pylorectomie avec anastomose première.

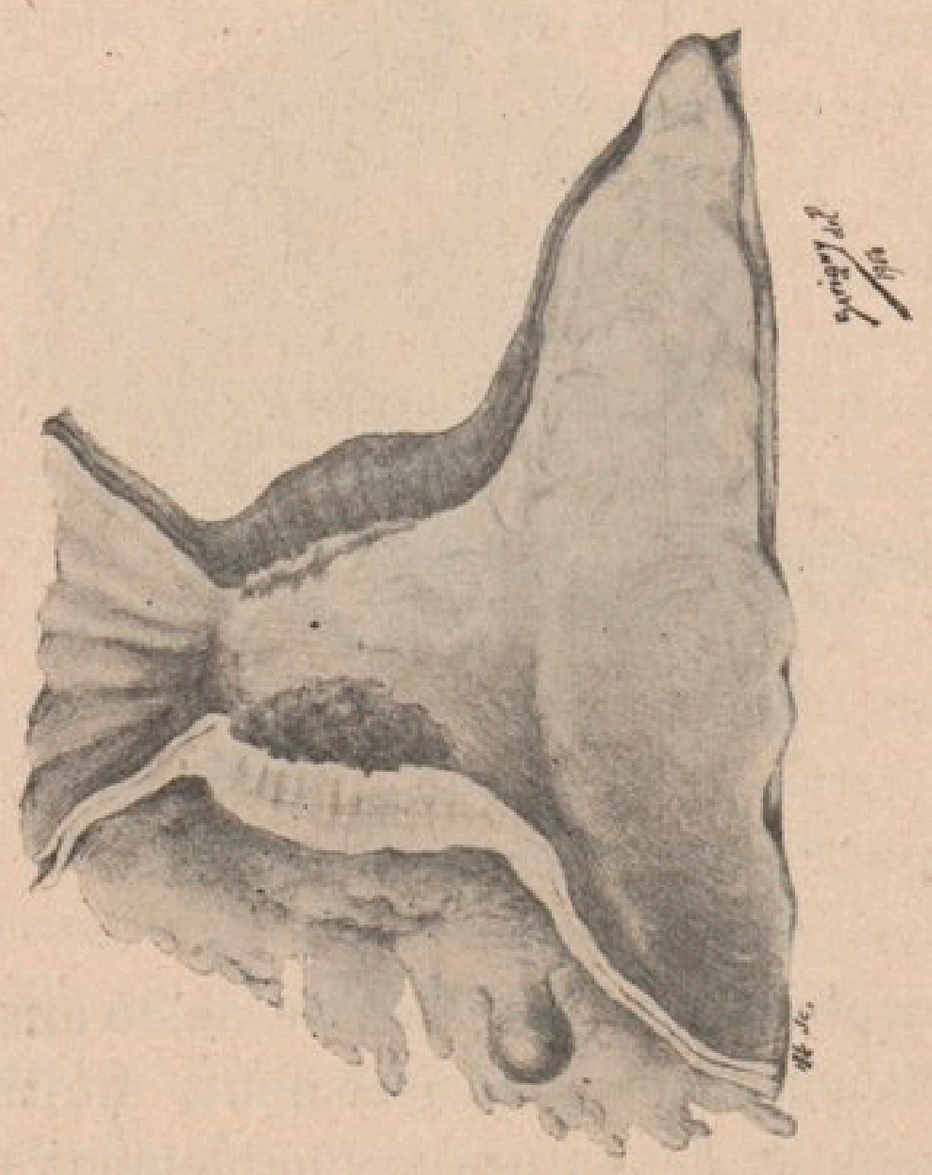

Fig. 3. — Cancer du pylore.

La pièce (fig. 3) représentait un cancer pylorique ulcéré, et l'examen histologique montra la généralisation cancéreuse dans un ganglion enlevé.

D'après les dernières nouvelles, dues à l'obligeance de M. le Dr Nové-Josserand, de Tarare, la malade digère bien de nouveau et son poids, de 36 kilogr., est remonté à 46.

En résumé, cette femme a été opérée une première fois pour des rétrécissements cicatriciels multiples de l'intestin, et une seconde fois pour un cancer du pylore.

Le *onzième* opéré était un homme de 52 ans, ayant maigri de 14 kilog. depuis trois mois, présentant une sténose pylorique, avec indication opératoire posée par M. Bouveret,

Le 27 juillet 1904, pylorectomie simple, permettant d'enlever un cancer annulaire du pylore, qui laissait passer à frottement une sonde de femme.

Dès le troisième jour, apparition d'une complication pulmonaire subaiguë, qui se complique ensuite d'une pleurésie purulente.

Un mois après, le 5 septembre, pleurotomie, malheureusement trop tardive et peut-être trop parcimonieuse, car la fièvre persiste, le poumon reste rétracté, et le 22 octobre, je dois faire l'opération d'Estlander. La température baisse et la paroi s'affaisse.

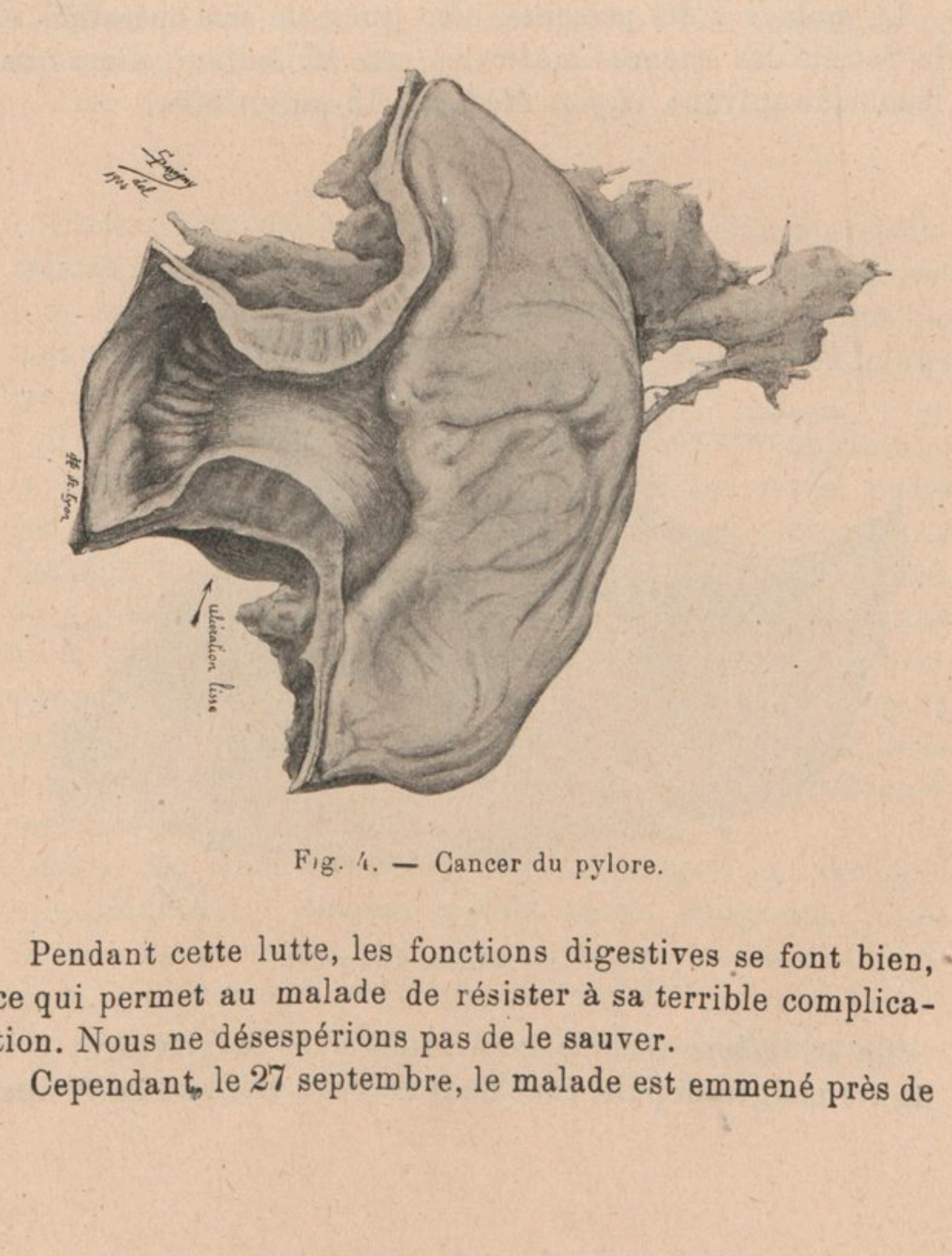

Fig. 4. — Cancer du pylore.

Pendant cette lutte, les fonctions digestives se font bien, ce qui permet au malade de résister à sa terrible complication. Nous ne désespérions pas de le sauver.

Cependant, le 27 septembre, le malade est emmené près de

Mâcon, en automobile et à mon insu. Nous apprenons sa mort peu après, donc quatre mois après son opération.

Le *douzième* opéré, âgé de 48 ans, était un vieux dyspeptique, qui faisait remonter ses troubles digestifs à l'âge de 14 ans ; aussi, plusieurs médecins, se basant sur ce passé, pensaient à une affection non cancéreuse.

Cependant le malade, amaigri, pâle, affaibli, touchait à la cachexie quand il se décida à l'opération qu'imposait sa sténose pylorique.

Pylorectomie le 16 novembre 1904, nous donnant la pièce reproduite par la figure 4.

Le malade a été présenté, bien guéri de son opération, à la Société des sciences médicales, par M. Juliani, ainsi que le malade suivant. (*Lyon Médical*, 15 janv. 1905.)

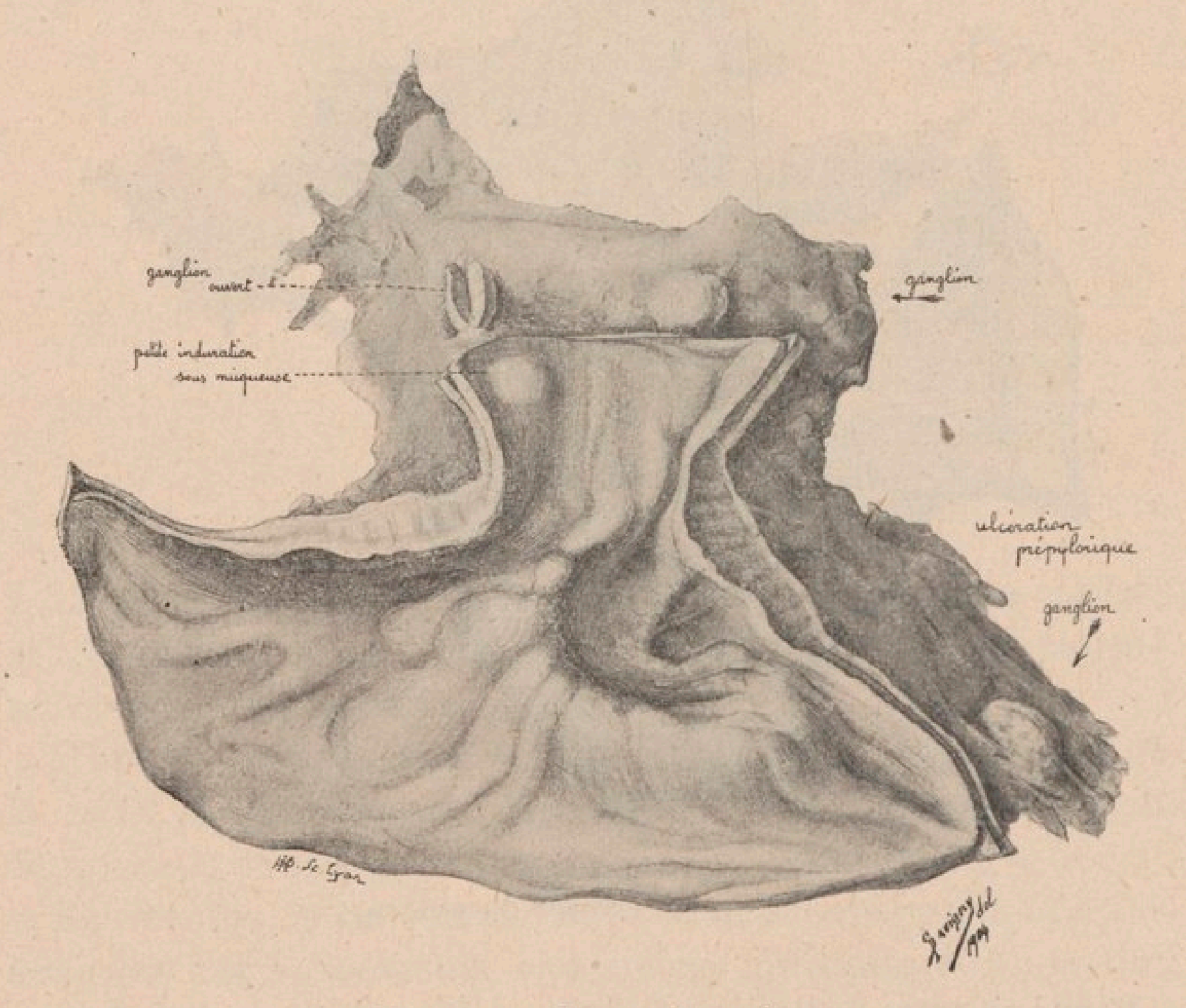

Fig. 5. — Cancer du pylore.

Le *treizième* malade contrastait avec le précédent à la figure maigre et pâle, car c'était un beau vieillard de 70 ans,

encore coloré et non amaigri. Le Dr Lacroix nous l'avait adressé, ayant reconnu chez lui une affection grave de l'estomac et pensant à un cancer, peut-être justiciable d'une intervention.

Le malade ne vomit pas; mais il a réduit son alimentation. Son pylore est particulièrement oblitéré, ce qu'indique la tension intermittente de l'épigastre.

Malgré son aspect encore satisfaisant, ce vieillard robuste et décidé, sait qu'il a perdu 28 kilogr. en un an. Il se rend compte de la marche progressive de son affection et n'hésite pas à accepter une opération.

Pylorectomie large, le 18 novembre 1904, montrant un cancer du pylore (fig. 5).

Très bon résultat immédiat.

De ces treize observations, je veux tirer quelques considérations qui en seront comme la conclusion et se rapporteront successivement aux indications qui m'ont dirigé, au manuel opératoire suivi, aux lésions constatées et enfin aux résultats obtenus.

C'est en apprenant, après un an de guérison apparente, la mort d'un malade atteint de sténose pylorique, opéré par gastro-entéro-anastomose, que je me suis promis de chercher à faire mieux. Cette anastomose, dans un cas où j'avais escompté une plus longue survie, m'avait donné un succès trop éphémère. Il n'y a pas sans doute à s'illusionner sur la fatalité de la récidive, prompte aussi après la pylorectomie dans bien des cas. Cependant, ici comme dans toutes les régions, l'ablation précoce du cancer peut donner quelques résultats durables.

Chez ma première opérée, c'est la constatation accidentelle d'une petite tumeur mobile, tantôt apparente, tantôt cachée sous les côtes, coïncidant avec des douleurs et quelques légers troubles digestifs, qui m'a fait proposer l'incision exploratrice et enlever une tumeur mobile qui présentait cependant une adhérence avec le bord du foie.

Chez l'homme atteint de léiomyome, c'est la perception d'une grosse tumeur occupant le siège de la vésicule biliaire distendue qui m'a amené, au cours d'une laparotomie exploratrice, à faire par pyloro-gastrectomie, l'ablation de la lésion.

Tous les autres malades m'ont été adressés par des médecins comme présentant des sténoses pyloriques justiciables d'une opération. Le chirurgien n'a plus alors à hésiter qu'entre l'anastomose ou la pylorectomie, et s'il peut escompter d'avance quelques chances d'avoir la possibilité d'une pylorectomie, ce n'est qu'au moment même de l'opération qu'il peut opter entre l'opération palliative et l'opération radicale. Tantôt on sent avant l'opération le pylore induré ou formant tumeur, tantôt on ne constate que la sténose de l'orifice gastrique. Il est bien entendu que la cachexie, le trop mauvais état général, l'ascite, obligent à l'anastomose. Il n'en est plus de même de l'amaigrissement même très prononcé qui peut coïncider avec une lésion opérable : tel était mon second cas.

On sait bien par les recherches de Güssenbauer, von Winivarter, etc., que des malades succombent à l'inanition avec des pylores sténosés qui étaient encore opérables anatomiquement.

Je me suis peu basé sur le chimisme et l'hématologie, par suite du défaut de précision que je pouvais avoir jusqu'ici dans ce genre de recherches. Il n'en sera plus de même désormais.

L'histoire clinique des malades est sujette quelquefois à donner de fausses indications, et des malades m'ont été adressés comme ayant, à tort, un cancer greffé sur un vieil ulcère, alors que d'autres malades étaient diagnostiqués porteurs d'une lésion bénigne par suite de la longue durée de l'affection, alors que le cancer s'était réellement développé.

J'en suis donc arrivé à faire la pylorectomie chez les malades, sténosés du pylore, amaigris, mais non cachectiques, chez qui je trouvais un pylore induré, présentant une sté-

nose intrinsèque dont il était impossible de reconnaître à la vue la nature bénigne. Si l'on veut pouvoir obtenir quelques résultats réellement utiles aux malade, il faut, je crois, agir ainsi dès qu'apparaissent les signes, dûment constatés, d'une sténose du pylore. Mes deux derniers pylorectomisés étaient très suggestifs à ce dernier point de vue : l'un, vieux dyspeptique, hypochlorhydrique, arrivait avec le diagnostic de sténose bénigne : il était malade depuis si longtemps ! et déjà il avait la pâleur de la cachexie commençante. L'autre était un vieillard solide, encore frais et rose, mais ayant perdu 28 kilos, se rendant compte que « ça ne pouvait durer ainsi », et que son médecin nous envoyait sans retard. Il avait réduit son alimentation, ne vomissait guère, mais il avait cette tension intermittente de l'épigastre de M. Bouveret, qui est un signe de sténose. Tous deux avaient des cancers du pylore dont nous avons donné le dessin (fig. 4 et 5.)

Au moment d'opérer, c'est la mobilité du pylore qui a été notre critérium. Des adhérences faibles au foie et à la paroi abdominale ne nous ont heureusement pas arrêté dans notre premier cas, suivi d'une survie de cinq ans. Par contre, toute adhérence sérieuse non filamenteuse au pancréas eût été pour nous une contre-indication.

Quelques ganglions indurés le long de la petite ou de la grande courbure ne nous ont pas fait renoncer à la pylorectomie : on ne sait pas toujours leur nature ; la récidive ganglionnaire peut être à évolution lente, comme chez notre première opérée, qui a vécu cinq ans. Mais nous cherchons à faire l'exérèse la plus large possible des épiploons qui supportent les ganglions.

En résumé, nous avons opéré tout pylore, induré, mobile, suspect de cancer, sans attendre la preuve que la sténose soit cancéreuse. Mais, nous le répétons, nous avons affaire à des malades déjà soignés par des médecins qui ont reconnu une indication chirurgicale.

En nous basant sur ces indications, nous avons trouvé

dix fois une lésion reconnue maligne par l'examen histologique, dû à l'obligeance de M. Bret ou de M. Cade.

Trois fois, au contraire, il s'agissait d'une affection bénigne à l'examen histologique. Dans un de ces trois cas, le microscope a reconnu une inflammation interstitielle chronique sous-muqueuse, et là nous reconnaissons que notre décision fut peut-être un peu hâtive : c'était au cours d'une ovariotomie (ob. VI) ! Dans les deux autres cas, il y a avait une sténose avancée par ulcère prépylorique. Les deux pièces étaient presque identiques, et nous avons reproduit le dessin de l'une d'elles, pour représenter plus fidèlement le tableau de nos pièces, et montrer combien il peut être difficile au chirurgien de distinguer, au cours de l'intervention, une telle lésion de celle de l'ulcéro-cancer.

Ces pylores non cancéreux appartiennent d'ailleurs à des interventions récentes, toutes suivies de succès. Ces malades, sténosés du pylore, ont été transformés, ils sont très satisfaits de leur état. Nous n'avons donc aucune cause de regret à leur sujet. Il est même possible que nous leur ayons rendu grand service, car sans entrer dans la discussion de la greffe du cancer sur l'ulcère, nous croyons que, pour l'estomac comme pour tout autre organe, une lésion banale peut être un appel au cancer. Le cancer est une rareté sur un col utérin vierge, tandis que la métrite chronique et les traumatismes du col y prédisposent.

Quant aux pylores cancéreux enlevés, l'un (fig. 1) correspondait à un léiomyome malin, tumeur musculaire maligne confondue jusqu'ici avec les sarcomes, appelée quelquefois myosarcomes dans les observations allemandes, mais dont l'existence a été surtout bien mise en évidence par les travaux de M. Bard et de ses élèves, MM. Devic et Gallavardin, et que nous avons étudié avec M. Juliani, dans sa localisation stomacale.

Cette tumeur était volumineuse, appendue à la grande courbure près du pylore, et développée entre les lames du grand épiploon. Elle atteignait le poids de 580 grammes. Ce qui prouvait sa malignité, c'était le métatypisme par places

de ses éléments constituants et l'envahissement des ganglions par des éléments analogues. M. Delore a rencontré une fois le même genre de tumeur.

Les autres cancers, moins un qui était développé sur la petite courbure (obs. I), étaient des cancers sténosants du pylore, se ressemblant beaucoup et correspondant plus ou moins à ce qui est décrit, par Hartmann notamment, comme ulcéro-cancer.

Ces pièces présentent trois caractères macroscopiques communs : l'épaississement du pylore, l'ulcération plus ou moins étendue de la muqueuse stomacale, la limitation de la lésion du côté du duodénum et sa diffusion du côté de l'estomac.

L'épaississement du pylore était tel qu'il ne laissait plus passer qu'une sonde cannelée (obs. II), ou, dans la plupart des cas qu'une bougie de Hégar n° 6, ce qui correspond au diamètre d'une sonde de femme.

L'ulcération a un aspect très particulier : elle est peu végétante, a une surface légèrement grenue, comme vernissée, en rapport probablement avec l'action du suc gastrique et le traumatisme continuel du passage du bol alimentaire. Malgré ce que j'ai dit de l'ulcère prépylorique, et bien que je croie au rôle d'appel de toute lésion de la muqueuse pour la greffe cancéreuse, je ne vois pas à l'examen de mes pièces pourquoi cette ulcération ne serait pas, comme le veut M. le professeur Tripier, une ulcération initialement cancéreuse, dans un certain nombre de cas tout au moins.

Quant à la limitation du cancer du côté du duodénum, elle est frappante, et très heureuse au point de vue chirurgical. Du côté de l'estomac on a de la marge, du côté du duodénum l'exérèse facile est limitée. Cependant il ne faudrait pas trop se fier à ce fait d'observation pour limiter trop l'ablation de ce côté. C'est ainsi que sur la figure 5 on voit, sur la muqueuse duodénale, une petite saillie suspecte, qu'il eût été dangereux de laisser.

Procédé opératoire. — Dans mes trois premières observations, j'ai fait l'opération de Kocher, c'est-à-dire l'exérèse

du néoplasme, puis l'implantation de la section duodénale sur la face postérieure de l'estomac, fermé en cæcum après l'ablation de la tumeur. C'est plus facile et plus sûr que la suture bout à bout du duodénum et de l'estomac; c'est aussi le rétablissement de la circulation alimentaire le plus rapproché de la normale.

Dans les cas suivants, j'ai préféré m'adresser à une autre méthode, au Billroth seconde manière, c'est-à-dire à l'ablation de la tumeur, à la fermeture en cæcum de l'estomac et du duodénum et au rétablissement de la circulation gastro-intestinale par une anastomose gastro-jéjunale. C'est, théoriquement, moins parfait, et on peut trouver de la bile dans l'estomac de ses opérés (obs. XIII); mais les fonctions de l'estomac sont peu troublées; M. Jaboulay et M. Villard ont insisté beaucoup sur l'innocuité même du déversement de la bile dans l'estomac dans des proportions tout autres.

Je modifie un peu le Billroth seconde manière, puisque je débute par l'anastomose et termine par l'ablation de la tumeur.

Décidé à la pyloro-gastrectomie, je commence donc à créer une large anastomose de von Hacker, sur un point de la face postérieure de l'estomac, le plus éloigné possible du néoplasme, près de la grande courbure. Je fais celle-ci au fil de soie et à trois plans de suture, suivant la manière de faire de Roux de Lausannne. De la sorte, j'assure tout d'abord la continuité du tube digestif, et d'une façon tellement solide que je n'aurai rien à craindre de la traction exercée sur les viscères pendant l'exérèse de la tumeur. J'estime cette manière de faire plus parfaite peut-être au point de vue de l'asepsie; mais surtout n'ayant pas à me préoccuper de rapprocher le duodénum et l'estomac après l'exérèse, je puis faire celle-ci le plus large possible. Je n'ai pas toujours agi ainsi d'ailleurs, me laissant guider par les circonstances opératoires, mais tel est pour moi le procédé de choix. C'est d'ailleurs l'application de la même idée qui m'a guidé jusqu'ici dans les exérèses larges des tumeurs du gros intestin, et dont j'ai donné la technique au quinzième

Congrès français de chirurgie et dans la thèse de Maurice Bertier : J'établis l'anastomose, première, à distance, entre deux anses sus et sous-jacentes à la tumeur; j'enlève celle-ci et ferme en cæcum chacun des bouts restants de l'intestin. Quelquefois la tumeur se rompt, les doigts sont dès lors moins propres et l'on se félicite de n'avoir plus à rétablir la continuité de l'intestin; l'opération se termine pour ainsi dire extra-péritonéale. Je trouve les mêmes avantages à la même méthode appliquée au pylore.

Quant à la résection gastrique, je la fais aussi large que je puis et en me tenant loin du mal, comme on peut le voir sur mes dessins. C'est surtout le long de la petite courbure, qu'il faut porter très en dehors la ligne de section de l'estomac.

Du côté du duodénum, je résèque en général à peu près toute la première partie de cette portion de l'intestin, et sa fermeture en cæcum est déjà malaisée.

La résection des épiploons est proportionnelle au développement des ganglions perceptibles.

La suppression de ces membranes n'a de limites qu'aux points où l'on craint de compromettre la circulation des viscères voisins et notamment du côlon tranverse.

J'ai renoncé, comme la majorité des chirurgiens, au drainage par le gaze qui m'a donné une fistule gastrique, ou peut-être duodénale, heureusement passagère.

Je termine enfin par une forte suture au fil métallique, à un seul plan et que j'enlève très tardivement après quinze jours. J'agis ainsi depuis que j'ai constaté le peu de vitalité de ces parois abdominales amaigries, amincies, rétractées, incapables de faire une solide réunion dans les conditions ordinaires. C'est ce que m'a enseigné mon second malade dont la paroi abdominale s'est rouverte au onzième jour après une suture à trois plans. Pareil accident est survenu, après une anastomose en Y, à Roux de Lausane, qui, depuis, emploie pour un plan au moins une substance non résorbable.

Résultats immédiats. — Nous avons eu à déplorer une mort opératoire rapide, une mort après deux mois, une mort après quatre mois. Tous nos autres opérés ont guéri de leur opération.

La mort rapide est survenue dans la soirée chez mon quatrième opéré. L'opération avait été incorrecte. On n'avait pu arriver à faire avant l'opération un lavage d'estomac et la distension de l'estomac, soit par des liquides, soit par des gaz, fut cause de difficultés diverses : nécessité de ponctionner l'estomac pour appliquer les pinces de Doyen, glissement de celles-ci, écoulement de liquide gastrique pendant la suture de l'estomac, etc.; opération longue, difficile, anesthésie trop prolongée. Mais ce sont là des difficultés et des fautes que j'ai désormais évitées.

Mon deuxième opéré, celui de la déhiscence secondaire de la paroi, avec réintégration des anses intestinales, est mort deux mois après, n'ayant pu se relever de ce second choc. Son tube digestif, rétabli par le procédé de Kocher, fonctionnait bien; mais le malade resta avec un pouls rapide, et l'aspect d'un convalescent de fièvre grave : il présenta des troubles cérébraux, des névrites, des eschares. Il avait d'ailleurs été opéré très tardivement dans un état d'émaciation extrême, d'où l'impossibilité pour lui d'avoir pu faire une bonne cicatrice abdominale dans le délai habituel.

Enfin, le onzième opéré est mort quatre mois après son opération de pleurésie purulente métapneumonique. Opéré d'urgence de sa pleurésie purulente, peut-être trop tardivement et pas assez largement, il fit de la rétention, et il fallut réintervenir pour le mieux drainer. La résection de sept fragments costaux avait amené la chute peu à peu complète de la fièvre, et l'affaissement du thorax au devant du poumon rétracté, quand le malade fut emmené à notre insu, alors que nous ne désespérions pas de le sauver. C'est grâce au parfait fonctionnement de ses voies digestives qu'il put résister à cette terrible complication qu'est la pleuro-pneumonie dans la chirurgie gastro-intestinale.

Comme le dit Roux à propos de la gastro-entérostomie, à part les accrocs qui ne sont pas à prévoir, comme apoplexie, etc., il nous semble qu'actuellemeut la pueumonie est la seule ombre au tableau. C'est tout au moins la complication la plus fréquente et la moins évitable. Nous avons réduit l'anesthésie, réduit le shock, évité l'infection et le refroidissement, diminué le décubitus et l'inanition, et nous ne sommes pas en sécurité. Nous croyons bien, il est vrai, que la cachexie joue un rôle important ; car cette pneumonie est plus fatale et plus prompte, double alors, chez les très cachectiques. Chez de plus forts, elle est moins vite et moins certainement mortelle. Nous l'avons vue quelquefois guérir, et chez notre malade nous aurions pu espérer ce résultat, puisque nous avons lutté quatre mois.

Dans un cas analogue, nous ferons plus vite la ponction de la plèvre et plus largement son débridement.

Mais c'est surtout par l'opération hâtive, avant le début de l'affaiblissement et de la cachexie, que nous pouvons espérer ne pas voir cette terrible complication. C'est pourquoi elle est peut-être moins fréquente après la pylorectomie qu'après la gastro-entérostomie.

Résultats lointains. — Une femme (obs. III), opérée avec une tumeur très appréciable à l'épigastre, est morte avec récidive de sa sténose, 7 mois après son opération, ayant repris 11 kilogs pendant les six mois de bien-être qu'elle eut : résultat comparable au moins à celui qu'eût pu lui donner une simple anastomose.

Notre première opérée a survécu *cinq* ans, et si un cancer de l'estomac peut exceptionnellement donner une longue survie, nous croyons cependant que notre malade a eu un réel bénéfice de son opération : soulagement des douleurs qui nous l'amenaient; absence presque jusqu'à la fin de troubles digestifs. C'est par récidive ganglionnaire ou épiploïque, envahissement du côlon transverse, et enfin du péritoine, que cette femme a succombé,

Notre résultat le plus satisfaisant est celui de notre cinquième opérée, qui, après *trois ans*, est pleine de santé, alors qu'elle était venue demander nos soins pour une sténose avancée du pylore. L'examen histologique, dû à M. Cade, a nettement affirmé la nature cancéreuse de la lésion.

Un autre résultat intéressant est celui de notre léiomyome malin : pas trace de récidive après 18 mois. C'est peu encore, il est vrai, mais il ne faut pas oublier que les léiomyomes malins du tube digestif sont graves. S'ils sont encore pour ainsi dire inconnus comme évolution au niveau de l'estomac, (une seule guérison opératoire due à von Eiselsberg, en dehors de la nôtre) ; ils le sont indirectement par la gravité de la même tumeur développée sur les autres portions du tube digestif, tumeur plus fréquente et mieux connue. (R. Steiner, Juliani). Je commence à espérer d'avoir eu le bonheur de dépasser les limites de la tumeur et de son envahissement ganglionnaire.

Tous mes autres opérés sont trop récents pour qu'on puisse parler chez eux d'un résultat éloigné. Mais je puis, ayant des nouvelles récentes de tous, dire que leurs fonctions digestives sont des plus satisfaisantes. Sans que j'aie pu encore les faire étudier au point de vue de la motricité et du chimisme de leur estomac, je puis me contenter de leurs affirmations de bien-être, d'engraissement et de santé.

Le cancer du pylore sera probablement dans l'avenir, comme certains cancers de l'intestin, un des cancers les plus favorables à l'exérèse large. Il vit longtemps mobile, grâce à ses mésos, encapsulé par une couche musculaire et une séreuse; enfin, se développant intrinsèquement, il provoque des accidents de sténose qui appellent l'attention du malade et du médecin.

Aussi, sans nous faire des illusions par trop décevantes, nous pensons pouvoir arriver, avec M. Delore et plusieurs de nos collègues, à cette conclusion que la pylorectomie est une bonne opération, parce que sa mortalité décroît, et parce que ses résultats peuvent être durables, quelquefois.

M Tixier. — Les belles observations que vient de nous rapporter M. Goullioud doivent nous inciter à pratiquer plus souvent l'exérèse du cancer de l'estomac. Elles sont à rapprocher des beaux résultats qu'a publiés dernièrement M. Delore.

C'est l'ablation qui a été la première thérapeutique chirurgicale opposée au cancer du pylore. Nous devons y revenir d'autant plus que la gastro-entéro-anastomose ne nous satisfait à aucun point de vue. Il est banal de dire que c'est une opération simplement palliative. Mais il est plus important au point de vue de la thérapeutique à diriger contre le cancer de l'estomac, d'avouer que cette simple gastro-entéro-anastomose est une opération menteuse. Toutes les statistiques en font foi : les chirurgiens perdent de 15 à 20 p. 100 des malades opérés de gastro entéro-anastomose Et cette mortalité doit être toute en faveur de la pylorectomie en ce sens qu'elle déchargerait d'autant la mortalité de cette opération.

A mon avis, les indications de la pylorectomie ne découlent pas tant des détails anatomo-pathologiques précis que seule la laparotomie peut nettement nous révéler que du moment où dans l'évolution du cancer le chirurgieu peut intervenir. Ce n'est que lorsque nous aurons donné, grâce à une techniqe minutieusement aseptique aidée d'installations matérielles convenables, la certitude tant aux médecins qu'aux malades qu'une laparotomie exploratrice n'offre aucun danger, que nous pratiquerons des pylorectomies favorables. Et cette certitude d'impunité nous ne l'avons pas actuellement, et nous ne pouvons pas la donner aux médecins qui nous confient leurs malades.

Quand le cancer de l'estomac sera opéré à sa phase médicale, et celle-ci est longue, et non plus à sa phase chirurgicale ultime, nous pratiquerons facilement de nombreuses gastrectomies.

Si de ces considérations d'ordre général nous passons aux indications et contre-indications découlant de l'état local de la région néoplasique à attaquer, je me permettrai d'insister sur l'importance extrême des adhérences postérieures au niveau du pylore. Ces adhérences postérieures sont souvent facteurs d'un envahissement, soit direct, soit par l'intermédiaire de ganglions dégénérés, de la tête du pancréas. Dans ce cas le pronostic de toute intervention devient très sombre, non seulement pour la pylorectomie, qui est le plus souvent alors impossible, mais même pour la simple anastomose. On est souvent conduit alors à pratiquer une anastomose antérieure, qui est une mauvaise opération, parce qu'il est impossible de relever suffisamment l'estomac pour faire un abouchement postérieur. Ces adhérences de la tête du pancréas, je les ai constatées très souvent, et sur la table d'opérations et sur la table d'amphithéâtre.

Je suis absolument de l'avis de M. Goullioud qui rejette l'emploi d'une mèche comme drainage : c'est le meilleur moyen d'avoir une fistule. Il y a un an, j'ai pratiqué avec l'aide de mon interne M. Latarjet une gastrec-

tomie très étendue. N'étant pas absolument certain de la bonne contention par une suture de la tranche postérieure de l'estomac, j'avais placé une mèche de drainage. Mon malade est mort de péritonite, et à l'autopsie j'ai pu constater qu'une fistule minime s'était établie précisément au point en contact avec la gaze. Il faut drainer, s'il y a lieu, en dehors de la ligne de sutures.

M. Vallas. — Il n'y a pas à mettre en parallèle la pylorectomie et la gastro-entéro-anastomose, car les deux opérations s'adressent à des cas absolument dissemblables.

Je ne suis pas absolument de l'avis de M. Goullioud en ce qui concerne l'état des ganglions rencontrés au cours d'une pylorectomie. Il faut pouvoir les enlever, sinon l'exérèse est inutile. Qui de nous laisserait des ganglions dans l'aisselle dans le cas d'une amputation du sein pour cancer ? Il faut donc les poursuivre autour du pylore et les enlever dès qu'on les sent.

Au point de vue du procédé opératoire, je préfère pratiquer d'abord l'exérèse large du pylore et n'établir mon anastomose qu'à la fin de l'opération. On est ainsi plus libre du côté duodénal, comme du côté gastrique, de se porter largement en tissu sain sans être gêné par la bouche anastomotique.

M. Goullioud. — Je préfère pratiquer d'abord la gastro entérostomie parce que l'opération me semble mieux réglée et faite plus aseptique avant que mes doigts et mes instruments aient été souillés par la tranche stomacale. Quant à la résection large du duodénum, elle est rarement utile parce que les lésions du néoplasme du pylore semblent rarement s'étendre de ce côté : les dessins reproduisant les parois enlevées en font foi.

M. Bérard. — Il ne me semble pas légitime actuellement de vouloir établir un parallèle de gravité et d'efficacité entre la gastro-entéro-anastomose et la pylorectomie pour cancer de l'estomac,

Sans doute la pylorectomie, opération radicale par son principe sinon par ses résultats, doit tenter davantage le chirurgien; elle sera de plus en plus pratiquée à l'avenir. Mais je crois que longtemps encore nous devons nous résigner à faire beaucoup de gastro entéro-anastomoses et peu de pylorectomies. Il y a à cela plusieurs raisons : d'abord nombre de cancéreux n'entrent dans les services de médecine des hôpitaux que lorsque l'opération radicale est déjà rendue impossible par la diffusion des lésions. Je demanderai à M. Goullioud lui-même combien il fait de gastro-entéro-anastomoses pour une pylorectomie : certainement plus de cinq contre une.

En outre, chez un malade amaigri, épuisé, porteur d'une tumeur à la rigueur extirpable, qui de nous ne sera pas plutôt tenté par l'opération palliative ?

On dit que la gastro-entéro-anastomose a une mortalité presque égale à celle de la pylorectomie : en réalité les dernières statistiques donnent encore 15 à 18 °/₀ contre 25 à 30 °/₀. Et combien s'accentuerait encore cette différence si on avait fait des anastomoses seulement dans des cas aussi peu avancés que ceux qu'on a pylorectomisés ! D'un côté il y a un maximum de malades cachectiques, de l'autre des sujets encore vigoureux dont quelques-uns d'ailleurs avaient des sténoses non cancéreuses, puisque sur 13 pièces de pylorectomies M. Goullioud a reconnu par le microscope que deux fois il s'agissait d'ulcère calleux.

En réalité, les indications de la pylorectomie sont absolument distinctes de celles de la gastro-entéro-anastomose. Au lieu de condamner cette dernière, qui, je l'avoue, a eu jusqu'ici la part trop belle, il faut simplement s'attacher à fixer les limites de son domaine : la gastro-entéro-anastomose au bouton, par exemple, est presque une manœuvre de petite chirurgie applicable sans anesthésie à un moribond ; toujours au contraire la pylorectomie exigera des cas de choix d'une certaine maîtrise chirurgicale.

Le Gérant, Dr Vallas.

Lyon. — Association typographique, rue de la Barre, 12. — F. Plan, directeur,

MÉMOIRES

PRÉSENTÉS A LA

SOCIÉTÉ DE CHIRURGIE

DE LYON

FRACTURE SUPRA-CONDYLIENNE DE L'HUMÉRUS

Avec déplacement du fragment inférieur et de l'avant-bras en arrière

Traitement par la réduction à ciel ouvert et l'agrafage des fragments avec les agrafes de Jaccoel; exellent résultat fonctionnel.

Par le Dr H. GAUDIER.

Professeur agrégé, Chirurgien de l'hôpital Saint-Sauveur de Lille.

Après les nombreuses observations de Tuffier, Quénu, Broca, à la Société de Chirurgie, l'histoire que nous allons rapporter est intéressante à un double point de vue, d'abord par la nécessité qu'il y a, dans nos cas analogues, à recourir à l'intervention sanglante, et ensuite par la facilité avec laquelle les agrafes ont permis de maintenir les fragments réduits sans aucune gêne ultérieure pour le malade.

Le 21 mai, nous était envoyé à la clinique chirurgicale de l'hôpital Saint-Sauveur, à Lille, un enfant de Denain, âgé de 12 ans, et qui avait été victime, deux mois auparavant, d'un traumatisme du coude. L'enfant, en courant, était tombé de sa hauteur et très violemment sur la main gauche. Il sentit très nettement à ce moment-là un craquement, et, relevé, fut vu de suite par un médecin qui, avant l'apparition du gonflement, put constater qu'il existait une fracture transversale de l'humérus, au-desus des condyles. L'absence de radiographie ne lui permit pas de préciser autrement. Le déplacement, à ce moment, était assez peu considérable; le soir, le gonflement augmenta, et le lendemain apparaissait

une ecchymose latérale et postérieure. L'enfant, fort difficile, ne se laissait examiner que très péniblement, mais déjà l'on pouvait constater une tendance à la subluxation du fragment et de l'avant-bras, en arrière, le fragment supérieur venant faire saillie en avant. Les mouvements étaient très limités, le bras en extension, la flexion impossible. Il fut décidé d'attendre pour intervenir que le gonflement eût diminué, et le membre, entouré de compresses résolutives, fut mis dans une gouttière; mais l'enfant, effrayé, ne reparut pas avant un mois et demi, et notre confrère, ayant constaté que la déformation s'était accentuée, que les mouvements étaient devenus à peu près impossibles, l'adressa à Lille,

A son entrée à l'hôpital, on constate ceci : le membre est en demi-flexion avec pronation ; la flexion est fort limitée, car de suite l'avant-bras bute contre le fragment supérieur de l'humérus qui fait saillie au pli du coude. Le diamètre antéro-postérieur du coude à ce niveau est considérablement augmenté, et il y a une déformation caractéristique; les téguments étant soulevés en avant par le fragment supérieur de l'humérus, ce qui accuse le pli du coude, tandis qu'en arrière existe une saillie constituée par l'articulation du coude, os de l'avant-bras et extrémité inférieure de l'humérus. Malgré la proéminence de l'olécrâne, le rapport des trois saillies osseuses n'est pas changé; il existe seulement un déplacement du fragment inférieur de l'humérus en arrière, qui a entraîné avec lui les os de l'avant-bras. La région n'est presque plus douloureuse. L'examen radiographique, fait dans le service du professeur Charmeil, ne fait que confirmer les données de la palpation et de la vue. Il y a certainement plus de 3 centimètres du fragment supérieur de l'humérus en avant du fragment inférieur. Il n'y a pas de trait de fracture pénétrant dans l'articulation, et il ne s'agit pas là de décollement épiphysaire.

Il existe d'ailleurs un raccourcissement du membre de près de 3 centimètres. Quand on essaye de manœuvrer le fragment supérieur sur le fragment inférieur, on reconnaît qu'il existe déjà un véritable cal qui empêche toute mobili-

sation. Pour s'en assurer, le malade est chloroformisé, et, malgré l'anesthésie, toutes les tentatives de réduction sont inutiles. A peine peut-on très légèrement abaisser le fragment inférieur avec l'avant-bras, mais pas plus d'un centimètre certainement. Devant la gravité d'une pareille lésion pour l'avenir du malade, étant donné l'impossibilité qu'il avait à se servir de ce membre en extension, il est décidé de recourir à une intervention chirurgicale ayant pour but, après avoir dénudé les fragments, de tenter la réduction avec ou sans résection d'un fragment de l'extrémité supérieure de l'humérus. Un examen minutieux montre l'absence de complications nerveuses.

Opération le 27 mai. Longue incision externe, légèrement oblique d'avant en arrière, coupant ainsi la direction des deux fragments de l'humérus. Dénudation pénible des deux fragments au niveau du trait de fracture, entourés qu'ils sont de tissus cicatriciels, véritable cal périosté. Les deux fragments ayant été bien libérés de leurs adhérences, un aide faisant de l'extension pendant pendant qu'un autre pratique la contre-extension, nous essayons de ramener les deux fragments au contact, en appuyant sur le supérieur de haut en bas et d'avant en arrière, tandis que l'autre main placée sous l'olécrâne essaye de refouler le fragment inférieur en haut ; mais cette manœuvre ne peut aboutir. En effet, le fragment inférieur ne s'abaisse que d'un centimètre et demi à peu près ; aussi sommes-nous forcés de pratiquer la résection à la scie de Gigli, d'un bon centimètre et demi du fragment supérieur de l'humérus après l'avoir dépériosté avec soin.

Cette résection, outre qu'elle nous permet de faire la réduction, a encore l'avantage de supprimer le trait de fracture supérieur, recouvert d'un véritable cal fibreux et qui, par conséquent, devait être avivé. Un coup de curette en fait autant pour le fragment inférieur. A ce moment, les deux extrémités sont mises au contact. On peut s'assurer alors que l'articulation du coude est intacte et que tous les mouvements sont possibles. Un fil d'argent assez fort est

alors passé dans le fragment supérieur et dans le fragment inférieur pour réaliser la suture osseuse et obtenir la coaptation des fragments; mais celle-ci est impossible et le fragment inférieur a toujours une tendance à se luxer en haut et en avant ; aussi nous décidons-nous à enclouer les deux os au moyen d'une agrafe de Jaccoel de moyen volume, placée à leur face antérieure. Ceci est réalisé très facilement après avoir foré un petit tunnel pour chacune des pointes de l'agrafe que nous enfonçons ensuite très facilement à l'aide d'un petit marteau spécial. La réduction est alors parfaite et se maintient fort bien. Le périoste est ramené au-dessus de l'agrafe et du fil métallique que nous aurions pu d'ailleurs parfaitement bien supprimer, et les tissus suturés, plan musculaire au catgut, plan cutané avec les griffes de Michel, un petit drain ayant été laissé au contact de l'os pour plus de sécurité. L'avant-bras fut mis alors en flexion sur le bras, et le membre placé dans une petite gouttière formée d'une légère attelle postérieure plâtrée.

Les suites opératoires furent des plus simples : réunion par première intention et mobilisation du membre très légère et très prudente au quinzième jour, continuée progressivement jusqu'au quarantième jour. A ce moment, la fracture était consolidée et tous les mouvements du coude possibles, comme ont pu s'en assurer tous ceux qui l'ont vu dans notre service ou dans celui du Prof. Charmeil au moment où fut prise la radiographie suivante qui montre fort bien la position respective de l'agrafe, du fil et la parfaite continuation des fragments osseux. L'enfant est reparti chez lui et nous n'avons depuis reçu aucune nouvelle de sa santé; mais il est probable que si quelque chose laisait à désirer dans son état, nous en aurions été avertis par son médecin ou bien il serait revenu à la consultation.

Les cas de fractures supra-condyliennes mal réduites et mal consolidées ne sont pas rares et la lecture de la thèse de Mouchet est édifiante à cet égard.

Dans presque tous les faits il existe de la limitation de l'extension et de la flexion. La limitation de cette dernière est due en général à la saillie en avant de la diaphyse et du cal volumineux, comme cela est la règle en pareil cas.

Le traitement idéal serait, quand le cal est encore mou, de le disjoindre et de tenter la réduction des fragments. Mais cela a été peu fait, car très souvent la fracture est ancienne, la consolidation accomplie, et l'acte chirurgical, si acte chirurgical il y a, se borne à agir sur la diaphyse saillante, dont la buttée sur l'avant-bras limite les mouvements de flexion. Broca insiste avec juste raison sur l'importance qu'il y a de savoir si cet obstacle est constitué par la diaphyse ou par le cal. En effet, la pointe diaphysaire doit être réséquée, tandis que les cals exubérants ne doivent pas être attaqués de bonne heure, chez l'enfant surtout, pour deux motifs : d'abord, ils sont susceptibles de se résorber; en outre, quand on les évide, alors qu'ils sont encore mous, ils se reproduisent facilement.

Nous aurions pu, dans notre cas, nous contenter d'une large abrasion de la pointe diaphysaire ; mais étant donné l'âge de la fracture, il nous a paru utile de tenter la réduction facilitée par une résection d'un fragment de tissu osseux qui s'opposait à la réduction. Les agrafes de Jaccoel nous ont ensuite permis aisément de fixer solidement les deux fragments et nous ne saurions trop en recommander l'emploi en des circonstances analogues. Nous avons eu d'ailleurs, maintes fois l'occasion, dans notre service, de nous en servir dans différents cas de fracture où la suture était nécessaire, et nous avons toujours pu constater combien leur application était facile et sûre.

DE L'ACCOUCHEMENT PROVOQUÉ

PRÉMATURÉMENT OU A TERME

Par le Dr Eugène VINCENT,

Ex-chirurgien en chef de la Charité (Lyon).

CONCLUSIONS. — 1° *On doit donner la préférence pour l'instrumentation à un dilatateur métallique comme celui de Tarnier, par exemple ; 2° On peut légitimement provoquer l'accouchement au terme normal de la grossesse, pour éviter la dystocie tenant à la disproportion du volume fœtal avec la filière pelvienne.*

I. DE L'ACCOUCHEMENT ARTIFICIEL PRÉMATURÉ.

J'écarte volontairement de cette note la symphyséotomie, grande question qui a été si complètement et si magistralement traitée par le professeur Pinard. A plus forte raison éviterai-je de parler de l'opération césarienne. Je m'abstiendrai également d'aborder la détermination des indications de l'accouchement prématuré artificiel, du moins des indications étudiées par le menu.

Je suppose que nous sommes absolument d'accord sur les indications et qu'il ne reste plus qu'à formuler le *modus faciendi*. Sur ce point je vais exprimer mon opinion très franchement.

On entend par accouchement prématuré artificiel l'opération par laquelle on détermine l'expulsion du fœtus à une époque de la gestation où ce fœtus est cliniquement viable,

c'est-à-dire entre sept mois et demi et neuf mois. Plus on se rapprochera du terme, il est manifeste que plus grande sera la force de résistance vitale de l'enfant, quoi qu'en dise le public ignorant qui croit à la vertu du chiffre sept.

L'idée de la provocation de l'accouchement dans un but de thérapeutique obstétricale n'est pas très ancienne, puisqu'elle aurait été émise en 1756, par Macaulay, puis adoptée par Deumony, autre accoucheur anglais. En 1820, elle fut accueillie en Allemagne par Reisenger, puis en Belgique en 1830. Les accoucheurs français la repoussaient avec dédain, avec horreur. Cependant le mémoire de Stoltz, doyen de la Faculté de Nancy, parvint, en 1833, à laver cette opération de la flétrissure que lui avaient infligée Kerkaradec et les élèves de Beaudelocque; elle trouva ensuite d'ardents défenseurs en Dezimeris, Dubois, Velpeau, Jacquemier, Chailly, Cazeaux, etc. Dubois admit l'accouchement prématuré artificiel dans la chorée, mais pas dans l'éclampsie; il l'admit aussi pour certains cas de dyspnée, d'hydropisie de l'amnios, de tumeurs abdominales, de mort du fœtus habituelle, c'est-à-dire de grossesses antérieures où le fœtus a succombé avant le terme, de vomissements incoercibles, de rétrécissement du bassin.

Trois conditions étaient requises : 1° l'état de viabilité du fœtus, sept mois au moins ; 2° l'état des organes de la mère, état créant l'impossibilité de l'accouchement à terme par suite du rétrécissement du bassin ou par suite de la présence de tumeurs; 3° la grosseur du fœtus, dont la tête est trop volumineuse, qui se présente mal ou qui est un monstre.

On connaît les études très soignées qui ont été faites pour établir les circonférences et les diamètres de la tête fœtale mois par mois, semaine par semaine, pendant la vie intra-utérine. Ces mensurations ne peuvent prétendre à être rigoureuses, dès lors qu'aucun fœtus ne ressemble à un autre ; mais elles sont utiles à connaître pour guider le geste de l'accoucheur, qui, du reste, n'a pas besoin d'une rigueur mathématique dans la solution d'un problème où rien n'est inflexible, pas même le squelette pelvien.

Comment faire accoucher une femme avant son terme ? Cela semble facile lorsqu'on pense avec quelle facilité la grossesse est interrompue chez certaines femmes à la suite d'un voyage en chemin de fer, en automobile, en voiture, à la suite d'une promenade à pied, d'une course en ville, d'une visite aux grands magasins, d'une émotion, d'un rien. Mais les vieux praticiens savent qu'en général le fœtus semble vissé à toute épreuve chez les femmes qui devraient avoir ces interruptions accidentelles pour accoucher avec moins de peine et utilement. Ce n'est point parce que, chez la femme, rien ne va suivant la raison, mais parce que, chez les rétrécies ou les obstruées, la présentation ne presse pas sur le segment inférieur, tandis que chez les femmes à large bassin la présentation s'engage plus aisément et de bonne heure ; le fœtus étant plus près de la porte en profite pour s'échapper avant la fin de la classe.

Ceci m'amène à parler des trois classes en lesquelles Pajot divisait les procédés d'exécution de l'accouchement prématuré provoqué.

Première classe. — *Procédés qui agissent par ponction.* — La ponction de l'œuf (Macaulay) avec le doigt ou un instrument expose à tuer l'enfant par le trouble circulatoire dont il souffre en restant longtemps privé d'eau. Pour éviter l'inconvénient de la déplétion trop rapide de l'utérus, Meihner, en Allemagne, a inventé de ponctionner les membranes très haut, au moyen d'une sonde à dard ; Villeneuve aussi. Mais il serait plus simple de se servir d'un aspirateur Dieulafoy avec une très petite aiguille s'il était aisé de l'introduire.

Deuxième classe. — *Procédés qui agissent par dilatation.* — Les dangers de la ponction suggérèrent à Klugge, en Allemagne, l'idée d'employer l'éponge préparée ; on obtenait ces huit heures de contraction au lieu des journées qu'il fallait avec la ponction. Alors on administrait de l'ergot pour emballer l'utérus réveillé ; on rompait les mem-

branes lorsque la dilatation était suffisante. Le côté noir du procédé était la fièvre puerpérale que l'éponge paraissait favoriser. Wetter, de Gand, la remplaça avec grand profit par des tiges de *laminaria*. Ce n'était pas l'idéal. Busch crut le trouver dans l'action d'une pince de trois branches, et de fait il l'avait trouvé.

L'instrument étant moins bon que l'idée, Barnes proposa, en 1862, des poches en caoutchouc en forme de violon que l'on gonflait en y injectant de l'eau, Mattei en sphéno-siphon, d'autres en colpeurynter; Tarnier, Pajot, de dilatateurs en caoutchouc très ingénieux qui avaient le mauvais esprit de se laisser difficilement introduire et d'éclater intempestivement quand ils étaient en place et qu'on les gonflait. Le double ballon de Chassagny, 1876, eut de rares triomphes suivis de pareilles mésaventures. Les ballons de Champetier de Ribbes, faits en soie caoutchoutée, n'éclatent pas, mais ils sont difficiles à introduire, à maintenir en bonne place ; ils supposent un commencement de dilatation qui le plus souvent n'existe pas, quoique moins dangereux au point de vue de la propreté, ils le sont toujours, et, en plus, ils exposent à des modifications malheureuses de la position et de la présentation.

Ces procédés agissent tous lentement, et les accoucheurs ont cherché à en renforcer l'influence en faisant appel à la vertu acytocique des bains, de la saignée, de la belladone, du laudanum, de la lactose, du chloroforme, même de l'acide carbonique. Nous n'avons pas besoin d'insister sur les dangers propres de ces divers adjuvants.

Troisième classe. — *Procédés qui agissent par excitation.* — Velpeau et Schaller, de Vienne, ont vanté le tamponnement, qui est réellement efficace, mais avec lenteur et risque d'infection. *Kiwish*, de Wurtzbourg, a soulevé, en 1848, un véritable enthousiasme avec ses douches vaginales. Cazeaux suivit Kiwisch et l'on se mit à faire toutes les trois heures, pendant un quart d'heure, une douche sur le col avec un jet généralement fort. Ce système est lent et fort

embarrassant, mais cela est négligeable au regard des morts subites dont la douche vaginale a été souvent la cause. On a remarqué que cette catastrophe n'est jamais venue qu'après la septième douche.

Cohen, de Hambourg, alla plus loin : il fit des injections intra-utérines et il eut des cas de mort.

Ces inventions multipliées prouvent que la provocation de l'accouchement n'est pas si facile qu'on le croit.

Krause pensa diminuer les lenteurs de la mise en train des contractions en introduisant une sonde molle entre les membranes et la face interne de l'utérus; il évitait l'action fatale de l'eau, de l'air dans les veines, et il obtenait des contractions au bout de 8 à 10 heures. On lui objecta le danger de la pénétration de la sonde dans la masse du placenta ou entre le placenta et la caduque, le danger de l'hémorragie qui pouvait en résulter, la pyohémie, etc. L'argument persiste avec non moins de force encore aujourd'hui.

Braun laissa cette sonde et proposa le décollement du segment inférieur de l'œuf avec le doigt. Ce procédé n'est pas efficace, et le reproche qu'on fait à la sonde s'applique au doigt pour la propreté.

Le travail traîne, de loin en loin, des bouffées de contractions, puis le calme plat, la femme s'énerve, et l'accoucheur en fait autant. Voilà ce qu'on obtient avec la plupart des moyens que nous avons rappelés ci-dessus. On a eu recours au seigle ergoté, au sulfate de quinine, aux emménagogues, aux frictions sur le ventre, sur les seins, à la marche forcée, aux bains, etc., sans augmenter beaucoup la rapidité du travail, et quelquefois en le compliquant de phénomènes tétaniques par intoxication et de rétention placentaire.

Les bains électriques, l'électricité sous toutes ses formes, a été employée, mais en général les résultats ont été nuls au point de vue de la provocation du travail ; de plus, on signale des cas de mort, comme en ont donné les douches vaginales percutantes de Kiwisch et les injections intra-utérines de Cohen.

Les accoucheurs ont tous, après des essais infructueux

d'un procédé unique, adopté une méthode mixte, suivant leurs idées personnelles et l'époque où ils vivaient. Ainsi Pajot employait les douches vaginales, non percutantes, je pense, et l'éponge préparée, qu'il eût repoussée avec nous, au nom de l'antisepsie. Verrier combinant les douches avec le dilatateur de caoutchouc de Tarnier ou la sonde de Krause.

A Lyon, régnait aussi la méthode mixte. Nous avons reçu de nos prédécesseurs à la Maternité la méthode combinée des douches vaginales chaudes, prolongées, non percutantes, et de la bougie de Krause introduite en s'aidant du spéculum, puis fixée par un tamponnement. On arrivait en quatre ou cinq jours au but poursuivi avec beaucoup d'eau, beaucoup d'insomnie et beaucoup de patience. Le double ballon du très ingénieux docteur Chassagny n'obtint jamais droit de cité à la Charité, c'était malpropre, et cela vous éclatait au moment psychologique. Nous adoptâmes plus volontiers les ballons de Champetier de Ribbes. Voici le moment d'exposer la série de mes évolutions en fait de provocation de l'accouchement.

J'admets que c'est une série ascendante. Vous en jugerez. Trois phases la composent :

Première phase : Elle est toute pénétrée de tradition, cela est dû aux anciens, nos maîtres.

a) Injections vaginales à l'eau boriquée ou à l'eau bouillie, trois injections de 5 à 6 litres toutes les deux heures dans la matinée, autant dans la soirée.

b) Sonde de Krause stérilisée le mieux possible, laissée en place pendant six à huit heures.

c) Emploi des ballons de Champetier.

d) Emploi de la sonde de Reverdin ou d'un cathéter métallique.

J'avoue que je n'ai jamais pu me décider à introduire ces ballons ni dans le col ni dans la partie juxta-cervicale du segment inférieur de l'utérus. Je mettais ces ballons dans le vagin ; ils agissent par leur contact avec le col comme un tamponnement quelconque. Le contact irrite le col et de cette irritation naissent des contractions. La distension du

vagin par les ballons gonflés provoque surtout des contractions réflexes très énergiques.

J'ai repoussé leur introduction dans la cavité cervicale et au delà pour les motifs suivants :

1° Crainte de transformer une position bonne en une moins bonne, par exemple un sommet en front ou face; d'une présentation céphalique en présentation de l'épaule par le refoulement de la tête ;

2° Difficulté d'introduire réellement le ballon dans le col ;

3° Douleur de cette introduction pour la femme ;

4° Danger de perforation des membranes, de blessure du col et de décollement du placenta bas par l'extrémité de la pince porte-ballon.

5° Enfin, danger d'infection par un ballon mis en contact si direct avec une région vasculaire, et partant absorbante, si elle est ulcérée, éraillée comme c'est le cas ordinaire. Dans le vagin ce danger est moindre. J'accorde que tout ballon est suspect, même quand il a été savonné et qu'il a macéré dans une solution antiseptique.

J'ai persévéré à ne placer les ballons que dans le vagin, parce que j'ai souvent déterminé de cette façon des contractions rapides. Je crois, à en juger par les plaintes des femmes, que les douleurs dont elles crient ne sont pas seulement des douleurs utérines, mais des douleurs de distension du vagin, comme en provoquent les pessaires de Gariel trop gonflés.

Par contre, chez certaines femmes, le vagin trop hospitalier, tolère si bien les ballons que la présence des plus gros calibres le laisse parfaitement indifférent, et qu'on ne provoque ainsi aucune douleur utérine ou à peu près.

J'ai recours alors comme adjuvant à l'introductien d'un simple cathéter métallique, d'une bougie métallique, Béniqué, ou de la sonde dilatatrice de Reverdin.

La combinaison de tous ces moyens procure la libération de l'utérus en 20 à 24 heures : 10 à 12 heures de bougie Krause, 10 à 12 heures de tamponnement avec les ballons Champetier et de manœuvres cervicales tendent à exciter le

col par le contact d'un cathéter ou à le dilater avec un dilatateur métallique.

Tout est compris dans les 24 heures : dilatation, perforation des membranes, lorsque la dilatation est complète, intervention par version ou forceps suivant les cas, délivrance, etc.

Ce n'est déjà pas trop mal marcher ; c'est l'allure du train omnibus comparativement à la diligence de jadis et au char à bœufs des Mérovingiens. Les femmes d'aujourd'hui, habituées à la vitesse, trouvent que c'est trop long. J'ai cherché à faire plus vite dans ma *deuxième phase :* j'ai remisé les ballons au musée des vieilles voitures et composé ma méthode mixte de :

a) Bougie de Krause ;

b) Dilatateur métallique de Tarnier.

Comme bien on pense, le territoire est assaini par des injections aseptiques ou antiseptiques dans les jours qui précèdent l'intervention. Je suis resté longtemps fidèle à la bougie de Krause parce que je l'avais reçue de Laroyenne, de Fochier, de Delore, de Bouchacourt, de nos maîtres en obstétrique, et aussi parce que, véritablement, c'est un bon moyen de préparer le travail, de le mettre en train, et qu'en prenant de très minutieuses précaution on peut rendre la bougie aseptique. Je place la bougie la veille entre 8 et 9 heures du soir ; elle opère son travail silencieux d'excitation, sans empêcher la malade de dormir ; le lendemain matin, au bout de 10 à 12 heures, je trouve le col plus mou et de petites douleurs se dessinent de loin en loin. Il y a un petit début. Je place alors le dilatateur de Tarnier et en 5 à 6 heures tout est fini : total 15 à 18 heures. C'est l'allure d'un train direct.

Notre siècle, épris de vitesse, ou en proie, comme le dit Lombroso, a la maladie de la locomotion rapide, veut encore plus. J'ai cherché à le satisfaire, et voici ma *troisième phase*, qui sera la dernière.

Il ne me semble pas qu'on puisse imprimer une plus vive allure à l'accouchement sans imprudence. Les accidents des

trop grandes vitesses en automobilisme doivent nous servir de leçon.

Dans ma troisième et dernière manière, j'ai supprimé la bougie de Krause, elle se réduit donc au :

Dilatateur métallique à trois branches du professeur Tarnier.

J'arrive ainsi plus vite et je supprime tous les inconvénients possibles ou réels de la bougie de Krause. Le réquisitoire contre cette modeste tige signale la difficulté de l'introduire, même en s'aidant du spéculum ; le danger de percer les membranes, de blesser le placenta, de le décoller, lorsque son insertion empiète sur la zone inférieure; danger d'infection par le fait de la malpropreté de la bougie ou par le fait de l'entraînement des liquides vaginaux septiques qu'elle peut recueillir au passage.

Je n'ai pas eu de tels accidents dans ma pratique; mais je ne puis en nier la possibilité. Il faut admettre que tous ceux qui s'adonnent à l'obstétrique peuvent avoir une défaillance dans la préparation de la bougie de Krause ; on ne peut la faire bouillir suffisamment longtemps sans la détériorer ; on peut ne pas la laver bien correctement ni l'immerger 24 heures dans une solution de sublimé. Comme cela est ou me paraît nécessaire pour avoir toute sécurité relativement à l'asepsie de cet instrument, qui même neuf est suspect d'avoir ramassé des poussières et des impuretés dans les tiroirs et dans les mains des vendeurs. Il vaut mieux s'en passer si son rôle peut être supprimé dans le scénario; or l'inutilité de ce rôle m'a été démontrée par un cas où la bougie avait paru pénétrer, quoique en réalité elle fut restée au fond du vagin en s'y pliant comme un mètre articulé. Il s'agissait d'un bassin coxalgique avec aplatissement du côté malade ; le col était très haut parce que la présentation ne pouvait s'engager, et d'autre part l'ankylose de la hanche rendait la manœuvre de l'introduction de la sonde pénible et incertaine même avec le spéculum.

Le vagin hospitalier et tolérant n'avait pas réagi, et le lendemain la malade nous répondit qu'elle n'avait éprouvé

aucune douleur, rien d'anormal, qu'elle avait dormi comme d'habitude. Tout était à commencer.

Je résolus de n'employer que le dilatateur à trois branches de Tarnier, instrument que j'avais utilisé jadis à la Maternité pour faire des accouchements rapides, de force, ce que j'ai appelé des césariennes cervicales, chez les moribondes.

Je m'étais servi du même instrument pour achever l'œuvre de la sonde de Krause, des ballons de Champetier, de la pince de Reverdin; on répétait si fort que cet instrument était un engin de torture, que mon âme sensible s'en était émue. J'avais tort.

Mon parti fut pris d'adopter énergiquement le plan suivant : faire deux séances de 1 h. 1/2 à 2 heures d'application de deux branches de l'appareil, une séance dans la matinée, une séance dans la soirée, coupées par un repos de 3 à 4 heures.

Les douleurs ont apparu au bout de dix minutes et se sont succédé toutes les quatre minutes environ. Je les ai enregistrées avec les détails du travail dans le tableau suivant :

10 heures 5. Mis deux branches du dilatateur métallique de Tarnier, en les guidant sur l'index et le médius de la main gauche; la tête est placée très haut, le col est mou comme chez une secondipare. La femme est à 8 mois et 10 jours de gestation; bassin coxalgique aplati du côté malade.

10 h. 15.	Utérus se durcit.		
10 h. 18.	Douleur forte.		
10 h. 20.	id.	petite.	
10 h. 21.	id.	forte.	
10 h. 24.	id.	forte et longue.	
10 h. 27.	id.	petite.	
10 h. 28.	id.	forte et longue.	
10 h. 35.	id.	petite et généralisée au col.	
10 h 36.	id.	bonne, plus généralisée.	
10 h. 40.	id.	id.	id.
10 h. 44.	id.	id.	id.
10 h. 47.	id.	id.	id.
10 h. 54.	id.	id.	id.
10 h. 59.	id.	id.	id.
11 h. 2.	id.	id.	id.

11 h. 6. Douleur bonne, plus généralisée.
11 h. 10. id. id. id.
11 h. 13. id. id. id.
11 h. 15. Douleur petite.
11 h. 28. id. id.
11 h. 30. Enlèvement du dilatateur; la femme demande un repos bien gagné.

Après la suppression du dilatateur, durant la récréation, les douleurs n'ont pas cessé, mais se sont affaiblies et espacées. La sage-femme, élève de notre Maternité, a noté :

Midi 20. Petite douleur.
Midi 35. id.
1 h. 7. id.
1 h. 25. Légère contraction.
1 h. 45. id.
2 h. 5. Petite douleur.
2 h. 8. id.
2 h. 20. La contraction se localise à droite.
2 h. 30. Légère douleur.
2 h. 35. Petite douleur.
2 h. 45. id.
3 h. 2. id.
3 h. 17. Contraction plus généralisée
3 h. 32. Petite douleur.
3 h. 39. id.
3 h. 45 Douleur assez bonne.
3 h. 50. id.

Deuxième séance d'application du dilatateur métallique.

4 h. 12. Introduction du dilatateur, comme ci-dessus, sans mettre la malade en position obstétricale.
4 h. 15. Sensation de douleur au col.
4 h. 19. Contraction.
4 h. 22. id.
4 h. 24. id.
4 h. 32. id.
4 h. 34. id.
4 h. 38. id.
4 h. 40. id.
4 h. 46. id.
4 h. 50. id.
4 h. 56. id.
4 h. 58. id.
5 h. 3. id.

5 h. 7. Enlèvement du dilatateur; injection vaginale pour nettoyer la région des sécrétions sanguinolentes qui s'écoulent, et accorder à la malade 30 à 45 minutes de repos. Pendant ce repos, il y a eu :

5 h. 34. Une contraction spontanée très facile.
5 h. 38. id. id. id.
5 h. 40. id. id. id.
6 h. Réintroduction du dilatateur.
6 h. 4. Douleur.
6 h. 9. Petite douleur.
6 h. 13. Fortes douleurs.
6 h. 18. id.
6 h. 25. id.
6 h. 30. id.
6 h. 35. id.
6 h. 37. id.

6 h. 39. Enlèvement du dilatateur, parce que les douleurs se succèdent avec une énergie croissante; lavage. Examen : la dilatation est très avancée; lavage.

6 h 46. Douleurs fortes spontanées.
6 h. 51. id. id.
6 h. 54. id. id.

6 h. 56. Rupture de la poche des eaux; la poche est épaisse, la tête s'engage sans procidence de cordon; il est indiqué de rompre cette poche pour hâter le travail; conduire l'écoulement des eaux avec lenteur en appuyant sur la tête pour la bien engager, sans entraînement ni du cordon, ni d'aucune autre perte fœtale. Eaux abondantes, claires. Les douleurs spontanées se succèdent à :

7 h. 5.	7 h. 32.	8 h. 2.
7 h. 12.	7 h. 34.	8 h. 7.
7 h. 14.	7 h. 35.	8 h. 8.
7 h. 18.	7 h. 37.	8 h. 12.
7 h. 20.	7 h. 45.	8 h. 16.
7 h. 22.	7 h. 51.	8 h. 20.
7 h. 24.	7 h. 54.	8 h. 22.
7 h. 25.	7 h. 58.	8 h. 23.
7 h. 29.	8 h.	

La femme pousse, à chaque contraction, avec la dernière énergie, sans parvenir à expulser l'enfant; le détroit supérieur ne peut être franchi; ce qui paraît descendre, c'est la bosse sanguine; il s'agit, du reste, d'une position en O. I. D. P. Nous avons fait à 8 h. 23 une application de forceps (Simpson) au détroit supérieur et fait l'extraction en occipito-postérieure (sacrée) directe. A 8 heures, nous avions un petit garçon vivant et criant, du poids de 2 kilos 750 grammes.

L'opération de provocation et d'extraction avait donc duré en tout 10 heures et demie. C'est une allure de train rapide en l'espèce; j'estime que pour suivre un record de vitesse plus vertigineuse, c'est de l'imprudence, du surmenage nuisible pour la femme et pour l'enfant. A cette limite, je plante un poteau : ralentir, descente dangereuse, casse-cou ! Ne cherchez pas à accélérer l'allure, si rien ne commande d'achever en moins de 10 heures.

Je trouve à l'emploi du dilatateur de Tarnier ou de tout autre appareil similaire les avantages ci-après :

1° Il n'oppose aucun obstacle à l'engagement et à la descente de la présentation.

2° Il est facile à aseptiser rapidement et complètement par flambage ou par ébullition.

3° Il détermine rapidement et sûrement des contractions utérines.

4° La somme des souffrances et des ennuis qu'il cause est inférieure à celle des autres procédés, justement à cause de sa rapidité d'action. L'intensité est rachetée par la brièveté.

5° Sécurité plus grande, presque absolue au point de vue de l'infection.

On objecte, en y insistant plus que de raison, l'intensité de la douleur d'introduction et des douleurs utérines déterminées, et, en second lieu, on signale le danger des déchirures du col.

Examinons la valeur réelle de ces objections. J'ai fait usage des ballons et du dilatateur, par conséquent je puis les comparer.

D'après mon observation, les douleurs utérines déterminées par la dilatation métallique sont moins longues et moins énervantes qu'avec les ballons, parce qu'elles sont uniquement utérines et non à la fois utérines et vaginales.

La parturiente n'est pas surmenée, si l'on a soin de fractionner le temps d'application en deux séances de 1 à 2 heures avec un intervalle de 3 à 4 heures de repos entre les deux. 4 heures au lieu de 12 a 14, la différence est notable.

Quant aux douleurs d'introduction et au danger de déchi-

rures du col, ces reproches s'adressent plutôt à l'opérateur qu'à l'instrument.

L'opérateur doit être patient et doux ; il doit se garder de tendre à faire un accouchement forcé, de poursuivre le *record* de vitesse en écartant violemment les branches du dilatateur pour aller plus vite. Il fera souffrir la femme sans grand bénéfice au point de vue de l'abréviation du travail. Il faut confier l'écartement des branches à l'action douce et continue d'un anneau de caoutchouc large, auquel on substitue graduellement un anneau plus étroit suivant la marche de la dilatation. On ne doit pas oublier que le dilatateur Tarnier agit autant comme excitant physiologique de la fibre musculaire que comme agent mécanique de distension des anneaux occlusifs du col.

Point capital : Celui qui assume la responsabilité d'un accouchement provoqué, doit s'imposer l'obligation de rester auprès de sa malade tout le temps des séances pour surveiller, régler le jeu de son dilatateur, pour encourager la malade, la rassurer et parer à toute éventualité.

Inutile d'insister sur toutes les précautions de l'asepsie, qui sont en usage courant aujourd'hui en pratique obstétricale ; elles s'imposent avec plus de rigueur encore dans les actes où le rôle de l'accoucheur est plus en évidence et, par suite, engage plus ostensiblement sa responsabilité, comme c'est le cas pour l'accouchement prématuré artificiel.

Je crois donc que l'on doit revenir sur l'opinion défavorable qu'on s'était faite tout d'abord du dilatateur métallique de Tarnier. Je serais heureux d'avoir contribué à le réhabiliter par cette étude qui a pour base une trentaine de faits personnels : environ 18 de mon service de la maternité à la Charité et 12 de ma clientèle urbaine.

Procédé de l'auteur. — Je résumerai mon procédé comme suit : Dans les quelques jours qui précèdent la date fixée pour l'intervention, faire deux fois par jour une injection vaginale avec de l'eau boriquée ou de l'eau bouillie, en se servant d'un seau, d'une canule, d'un bassin, de tubes de

caoutchouc soumis préalablement à une ébullition prolongée. Les soins quotidiens de ces appareils seront toujours rigoureusement observés.

Le matin du jour fixé, rasage ou éméchage de la région pileuse, savonnage intus et extra, lavage au sublimé ou à l'hermophényl ou au phénosalyl, ou à l'aniodol, ou au laurénol; rinçage à l'eau bouillie.

On met le spéculum pour nettoyer le col avec des tampons trempés dans une solution antiseptique, puis badigeonnage du col avec de la teinture d'iode, rinçage à l'eau bouillie.

Placement dans l'orifice du col de deux branches du dilatateur, comme on met les branches d'un forceps, de façon à ce que les pétales de la tulipe s'accrochent réellement sur l'anneau de l'orifice interne du col. Je ne me sers que très rarement de la troisième branche, parce qu'elle est moins bien tolérée habituellement et, du reste, le plus souvent inutile.

On articule les branches et l'on place sur l'extrémité extérieure de ces branches un anneau en caoutchouc semblable aux anneaux de parapluie préalablement aseptique. L'anneau doit être assez large pour n'écarter les branches intérieures qu'avec modération ; les sensations de la malade, combinées avec le tact professionnel, donnent la juste mesure.

J'ai ajouté le badigeonnage iodé avec le spéculum à mon manuel opératoire, dans le but d'augmenter les sécurités au point de vue de l'asepsie.

La femme est remise dans son lit en décubitus dorsal. On entoure alors les parties extérieures des branches dans un bloc de coton stérilisé, et... l'on attend..... peu..... Au bout de demi-heure, en effet, les contractions s'éveillent et se répètent toutes les trois à cinq minutes, cantonnées d'abord au segment inférieur, ou partiellement limitées à un côté de l'utérus, puis se généralisant à l'ensemble de l'organe gestateur et dessinant le globe dur par intermittence régulière qui est l'indice d'un travail bien lancé.

La séance ne doit pas dépasser la durée de deux heures si l'on ne veut pas fatiguer inutilement la femme. On enlève

les branches en les décroisant et sortant l'une après l'autre comme les branches d'un forceps. Lavage, examen, relavage.

Après trois à quatre heures de repos, seconde séance d'une heure et demie à deux heures, à la fin de laquelle le col est effacé et la dilatation est complète ou à peu près ; j'entends par là que l'orifice interne persiste, il est dilatable à souhait. Alors, bien entendu, l'accoucheur se conduira suivant la présentation, la position et l'état du fœtus, d'une part, d'autre part, suivant la conformation pelvienne, l'état local et l'état général de la femme.

En suivant les principes de la prudence et de l'hygiène aseptique, dans les changements de tactique qui forment ma triple phase d'évolution, je suis heureux de pouvoir dire que, jusqu'à présent, je n'ai eu, grâce à Dieu, à déplorer ni infection, ni accident. Cette constatation finale est faite pour rassurer et encourager. J'ai eu ainsi le bonheur de procurer à des familles qui n'avaient pu conserver ou qui n'auraient pu avoir d'héritiers, de beaux enfants qui en font la joie et qui en seront l'ornement, je l'espère.

§ II. — De l'accouchement artificiel ou provoqué, a terme fixe.

Il n'est pas illégitime de chercher à régler l'accouchement à jour fixe comme on règle toute opération chirurgicale, lorsque le terme est atteint et surtout lorsque le volume du fœtus peut faire craindre une complication dystocique sérieuse.

Il ne s'agit vraiment ici que d'une argumentation *a fortiori*.

La question du procédé opératoire n'étant plus à débattre, ce paragraphe sera moins long. Que ce soit à terme, que ce soit avant terme, la provocation du travail requiert les mêmes moyens, les mêmes expédients, les mêmes soins.

La question litigieuse à examiner est celle de la légitimité de l'intervention à terme, chez une femme bien confor-

mée, mais qui dépasse son terme, en empiétant plus ou moins sur le dixième mois solaire, d'après les calculs habituels de l'âge, de la grossesse et de maturation du fœtus.

Nous avons réfuté l'objection fondée sur un respect très louable, mais exagéré, de la bonne nature et de ses admirables lois. Il est bien vrai que la bonne nature a réglé toutes choses mieux que nous ne saurions le faire. N'est-il pas téméraire et imprudent, dit-on, de prétendre à modifier la marche des événements réglés par elle ?

Je le veux bien, mais pourquoi donc les femmes se plaignent-elles sans cesse de leur sort, pourquoi s'insurgent-elles contre les arrêts de la nature ? Certaines vont jusqu'à trouver que les enfants devraient se fabriquer autrement, et volontiers elles en abandonneraient la confection aux maris. N'est-ce pas ce qu'elles déclarent généralement quand elles sont aux douleurs ! D'autres, qui acceptent leur rôle et apprécient la part que la Providence leur a faite, part si belle qu'elle constitue pour elles le droit à la royauté du foyer domestique et à toutes les tendresses de la reconnaissance des enfants, murmurent parfois que le stage de neuf mois est vraiment bien long, et que les jours supplémentaires sont vraiment un mortel ennui pour elles et pour tous ceux qui attendent autour d'elles.

Nous sommes parfaitement de cet avis et nous ne songeons qu'à venir en aide aux plaignantes, sans manquer ni de soumission ni de respect à aucune des lois de la nature. Le premier secours à apporter à bien des femmes, c'est de les délivrer du scrupule d'agir contre les lois de la nature et de son créateur, en acceptant une intervention qui semble être une correction de l'œuvre providentielle. En vérité, l'intervention n'a pour fin que de ramener à la stricte observance des lois naturelles en empêchant de dépasser le terme normal de la grossesse. Il est établi par la nature que les femmes doivent attendre l'échéance du travail spontané, que la délivrance se produit à la fin du neuvième mois, temps requis pour la maturation du produit de la conception. Il ne faut donc pas dépasser ce terme.

Il est reconnu de tout le monde qu'en général nous avons meilleur compte à laisser la nature agir d'elle-même qu'à vouloir la régenter. Grand Dieu ! que deviendrait la machine humaine si son propriétaire en avait l'omnipotente direction ! Le médecin le sait mieux que personne.

Heureusement les rouages en ont été si bien construits et le fonctionnement en a été si merveilleusement réglé dès le principe et pour toujours que la machine marche, fonctionne et se régénère, sans que l'homme en ait conscience, et *a fortiori* sans son concours directeur et essentiel.

Et cependant, toute merveilleuse qu'elle soit, l'expérience a bien appris que cette machine a besoin parfois d'un certain et secondaire concours de la part de son ignorant propriétaire; la Providence a voulu qu'une part fût réservée à l'initiative de l'homme, afin de l'intéresser à sa conservation; elle lui a laissé la surveillance des écarts de la nature et le droit comme le devoir de les prévenir ou de les atténuer. N'avons-nous pas le droit d'endiguer les fleuves ? Aucune loi morale ne peut défendre de coopérer sagement à la bonne marche des phénomènes les plus naturels. En poussant trop loin le fétichisme de la nature, on arriverait à repousser tous les soins dans la maladie et toute assistance dans les accouchements. Aider la nature n'est pas lui manquer de respect.

En morale, un acte est blâmable quand il en résulte *per se* un préjudice pour des tiers ou pour soi-même. La provocation de l'accouchement est-elle dommageable à l'un des facteurs en cause ? Toute la questiou est là. Nous répondons *non*, sans ambages. En effet, lorsque la gestation a duré neuf mois, il est certain que l'enfant est non seulement viable, mais armé de toute l'énergie vitale à laquelle il a droit. On ne lui cause donc aucun préjudice en l'appelant à la lumière du jour au bout de ses neuf mois bien comptés et lorsque, par le palper, on a acquis la certitude qu'il a atteint un développement en rapport avec l'âge supputé. Quel préjudice cause-t-on à la femme ? Aucun théoriquement, si les manœuvres exercées sont inoffensives par elles-mêmes et exemptes du danger d'infections microbiennes.

Avant l'antisepsie, on ne pouvait répondre affirmativement sur ce point capital. On le peut à l'heure présente, dans une certaine mesure. Cette réserve implicite est la part faite à l'imprévu des choses de ce monde, même des plus parfaites. D'un autre côté, la provocation de l'accouchement à terme n'étant pas une partie de plaisir, et les actes humains devant, pour être conformes à la morale, être inspirés par des motifs de raison et non de caprice ou de mode, ce qui est tout un, nous estimons qu'un accoucheur serait répréhensible s'il accordait l'intervention dont il s'agit, sans motifs sérieux (nous avons signalé les motifs de nécessité plus urgents au paragraphe de l'accouchement provoqué avant terme), uniquement dans le but de débarrasser plus tôt une cliente : *a*) qui serait pourvue d'un large bassin ; *b*) qui porterait un fœtus de volume normal proportionné au bassin maternel ; (*c* qui aurait accouché très aisément dans des grossesses antérieures.

Il ne faut pas jouer avec le feu. Jamais nous n'approuverons celui qui voudrait mener l'accouchement comme une opération chirurgicale quelconque, à son jour, à son heure, sans autre motif que des convenances personnelles, de famille ou de médecin. La pente vers le rastaquérisme est trop glissante.

Dans des conditions inverses, la thèse de la provocation de l'accouchement à terme est absolument soutenable. Je n'hésite même pas à dire que plus nous offrirons de garanties de sécurité sous le rapport de l'asepsie, plus nous serons autorisés à conseiller aux femmes de ne pas traîner indéfiniment leur grossesse en longuenr, lorsque nous aurons acquis la certitude, avec des moyens d'investigations et de mensurations dont la clinique s'enrichit chaque jour, que leur bassin est juste suffisant, que le volume du fœtus menace de devenir, par la continuation de la grossesse, au delà du terme réglementaire, disproportionné avec les dimensions de la filière pelvienne, ou lorsque l'ossification céphalique paraîtra bien avancée au toucher.

Mais on aura le devoir d'insister encore plus vivement,

lorsque des accouchements antérieurs survenus spontanément deux ou trois semaines après le terme normal, ont été laborieux, compliqués; qu'ils ont exigé des manœuvres de version scabreuses, des applications de fer pénibles, soit au détroit supérieur, soit dans l'excavation, à cause de l'absence de malléabilité de la tête résultant d'une ossification avancée ou de l'excès du volume général de l'enfant par rapport aux voies maternelles normales ou presque normales. Il y a l'angustie pelvienne absolue et il y a l'angustie pelvienne relative. L'accoucheur doit calculer sur ces deux facteurs : corps fœtal et organes maternels. Le souvenir des angoisses éprouvées, des souffrances endurées, des opérations émouvantes subies, des blessures périnéales et autres qui ont accidenté l'extraction, des dangers courus et bien souvent le souvenir des blessures, des mutilations du fœtus, enfoncements et fractures du crâne, luxations et paralysies, et enfin, trop souvent, le souvenir de la mort du fœtus avant son extraction du sein maternel, le souvenir douloureux d'une horrible scène d'embryotomie sur un enfant magnifique, trop magnifique, hélas! atteignant des poids énormes, seront des arguments d'une éloquence persuasive irrésistible dans la bouche du médecin-accoucheur, qu'on saura incapable de s'inspirer d'aucun autre mobile, je ne dis pas seulement que celui de son dévouement, mais que celui des véritables intérêts de la mère et de ses espérances; qui, outre sa probité et son dévouement, offrira, d'ailleurs, toute garantie de savoir, d'expérience, d'habileté, et d'asepsie éprouvée.

Le Gérant, Dr VALLAS.

LYON. — Association typographique, rue de la Barre 12. — F. PLAN, directeur.

TABLE DES MATIÈRES

Table alphabétique par noms d'auteurs des Travaux de la Société de Chirurgie de Lyon pendant l'année 1904.

Mémoires présentés à la Société.

(fascicule du mois d'août).

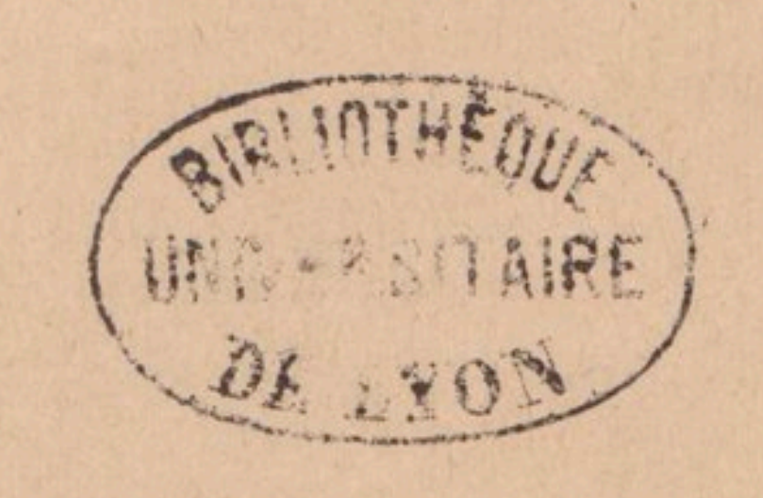

Lyon. — Association typographique, rue de la Barre, 12. — F. Plan, directeur.